This is a digital copy of a book that was preserved for generations on library shelves before it was carefully scanned by Google as part of a project to make the world's books discoverable online.

It has survived long enough for the copyright to expire and the book to enter the public domain. A public domain book is one that was never subject to copyright or whose legal copyright term has expired. Whether a book is in the public domain may vary country to country. Public domain books are our gateways to the past, representing a wealth of history, culture and knowledge that's often difficult to discover.

Marks, notations and other marginalia present in the original volume will appear in this file - a reminder of this book's long journey from the publisher to a library and finally to you.

Usage guidelines

Google is proud to partner with libraries to digitize public domain materials and make them widely accessible. Public domain books belong to the public and we are merely their custodians. Nevertheless, this work is expensive, so in order to keep providing this resource, we have taken steps to prevent abuse by commercial parties, including placing technical restrictions on automated querying.

We also ask that you:

+ *Make non-commercial use of the files* We designed Google Book Search for use by individuals, and we request that you use these files for personal, non-commercial purposes.

+ *Refrain from automated querying* Do not send automated queries of any sort to Google's system: If you are conducting research on machine translation, optical character recognition or other areas where access to a large amount of text is helpful, please contact us. We encourage the use of public domain materials for these purposes and may be able to help.

+ *Maintain attribution* The Google "watermark" you see on each file is essential for informing people about this project and helping them find additional materials through Google Book Search. Please do not remove it.

+ *Keep it legal* Whatever your use, remember that you are responsible for ensuring that what you are doing is legal. Do not assume that just because we believe a book is in the public domain for users in the United States, that the work is also in the public domain for users in other countries. Whether a book is still in copyright varies from country to country, and we can't offer guidance on whether any specific use of any specific book is allowed. Please do not assume that a book's appearance in Google Book Search means it can be used in any manner anywhere in the world. Copyright infringement liability can be quite severe.

About Google Book Search

Google's mission is to organize the world's information and to make it universally accessible and useful. Google Book Search helps readers discover the world's books while helping authors and publishers reach new audiences. You can search through the full text of this book on the web at `http://books.google.com/`

Über dieses Buch

Dies ist ein digitales Exemplar eines Buches, das seit Generationen in den Regalen der Bibliotheken aufbewahrt wurde, bevor es von Google im Rahmen eines Projekts, mit dem die Bücher dieser Welt online verfügbar gemacht werden sollen, sorgfältig gescannt wurde.

Das Buch hat das Urheberrecht überdauert und kann nun öffentlich zugänglich gemacht werden. Ein öffentlich zugängliches Buch ist ein Buch, das niemals Urheberrechten unterlag oder bei dem die Schutzfrist des Urheberrechts abgelaufen ist. Ob ein Buch öffentlich zugänglich ist, kann von Land zu Land unterschiedlich sein. Öffentlich zugängliche Bücher sind unser Tor zur Vergangenheit und stellen ein geschichtliches, kulturelles und wissenschaftliches Vermögen dar, das häufig nur schwierig zu entdecken ist.

Gebrauchsspuren, Anmerkungen und andere Randbemerkungen, die im Originalband enthalten sind, finden sich auch in dieser Datei – eine Erinnerung an die lange Reise, die das Buch vom Verleger zu einer Bibliothek und weiter zu Ihnen hinter sich gebracht hat.

Nutzungsrichtlinien

Google ist stolz, mit Bibliotheken in partnerschaftlicher Zusammenarbeit öffentlich zugängliches Material zu digitalisieren und einer breiten Masse zugänglich zu machen. Öffentlich zugängliche Bücher gehören der Öffentlichkeit, und wir sind nur ihre Hüter. Nichtsdestotrotz ist diese Arbeit kostspielig. Um diese Ressource weiterhin zur Verfügung stellen zu können, haben wir Schritte unternommen, um den Missbrauch durch kommerzielle Parteien zu verhindern. Dazu gehören technische Einschränkungen für automatisierte Abfragen.

Wir bitten Sie um Einhaltung folgender Richtlinien:

+ *Nutzung der Dateien zu nichtkommerziellen Zwecken* Wir haben Google Buchsuche für Endanwender konzipiert und möchten, dass Sie diese Dateien nur für persönliche, nichtkommerzielle Zwecke verwenden.

+ *Keine automatisierten Abfragen* Senden Sie keine automatisierten Abfragen irgendwelcher Art an das Google-System. Wenn Sie Recherchen über maschinelle Übersetzung, optische Zeichenerkennung oder andere Bereiche durchführen, in denen der Zugang zu Text in großen Mengen nützlich ist, wenden Sie sich bitte an uns. Wir fördern die Nutzung des öffentlich zugänglichen Materials für diese Zwecke und können Ihnen unter Umständen helfen.

+ *Beibehaltung von Google-Markenelementen* Das "Wasserzeichen" von Google, das Sie in jeder Datei finden, ist wichtig zur Information über dieses Projekt und hilft den Anwendern weiteres Material über Google Buchsuche zu finden. Bitte entfernen Sie das Wasserzeichen nicht.

+ *Bewegen Sie sich innerhalb der Legalität* Unabhängig von Ihrem Verwendungszweck müssen Sie sich Ihrer Verantwortung bewusst sein, sicherzustellen, dass Ihre Nutzung legal ist. Gehen Sie nicht davon aus, dass ein Buch, das nach unserem Dafürhalten für Nutzer in den USA öffentlich zugänglich ist, auch für Nutzer in anderen Ländern öffentlich zugänglich ist. Ob ein Buch noch dem Urheberrecht unterliegt, ist von Land zu Land verschieden. Wir können keine Beratung leisten, ob eine bestimmte Nutzung eines bestimmten Buches gesetzlich zulässig ist. Gehen Sie nicht davon aus, dass das Erscheinen eines Buchs in Google Buchsuche bedeutet, dass es in jeder Form und überall auf der Welt verwendet werden kann. Eine Urheberrechtsverletzung kann schwerwiegende Folgen haben.

Über Google Buchsuche

Das Ziel von Google besteht darin, die weltweiten Informationen zu organisieren und allgemein nutzbar und zugänglich zu machen. Google Buchsuche hilft Lesern dabei, die Bücher dieser Welt zu entdecken, und unterstützt Autoren und Verleger dabei, neue Zielgruppen zu erreichen. Den gesamten Buchtext können Sie im Internet unter `http://books.google.com` durchsuchen.

UNIVERSITY OF CALIFORNIA
MEDICAL CENTER LIBRARY
SAN FRANCISCO



ARCHIV

FÜR

KLINISCHE CHIRURGIE.

HERAUSGEGEBEN

VON

DR. B. VON LANGENBECK,

Geh. Ober-Medicinal-Rath und Professor der Chirurgie, Director des chirurgisch-ophthalmologischen Klinikums der Universität etc. etc.

REDIGIRT

VON

DR. BILLROTH, Prof. der Chirurgie in Wien.

und

DR. GURLT, Prof. der Chirurgie in Berlin.

FÜNFZEHNTER BAND.

(Mit 10 Tafeln Abbildungen und Holzschnitten.)

BERLIN, 1873.

VERLAG VON AUGUST HIRSCHWALD.

Unter den Linden No. 66.

OF CALIF
AL SCHOOL

Inhalt.

		Seite
I.	Zur vergleichenden Mortalitäts-Statistik analoger Kriegs- und Friedensverletzungen. Von Prof. Dr. Richard Volkmann . . .	1
II.	Ueber die feineren Vorgänge nach der Anwendung starker Hautreize, besonders der Jodtinctur. Von Dr. Max Schede . . .	14
III.	Ueber Pathogenie der Harnröhrenstricturen und über den Bau der menschlichen Urethra. Von Dr. B. Stilling	22
IV.	Ueber Resection des Kniegelenkes. Von Dr. Metzler	29
V.	Ueber die Behandlung der Schädelfracturen mit Depression. Von Dr. F. Busch	37
VI.	Ueber die epitheliomartige Form des Lupus an den Extremitäten. Von Prof. Dr. W. Busch. (Hierzu Taf. I. u. 5 Holzschnitte) .	48
VII.	Ueber die Behandlung einfacher Oberschenkelfracturen mittelst der Gewichtsextension. Von Dr. Alfred Bidder	58
VIII.	Chirurgische Erfahrungen aus dem Marien-Krankenhause zu Hamburg. Von Dr. Danzel	63
IX.	Ueber parenchymatöse Injectionen zur Zertheilung von Geschwülsten. Von Prof. Dr. Heine	80
X.	Pes varus acquisitus traumaticus. Von Dr. Max Bartels. (Hierzu Tafel II.).	91
XI.	Ueber die künstliche Erweiterung des Anus und Rectum zu diagnostischen, operativen und prophylactischen Zwecken, und über deren Indicationen bei chirurgischen Krankheiten des Mastdarms. Von Prof. Dr. G. Simon	99
XII.	Ueber die Einführung langer, elastischer Rohre und über forcirte Wasserinjectionen in den Darmcanal. Von Prof. Dr. G. Simon.	122
XIII.	Jahresbericht der chirurgischen Klinik zu Bonn, für das Jahr vom 1. October 1870 bis 1. October 1871. Mitgetheilt durch Dr. v. Mosengeil	133
XIV.	Die Operation des veralteten, complicirten Dammrisses. Von Dr. M. Hirschberg. (Hierzu Tafel III.)	167
XV.	Beiträge zu den Resectionen. Von Prof. Dr. A. Bryk	199
XVI.	Klinische und anatomische Untersuchungen über einige Formen des conischen Amputationsstumpfes. Von Dr. Paul Güterbock. (Hierzu Tafel IV.)	283
XVII.	Ueber die Behandlung der Schussverletzungen im Allgemeinen. Von Dr. M. Fehr	304
XVIII.	Erfahrungen über die Tamponnade der Trachea. Von Dr. F. Trendelenburg	352
XIX.	Ueber die operative Behandlung der Epispadiasis und der angeborenen Blasenspalte. Von Dr. Fr. Steiner. (Hierzu Tafel V., VI., VII.)	369
XX.	Zur Technik der Perineorrhaphie. Von Prof. Dr. C. L. Heppner. (Hierzu Tafel VIII. Fig. 1—6.)	424

1976

Seite

XXI. Ueber die Heilung von Knochen- und Gelenkverletzungen unter einem Schorf. Von Dr. F. Trendelenburg 455

XXII. Mittheilungen aus der chirurgischen Casuistik und kleinere Mittheilungen 471

1. Ein Fall von Ektopie der ungespaltenen Blase. Von Dr. Ludwig Lichtheim. (Hierzu Tafel VIII. Figur 7.) . . 471
2. Ein Fall von Unterbindung der Art. subclavia mit darauf folgender Transfusion und ein Fall von Unterbindung der Art. iliaca. Mitgetheilt von Dr. F. Busch 475
3. Ueber seröse Cysten der Wange. Von Dr. Paul Güterbock 484
4. Berichtigung. Von Dr. M. Wahl 486

XXIII. Beiträge zu den Resectionen. Von Dr. A. Bryk. (Schluss zu S. 282.) 487

XXIV. Beiträge zur Anatomie und Chirurgie der Geschwülste. Von R. Volkmann. (Mit 1 Holzschnitt.) 556

I. Zwei Fälle von Knochengranulomen, welche Neoplasmen vortäuschten 556

II. Zwei Fälle von Gelenkresectionen wegen Neoplasmen. . . 562

XXV. Zur historisch-geographischen Pathologie perniciöser Wundfieber. Von Dr. F. Falk. 578

XXVI. Zur Lehre von der Exstirpation der Kehlkopfspolypen durch Eröffnung des Ligament. crico-thyreoideum. Von Dr. Burow jun. 610

XXVII. Ueber Beziehungen des Cyclamins zu septischen Erscheinungen und zum Auftreten niederer Organismen in höher organisirten Geschöpfen. Von Dr. C. v. Mosengeil. 621

XXVIII. Beitrag zur Macroglossie. Von Dr. Th. Gies. (Hierzu Tafel IX. Figur 4, 5, 6.) 640

XXIX. Bemerkungen zur Amputationsfrage. Von Dr. M. Wahl. . . . 652

XXX. Beiträge zur experimentellen Chirurgie. Von Dr. W. Koch und W. Filehne. (Hierzu Tafel X.) 689

1. Einiges über sogenannte keilförmige und spiralige Fracturen. Mechanische Begründung einiger in obiger Abhandlung vorkommender Bruchformen. Von Dr. phil. Biermann. . . 689 701
2. Ueber die Veränderungen, welche gewisse mechanische und chemische Reize im Lungenparenchym hervorbringen. . . 706

XXXI. Ueber ein mit nachfolgender subperiostaler Resection des Knochenstumpfes combinirtes Amputationsverfahren. Von Dr. C. v. Mosengeil. 716

XXXII. Mittheilungen aus der chirurgischen Casuistik und kleinere Mittheilungen 725

1. Unterbindungen grösserer Gefässstämme bei Nachblutungen nach Schusswunden im Kriege 1870—71. Von Dr. M. Müller. 725
2. Fall von Wiederbelebung durch den Inductionsstrom nach der Tracheotomie. Von Dr. M. Müller. 734
3. Ueber specifische Energie des Temperaturorganes, Wahrnehmungen während eines Fiebers bei Wundinfection. Von Dr. C. v. Mosengeil. 735

I.

Zur vergleichenden Mortalitäts-Statistik analoger Kriegs- und Friedensverletzungen.

Von

Dr. Richard Volkmann,

Professor der Chirurgie in Halle. *)

Meine Herren! Es ist eine, selbst bei den Fachgenossen noch sehr verbreitete Ansicht, dass die Sterblichkeit der Verwundeten und Operirten in den Kriegslazarethen eine unverhältnissmässig grosse sei, dass von den durch feindliche Kugeln Getroffenen im Felde sehr viele zu Grunde gehen, die zu Hause gewiss erhalten worden wären, theils weil sie der regelmässigen und hinreichend sachgemässen Pflege entbehren, theils weil sie von accidentellen Wundkrankheiten, besonders Pyämie und Septicämie, dahin gerafft werden. Vielfach wird auch angenommen, dass schon die Schussverletzungen an und für sich, und verglichen mit analogen im Frieden vorkommenden Verletzungen ganz besonders schwere Störungen darstellen. Namentlich für die Schussfracturen, die ein so grosses Contingent zu den Todten stellen, hob man die ausgedehnten Knochenzertrümmerungen hervor, die in der civilen Praxis freilich nirgends ihres Gleichen finden.

Schon in einem Vortrage, den ich vor einigen Jahren bei Gelegenheit der Naturforscher-Versammlung zu Innsbruck hielt, und in dem ich meine Erfahrungen über die Schussfracturen des Oberschenkels mittheilte, habe ich diese Ansichten bekämpft. Die

*) Vortrag, gehalten in der 1. Sitzung des ersten Congresses der Deutschen Gesellschaft für Chirurgie, am 10. April 1872.

Resultate, die ich in Trautenau gewonnen, wo ich unter ziemlich genau tausend Schussverletzten die sehr grosse Zahl von 451 Schussfracturen zu behandeln Gelegenheit hatte — darunter allein 104 Oberschenkel- und 109 Unterschenkel-Schussfracturen — hatten in mir durchaus entgegengesetzte Ueberzeugungen geweckt. Der jüngst verflossene Krieg hat nur dazu gedient, mich in ihnen zu bestärken.

Zwar als ich zuerst in die Kriegslazarethe eintrat und die Behandlung der Verwundeten mit sanguinischen Hoffnungen übernahm, dann aber, von der dritten Woche an, und zunächst continuirlich sich steigernd, das grosse Sterben auch bei den an den Extremitäten Verletzten eintreten sah, da ging es mir nicht anders, wie den meisten Aerzten, die zum ersten Male in dieser Weise Chirurgie en gros treiben: meine Gedanken wurden ganz und gar durch die brutale Gewalt der absoluten Zahlen beherrscht. Die Wirkung dieser colossalen Einzeldose auf mein Gehirn war eine total andere, als die der kleinen auf grosse Zeiträume vertheilten Einzelgaben, aus denen sich meine Ansichten über die Gefährlichkeit der analogen, im civilen Leben vorkommenden Traumen entwickelt hatten. Es kam mir nicht in den Sinn, es zu bezweifeln, dass die Ungunst der Verhältnisse und die besondere Schwere der Schussverletzungen im Kriege nicht auch relativ die höchsten Opfer fordern.

Erst die Sichtung des Materials nach meiner Rückkehr liess mich ein ruhigeres, objectiveres Urtheil gewinnen und mehr und mehr machte sich das Bedürfniss geltend, wenigstens einige der erhaltenen Mortalitätsziffern mit den Resultaten zu vergleichen, die im Frieden bei ähnlichen Verletzungen erreicht werden.

Zu diesem Zwecke schienen besonders die complicirten Fracturen des Unter- und Oberschenkels geeignet. Das Material für die Beantwortung der Frage nach der grösseren oder geringeren Gefährlichkeit der im Kriege oder der im Frieden unternommenen grossen Operationen konnte wenigstens für Ober- und Unterschenkel-Amputationen hierbei gleich mit gewonnen werden.

Ueber die Schussfracturen des Ober- und Unterschenkels besitzen wir eine bereits auf sehr breite Zahlen gegründete Statistik. Ueber die Mortalität der gleichen Friedensverletzungen war kaum etwas bekannt. Selbst die ausführlichsten Fracturwerke übergehen

diesen Punct völlig mit Stillschweigen. Der Vergleich versprach sehr lehrreich zu werden und gerade wegen der nicht zu leugnenden qualitativen Differenzen der Vergleichungsobjecte noch mancherlei anderweitige Aufschlüsse zu geben.

Mit mehreren grösseren Arbeiten beschäftigt, die nun ihrer baldigen Erledigung entgegengehen, war es mir nicht möglich, selbst Hand an's Werk zu legen, und ich übergab die sehr mühsame und zeitraubende Durchmusterung aller möglichen Hospitalberichte einem meiner Schüler, Herrn Dr. Fraenkel.

Auch seine Arbeit wurde leider durch den französischen Krieg, an dem er sich als Feldarzt betheiligte, und in dem er selbst verwundet wurde, unterbrochen und konnte bis jetzt nicht zu Ende geführt werden.

So kann ich Ihnen denn heute nur die bescheidensten Anfänge einer vergleichenden Statistik der Kriegs- und Friedensverletzungen vorlegen; doch hoffe ich, dass auch die bis jetzt gewonnenen Zahlen im Stande sein werden, für kurze Zeit Ihr Interesse zu fesseln. Vielleicht, dass der eine oder der andere von Ihnen durch dieselben sich bestimmen lassen möchte, unsere Arbeit durch Mittheilung seiner eigenen Erfahrungen zu unterstützen.

Die Schussfracturen des Unterschenkels, gleichgültig auf welche Weise sie behandelt wurden, mit oder ohne Amputation, ergaben nach den neuesten Ermittelungen Billroth's eine Sterblichkeit von 23,6 pCt. Von 1699 Verletzten aus den verschiedenen Kriegen der letzten Jahrzehnte starben 401. Meine Trautenauer Zahlen weichen wenig davon ab. Von den 109 Verwundeten mit Schussfracturen des Unterschenkels erlagen 25 (22,9 pCt.).

Wir haben bis jetzt aus deutschen und englischen Hospitalberichten — ausschliesslich solchen, die sich über grössere Zeiträume erstrecken — die Summe von 885 complicirten Unterschenkelfracturen zusammengebracht. Von ihnen endeten lethal 339. Dies ergiebt eine Mortalität von 38½ pCt. Die Resultate der Civilspitäler sind also um 15 pCt. ungünstiger.

Fassen wir die einzelnen Berichte in's Auge, so ergiebt sich zunächst das unglaubliche Factum, dass überhaupt in der ganzen chirurgischen Literatur nur ein einziges Mal der Fall verzeichnet

erscheint, dass ein Civilspital bei complicirten Unterschenkelbrüchen eine etwas geringere Mortalität nachgewiesen hätte, als sie durchschnittlich im Kriege erzielt wurde. Es handelt sich hier um einen Rapport aus dem Bartholomäus-Hospital zu London, 63 complicirte Fracturen des Unterschenkels betreffend, von denen immerhin 20,6 pCt. starben. Dagegen stieg in einzelnen Krankenhäusern die Mortalität bis gegen 50 pCt. oder selbst darüber, und die meisten von deutschen Chirurgen geleiteten Kliniken, über die mir gedruckte oder mündliche Berichte vorliegen, brachten es nicht unter 40 pCt. Verlust. Breslau verlor 40,5, Halle 40,6, Bonn 41,8 pCt. dieser Verletzten. Billroth's Resultate in Zürich mit 38,7 pCt. Mortalität, die ich, offen gestanden, früher stets für sehr ungünstig gehalten, gehören, wie man sieht, schon zu den besten. Sie werden nur durch die Resultate Baum's noch um ein Weniges übertroffen, der von seinen Kranken genau 38 pCt. verlor. —

Noch ungünstiger aber gestalten sich die Verhältnisse, wenn man ausschliesslich die von Anfang bis zu Ende conservativ behandelten Fälle herausliest, und primär und secundär Amputirte ausser Rechnung lässt. Es werden auf diese Weise theils die von Anfang an schwersten, theils die ungünstigst verlaufenden Fälle eliminirt und bleiben vorwiegend die leichteren zurück; unter ihnen eine grössere Zahl einfacher Durchstechungsfracturen, mit relativ geringer Schädigung der Weichtheile.

Ich muss des Vergleiches halber auch hier wieder Ihnen zuvor die Mortalitätsziffer der rein conservativ behandelten Schussfracturen des Unterschenkels in's Gedächtniss zurückrufen. Dieselbe ist bekanntlich eine äusserst niedrige. Sie betrug im italiänischen Kriege etwa 17 pCt., in Trautenau $17\frac{1}{2}$ pCt. Von meinen 109 Unterschenkelfracturen wurden 18 theils am Unter- theils am Oberschenkel amputirt mit 9 Todesfällen. Von den 91 conservativ durchbehandelten starben 16. In Weissenburg bei Billroth, in Carlsruhe bei Socin betrug sie etwa 14 pCt.; in den dänischen Kriegen nach Stromeyer gar nur 10 pCt. Aber von 388 in Civilspitälern rein conservativ behandelten Fällen gingen 120 zu Grunde, das sind $32\frac{1}{2}$ pCt. Das Resultat ist noch um ein Erhebliches ungünstiger als es selbst die traurige Krim-Campagne, alle Fälle gerechnet, lieferte, denn hier starben doch nur 25 pCt.!

Ich möchte gerade auf diese Gegenüberstellung der rein conservativ behandelten Fälle ein besonderes Gewicht legen, so sehr ja sonst Billroth Recht hat, wenn er gegen eine Methode opponirt, welche für die Beurtheilung der Gefährlichkeit einer Verletzung gar keinen Massstab giebt und die Erfolge viel glänzender erscheinen lässt, als sie wirklich sind. Die schlimmsten Fälle werden eben nicht mit gerechnet, sondern willkürlich ausgeschieden. Sobald Jemand das Princip durchführte, keinen seiner Patienten unamputirt sterben zu lassen, sänke, bei dieser Art zu rechnen, die Mortalität für die conservative Behandlung auf Null. Desto schlagender aber ist es, wenn trotz dieser Manipulation die Sterblichkeit in den Civilspitälern eine so colossale bleibt, dass sie das volle Drittel aller behandelten begreift.

Wenden wir uns jetzt zu den complicirten Oberschenkelfracturen, so ist die Zahl der aus Civilspitälern aufzubringenden Fälle bis jetzt freilich noch eine kleine. Abgesehen von den durch Eisenbahnunfälle, Maschinenverletzungen, Felsensprengen u. dgl. verursachten Zermalmungen, die primär amputirt werden, und höchstens mit den Verletzungen durch grobes Geschütz zu vergleichen wären, kommen complicirte Oberschenkelfracturen im bürgerlichen Leben bekanntlich äusserst selten vor. Was conservativ behandelt wird, sind vorwiegend noch einzelne Schiefbrüche mit Penetration der Fragmente durch die Haut. Herr Dr. Fränkel hat 140 Fälle aufgebracht, von denen zweifellos die grosse Mehrzahl zu dieser Kategorie der durch indirecte Gewalt erzeugten Fracturen gehörte und wenigstens Anfangs conservativ behandelt wurde. Eine so genaue Scheidung wie bei den Unterschenkelbrüchen liess sich jedoch nicht vornehmen, da die Berichte vielfach zu lückenhaft sind. Von diesen 140 Fällen vorwiegender Durchstechungsfracturen starben 85, also: 60 pCt. Dies ist fast absolut genau dieselbe Ziffer, welche die Zusammenstellung aller bisherigen Erfahrungen über die durch Gewehrprojectile erzeugten Splitterbrüche der Oberschenkeldiaphyse ergiebt; doch scheint die Mortalität in den letzten Kriegen eher etwas geringer gewesen zu sein. Ich selbst hatte in Trautenau um mehr als 10 pCt. bessere Resultate. Von meinen 104 Kranken wurden 51 erhalten, also die Hälfte. Ich glaube aber berechtigt zu sein, von 9 Fällen zu abstrahiren, in welchen der Tod in Folge von Peritonitis wegen

gleichzeitiger Eröffnung der Bauchhöhle, in Folge von Verblutung bei gleichzeitiger Durchschiessung der Arteria cruralis, oder wegen gleichzeitiger anderweitiger Verletzungen durch grobes Geschütz eintrat. Es restiren dann 95 Verwundete mit 44 Todesfällen. Wir erhalten also 47 — 50 pCt. Todte, je nachdem wir so oder so rechnen. Die Differenz von 3 pCt. kommt wenig in Betracht. Ich muss aber bemerken, dass die angegebenen Zahlen auf grosse Genauigkeit Anspruch machen können, da mir durch die freundschaftlichen Bemühungen Billroth's und seiner Assistenten ergänzende Nachrichten noch bis zum Jahre 1869 zugegangen sind und die noch spät und zum Theil unerwartet Gestorbenen nachgetragen wurden.

Ueber die vergleichende Statistik der Kriegs- und Friedens-Amputationen nur zwei Worte.

Von den 885 civilen Unterschenkelbrüchen wurden 177 amputirt. Die Primär-Amputation ergab 60, die Secundär-Amputation 77 Procent Todesfälle. Auch die Unterschenkel-Amputation lieferte also in den Civilspitälern unendlich schlechtere Resultate, als im Felde. Nach den vorliegenden, sehr grossen Zahlenreihen — Billroth hat 3813 Fälle zusammengestellt — betrug die Mortalität im Kriege nur 41,6 Procent.

Ich will meine vergleichend statistischen Zusammenstellungen hier abbrechen und die Oberschenkel-Amputationen ausser Frage lassen. Die Gewinnung einer grösseren Zahl zum Vergleich brauchbarer Fälle aus Friedens-Spitälern stiess bis jetzt noch auf unüberwindliche Hindernisse. Doch kann mit einiger Sicherheit behauptet werden, dass die Verhältnisse auch hier ähnlich, und für die Friedens-Spitäler sich keineswegs günstiger gestalten. Von 33 secundären Oberschenkel-Amputationen, die in Trautenau unter meiner Leitung, fast ausschliesslich wegen diffuser Kniegelenkvereiterungen, unstillbarer Blutung, Pyämie, unternommen wurden, verliefen 9 glücklich: Mortalität = 72,7 Procent. Meine klinischen Resultate bei Secundär-Amputation des Oberschenkels wegen Traumen sind leider noch etwas schlechter. — —

Es ist nicht zu leugnen, meine Herren, dass die Thatsachen, die ich Ihnen hiermit vorgelegt habe, sehr deprimirend für uns Kliniker sind. Sie müssten es in noch ungleich höherem Masse sein, wenn nicht, wie ich schon andeutete, die Vergleichungs-Objekte in sich qualitative Differenzen trügen, auf die Sie mir ge-

statten wollen, noch einen Augenblick einzugehen; denn gerade durch die Ergebnisse unseres Vergleichs erhalten diese Differenzen eine ungemein grosse Wichtigkeit.

Bei den complicirten Fracturen, wie sie die mechanischen Gewalten des bürgerlichen Lebens erzeugen, prävalirt die Verletzung der Weichtheile, bei den Schussfracturen die der Knochen; und zwar wissen wir, dass bei den letzteren in der grossen Mehrzahl der Fälle die Zersplitterung der Knochen eine sehr bedeutende ist, dass gerade am Ober- und Unterschenkel der Schaft der Diaphyse oft mehrere Zoll weit zertrümmert und von weitgehenden Fissuren durchsetzt ist. Die gefundenen Zahlen zeigen, dass für die Mortalität einer complicirten Fractur der Zustand der Weichtheile von viel grösserem Einfluss ist, als der der Knochen, und zwar in einem höherem Masse, als man dies wohl bis jetzt angenommen. Die genaue Beobachtung der Einzelfälle hat mir dies auch in dem letztverflossenen Feldzuge wieder und immer wieder bestätigt.

Auch innerhalb der Schussfracturen selbst hängt der glückliche oder unglückliche Verlauf des Einzelfalles viel weniger von der Ausdehnung der ursprünglichen Knochenverletzung ab, als man dies a priori erwarten dürfte. Die Schwere und der Charakter der in der Umgebung der Fracturstelle sich etablirenden Eiterung werden zunächst durch ganz andere Dinge bestimmt, als durch die Zahl der Splitter. Ich habe einige Male Gelegenheit gehabt, Präparate halb oder ganz consolidirter Schussfracturen, zumal des Femur von Patienten zu untersuchen, die mehr zufällig starben, wo 12, ja wo 20 Splitter sämmtlich und ohne Spur einer Necrotisirung wieder angeheilt waren, und zwar Splitter von allen Grössen, herab bis zu der einer Erbse; wo ferner nie ein Splitter extrahirt, und die Deformität eine so mässige war, dass man am Lebenden an einen einfachen Quer- oder Schiefbruch hätte denken können. Herr Dr. Lossen besitzt einige ähnliche Präparate. Ich halte daher auch die blosse Ausdehnung der Fractur und die Zahl der Bruchstücke bei Diaphysen-Brüchen für keine Indication der Primär-Amputation. Die Schwere der ersten Eiterung bei Schuss-Fracturen wird zweifelsohne durch accidentelle Umstände veranlasst, ebenso die Necrotisirung von Bruchenden oder Splittern, und was die Necrose anbelangt, so bleibt sie viel häufiger aus,

als man denkt. Auch die Fälle, die ohne Splitter-Ausstossung und Necrose heilen, sind Splitterbrüche. Einfache Fracturen kommen nach Kugel-Verletzungen enorm selten vor. Ich habe unter mehreren Hundert Sectionen von Schussfracturen zwei oder drei derartige Fälle notirt, und möchte dies namentlich Billroth gegenüber urgiren, den ich so verstanden habe, als wenn er in den ohne alle Störung und besonders glücklich verlaufenden Fällen einfache Fracturen annimmt. Ist freilich erst einmal die Necrose da, und ob sie entsteht, dies entscheidet sich nach meiner Ansicht schon in den ersten Tagen, so setzt sie die Nothwendigkeit einer lange andauernden Eiterung, und der Zustand der Knochen gewinnt nun nachträglich allerdings einen mächtigen Einfluss auf die Gefährlichkeit des Einzelfalls.

Ein Gleiches gilt für die Gelenke, von denen ich nur das Knie berühren möchte. Die Ueberzeugung, dass Kniegelenkschüsse conservativ behandelt werden können, bricht sich, Dank den Bemühungen von Langenbeck's, immer mehr Bahn. Sie können aber nicht nur heilen, sondern sie können auch mit äusserst geringer, ja selbst ohne jede Eiterung heilen. Die Eiterung ist auch hier etwas Accidentelles, von Aussen Hinzugetragenes, wenngleich vor der Hand leider noch sehr häufig Eintretendes. Ich muss aber auch hier noch einen Schritt weiter gehen, wie mein Freund Simon, der durch seine schönen Experimente so viel zur Klärung dieser Frage beigetragen hat.

Ich behaupte, dass die glückliche, ja die ohne einen einzigen Eitertropfen erfolgende Heilung eines Knieschusses durchaus nicht den Rückschluss erlaubt, dass es sich um eine einfache Kapselperforation ohne Verletzung der knöchernen Epiphysen gehandelt habe. Auch Zertrümmerungen der Epiphysen heilen öfters auf diese Weise, und selbst die Gelenkbewegungen können sich später partiell wieder herstellen.

Ich habe mehrere völlig beweisende Fälle dieser Art gesehen, und was noch mehr ist, ich habe auch hier zweimal Gelegenheit gehabt, unter solchen Verhältnissen das Kniegelenk später anatomisch zu untersuchen, und die stattgehabte Zersplitterung der Gelenkenden und ihre fast symptomlose Heilung mit dem Messer nachzuweisen. Ich erlaube mir, Ihnen das Präparat eines dieser beiden Fälle vorzulegen. Der eine Condylus femoris ist in mehrere Stücke

zersprengt gewesen, die fast ohne Dislocation durch feine, über die intacte Knorpelfläche etwas hervorragende Callusleisten wieder angeheilt sind. Solche glücklich verlaufende Fälle werden am Lebenden, ebenso wie eine grosse Zahl einfacher Kapselperforationen, meist für Contourschüsse gehalten. Ich glaube aber, dass Diejenigen von Ihnen, die eine grosse kriegschirurgische Erfahrung haben, mir zustimmen werden, wenn ich behaupte, dass Contourschüsse an den Gelenken entweder gar nicht, oder nur als ungemeine Seltenheit vorkommen.

Ich habe diese Details nur erwähnt, meine Herren, um keinen Widerspruch zu finden, wenn ich nun weiter der Ansicht bin, dass die erwiesene Mindergefährlichkeit der Schussfracturen uns veranlassen muss, auf ihren relativ subcutanen Charakter ein viel grösseres Gewicht zu legen, als es bisher geschehen ist.

Die durch indirecte Gewalt im civilen Leben entstandenen einfachen Durchstechungs-Fracturen des Unterschenkels, bei denen die Verletzung der Weichtheile meist doch nur geringfügig, die Wunde oft eine scharf geschnittene ist, scheinen, wenigstens in grösseren Krankenhäusern, immer noch mehr Todesfälle zu geben, als die durch Gewehrprojectile erzeugten Splitterbrüche. Ich kann mich nicht erwehren, in diesen Thatsachen wichtige Fingerzeige für die Therapie der Schussfracturen zu finden. Socin erwartet auch hier Grosses von der regelrechten Durchführung der Carbolsäure-Behandlung. Thiersch und ich konnten nach Sedan keinen Einfluss derselben constatiren, aber wir hatten keine Gelegenheit, das Lister'sche Verfahren auch nur einigermassen streng anzuwenden. Ebenso sind gewiss Versuche mit Occlusivverbänden, unmittelbar nach der Verletzung beginnend und die ersten Tage nach derselben durchgeführt, wünschenswerth. Wo man Zeit hat, das Thermometer anzulegen, hat dies ja kein Bedenken.

Jedenfalls sind die complicirten Civilfracturen in einer ganz anderen Weise offen, wie die Schussfracturen, und bieten sie einwirkenden, äusseren schädlichen Agentien in ganz anderer Weise Ostien dar. Dieser Umstand und die durchschnittlich sehr viel grössere Quetschung der Weichtheile bei den Civilfracturen finden ihren Ausdruck in einer sehr merkwürdigen Thatsache, auf welche ich Ihre besondere Aufmerksamkeit lenken möchte. Bei den tödtlich verlaufenden Civilfracturen des Unterschenkels erfolgte — so

weit unsere Ermittelungen reichen — der Tod in 50 Procent der Fälle schon innerhalb der ersten 14 Tage. Bei den Schussfracturen des Unterschenkels beginnen mit höchst seltenen, nicht in Betracht kommenden Ausnahmen die ersten Todesfälle erst nach Ablauf dieser Zeit, nämlich mit dem Anfange der dritten Woche.

Diese Verschiedenheit der Todeszeiten ist die grösste, in Zahlen ausdrückbare Differenz zwischen complicirten Civil- und Kriegs-Fracturen, die wir aufgefunden haben. Sie allein bringt schon mit Nothwendigkeit die geringere Mortalität der Schussfracturen mit sich. Es ist ja ganz richtig, dass dafür bei den Schussfracturen einzelne Patienten, in Folge der Retention von Splittern und der verzögerten Abstossung von Sequestern, noch so spät sterben, wie es bei den Civilfracturen kaum je beobachtet wird. Aber die grosse Zahl der Verluste, welche die Friedens-Spitäler durch die beiden ersten Wochen voraus haben, wird dadurch nicht wieder eingeholt.

Die Patienten, welche in den Friedens-Spitälern und Kliniken in den ersten vierzehn Tagen zu Grunde gehen, sterben an acuten septischen Processen. Die acutesten und die fast regelmässig tödtlich endenden septischen Phlegmonen kommen aber nach Schuss-Verletzungen fast gar nicht zur Beobachtung. Die Fälle, die Pirogoff als acut purulentes Oedem, Maisonneuve als gangrène foudroyante bezeichnet haben, wo die Umgebung der Wunde am zweiten, dritten Tage diffus braunroth und ödematös wird, die Venen missfarbige Netze bilden, und eine mit rasender Schnelligkeit über ganze Glieder sich ausbreitende jauchige Infiltration sich bildet, werden nach Kugelverletzungen so gut wie nicht gesehen. Wo ich einmal Gelegenheit hatte, bei frühem Brand der Extremitäten nach Schussverletzungen die Autopsie vorzunehmen, fand ich Verletzungen der grossen Gefässe und grosse, diffuse Blutextravasate.

Die örtliche Reaction tritt nach Schuss-Verletzungen später und träger ein, und hat nicht diesen eminent progredienten Charakter. Wohl sterben auch nach ihnen genug Kranke an Septicaemie, aber die Autopsie der Glieder zeigte dann Jaucheherde um die Bruchenden, die im Verhältniss zu jenen höchst diffusen Processen, die sich nach den offenen Fracturen des civilen Lebens entwickeln, doch immer noch sehr den circumscripten Character haben.

Die geringe Quetschung der Weichtheile und die langsamer eintretende und auch später durchschnittlich weniger diffus werdende örtliche Reaction, müssen auch einen günstigen Einfluss auf die Amputation im Felde haben. Die von uns gefundenen Zahlen für die Amputationen des Unterschenkels von nur 41 Procent im Felde und von 60, beziehungsweise 77 Procent, je nachdem primär oder secundär amputirt wurde, in Civilspitälern, bedürfen keines weiteren Commentars. Doch möchte ich auf einen Punkt aufmerksam machen, der mir bereits sehr früh aufgefallen ist, und den auch Billroth, nach mündlichen Mittheilungen, die ich ihm gemacht, bereits berührt hat: ich meine den eclatanten Unterschied der Gefährlichkeit von Intermediär-Amputationen im Kriege und im Frieden.

Bis zum sechsten Tage nach der Verletzung etwa scheinen die Amputationen nach Kleingewehr-Schüssen vielfach ausgedehnt werden zu können, ohne dass die Resultate durchschnittlich schlechter würden, wie nach Primär-Amputationen im alten Sinne des Worts. Dann kommt erst, auch bei Schuss-Fracturen, eine Periode, welche etwa die zweite bis achte Woche umfasst, wo ausgebreitete entzündliche Oedeme persistiren, und wenigstens am Oberschenkel nur ausnahmsweise ein Amputirter durchgebracht wird.

Sollten meine hier natürlich nur auf geringe Zahlen basirten Erfahrungen, wie ich es hoffe, eine allgemeine Bestätigung finden, so wäre dies wohl als ein wesentlicher Gewinnst für die Kriegs-Chirurgie zu erachten. Denn was hilft es z. B., wieder und immer wieder die Frage zu ventiliren, ob bei Knieschüssen mehr primär amputirt werden müsse, wenn die Zeit für die Primär-Amputationen so kurz bemessen bleibt, dass sie verstreicht, ehe man nach einer grösseren Schlacht die Kranken hat sammeln und genau untersuchen können. Jedenfalls werden Sie mir zugeben, dass die sehr dogmatische Fassung, in welcher die Lehre von den Intermediär-Amputationen immer noch in den Compendien vorgetragen wird, endlich einmal beseitigt werden muss. Ob bereits Fieber eingetreten ist, darauf kommt bei einer frischen Verletzung, die eventuell noch amputirt werden soll, es nicht an; denn es giebt keine Medication, die eine mehr antipyretische Wirkung hätte, als die totale Entfernung des Krankheits-Herdes. Der Zustand

der Weichtheile ist auch hier der ausschliesslich massgebende. — Bei Schussfracturen kann man länger im Gesunden operiren, wie bei den offenen Knochenbrüchen im civilen Leben.

Dies sind, wie ich glaube, meine Herren, die Hauptursachen, welche die geringere Mortalität der Schussfracturen, mögen sie nun conservativ oder mit der Amputation behandelt werden, bedingen. Ich würde aber nicht ehrlich sein, wenn ich nicht zum Schluss noch einen Punkt hervorhöbe. — Ich glaube, dass trotz aller entgegenstehenden Ansichten die Feld- und Kriegs-Spitäler oft auch hygienisch bessere Verhältnisse darbieten, als viele unserer Hospitäler und Kliniken. Fast immer, und mindestens nach grossen Schlachten, die ja auch wieder für die Statistik die grossen Zahlen liefern, werden die Frischverletzten in Räumen untergebracht, die noch nie zu Hospitalzwecken gedient haben und zunächst wenigstens noch frei von Infections-Stoffen sind. Und fortwährend haben wir Gelegenheit, zu sehen, wie erst nach längerer Belegung oder sub finem des Krieges in diesen Localitäten accidentelle Wundkrankheiten in gesteigerter Zahl auftreten.

In den Civilspitälern ist dies leider oft anders, und gewiss enthalten die oben mitgetheilten Zahlen für uns, die wir an solchen Spitälern functioniren, die Aufforderung, die Erforschung und Behandlung der accidentellen Wundkrankheiten mit allen Waffen der Wissenschaft in Angriff zu nehmen. Auf der andern Seite ist es aber gewiss sehr erfreulich, sich zu überzeugen, dass der militärärztlichen Thätigkeit, zum Ersatz für die grossen Mühsale und Schwierigkeiten, mit denen sie im Kriege zu kämpfen hat, auch wieder ein höchst günstiges Arbeitsfeld geboten ist, auf dem sich, bei Ausnutzung aller wissenschaftlichen Hülfen, die höchsten Erfolge müssen erringen lassen.

Und mit diesem Troste, meine Herren, lassen Sie mich schliessen.

Obschon ich die Absicht habe, die vorliegenden statistischen Untersuchungen weiter fortzusetzen, und meine heutige Mittheilung durchaus nur als eine vorläufige anzusehen bitte, so möchte ich doch schon hier ganz kurz die Quellen andeuten, aus denen die oben mitgetheilten Zahlen berechnet sind. Aus Deutschland lagen mir ausser Middeldorpf's, O. Weber's (Chirurgische Erfahrungen etc.) und Billroth's bekannten Zusammenstellungen noch Privatmittheilungen von Maas in Breslau und Geh.-Rath Baum in Göttingen vor.

Beiden sage ich für die liebenswürdige Bereitwilligkeit, mit der sie meine Arbeit unterstützt haben, hiermit meinen herzlichsten Dank. Der Bericht von Maas umfasst 35 complicirte Unterschenkelfracturen mit 14 Todesfällen und 3 complicirte Oberschenkelbrüche, die sämmtlich zum Tode führten. Baum's Tabelle zeigt 58 Unterschenkelbrüche mit 23 Todesfällen und 10 complicirte Oberschenkelfracturen, von denen nur 3 erhalten wurden Dazu kommen dann weiter von Halle 64 complicirte Unterschenkelbrüche, von denen 26, und 11 complicirte Oberschenkelbrüche, von denen 6 zu Grunde gingen. Aus der englischen Literatur wurden besonders die Berichte des St. Georgs- und Bartholomäus-Hospitals, aus der amerikanischen die bekannten Arbeiten von Norris (Pennsylvania Hospital), sowie von Lente (New York Hosp.) u. s. w. benutzt.

II.

Ueber die feineren Vorgänge nach der Anwendung starker Hautreize, besonders der Jodtinctur.

Von

Dr. Max Schede,

erstem Assistenten an der chirurgischen Klinik zu Halle.*)

Meine Herren! Ich muss von vorn herein Ihre Nachsicht in Anspruch nehmen, wenn ich es wage, Ihnen über Untersuchungen zu referiren, deren Object zum Theil von mehr allgemeinem histologischen und pathologisch-anatomischen, als gerade speciell chirurgischen Interesse ist, und deren Resultate noch so wenig abgerundet und vielfach der Ergänzung bedürftig geblieben sind, dass die heutige Besprechung durchaus nur den Character einer vorläufigen Mittheilung haben kann. Immerhin aber sind die hineinspielenden allgemeinen Fragen gerade solche, welche gegenwärtig in hervorragender Weise die Geister beschäftigen und so mögen auch sie vielleicht einiges Interesse erwecken.

Es waren einestheils die Arbeiten Cohnheim's, durch welche ja unsere ganzen Anschauungen über „Entzündung" eine völlig neue Grundlage gewannen, andererseits die von Volkmann und Steudener festgestellte Thatsache, dass beim Erysipel eine colossale Auswanderung weisser Blutkörperchen in die Haut und das Unterhautzellgewebe entstehe, welche dazu auffordern mussten, über die feineren Vorgänge, die nach der Anwendung unserer the-

*) Vortrag, gehalten in der 1. Sitzung des ersten Congresses der Deutschen Gesellschaft für Chirurgie, am 10. April 1872.

rapeutischen Hautreize in den Geweben ablaufen, Untersuchungen anzustellen. Welche pathologisch-anatomischen Processe die artificielle Dermatitis characterisiren, wie diese auf die Resorption von anders gearteten Entzündungsproducten wirken könne, darüber gab es wohl Theorien und Vorstellungen, Positives war aber so gut wie gar nichts darüber bekannt.

Es war natürlich nicht möglich, Experimental-Untersuchungen über die Wirkung der Hautreize auf Producte entzündlicher Processe anzustellen. Ich musste mich darauf beschränken, die Veränderungen, die sie in normalen Geweben hervorbringen, zu studiren. So weit man aber berechtigt ist, die Entzündung nicht ontologisch als etwas Specifisches, sondern nur als eine bald mehr bald weniger intensive Steigerung normaler physiologischer Vorgänge aufzufassen, so weit werden die so gewonnenen Resultate auch auf entzündete Gewebe übertragbar sein.

Ich bepinselte also Kaninchen die Haut mit starker Jodtinctur, mit Höllensteinlösungen, mit Collod. cantharid., legte ihnen Senfteige auf u. s. w.; immer aber wurden die Versuche so angestellt, dass es zu keiner Exsudation auf die freie Oberfläche der Haut, dass es zu keiner Eiterung kam. Es lag mir eben daran, die Vorgänge zu studiren, die bei der Entzündung lediglich innerhalb der Gewebe ablaufen und nicht durch eigentliche Eiterung complicirt werden. — Da durch die Jodtinctur ziemlich intensive Hautentzündungen ohne Eiterbildung am sichersten und bequemsten hervorgerufen wurden, so experimentirte ich schliesslich nur mit ihr.

Die erste Wirkung, eine starke Erweiterung und Ueberfüllung der Gefässe mit Blut, erfolgt sehr rasch, an Kaninchenohren, wo man sie sehr gut beobachten kann, schon in wenigen Minuten. Cohnheim hat gezeigt, wie mit dieser Erweiterung, die vornehmlich die Venen betrifft, die Geschwindigkeit des Blutstroms abnimmt. Die Schwierigkeiten für die Circulation können in der That so bedeutend werden, dass z. B. am Kaninchenohr grosse Partieen gangränesciren, wenn man etwas zu stark gepinselt hatte.

Wo das indessen nicht der Fall ist, folgt dieser Hyperaemie zunächst eine sehr starke Durchtränkung der Gewebe mit Blutplasma. Hautstücke, die 4—6 Stunden nach der Reizung excidirt wurden, sind schon auf das 4—6fache ihrer normalen Dicke angeschwollen, und an feinen Schnitten sieht man, wie die einzelnen

Gewebstheile durch das Transsudat weit auseinandergedrängt sind. Letzteres stellt in erhärteten Präparaten, offenbar durch Niederschläge verändert, eine feinkörnige, trübe Substanz dar, welche alle Gewebselemente umhüllt und das Präparat so undurchsichtig macht, dass die Untersuchung dadurch in diesem Stadium ganz ausserordentlich erschwert wird.

Das entzündliche Oedem erreicht nach etwa 6 Stunden seinen Höhepunkt, und ist nach 24 Stunden schon so gut wie ganz wieder verschwunden, so dass Präparate aus dieser Zeit die alte Transparenz wiedererlangt haben.

Das ist aber nicht die einzige Veränderung. Schon nach zwei Stunden sieht man hin und wieder zahlreichere lymphoide Elemente, besonders in der unmittelbaren Nähe der Venen und Capillaren, auftreten. Dieselben vermehren sich rasch in einer ganz rapiden Weise. 3 Stunden nach der Reizung ist ihre Anhäufung um die Gefässe schon ziemlich bedeutend. Nach 4 Stunden trifft man durch glückliche Schnitte Stellen, wo sämmtliche Capillaren und Venen sich mit einem Mantel weisser Blutkörperchen umgeben haben, so dass durch sie zuweilen das ganze Capillarnetz in der vollständigsten Weise angedeutet wird. In der Mitte der Züge von lymphoiden Elementen sieht man meistens das Blutgefäss, dem sie entstammten, noch durchschimmern.

Diese Massen von Blutkörperchen vertheilen sich nun bald gleichmässiger in den Maschen des losen Bindegewebes. Immerhin ist aber während der ganzen folgenden Zeit bis zum definitiven Abschluss aller Veränderungen eine etwas dichtere Anhäufung derselben in der Nähe der Gefässe zu constatiren.

Es hatte sich somit die auffallende Thatsache ergeben, dass bei der verhältnissmässig leichten Reizung der Haut durch eine Jodpinselung auf ihre unverletzte Oberfläche schon dieselben anatomischen Veränderungen des Gewebes stattfinden, wie in der unmittelbaren Nähe einer starken Eiterung. Denn so dicht wird die Durchsetzung mit jungen Zellen, dass Niemand nach den ersten 24 Stunden im Stande sein würde, mit dem Microscop eine Differenzialdiagnose zwischen beiden Arten der Entzündung zu stellen, von denen gleichwohl die eine ausnahmslos zu einer vollständigen restitutio ad integrum führt, die andere unter Umständen einen rasch fortschreitenden Zerfall einleiten kann Aber fast noch frap-

panter wie die Intensität der Reaction war ihre Ausdehnung in die Tiefe. Dieselbe beschränkte sich nämlich durchaus nicht etwa auf die Cutis selbst, oder gar auf ihre oberflächlichsten Lagen; im Gegentheil, sie begann nicht einmal in ihr und wurde auch nicht hier am hochgradigsten. Die erste wässerige Transsudation, die früheste und massenhafteste Auswanderung der farblosen Elemente des Blutes geschah im lockeren Unterhautzellgewebe, wo nur geringe Widerstände zu überwinden waren, und pflanzte sich erst dann auf das Corium selbst fort. Ja, sie erstreckte sich sogar zwischen die Muskeln hinein, und selbst im Periost wurden zahlreiche Wanderzellen gefunden; und damit nicht genug: sogar in nicht ganz unmittelbar unter der Haut liegenden Knochen, sogar im Femur kann man bei Kaninchen durch Jodpinselungen starke entzündliche Reizungen des Markes und Proliferationsvorgänge an den Zellen der Epiphysenknorpel hervorbringen, die bis zur Lockerung und selbst Lösung der Nahtknorpel gehen können.

Es musste sich nun darum handeln, zu erforschen, was weiter aus den ausgewanderten weissen Blutkörperchen wurde. Cohnheim hat seine Untersuchungen an lebenden Thieren damit abbrechen müssen, dass er das Factum der Auswanderung constatirte. Spätere Stadien erlebten die Frösche nicht. Er nimmt an, dass die weissen Blutzellen einfach in die Lymphgefässe zurückwandern, und so wieder resorbirt werden, und dass der Process dadurch seinen Abschluss findet. Eine genaue Untersuchung der weiteren Vorgänge von Stufe zu Stufe hat mir indessen ganz andere Aufschlüsse ergeben, wie wir gleich sehen werden.

Eine zweite Frage war die, ob und in welcher Weise sich die ursprünglichen Gewebstheile, und namentlich die Bindegewebskörperchen, an den entzündlichen Veränderungen betheiligen. Cohnheim hat ihnen bekanntlich jeden Antheil an der Proliferation junger Zellen abgesprochen. Ich konnte seine Angaben in dieser Hinsicht lediglich bestätigen, doch finden allerdings in einem späteren Stadium an den alten zelligen Elementen sehr erhebliche Metamorphosen regressiver Natur statt, auf die ich später noch ausführlicher zurückkomme.

Ich bediente mich bei diesen weiteren Untersuchungen des Verfahrens, welches Ranvier vor Kurzem die Bindegewebskörperchen in ihrer wahren Natur als grosse zarte, vielfach gefaltete und ge-

wundene Platten und Bänder von den allersonderbarsten Formen erkennen liess. Dasselbe besteht bekanntlich im Wesentlichen darin, dass man mit der Pravaz'schen Spritze eine erwärmte Gelatinelösung dem lebenden Thiere unter die Haut spritzt, sofort den so hervorgebrachten Leimtumor ausschneidet und auf Eis kühlt. Man kann dann nach wenigen Minuten die feinsten Schnitte ausführen. Der Leim hat die Gewebe in der schonendsten Weise auseinander gedrängt, alle einzelnen Bestandtheile isolirt, und sie so ringsum eingeschlossen, dass sie ihre Form, die sie während des Lebens hatten, nicht im Geringsten verändern konnten.

Verfolgen wir nun die Schicksale der ausgewanderten lymphoiden Zellen, so unterscheiden sie sich ja bekanntlich zunächst in nichts von den weissen Blutkörperchen. Der Kern ist meist nur undeutlich abzugrenzen, gewöhnlich so gross, dass er die Zelle fast vollständig ausfüllt, so dass man oft im Zweifel ist, ob man es mit einem freien Kern oder einer wirklichen Zelle zu thun habe.

Sehr bald fängt aber die letztere an zu wachsen. Ihr Umfang wird bedeutender, eine deutliche, immer breiter werdende Protoplasmaschicht umgiebt den Kern. Dann fängt dieser an, sich zu theilen. Schon 6 Stunden nach der Pinselung haben die meisten Zellen 2—3 schöne, helle, bläschenförmige Kerne mit deutlichem Kernkörperchen. Nach 16—24 Stunden ist ihre Zahl auf 4, 6, 8 gewachsen, während die Zelle selbst ihre ursprüngliche Grösse vielleicht schon um das 10—20fache übertrifft. Schon einen Tag später sind indessen die zahlreichen Kerne wieder verschwunden. Alle älteren ausgewanderten Zellen zeigen nur noch einen einzigen grossen, scharf begrenzten, hellen Kern, in welchem noch discrete dunklere Klümpchen auf die Entstehung durch ein Zusammenfliessen mehrerer hindeuten; dann verschwinden auch sie und machen einer gleichmässigen Granulirung Platz.

Verhältnissmässig nur äusserst selten begegnet man in dieser Periode Bildern, welche an einen Theilungsvorgang an den Zellen selbst denken lassen könnten. Beweisend sind sie natürlich bei der amöboiden Natur dieser Zellen für das Vorkommen wirklicher Theilungen durchaus nicht. Jedenfalls scheint mir das mit ziemlicher Sicherheit angenommen werden zu können, dass in der weitaus grössten Mehrzahl der Fälle der Theilung des Kerns keinesweges eine Theilung, sondern eine Vergrösserung der Zelle entspricht.

Während nun die Zellen wachsen, erfahren sie auch zugleich die mannichfachsten Veränderungen ihrer Form. Bald dehnen sie sich in die Länge, bald schicken sie Ausläufer aus, bald bekommen sie Buchten und Ausschnitte; und so vielgestaltig und wechselnd wird ihr äusseres Ansehen, dass es ein vergeblicher Versuch sein würde, alle diese verschiedenen proteusartigen Wandlungen beschreiben oder in der Abbildung fixiren zu wollen. Das Wesentliche aber bei dem ganzen Vorgang ist, und zugleich das, was ich mit grosser Bestimmtheit als unzweifelhaft richtig ansehen möchte, dass die Zellen von Tage zu Tage grösser, ihre Gestalt von Tage zu Tage bizarrer und der der alten Bindegewebskörperchen ähnlicher wird, und dass am 5.—6. Tage die meisten der zuerst ausgewanderten Blutkörperchen sich vollständig in fixe Bindegewebskörperchen umgewandelt haben.

Während dieser ganzen Zeit ist es mir nicht gelungen, an den alten fixen Zellen irgend eine Veränderung wahrzunehmen. Stets sah man sie neben den verschiedenen Entwickelungsstufen junger Zellenindividuen, die ein viel kräftiger granulirtes Protoplasma hatten und durch Silber oder Carmin viel energischer gefärbt wurden, als dieselben grossen, blassen, sonderbaren Figuren, die sie gewesen waren; nie und nirgends eine Spur eines Proliferationsvorganges, nie eine Einschnürung des Kernes, oder gar der Zellen. Viele, offenbar die älteren unter ihnen, bieten überhaupt ein Aussehen, welches an dasjenige verhornter Epidermiszellen erinnert und den Gedanken an die Möglichkeit einer erheblichen activen Thätigkeit gar nicht aufkommen lässt. Der Kern ist oft nur noch sehr undeutlich sichtbar, oft gar nicht mehr vorhanden, so dass sie ihre Zellennatur eigentlich schon eingebüsst haben. Ich betone übrigens, dass auch an den Wanderzellen Bilder, die auf eine Zellentheilung hindeuten könnten, nur an den jüngeren Formen, nie an den höher entwickelten, etwa über 2 Tage alten, gesehen wurden.

Während der ganzen bisher betrachteten Zeit, die also die ersten 5—6 Tage umfasst, dauert offenbar eine geringere Auswanderung lymphoider Zellen aus den Blutgefässen noch fort, so dass man stets neben den höhern Entwicklungsstufen auch jüngere Formen jeden Alters findet.

Nicht alle amöboiden Zellen erreichen ausserdem eine höhere Organisationsstufe. Viele gehen wohl unzweifelhaft schon früh in die Lymphgefässe zurück. Ich sah wiederholt am 3. bis 5. Tage grosse, mit weissen Blutkörperchen gefüllte Hohlräume, die ich nur für Lymphbahnen ansehen kann.

Was die Bindegewebsfibrillen anlangt, so konnte ich bis zu dem erwähnten Zeitpunkt keinerlei Veränderungen an ihnen nachweisen.

Etwa vom 5. bis 6. Tage an beginnt nun eine andere Reihe von Metamorphosen, die zunächst wohl ausschliesslich die alten zelligen Bestandtheile des Bindegewebes betrifft, der aber dann auch ein grosser Theil der jungen Zellen verfällt.

Zuerst selten und nur in einzelnen Platten, dann immer dichter gedrängt und häufiger treten Fettkörnchen in ihnen auf. Die scharfen Contouren gehen verloren, bald sieht man nur noch eine emulsive Masse, die noch ungefähr die Gestalt einer alten Zelle bewahrt hat. An glücklichen Schnitten findet man wohl ganze Maschenwerke durch Züge von Fetttropfen angedeutet, die man bei schwächeren Vergrösserungen für Zwischengewebe halten würde, mit Hülfe starker Immersionssysteme indessen als mit ihren Ausläufern anastomosirende Bindegewebszellen erkennt, zwischen denen immer noch vollkommen scharf contourirte und helle Fibrillen verlaufen.

Bald ergreift der fettige Verfall dann auch jüngere, noch weniger entwickelte Wanderzellen. Zahlreiche Fettkörnchen finden sich über das ganze Präparat verstreut, die dann wohl wieder von andern noch lebenskräftigen Zellen verschluckt werden, so dass in ihnen bald kleinere bald grössere Fetttropfen auftreten, und alle Stadien der Umbildung gewöhnlicher Bindegewebskörperchen zu Fettzellen, wie sie kürzlich Flemming sehr ausführlich beschrieben hat, angetroffen werden.

Der ganze Process ist nach 14– 16 Tagen noch keineswegs vollendet. Wahrscheinlich dauert sogar die Ueberproduction von Bindegewebszellen, die nach kurzer Existenz wieder fettig zerfallen, noch erheblich länger an, bis endlich Alles wieder in's Gleiche kommt. Ob in dieser spätern Zeit, etwa vom 11. oder 12. Tage an, nicht doch auch ein ausgedehnterer Zerfall von Bindegewebsfibrillen stattfindet, lasse ich noch dahingestellt. Einzelne Bilder, die ich sah, machen es mir indessen wahrscheinlich.

Es werden also durch eine einzige energische Jodpinselung Processe angeregt, die durch die Intensität ihres Auftretens sowohl, wie durch ihre räumliche und zeitliche Ausdehnung in sehr überraschender Weise die Wirkung derartiger Hautreize als weit bedeutender erscheinen lassen, als man sich bisher vorstellen konnte. In sehr ausgedehntem Maassstabe findet eine Einschmelzung alter Gewebselemente und ein Ersatz derselben durch neue statt, die wieder nach einem kurzen Dasein anderen Platz machen. Die alte unklare Anschauung, dass das Exsudat sich organisire, findet hier also ihre volle Bestätigung.

Ganz gewiss müssen wir uns aber hüten, diese Vorgänge als etwas Specifisches, Eigenartiges aufzufassen. Wir wissen wenig über den physiologischen Stoffwechsel der Gewebselemente, wenig über die Art, wie morphologisch das unbrauchbar Gewordene zu Grunde geht und durch Neues ersetzt wird. Alle diese Vorgänge gehen für gewöhnlich so langsam vor sich, dass sie sich der Controle leicht entziehen. Gewiss ist es aber keine allzu kühne Hypothese, in der geschilderten Reihenfolge entzündlicher Processe, die schliesslich doch mit der vollständigen Herstellung des Status quo ante endigen, lediglich eine acute Steigerung normaler physiologischer Vorgänge, einen sehr beschleunigten localen Stoffwechsel der betroffenen Gewebspartien zu erblicken. Wahrscheinlich fällt auch das normale Bindegewebskörperchen mit der Zeit der fettigen Degeneration anheim, wahrscheinlich dienen auch normaler Weise die ja immer vorhandenen Wanderzellen zu ihrem Ersatz.

In gleicher Weise möchte ich auch die Wirkung der Jodtinctur und der übrigen hierher gehörigen Mittel auf Producte pathologischer entzündlicher Processe auffassen. Intensive Steigerung des Stoffwechsels, rascher Zerfall und Resorption von zelligen Elementen sind gewiss auch hier die wesentlichsten, wenn nicht die einzigen in Betracht kommenden Factoren. Wir benutzen die Jodtinctur, um eine träge Callusbildung zu befördern, wir benutzen sie, um übermässig producirten Callus rascher zur Resorption zu bringen; beide Male mit Erfolg; aber die Wirkung ist nicht das zweite Mal die entgegengesetzte wie vorher, sie ist genau dieselbe. Beide Male werden normale Processe gesteigert und beschleunigt.

III.

Ueber Pathogenie der Harnröhrenstricturen und über den Bau der menschlichen Urethra.

Von

Dr. B. Stilling,

Geheimer Sanitätsrath in Cassel.*)

Die Mittheilungen, welche ich Ihnen zu machen die Ehre habe, sind dazu bestimmt, die Pathogenie der Harnröhren-Stricturen aufklären zu helfen. Die Pathogenie eines jeden Organs wird aber um so klarer, je klarer die Erkenntniss seines normalen Baues ist. Ich beginne daher mit der Darlegung einiger der wichtigsten Thatsachen, welche ein genaueres Studium der Anatomie der Urogenital-Organe, resp. der Harnröhre mich kennen gelehrt hat. Ich fasse die erwähnten Ergebnisse in wenigen Hauptsätzen zusammen, für welche ich Ihnen die Beweise liefere durch entscheidende Präparate, deren makro- und mikroskopische Prüfung ich mit Ihnen vorzunehmen die Ehre haben werde.

Ich stelle den Satz an die Spitze: dass das Corpus spongiosum urethrae ein organischer Muskel ist, eben so wie es die Corpora cavernosa sind. Mit andern Worten: das Gewebe der spongiösen und cavernösen Körper, oder das erectile Gewebe des Penis besteht dem Wesen und der Hauptsache nach aus organischen Muskeln.

*) Vortrag, gehalten in der 2. Sitzung des ersten Congresses der Deutschen Gesellschaft für Chirurgie, am 10. April 1872.

Dieser Grundsatz steht auf einer so festen Basis, dass man denselben als einen bleibenden Gewinn für die Wissenschaft zu betrachten hat.

Um dieses Resultat zu erlangen, war es nöthig, eine Präparationsweise zu erfinden, deren Ergebnisse jeden Zweifel ausschliessen. Mittelst dieser alsbald mitzutheilenden Präparationsweise werden die organischen Muskeln deutlicher sichtbar gemacht, als es nach den bisherigen Methoden geschah.

Wenn man die betreffenden Theile möglichst frisch von der Leiche nimmt, solche in Weingeist auf bekannte Weise härtet, und aus den gehärteten Theilen feine Abschnitte fertigt, welche so dünn sind, dass man durch sie hindurch während des Schneidens die Politur der Rasirmesser-Klinge schimmern sieht, — wenn man alsdann die so gewonnenen feinen Abschnitte in eine Carminlösung legt, 12 — 24 Stunden lang, und solche hiernach unter das Mikroskop bringt, alsdann findet man, dass die sämmtlichen Balken der erectilen Gewebe intensiv roth gefärbt sind. Bringt man jetzt ein wenig Essigsäure zu dem Präparat, alsdann tritt die musculäre Beschaffenheit der Balken, und treten die Kerne aller organischen Muskeln so deutlich hervor, dass ein Zweifel nicht mehr bestehen kann. Die Muskel-Balken des erectilen Gewebes verhalten sich ganz so, wie die Muskelgebilde des Darms, der Harnblase und aller andern, aus organischen Muskeln unzweifelhaft zusammengesetzten Theile, und eine vergleichende Untersuchung dieser verschiedenen Gebilde stellt die eben bezeichneten Grundsätze fest.

Betrachtet man unter schwacher Vergrösserung zuerst feine Abschnitte (Quer-) aus der Dicke des Penis des Menschen, welcher nur einfach in Alkohol gehärtet, und dann andere Abschnitte, welche mit Carmin und Essigsäure behandelt worden waren, so tritt der enorme Unterschied in der Deutlichkeit der Gebilde auf den ersten Blick sehr auffallend hervor.

Die organischen Muskelbalken der erectilen Substanz (der Corp. spong. et cavern.) bilden — im Groben und Ganzen genommen — schräge Gitterwerke, indem sie sich in horizontaler und longitudinaler Richtung unter einander verflechten und verbinden, zwischen den Verbindungspuncten aber bestehen zahllose Stellen, an denen die Balken nur einfach juxtapponirt sind, ohne Verwach-

sung. Diese nicht verwachsenen Stellen bilden, im Zustande der Erection, die bekannten Maschenräume, welche sich mit Blut erfüllen, ausser den Zeiten der Erection aber mit ihren Wandungen so dicht an einander gelagert sind, dass von freien Räumen nicht die Rede ist, eben so wenig als von einem Canal der Harnröhre die Rede sein kann ausser der Zeiten des Harnlassens, oder von einem freien Raum zwischen Augenlidern und Bulbus bei geschlossenem Auge.

Die präformirten Zwischenräume zwischen den Balken des erectilen Gewebes sind aber als ein intermediäres Arterien-System zu betrachten, welches nur zeitweise functionirt, während der Erection. Die Arterien des Corpus cavernosum und spongiosum, d. h. die verschiedenen Aeste der Arteria pudenda, welche in diese Theile eintreten, münden an zahlreichen Stellen in die präformirten Zwischenräume oder Maschenräume ein, eine Thatsache, welche nicht mehr zu bezweifeln ist.

Der Beweis dieser Thatsache wird durch Injectionspräparate geführt, welche vorzulegen ich die Ehre haben werde.

Wenn man die Arteria dorsalis penis mit Beale's blauer Flüssigkeit injicirt, so füllt sich sofort die Glans penis, von hier aus das ganze Corpus spongiosum urethrae, von hier aus die Corpora cavernosa. Härtet man einen so injicirten Penis in Alkohol, nimmt davon feine Abschnitte, legt diese in Carmin während 12—24 Stunden, behandelt sie dann unter dem Mikroskop mit Essigsäure, alsdann sieht man die unmittelbaren Einmündungen der Arterien in die Maschenräume auf das Evidenteste an gelungenen Präparaten.

Die einfache Einmündung der Arterien in die Maschenräume ist es aber nicht allein, welche die Füllung der Maschenräume von den Arterien aus bedingt; es ist ein ganz eigenthümlicher Bau der Arterien des Corp. spong. und cavern., wie solcher sich nirgends wieder im Körper findet, soweit die bisherigen Untersuchungen reichen.

Die Arterien des Corp. spong. und cav. sind nämlich von besonderen Muskeln begleitet, welche sich von Strecke zu Strecke in ihre Wandungen inseriren, welche die Arterien umgeben wie ein Bündel von Stäben, die um ein Rohr herumliegen. Diese Muskeln üben selbstverständlich die bedeutendste Wirkung auf die

Dilatation und Contraction dieser Arterien, je nach dem Zustande ihrer Innervation.

Ausser den eben bezeichneten Einmündungsstellen der Arterien in die Maschenräume, giebt es noch eine besondere Gattung von Arterien, welche sich hauptsächlich zahlreich in der hinteren Hälfte der Corpora cavernosa finden, die Arteriae helicinae Joh. Müller's. Dieselben sind so auffallend in ihrer Erscheinung, dass sie nicht zu verkennen sind. Sie entspringen aus den Arterienstämmen als kurze Aeste, welche sich rasch in Büscheln verästeln und mit freien Endbüscheln in die Maschenräume eintreten. Gelungene Insectionspräparate heben jeden Zweifel.

Der Rückfluss des Blutes aus den Maschenräumen erfolgt durch zahlreiche Venengeflechte, welche an der Peripherie der erectilen Gewebe direct mit den Maschenräumen in Verbindung stehen; ausserdem aber durch eine grosse Vene, welche mitten durch die Bindegewebsmassen zwischen Corp. spong. und cavern hindurchzieht.

Im gewöhnlichen Zustande sind die Muskelgebilde der Corp. spong. und cav. auf den kleinsten Raum contrahirt in Folge des Tonus, wie wir solches an andern Röhren-Muskeln (Oesophagus etc.) sehen. Unterstützt wird dieser Tonus insbesondere im Corp. spong. durch die Ringmuskelschicht seiner Albuginea, in dem Corp. cavern. und spong. durch die starken Bindegewebsgürtel der Albuginea beider, und durch die Septa fibrosa, welche in den Corp. cavern. von der Peripherie aus durch die ganze Dicke der cavernösen Körper radienartig an vielen Stellen hindurchziehen. Aus diesen Gründen sehen wir, dass die Wandungen sämmtlicher Maschenräume, so wie die des Harnröhren-Canals stets (ausser den Zuständen der Erection und des Harnens) eng an einander liegen. Aus denselben Ursachen sehen Sie bei der Chorda die Concavität des Penis nach unten gerichtet, weil die starken Bändermassen an der unteren Fläche des Corp. cavern. und an der oberen des Corp. spong. weniger nachgiebig sind, als die dünnere Lage dieser Gürtel an der Dorsalfläche des Penis.

Im Zustande der Erection füllen sich alle Maschenräume der Corp. cavern. und spong. mit Blut, durch active Erweiterung aller der Arterien mittelst der sie begleitenden und in ihre Wandungen von Strecke zu Strecke sich inserirenden Längsmuskelbündel, und

durch den Eintritt des Blutes von den Einmündungsstellen der Arteriae profundae Corp. spong. und cavernos. resp. der Arteriae helicinae in die Maschenräume aus.

Der Umstand, dass die Arteriae helicinae hauptsächlich zahlreich in den hinteren Partien der Corp. cav. vorkommen, macht die Annahme wahrscheinlich, dass die Anfüllung der hinteren Theile dieser Körper besonders begünstigt ist, daher auch ihre mechanische Spannung durch das Blut, und dass durch diese Umstände der Rückfluss des Bluts aus den weiter nach vorn gelegenen Theilen während der Erection gehindert, die Erection also dadurch verstärkt und unterhalten wird.

Der Rückfluss des Blutes aus dem Penis während der Erection wird durch einen andern Umstand gehemmt: Die grosse Vene, welche unter den Corp. cavern. und über dem Corp. spong. her durch die ganze Länge der dicken Bindegewebsmassen verläuft, muss nothwendig durch die beträchtliche Anfüllung der Corp. cav. und spong. mit Blut, und durch deren Spannung mechanisch comprimirt werden, so dass sie dem freien Rücklauf des Blutes ein Hinderniss entgegensetzt. Eben so müssen die an der Peripherie der Corp. cav. und spong. so zahlreich befindlichen Venen während der gleichen Anspannung der Corp. cav. und spong einen zeitweisen Verschluss erleiden durch die bedeutende Spannung der Albuginea.

Je mehr die Maschenräume mit Blut gefüllt sind, um so mehr erlangen die Wandungen dieser Räume, d. h. die organischen Muskeln der erectilen Substanz, ein palpables Object, um welches herum sie sich zusammenziehen resp. ihre Energie entwickeln können, wie wir analog diese Energie an andern Höhlenmuskeln sehen, an der Harnblase, wenn sie gefüllt, an dem Oesophagus, wenn der Speisebissen durchgeht, am Uterus, wenn er den Foetus austreibt, am Mastdarm, der sich um die Fäcalmassen zusammenzieht u. s. w.

Die Maschenräume der Corp. spong. sind am weitesten nächst der Albuginea, am engsten nächst der Harnröhren-Schleimhaut, resp. dem Canal der Harnröhre. In dem Corp. cavern. sind die Maschenräume an allen Stellen gleich weit, resp. gleich eng. Im Corp. spong. lösen sich die Muskelbalken in der Nähe des Harnröhren-Canals in einzelne dünnste Fibrillen auf, und diese erstrecken sich bis in die Schleimhaut selbst. Man sieht die

Muskelfasern, d. h. ihre Kerne, sich mit den Elementen der Schleimhaut vermischen, sich unmittelbar in die Schleimhaut inseriren. Sie sehen diese Thatsachen an den Präparaten eben so deutlich, wie Sie den Uebergang der Blutgefässe in die Schleimhaut, selbst bis in die Epithelschichten, beobachten können.

Das Factum, dass die Muskelfibrillen des Corp. spong. bis in die Schleimhaut des Harnröhren-Canals eintreten, ist von weitgehender Bedeutung, und erklärt eine grosse Anzahl von Phänomenen, die ohne jenes Factum nicht erklärlich wären. Die Lehre von den krampfhaften Harnröhren-Stricturen, von der Muscularität der Harnröhre, verliert hierdurch jedes Räthselhafte.

Während nun im Normalzustande durch den organischen Muskelapparat des Corpus spongiosum das Spiel der Dilatation und Contraction der Harnröhre bei dem Acte des Harnens bedingt wird, muss selbstverständlich durch eine Störung (des Baues und der Function) des genannten Muskelapparats, welcher die Harnröhren-Schleimhaut resp. den Canal der Harnröhre umgiebt, jenes Spiel von Contraction und Dilatation gestört werden.

Jede Entzündung der Harnröhren-Schleimhaut, sei sie noch so oberflächlich und leicht, muss eine Störung im Bau etc. der zarten Muskelgebilde bedingen, welche in die Papillen der Harnröhren-Schleimhaut eintreten. Ich will mich hier nicht darauf einlassen, ein Bild der Muskel-Entzündung zu entrollen. Ich beschränke mich darauf, hinzudeuten, dass die entzündeten Muskeln der Harnröhre eine Menge von Phasen durchlaufen, deren Ende darin culminirt, dass die Muskelfibrillen in ein fibröses Gewebe degeneriren, dem die Eigenschaften der Muskeln fehlen

Die Gonorrhöe ist eine der häufigsten Entzündungen der Harnröhre, welche in dem Bau und der Function der Harnröhren-Muskeln die bezeichneten Störungen herbeiführt. Ich unterlasse es absichtlich, genauer auf die durch Gonorrhöe erzeugten mannichfachen Störungen einzugehen, und beschränke mich nur darauf, hinzudeuten, dass nach Rückbildung der gonorrhoischen Entzündung in der Regel eine geringere oder grössere Anzahl von Muskelbündeln oder Muskelgruppen der Harnröhren-Schleimhaut, resp. des umgebenden Corp. spong. degenerirt sind.

Begreiflicher Weise hört an allen Stellen, in welchen diese fibröse Degeneration stattgefunden hat, das normale Spiel der Di-

latation und Contraction der Harnröhren-Schleimhaut auf (während des Harnens), es tritt statt dessen eine Contractur oder Retraction der kranken (ehemaligen) Muskelgebilde ein, und das ist eine Strictur.

Die Grade einer Harnröhren-Strictur sind oft so gering, dass der Patient gar nicht weiss, oder nicht glaubt, eine Abnormität zu tragen, weil die Excretion des Harns im Groben und Ganzen leicht von statten geht, und so kann die geringe Strictur das ganze Leben hindurch andauern, ohne bemerkliche Symptome hervorzurufen.

Kommen aber, in Folge verschiedener Ursachen, neue Entzündungen der Harnröhre resp. der bereits erkrankten Stellen hinzu, wird in Folge dessen eine grössere Anzahl von Muskelgruppen der Harnröhren-Schleimhaut afficirt, von Retraction, Contractur in Folge der Degeneration befallen, alsdann treten die Störungen deutlicher auf; wie denn bekanntlich die Contractur eines jeden anderen Muskels um so grössere Störungen bewirkt, je mehr sie zunimmt; wir sehen, mit einem Worte, alle die bekannten Erscheinungen der Harnröhren-Strictur auftreten, deren Erörterung hier nicht am Orte wäre.

An der Stelle der Harnröhren-Strictur sehen wir aber, in Folge der Retraction, und in Folge des abnormen Druckes auf die umschlossene Schleimhaut, Schwund der Epithelien und der Schleimhaut selbst, ihrer Zellen, wodurch eine Tendenz zur Verwachsung der sich berührenden Schleimhautwandungen erzeugt wird.

Hinter der Strictur aber treten alle die bekannten Symptome auf, welche Folgen der mechanischen Ausdehnung durch den Harnstrahl, der Stauung und Zersetzung des in der Harnröhre hinter der Strictur befindlichen Harns sind; wir sehen hier alle die mit der Entzündung dieser Theile vergesellschafteten Zustände auftreten, die sich auf Prostata, Harnleiter, Nieren etc. erstrecken.

IV.

Ueber Resection des Kniegelenks.

Von

Dr. Metzler,

Stabsarzt in Darmstadt.*)

Die schlimmen Erfahrungen, welche man bis jetzt in der Resection des Kniegelenks gemacht, veranlassen mich, eine Reihe von Fällen vorzulegen, die ich operirte und die dazu beitragen mögen, dass diese Operation eine bessere Aufnahme finde, als ihr bis jetzt zu Theil geworden. Die berührten Puncte habe ich hervorgehoben, um eine Discussion hervorzurufen über die dieser Operation besonders anhängenden Gefahren, deren Kenntniss allein dazu führen kann, sie zu vermeiden und dieser Operation, die für eine Nothwendigkeit der Chirurgie anzusehen ist, den ihr gebührenden Platz zu sichern.

Untersucht man die Ursachen der besonderen Gefahren und Unzulänglichkeiten näher, so wird man sie wohl in dem anatomischen Charakter des Gelenkes und seiner Umgebung zum grössten Theil begründet finden.

Das Kniegelenk nimmt eine Ausnahmestellung unter den Gelenken ein, die Patella, die Schleimbeutel, insbesondere die Recessus, verleihen ihm Eigenschaften, die bei der Operation sehr in die Wagschale fallen. Diese Theile sind zu entzündlichen Processen sehr geneigt, solche manifestiren sich mit grosser Vorliebe in ihnen und die Langwierigkeit gerade dieser Processe ist ja

*) Vortrag, gehalten in der 2. Sitzung des ersten Congresses der Deutschen Gesellschaft für Chirurgie, am 11. April 1872.

bekannt. Es steht ja die Erfahrung schon lange fest und ist bei ber Exarticulation des Gelenkes und bei der Gritti'schen Operation genugsam hervorgehoben, dass alle Operationen an dem Kniegelenk, welche diese Theile nicht mitnehmen oder zerstören, schlechte seien, und dass sie oft noch nach fast vollendeter Heilung durch neue Entzündungen und Eiterungen zur Pyaemie und zum Tode führen, oder doch wenigstens den Kranken lange Zeit in grosser Gefahr schweben lassen.

Hat man darin eine Reihe von Gefahren begründet, welche die Operation am Knie mehr aufzuweisen hat, als die an anderen Gelenken, so muss zur Ausführung eine Methode Platz greifen, die dieselben vermeidet, und können andere Methoden, welche die Entfernung dieser Theile nicht gestatten, keine Berücksichtigung finden.

Die nächste Consequenz dieser Betrachtung ist das Fallenlassen jeden Gedankens zur Erzielung eines neuen Gelenkes. Sollen die Theile, welche die gefährlichen Entzündungen unterhalten, weggenommen werden, so fällt an und für sich schon diese Möglichkeit auch weg und so schön auch dieser Gedanke sein mag, er ist doch nachzusetzen den Bestrebungen, ein gutes, passendes Verwachsen der Knochensägeflächen zu liefern. Diese zwei Momente also sind es, einmal die Hinwegnahme aller gefährlichen Adnexa des Kniegelenks und dann ein passendes, festes Verwachsen der Knochensägeflächen, welche die Methode der Operation und die Art der Nachbehandlung dictiren, und sie vor Allem müssen berücksichtigt werden, ihnen müssen sich alle Handlungen bei der Operation selbst anbequemen; soll anders die Resection des Kniegelenks rivalisiren können mit den Resectionen anderer Gelenke.

Zu diesem Zwecke habe ich mich zur Ausführung der Operation des Lappenschnittes bedient, und zwar beginnend von der Basis der hintern Fläche des einen Condylus, convex nach unten, abgerundete Spitze über der Tuberositus tibiae zur gleichen Stelle des anderen Condylus. Mit demselben Zuge schneidet man das Ligamentum patellare durch und erhebt den so gebildeten Lappen, indem man ihn mit langen Schnitten von der vorderen Fläche des Gelenkes abtrennt. Hierauf klappt man ihn so auf, dass seine ganze innere Fläche sichtbar wird, schält die Patella so

von ihm ab, dass eben nur noch die Haut übrig bleibt. Jetzt giebt sich Gelegenheit, in den Fällen, und es werden die meisten sein, wo die Recessus mit einer sulzigen Masse gefüllt sind, die ganze grosse Höhle derselben, und zwar mit Einschluss der secernirenden Auskleidung hinwegzunehmen. Es sind oft ganz erstaunliche Mengen solchen Exsudates angehäuft, die bei ihrem Zerfall zur schlechten Eiterung der Wunde beitragen würden. Ich glaube, dass in diesem Puncte ein wesentliches Moment der oft überraschend geringen Eiterung und raschen Heilung, die einzelne meiner Fälle auszeichneten, zu suchen ist. Hat man so die ganze Höhle mit grosser Sorgfalt gereinigt, so folgt die Beugung des Knies mit gleichzeitigem Einschneiden der Ligg. lateralia und, sofern sie noch vorhanden sind, das Durchschneiden der Ligg. cruciata. (Das Gelenk ist durch das Ablösen des vordern Lappens schon genugsam eröffnet.) Hierauf geht man an das Losschneiden des Periost von der Kapsel und Ablösen desselben vom Femur. Es empfiehlt sich, den Oberschenkel zuerst abzutragen, was ja bekanntlich nicht senkrecht auf die Längsaxe, sondern parallel der unteren Fläche der Condylen geschehen muss. Nachher wiederholt sich derselbe Process an der Tibia und Fibula.

Ebenso sorgfältig als die Ausschälung der Bursen und die Entfernung der Gebilde auf der vorderen Fläche des Knies geschehen ist, muss nun auch die Entfernung der Kapsel, sowie der etwaigen Exsudate in und um dieselbe herum, vorgenommen werden.

Es erfordert dieser Reinigungsact oft sehr lange Zeit, er kann aber gar nicht sorgfältig genug ausgeführt werden.

Nach der so ausgeführten Operation hat man eine Wunde, die alle Bedingungen einer unter solchen Verhältnissen möglichst raschen Heilung in sich einschliesst; sie unterscheidet sich in nichts von einer complicirten Fractur, an einer Stelle der Extremität, die zu den günstigsten gehört, welche gedacht werden kann, da fast alle Muskeln fehlen, nur Haut, Knochen etc. etwas Bindegewebe vorhanden sind, also eine Wunde gegeben ist, wie man sie bei Amputation künstlich durch Ausschneiden der Muskeln erzeugt, um die Möglichkeit des Zerfalles eiweisshaltender Exsudate zu verhüten. Das Aussehen der Wunde ist sehr hässlich,

der dünne Hautlappen fällt über sie herüber, und lässt die Contouren des gegen ihn andringenden Femur erkennen. Bald jedoch ändert sich dieses, es tritt eine mässige Schwellung ein, sobald die Exsudate anfangen gesetzt zu werden. Ich habe immer die Wunde mit Knopfnähten geschlossen und besonders sorgfältig die Mitte und die centralen Seitentheile vereinigt, dagegen die oberen Wundwinkel offen gelassen. Der Eiter kann so sehr gut abfliessen und es werden Senkungs-Abscesse sehr selten. Ich habe sie nur ein einziges Mal gesehen.

So habe ich immer erste Vereinigung des grössten Theiles der Schnittwunde erzielt, während die hintern Ecken lange offen blieben. Die Wunde hatte ich unbedeckt gelassen und alles Ausspritzen vermieden, es fliesst der Eiter so gut ab, dass nur ein Abspülen der Wunde und Erneuerung der Unterlage nothwendig ist.

Man hat bei dem Abtragen der Knochen als Regel hingestellt, nur in den Epiphysen zu operiren, nicht im Diaphysentheil den Knochen zu durchschneiden, indem man sonst der Operation den gehofften Erfolg absprach, wenn die Höhlen der Knochen geöffnet seien. Ich kann versichern, dass ich in mehreren Fällen die Höhlen aller drei Knochen, auch der Fibula geöffnet habe, dass ich also zwischen 14 und 15 Centimeter Knochenlänge entfernt habe und dass gerade diese Fälle mit zu den besten Heilungen gehören, die ich aufzuweisen habe. Die Nothwendigkeit eines so grossen Knochendefectes beruht nicht immer auf weit ausstrahlender Erkrankung des Gelenkes, sondern ist in manchen Fällen dadurch bedingt, dass durch vorausgegangene unzweckmässige Behandlung eine Luxation und solche Deformation des Gelenkes eingetreten ist, dass nach vollendeter Ausschneidung der kranken Knochenpartieen das Aufeinanderpassen der Sägeflächen wegen Verkürzung der hinteren Weichtheile nicht möglich ist. Ich habe um so weniger Anstand genommen, alsdann so viel von dem Knochen zu nehmen, als nothwendig war, weil gerade bei der ersten der von mir ausgeführten Operationen der bedeutendste Defect an Knochenmasse, den ich überhaupt abgenommen, durch weitverbreitete Erkrankung bedingt, zur vollständigen Heilung führte. Es ist dieser Umstand ein sehr beachtenswerther, mit ihm fällt eine Schranke, die der Resection gesetzt und die, da

die Ausdehnung der Erkrankung nicht immer vorher sich genau eruiren lässt, in zweifelhaften Fällen von vornherein der Amputation den Vorzug geben liess.

Wenn so in der Methode der Ausführung wesentliche Bedingungen zum Gelingen der Operation enthalten sind, so ist die Art der Nachbehandlung ein grosser Factor zur Erzielung eines gut zu benutzenden Gliedes.

Ich habe für dieselbe die von englischer Seite angegebene Schiene benutzt. Das an dieser stellbare Fussbrett habe ich in ein festes verwandelt, weil ich mir keinen Vortheil von einer nicht senkrechten Stellung des Fusses denken konnte.

Die Schiene wird mit Watte gefüttert, und zwar die obere und untere jede für sich. Die schmalere mittlere Verbindung versieht man mit eigener Wattunterlage. Schützt man die Watte, worauf Ober- und Unterschenkel liegen, mit Guttapercha-Papier, so kann man das Bein lange Zeit ruhig liegen lassen und nur immer täglich die Unterlage in der Mitte herausstossen. So erzielt man einen sehr reinlichen Verband, dessen Wechsel leicht und bequem und für den Kranken schmerzlos vor sich geht. Es ist in demselben ein grosser Vortheil vor dem Gypsverbande geschaffen, der viel leichter von Wundsecret durchtränkt wird, das dann nicht anders, als durch Anlegen eines neuen Verbandes zu beseitigen ist. Diese Procedur ist aber weder dem Kranken angenehm, noch der Consolidation nützlich.

Aber noch einen anderen ganz wesentlichen Vortheil vor demselben gewährt die Schiene dadurch, dass einem üblen Ereigniss, der sogenannten Subluxation des Unterschenkels, vorgebeugt werden kann, einem Umstande, dem durch den Gypsverband nicht vollständig abgeholfen wird. Der Psoas und Iliacus nämlich, nebst den kleineren Beugern des Oberschenkels erhalten durch das Abschneiden der Ansätze der hinteren Strecksehnen ein bedeutendes Uebergewicht und beugen das Femur so nach oben, dass die beiden Knochensägeflächen in der Art von einander entfernt werden, dass nur die vordere Hälfte der Tibiafläche die hintere Hälfte der Femurfläche berührt. Bei dem baldigen Lockerwerden des Gypsverbandes ist dieser Nachtheil nicht zu umgehen, desshalb habe ich schon im ersten Falle, und so in allen anderen, den von Malgaigne für die Behandlung der Schiefbrüche des Unterschenkels

empfohlenen Stachel an der Schiene anbringen lassen und denselben durch einen besonderen Schnitt in der Mitte des Lappens in das untere Ende des Femur eingebohrt und auf diese Weise das Auftreten desselben verhindert. Es wird dieser Stachel ausserordentlich gut vertragen. Anfangs habe ich, um den vielen Entzündungsmomenten nicht noch ein neues hinzuzufügen, versucht, eine nach der vorderen Fläche des Oberschenkels geformte Pelote mittelst Schrauben anzubringen und so auf das untere Ende das Femur wirken zu lassen, so dass ohne Verletzung der Haut derselbe Zweck erreicht werde, bin aber davon abgestanden, als sehr bald Schmerzen und Anschwellung auftraten, die, wie mir scheint, von der Compression einer grösseren Menge von Lymphgefässen herrührten. Wie gesagt, der Stachel wurde in allen Fällen ohne einen besonderen, auf seine Gegenwart zu schiebenden Schmerz wochenlang ertragen. Insbesondere traten nie Entzündungserscheinungen von irgend welcher Bedeutung auf. Ich liess ihn immer bis zur Consolidation der Knochen liegen, also 6—8 Wochen. Die geringe Necrose der Corticalschicht des Femur hat in keinem Falle zu einer unangenehmen Folge geführt, sondern die entstehende Fistel heilte gewöhnlich früher als die anderen. Es scheint mir nur von Werth zu sein, dem Stachel eine Form zu geben, die ihm verbietet, zu weit in den Knochen einzutreten. Derselbe ist ja an und für sich schon durch die oft lange bestehenden entzündlichen Processe erweicht und gestattet einer Spitze den Eintritt leichter. Ich habe desshalb dem Stachel die Form einer spitzen Olive geben lassen.

So kann ich von 11 Fällen 7 vollständige Heilungen aufweisen. Die übrigen 4 sind gestorben. Unvollständige Heilungen habe ich keine. Ich habe immer knöcherne Vereinigung erzielt, wenn auch die knöcherne Festigkeit erst im Verlaufe des nächsten Jahres nach der Operation, nach schon längst bestehendem freien Gebrauche der Extremität eintrat. Fisteln blieben mir nie länger, als zu erwarten war, zurück, und wenn neuere Arbeiten davon sprechen, dass dieselben leicht zurückblieben und dadurch die Kranken in eine Lage nach der Operation versetzten, die so schlimm sei, als die vor der Operation, so glaube ich, dass es sich um Fälle handelt, in denen man die Patella zurückgelassen hatte, wo also die Entzündungen fortdauerten. Sah ich dieselbe doch

noch nach vier Monaten herausnehmen, um die Heilung zu erwirken.

Die Zeit, welche zur Heilung, also bis zum Gebrauch der Extremität verstrich, war sehr verschieden, in dem günstigsten Falle 8 Wochen, im ungünstigsten 14 Wochen.

Die Eiterung, welche von vielen Seiten als ein besonderer Grund gegen die Zulässigkeit der Operation aufgeführt wird und die übereinstimmend copiös genannt wird und Ursache des Versiechens der Patienten abgäbe, war in manchen meiner Fälle eine Zeit lang recht reichlich, aber nicht lange. War sorgfältig, wie ich oben erwähnt, gereinigt, so war die Eiterung nie eine sehr starke, in mehreren Fällen eine äusserst geringe, so dass man in einem Falle sogar an eine Prima intentio des Knochens denken konnte, denn der Verlust an Eiter betrug während der ganzen Behandlung kaum einen Esslöffel voll.

Die vier Todesfälle waren veranlasst zweimal durch Tuberculose, einmal durch Pyämie und einmal durch amyloide Degeneration.

Wählt man die Fälle für die Resection richtig aus, lässt man also besonders constitutionelle Leiden weg, bei denen ja auch die Amputation keine Aussicht hat, so kann man das Resultat noch besser erzielen, als mir es bis jetzt möglich gewesen ist.

Bedenkt man insbesondere, dass frühe Resectionen (also zu einer Zeit, wo die beginnende Caries centralis vielleicht nur durch abnorme Rotation des Gelenkes in der Chloroformnarcese sich verräth) bis jetzt nur sehr wenige gemacht worden, dass nur die Fälle, an deren Heilungsfähigkeit ohne Operation Niemand mehr glaubte, zur Operation gelangten, dass aber später, bei günstigen Resultaten der Resection selbst, auch die geeigneteren Fälle aus früheren Stadien, also die für das Resultat günstigeren Fälle zur Operation kommen werden, so dürften die Resultate noch bessere sein.

Ich habe allerdings nur Fälle operirt, die durch Caries bedingt waren, es fehlen mir die Resultate bei Traumen. So viele Resectionen ich auch im letzten Feldzuge ausgeführt, hatte ich nie eine Gelegenheit, ein Knie zu reseciren. Es scheint aber einleuchtend, dass durch die Schwierigkeit der Nachbehandlung im Felde einerseits und durch die Methode der Operation, die viele bis dahin noch intacte seröse Flächen in Wirkung lässt,

andererseits, die schlimmen Erfahrungen, welche man von dieser Resection im Felde gemacht hat, zu erklären sind, alsdann wäre ja durch Zerstörung derselben die Sache zu verbessern. In Orleans habe ich im December 1870 einen Fall, der während der ersten Invasion gemacht wurde und zwar mit Hinwegnahme der Patella und vorderem Lappenschnitt, in Heilung gesehen.

Ich resumire also die Puncte, in denen hauptsächlich ein glückliches Ueberstehen und guter Erfolg der Operation zu suchen ist, in:

1) dem Lappenschnitt,
2) dem Entfernen der Patella,
3) dem sorgfältigen Entfernen aller Gebilde, die eine längere Entzündung und Eiterung unterhalten, und
4) in der Anwendung der Schiene mit Stift.

V.

Ueber die Behandlung der Schädelfracturen mit Depression.

Von

Dr. F. Busch,

in Berlin.*)

Meine Herren! Einer von denjenigen Puncten der chirurgischen Therapie, in welchem noch eine beträchtliche Differenz der Ansichten besteht, ist die Behandlung der complicirten Schädelbrüche mit beträchtlicher Depression der Bruchstücke. Von der einen Seite wird gerathen, diese Fälle rein expectativ zu behandeln und ihre Heilung, abgesehen von allgemeiner Antiphlogose, vollkommen der Natur zu überlassen. Von der anderen Seite dagegen wird zwar für Schädelbrüche mit geringer Depression dieselbe Behandlungsweise angewandt, in denjenigen Fällen jedoch, in denen die Depression einen halben Centimeter überschreitet, und besonders in denjenigen, in welchen bewegliche Splitter in der Tiefe der Wunde gefühlt werden, wird die Hebung der deprimirten Theile und die Extraction der gelösten Splitter angerathen.

Zwischen diesen beiden Ansichten ist es schwer, auf objectivem Wege die Entscheidung zu treffen; denn, dass beträchtliche Depressionen, welche vollkommen in die hier allein in Betracht kommende Kategorie fallen, ohne Hülfe der Kunst heilen können, ist durch die Erfahrung bestätigt, und man könnte leicht eine

*) Vortrag, nebst Demonstrationen von Patienten, gehalten in der dritten Sitzung des Congresses der Deutschen Gesellschaft für Chirurgie am 12. April 1872.

Menge dies bewährender Beispiele aus der Literatur anführen. Andererseits ist es aber eben so sicher festgestellt, dass auch bei dem anderen Verfahren in vielen Fällen Heilungen herbeigeführt werden, und man kann auch hierfür den Beweis mit Leichtigkeit aus der Literatur führen. Die Frage bleibt nun, welche Methode der Behandlung die günstigsten Chancen für das Leben des Patienten giebt, und zur Entscheidung dieser Frage ist der literarische Nachweis nicht mehr zu führen, da man weder auf der einen noch auf der anderen Seite auf Vollständigkeit der mitgetheilten Fälle rechnen kann, und daher eine Menge Zufälligkeiten solcher Gegenüberstellung, selbst wenn sie auf der einen oder anderen Seite eine beträchtliche Majorität aufweisen sollte, den Werth des Beweises benehmen würden.

Ausser dieser Frage jedoch, welche nur die Mortalität berücksichtigt, kommt noch eine zweite für die Behandlung in Betracht, nämlich die nach den Folgezuständen. In beiden Fällen können noch lange nach vollendeter Heilung der Wunde Zustände auftreten, die, wenn sie auch nur selten das Leben unmittelbar bedrohen, doch oft dasselbe auf das Wesentlichste verkümmern können. Im Falle der primären Elevation beruhen diese Zustände darauf, dass sich nur selten der durch die Entfernung der Splitter gebildete Substanzverlust im Knochen vollständig wieder ersetzt, dass also das Gehirn in einer gewissen Ausdehnung nur von Weichtheilen bedeckt bleibt. Im anderen Falle dagegen tritt nur selten ein Defect im Schädel auf, aber an der Stelle der Depression findet sich ein Vorsprung nach der Schädelhöhle zu, der zu beträchtlichen Beschwerden Veranlassung geben kann.

Die Frage der Behandlung der complicirten Schädelbrüche mit Depressionen zerfällt also in zwei Theile. Der erste heisst: Ist die Mortalität geringer, wenn man erhebliche Depressionen ohne chirurgischen Eingriff der Naturheilung überlässt, oder wenn man die deprimirten Knochenstücke bis zum früheren Niveau hebt und die gelösten Splitter extrahirt?

Der zweite Theil der Frage heisst: Sind die Folgezustände im Stande, bei annähernd gleicher Mortalität die Waage nach der einen oder anderen Seite ausschlagen zu lassen?

Da nun, wie wir bereits gesehen haben, eine zuverlässige Beantwortung dieser Fragen durch die Literatur nicht zu erwarten

ist, so scheint mir das einzige Mittel, dieselbe ihrer Lösung entgegenzuführen, darin zu bestehen, dass bei einer persönlichen Zusammenkunft einer grossen Anzahl von Chirurgen, wie wir sie in diesem ersten Chirurgen-Congresse haben, im Wege der Discussion das Für und das Wider erörtert wird, und so durch persönlichen Austausch der Erfahrungen wo möglich einheitliche Grundzüge für diesen hochwichtigen Gegenstand der chirurgischen Therapie geschaffen werden.

Was mich selbst anbetrifft, so habe ich während der vierjährigen Dauer meiner Stellung als Assistenzarzt an der hiesigen chirurgischen Universitäts-Klinik, abgesehen von einigen wegen zu ausgedehnter Verletzungen in sehr kurzer Zeit tödtlich endenden Fällen, 6 Fälle von Schädelfractur mit Depression zu beobachten Gelegenheit gehabt, für deren Behandlung die Entscheidung der oben aufgestellten Fragen in Betracht kam. Die Fälle sind kurz folgende:

Fall 1. Ein 30jähriger Maschinenbauer (Hartisch) war am 3. Mai 1870 in der Borsig'schen Fabrik damit beschäftigt, eine Last von 130 Centnern mittelst einer Winde in die Höhe zu heben. Die Kurbel wurde von einigen Arbeitern zu früh losgelassen, sie drehte sich zurück, traf dabei den Patienten an der Stirn und schleuderte ihn sofort zu Boden. Bei seiner Aufnahme in die Klinik war der Patient etwas betäubt, jedoch nicht vollkommen bewusstlos. An der Stirn befand sich eine 12 Cm. lange Wunde, in deren Tiefe ein Spaltbruch fühlbar war, dessen einer Rand 4—5 Mm. tiefer stand als der andere. Zwischen den Rändern sah man an dem dort angesammelten Blut mitgetheilte Hirnpulsationen. Beide oberen Augenlider waren sehr stark blutig infiltrirt. Im Uebrigen bestanden keine Zeichen gestörter Hirnthätigkeit, keine Paralysen oder Contracturen. — Die Depression wurde nicht gehoben, sondern nur eine allgemeine Antiphlogose angewandt. Der Fall verlief glücklich und nach 2 Monaten verliess der Patient die Klinik. Die Wunde an der Stirn war damals bereits vollständig geheilt, und unter der Narbe fühlte man eine Vertiefung im Knochen. Nach der Nasenhöhle zu bestand noch eine unbedeutende Eiterung, welche wahrscheinlich von einer Fractur der Lamina cribrosa des Siebbeins unterhalten wurde. Im weiteren Verlauf versiegte diese Eiterung, nachdem sich ein kleines Knochenstückchen nach der Nasenhöhle zu abgestossen hatte. Dann traten schwere Gehirnerscheinungen auf. Der Patient wurde schwerhörig auf beiden Ohren, er verlor das Gedächtniss und wurde schliesslich vollkommen geisteskrank. Diese Erscheinungen bestanden über ein Jahr. Erst seit dem Januar dieses Jahres nahmen sie allmälig ab, während sich der Patient homöopathisch behandeln liess. Jetzt, 2 Jahre nach der Verletzung, sind sie vollständig beseitigt. Der Patient ist jedoch, wie Sie sehen, noch ausserordentlich blass und schwach und es bleibt auch jetzt noch in hohem Grade zweifelhaft, ob er jemals wieder seine frühere Arbeit wird verrichten können.

Fall 2. Ein 16jähriger, kräftiger junger Mensch (Wilhelm Kraft) wurde am 4. September 1871 durch das Abgleiten einer schweren eisernen Kette an der Stirn getroffen und zu Boden geworfen. Die Untersuchung zeigte an der linken Schläfe eine grosse gequetschte Wunde der Weichtheile, und in der Tiefe derselben eine ausgedehnte Fractur mit tiefer Depression einzelner Fragmente. Das Bewusstsein war getrübt, jedoch nicht vollkommen aufgehoben. Es bestanden keine Lähmungen. Die Hautwunde wurde dilatirt, die losen Splitter wurden extrahirt und die deprimirten Knochentheile mit einem einfachen Elevatorium gehoben Die Dura mater war unverletzt. Hierauf wurden die scharfen Ränder der zurückbleibenden Knochen mit der Lüer'schen Hohlmeisselzange etwas abgeglättet. — Der Fall verlief glücklich. Bereits nach 6 Wochen war die Wunde geheilt und der Patient verliess die Anstalt. Der Defect im Knochen hatte sich nicht vollkommen ersetzt, so dass die Hirnpulsationen durch die Narbe sichtbar und fühlbar waren. Der Patient war der Sohn eines Schiffers und hat Berlin verlassen. Ich bin daher leider nicht im Stande, Ihnen denselben vorzustellen.

Fall 3. Ein ausserordentlich grosser und starker Lastarbeiter, Wilhelm Hensel, 40 Jahre alt, wurde am 17. December 1869 von einem eisernen Schornstein, der durch den an diesem Tage gerade bestehenden sehr heftigen Sturm von einem 4 Etagen hohen Hause herunter geweht war, mitten auf den Kopf getroffen. Der Mann stürzte bewusstlos nieder und wurde sofort in die Klinik gebracht. Hier zeigte sich das Bewusstsein theilweise wieder hergestellt, es bestanden keine Lähmungen, dagegen grosse Apathie und Somnolenz. Ueber dem rechten Scheitel bestand eine 9 Cm. lange Wunde, in deren Tiefe eine ausgedehnte Fractur mit $1-1\frac{1}{2}$ Cm. tiefer Depression einzelner Fragmente zu fühlen war. Die deprimirte Stelle wurde mit Hülfe eines Elevatoriums gehoben. Hierbei trennte sich dieselbe in 6 Knochensplitter, die einzeln extrahirt wurden. Fünf derselben hatten 1—2 Cm. Länge, der sechste dagegen eine Länge von 6 Cm. und 2 Cm. Breite und bestand aus der ganzen Dicke des Knochens Die Dura mater lag hierauf in grosser Ausdehnung frei zu Tage; sie war unverletzt und erschien überhaupt vollkommen normal. Die Wunde der Weichtheile wurde mit Heftpflasterstreifen vereinigt und übrigens kräftige Antiphlogose angewandt. Der Fall verlief glücklich. Nach drei Tagen verlor sich die Benommenheit des Bewusstseins, die Wunde ging in gute Granulation über, von den angrenzenden Schädelknochen stiessen sich bedeutende Sequester los, welche an Grösse die primär entfernten Knochentheile noch übertrafen. Ein geringer Theil des durch den Verlust von Knochensubstanz entstandenen Defects wurde durch Knochenneubildung ersetzt, bei Weitem der grössere blieb nur ausgefüllt durch die Dura mater, auf deren Aussenfläche sich eine zarte Narbe bildete. Nach 6 Monaten verliess der Patient die Anstalt. Seit dieser Zeit hat er über keine Beschwerden zu klagen gehabt. Im December 1871, zwei Jahre nach der Verletzung, extrahirte ich noch einen von der Lamina int. herstammenden ziemlich grossen Sequester. Auch jetzt besteht noch, wie Sie sehen, an einzelnen Stellen eine unbedeutende Eiterung, die wahrscheinlich durch noch nicht ganz gelöste Splitter der Lamina vitrea unterhalten wird. In seiner äusseren Erscheinung bietet der Mann jetzt, wie vor der Verletzung, das Bild eines ungewöhnlich starken Arbeiters dar.

Fall 4. Ein kräftiger Maschinenarbeiter (Wilhelm Schmidt, 25 Jahr) arbeitete am 4. August 1871 an einer Maschine, an der sich langsam ein schwerer Kolben herabsenkte. Durch Unvorsichtigkeit gerieth er mit seinem Kopfe zwischen eine feststehende Platte und den herabsteigenden Kolben. Der Kopf wurde auf diese Weise langsam, aber mit unwiderstehlicher Gewalt zusammengepresst. Dann brach der Schädel. Patient hatte dabei die Empfindung, als knicke eine Eierschale zusammen, empfand jedoch hierbei keinen lebhaften Schmerz. Er hatte jetzt gerade noch Besinnung genug, um die Maschine anzuhalten und wurde darauf von den übrigen Arbeitern aus seiner Lage befreit. Er war nicht bewusstlos. Er konnte sogar ohne Beschwerden gehen. Ueber dem rechten Ohre befand sich eine Wunde, deren Blutung durch kaltes Wasser gestillt wurde. Er wurde sogleich nach der chirurgischen Klinik gebracht. Hier zeigte sich das Bewusstsein wenig benommen, es bestanden keine Lähmungen, Patient war im Stande, ohne Schwierigkeiten zu gehen. Oberhalb und etwas hinter dem rechten Ohr fand sich eine gequetschte Wunde der Weichtheile, in deren Tiefe eine Fractur mit beträchtlichem Eindruck zu fühlen war. Die Wunde wurde dilatirt und es gelang nun leicht, mittelst des Elevatoriums 4 Splitter zu extrahiren, von denen 3 eine Länge von 1—2 Cm. hatten und nur der einen Tafel der Schädelknochen angehörten, der grösste dagegen war 3 Cm. lang, 2 Cm. breit, umfasste die ganze Dicke der Schädelknochen und gehörte offenbar dem hinteren unteren Winkel des Scheitelbeines an. Die Wundränder wurden alsdann mit Heftpflaster zusammengezogen. Auf die Operation folgte ziemlich heftiges Fieber, jedoch ohne beträchtliche Gehirnerscheinungen. Die Wunde ging in Granulation und dann in Vernarbung über. Der Knochendefect ersetzte sich nicht, sondern man fühlt auch jetzt noch deutlich durch die Narbe die Pulsationen des Gehirns. Irgend welche störende Folgezustände sind nicht aufgetreten. Der Patient ist längst zu seiner früheren Arbeit zurückgekehrt.

Fall 5. Ein 20jähriger, kräftiger Schlächtergeselle (Lampel) erhielt am 24. April 1869 durch den Wurf mit einem Bierglase auf der linken Seite der Stirn eine 4 Cm. lange gequetschte Wunde, in deren Tiefe eine Fractur des Stirnbeins mit 1 Cm. tiefer Depression zu fühlen war. Im Augenblick der Verletzung war der Patient leicht betäubt, jedoch nie vollkommen bewusstlos. Zur Zeit seiner Aufnahme in die Klinik bestanden keinerlei Gehirnerscheinungen; das Bewusstsein war vollkommen frei, und der Patient im Stande, ohne Schwierigkeit zu gehen. — Die Depression wurde nicht gehoben, die Wunde durch Heftpflaster zusammengezogen und eine ziemlich kräftige allgemeine Antiphlogose angewandt. Zwei Tage darauf begannen Zeichen von Encephalo-Meningitis, die auf erneute Antiphlogose eine Zeit lang wieder nachliessen, bald aber zurückkehrten und am 7. Tage bereits zur vollkommenen Bewusstlosigkeit und Lähmung der rechten Körperhälfte geführt hatten. An diesem Tage wurde zu beiden Seiten der deprimirten Knochenstelle eine kleine Krone aufgesetzt, dann die Depression gehoben und die hierdurch frei gewordenen Knochensplitter extrahirt. Die Dura mater erschien unverletzt und von normaler Beschaffenheit. Durch die Operation wurde der Zustand des Patienten nicht wesentlich geändert. Das Bewusstsein kehrte nicht zurück, die Kräfte nahmen mehr und mehr ab und 5 Tage darauf erfolgte der Tod, am 12 Tage nach der Verletzung. — Die Section ergab

diffuse Eiteransammlungen unter der Pia, über beiden Hemisphären, und Eiter in den Ventrikeln. Ferner entsprechend der verletzten Knochenstelle ein kleines Blutextravasat in der Oberfläche des Gehirns und darunter ein Haselnussgrosser Erweichungsherd. Die Dura war unverletzt. Auf derselben befand sich jedoch noch ein 1 Cm. langer dünner Splitter der Glastafel, der sich unter die vorstehenden Knochenränder geschoben hatte.

Fall 6. Ein 20jähriger, kräftiger Maurergeselle (Carl Bollow) erlitt am 6. December 1871 eine Verletzung dadurch, dass ihm ein Ziegelstein aus der Höhe von 40—50 Fuss auf das rechte Scheitelbein fiel. Er stürzte bewusstlos zu Boden und wurde sogleich zur Klinik gebracht. Hier erschien das Bewusstsein stark benommen, jedoch nicht vollständig aufgehoben, und es bestanden keine Lähmungserscheinungen. Ueber dem rechten Tuber parietale zeigte sich eine 2 Zoll lange gequetschte Wunde, in deren Tiefe eine Fractur der Schädelknochen mit beträchtlicher Depression fühlbar war. — Die Depression wurde nicht gehoben, die Wunde mit Heftpflaster vereinigt und eine mässig starke allgemeine Antiphlogose angewandt. Bei dieser Behandlung gestaltete sich der weitere Verlauf Anfangs ausserordentlich günstig. Gegen das Ende der vierten Woche verliess Patient sogar bereits zeitweise das Bett. Dann jedoch trat plötzlich eine Verschlimmerung ein, der Patient bekam heftiges Erbrechen und wurde somnolent. Diese Erscheinungen nahmen in den nächsten Tagen noch zu und es wurde daher 5 Wochen nach der Verletzung der Versuch gemacht, die Depression zu heben. Die Fragmente hingen jetzt so fest mit einander zusammen, dass die Elevation derselben mit einem Elevatorium nicht mehr möglich war. Es wurde daher neben der Depression eine kleine Trephinenkrone aufgesetzt und von dort aus die eingedrückten Knochenstücke in die Höhe gehoben. Hierbei trennten sich dieselben in mehrere vollkommen gelöste Splitter, deren grösster eine Länge von 6 Cm, und eine Breite von 2½ Cm. hatte, und aus der ganzen Dicke der Schädelknochen bestand. Diese Splitter wurden entfernt. Die Dura mater erschien an einer kleinen Stelle perforirt und aus derselben wucherten schwammige Gehirngranulationen hervor. Nach der Operation nahm das Erbrechen ab, das Bewusstsein kehrte jedoch nicht zurück. Die Wunde machte Anfangs Fortschritte in der Benarbung, dann jedoch wucherten aus derselben schwammige Granulationsmassen hervor. Es trat Lähmung der linken Körperhälfte auf, die Kräfte verfielen mehr und mehr und schliesslich erfolgte der Tod im Zustande äusserster Erschöpfung, 4 Wochen nach der Operation und 9 Wochen nach der Verletzung. — Die Section zeigte den grössten Theil beider Hemisphären in eine grosse Jauchehöhle verwandelt.

Um das Resultat dieser 6 Fälle noch einmal kurz zu recapituliren, so ist es folgendes:

1. In einem Falle von ausgedehnter klaffender Fissur mit leichter Depression des einen Spaltrandes erfolgt Heilung ohne Elevation, jedoch mit Hinterlassung langdauernder Erscheinungen gestörter Hirnthätigkeit.

2. In 3 Fällen von ausgedehnten Splitterfracturen mit De-

pression erfolgt Heilung bei primärer Elevation der Fragmente, ohne Zurücklassung störender Folgezustände.

3. In zwei den vorigen ganz gleichen Fällen, in denen die primäre Elevation nicht ausgeführt wurde und in denen auf das spätere Auftreten von Gehirnerscheinungen hin die Spät-Trepanation ausgeführt wurde, erfolgt der Tod.

Nach diesen Fällen habe ich die Ueberzeugung erhalten, dass man gut thut, bei complicirten Schädelfracturen mit erheblicher Depression die primäre Elevation der Splitter vorzunehmen, wenn es geht mit dem Elevatorium und der Zange, eventuell mit Zuhülfenehmen schneidender Zangen zum Abtragen hervorstehender Spitzen und Ränder. Ist indessen auf diesem Wege die Elevation nicht zu erreichen, so würde ich kein Bedenken tragen, die Trephine in Anwendung zu ziehen, jedoch mit einer kleinen neben der Depression aufgesetzten Krone, um von dort aus die Elevation wirksamer ausführen zu können. Ich erkenne jedoch an, dass auch viele derartige Fälle ohne Elevation heilen, und erkenne ferner an, dass, was den Grad der Depression betrifft, leicht Zweifel darüber obwalten können, ob in dem einzelnen Falle die Elevation indicirt sei, oder nicht.

Vor allen Dingen scheint es mir jedoch von Wichtigkeit, dass als unmittelbare Folge der ersten Untersuchung ein feststehender Entschluss gefasst wird, ob der Fall rein conservativ, ohne jeden chirurgischen Eingriff, oder mit primärer Elevation behandelt werden soll; denn nichts ist, meiner Ansicht nach, schlimmer, als bei eintretenden Entzündungserscheinungen des Gehirns zu operiren.

Es scheint mir fehlerhaft, dass von so vielen Seiten unter den Zeichen, welche die primäre Elevation bei Schädelfracturen mit Depression indiciren, ein besonderes Gewicht auf die Anwesenheit von Compressionserscheinungen des Gehirns gelegt wird. Meiner Ueberzeugung nach wird durch eine Depression nur in den Fällen grösster Zerschmetterung, die dann auch meistentheils sehr bald tödtlich enden, auf rein mechanischem Wege Gehirncompression herbeigeführt. In den leichteren Fällen, die hauptsächlich Gegenstand der Therapie werden, ist die Verkleinerung des Schädelraums durch die Depression von untergeordneter Bedeutung, denn wie häufig bestehen bei tiefen Depressionen durchaus keine Compressionserscheinungen. Wenn dieselben aber primär bestehen,

so beruhen sie entweder auf Blutergüssen, oder auf Zertrümmerung des Gehirns. Sie stehen daher mit der Depression in keinem unmittelbaren ursächlichen Zusammenhange, sondern werden hervorgerufen durch gleichzeitig bestehende Verletzungen des Gehirns und seiner Häute. Sie können daher die Elevation der Depression weder indiciren, noch contraindiciren.

Die Indication zur Elevation wird vielmehr nur durch die localen Verhältnisse der Wunde gegeben: durch die Tiefe der Depression, durch die Grösse und Lockerung der Splitter, durch Zeichen von Verletzung des Gehirns oder seiner Häute. Nach diesen Zeichen muss in dem individuellen Falle die Entscheidung ausfallen, ob Elevation oder rein conservative Behandlung stattfinden soll. Man täuscht sich, wenn man sagt: „Augenblicklich hat der Patient keine Gehirnerscheinungen, ich stehe daher für jetzt von der Elevation ab. Sollten sie später trotz der angewandten Antiphlogose eintreten, so ist dann noch immer Zeit, die Elevation oder Trepanation vorzunehmen.“ Man würde bei dieser Anschauung fast stets in der ungünstigsten Zeit, d. h. in der Intermediärperiode trepaniren.

Wenn es mir erlaubt ist, ein Beispiel anzuführen, welches allerdings in keinem Falle etwas beweist, sondern nur diese Verhältnisse denen an einer anderen Körperstelle gegenüberstellt, so möchte ich an das Kniegelenk erinnern. Auch hier kann man sich weder für die rein conservative Behandlung, noch für die unbedingte primäre Amputation resp. Resection bei Schussfracturen entscheiden. Aber darüber, glaube ich, sind alle Chirurgen jetzt einig, dass sie sagen, aus der ersten Untersuchung muss der Entschluss folgen, ob conservative Behandlung oder Amputation stattfinden soll (abgesehen etwa von einer ganz späten Amputation). Es wäre falsch, zu sagen, dass, da augenblicklich keine Gelenkentzündungserscheinungen bestehen, die Amputation contraindicirt sei, dass man sie dagegen machen solle, wenn die Entzündungs-Erscheinungen in starker Intensität auftreten, denn man weiss nur zu gut, dass die Operationen im ersten Entzündungsstadium fast stets lethal verlaufen, während bisweilen selbst die schlimmsten Fälle glücklich den Sturm der Gelenkentzündung überstehen und bei consequenter conservativer Behandlung zu einem glücklichen Ausgang gelangen. Ebenso scheint es mir bei den Schä-

delfracturen mit Depression zu stehen. Man elevire sie entweder primär oder man sei entschlossen, sie trotz eintretender heftiger Gehirnerscheinungen consequent conservativ weiter zu behandeln, wenigstens über die Intermediärperiode hinaus bis in die späte secundäre Periode, wo dann freilich die Elevation meist in Sequesterextraction bestehen wird. Die Fälle, die man so häufig in der Literatur verzeichnet findet, und welche die Elevation deprimirter Fragmente theilweise in Misscredit gebracht haben, sind meistens so, dass bei einem Patienten eine Fractur mit Depression constatirt wird, ohne dass sofort erhebliche Hirnerscheinungen vorhanden sind. Dies gilt als Contraindication gegen die sofortige Elevation. Die Depression bleibt bestehen und die Wunde wird vereinigt. Nach einigen Tagen treten trotz inzwischen angewandter Antiphlogose Krämpfe, Lähmungen und Benommenheit des Bewusstseins auf. Alsdann wird die Wunde von Neuem geöffnet und an der deprimirten Stelle trepanirt. Man findet die Dura mater getrübt und an der Oberfläche mit fibrinösen Beschlägen bedeckt. Die Operation bessert den Zustand nicht, der Patient geht bald zu Grunde und man findet bei der Section diffuse eitrige Meningitis. Dass hier die Gehirnerscheinungen nicht von einer mechanischen Raumverringerung des Schädels durch die Depression herrühren, sondern von der Entzündung des Gehirns und seiner Häute, beweist schon das späte Auftreten derselben. Man kann sich daher auch nicht darüber wundern, dass dieselben durch die Trepanation nicht gehoben wurden, und ebensowenig kann man sich darüber wundern, dass durch die Operation in frisch entzündeten Theilen das tödtliche Ende eher beschleunigt, als hinausgeschoben wird. Hebt man dagegen in einem solchen Falle die Depression primär, so beseitigt man dadurch den Reiz, welchen die eingedrückten Splitter auf die Dura ausüben, und beseitigt dadurch eine der Ursachen für eine später auftretende Entzündung. Ist aber die primäre Elevation unterblieben, so führe man sie auch nicht intermediär aus, oder man zähle dann wenigstens diese Fälle, wenn sie unglücklich verlaufen, nicht zu den mit Elevation behandelten Fällen von Schädelfractur mit Depression, sondern zu den conservativ behandelten. Man wird dadurch zu einer ganz anderen und, wie ich glaube, richtigeren Statistik der Lethalität der beiden Behandlungsmethoden gelangen.

Was nun den zweiten Punct der oben aufgestellten Frage betrifft, nämlich die Folgezustände der beiden Behandlungsmethoden, so stehen von beiden Seiten Unzuträglichkeiten einander gegenüber. Bei der Elevation resp. Trepanation ersetzt sich nur selten der Defect durch Knochenmasse; das Gehirn bleibt also in einer gewissen Ausdehnung nur von Weichtheilen bedeckt. Im anderen Falle bleibt zwar meist die knöcherne Bedeckung erhalten, aber sie springt nach der Schädelhöhle zu vor und kann hier zu adhäsiven und sclerotischen Processen Veranlassung geben. Die Nachtheile des ersten Falles bestehen in den Gefahren einer neuen Verletzung und können durch das Tragen einer Schutzplatte theilweise beseitigt werden; diejenigen des zweiten Falles dagegen bestehen in Kopfschmerzen, Schwindel, Krampfanfällen, psychischen und besonders mnemonischen Störungen und können bisweilen durch eine ganz spät vorgenommene Trepanation beseitigt werden. Allerdings ist zuzugeben, dass solche Störungen nur selten im Gefolge erhaltener Depressionen auftreten, jedoch sind immerhin Fälle der Art in der Literatur verzeichnet. v. Bruns*) führt z. B. 6 hierher gehörige Fälle an, in welchen lange nach vollendeter Heilung der Verletzung wegen derartiger Zustände an der Stelle der erhalten gebliebenen Depression trepanirt wurde und von denen einer starb und 5 durch die Operation theils geheilt, theils gebessert wurden. Es handelte sich hierbei in 4 Fällen um Epilepsie, in einem Falle um Abnahme des Sehvermögens und in dem letzten Falle um Manie.

Astley Cooper**) citirt ausserdem noch drei hierher gehörige Fälle. Der erste betrifft einen Patienten, der 6 Wochen nach einer Schädelfractur mit Depression hemiplegisch war und in furibunden Delirien lag. Durch die Trepanation besserte sich der Zustand und in vierzehn Tagen waren diese Symptome verschwunden. Der zweite betrifft einen Soldaten, der eine Fractur mit Depression im oberen Theile des Stirnbeins erlitten hatte. Die Depression wurde nicht gehoben und die Wunde heilte. Nach 6 Monaten aber trat ein epileptischer Anfall auf, der sich öfters

*) Bruns Handbuch der practischen Chirurgie. Bd. I. S. 1044.

**) A. Cooper, Vorlesungen über die Grundsätze und Ausübung der Chirurgie, in's Deutsche übersetzt. Weimar 1825. Bd. I. S. 256.

wiederholte, und erst als abermals 6 Monate später die deprimirte Stelle durch die Trepanation entfernt wurde, hörten die Anfälle auf und der Patient genas. Der dritte endlich ist jener berühmte Fall, in dem ein Matrose am 9. Mai 1800 in das Thomas-Hospital aufgenommen wurde, der vor einem Jahr eine Schädelfractur mit Depression nahe dem oberen Rande des linken Scheitelbeins erlitten hatte. Seit dieser Zeit war er bewusstlos gewesen und hatte sein Verlangen nach Speise und Trank nur durch Fletschen des Mundes und Knirschen der Zähne zu erkennen gegeben. Cline trepanirte die deprimirte Stelle und 3 Stunden darauf sass der Patient aufrecht in seinem Bette. Allmälig fand sich die Sprache, er wurde vollkommen hergestellt und seine letzte Erinnerung aus der ganzen verflossenen Zeit war die Wegnahme eines feindlichen Schiffes im Mittelländischen Meere, bei der er verwundet wurde. Er hatte somit ein volles Jahr bewusstlos dagelegen. Stromeyer*) erklärt diesen Fall zwar einfach für Simulation, indess ist die Zumuthung, auf solche Weise getäuscht zu sein, für Chirurgen wie Astley Cooper und Cline etwas stark.

Auf alle Fälle ist constatirt, dass nicht gehobene Depressionen, wenn auch selten, so doch bisweilen zu schweren Folgezuständen Veranlassung geben, welche längst nach der Vernärbung der Wunde die Trepanation wieder indiciren können.

Unter diesen Umständen trage ich kein Bedenken, einen Defect in den Schädelknochen einer nicht gehobenen Depression vorzuziehen und ich halte den Unterschied für bedeutend genug, um in einem zweifelhaften Falle die Entscheidung für die primäre Elevation und nicht für die conservative Behandlung ausfallen zu lassen.

---

*) Stromeyer, Maximen der Kriegsheilkunde. S. 389.

VI.

Ueber die epitheliomartige Form des Lupus an den Extremitäten.

Von

Dr. W. Busch,

Professor in Bonn.*)

(Hierzu Taf. I. und 5 Holzschnitte.)

Meine Herren! In dem kurzen Vortrage, in welchem ich Ihnen eine eigenthümliche Lupusform vorzuführen gedenke, welche mir in dem an Neubildungen reichen Rheinlande oft aufgestossen ist, beabsichtige ich nicht, näher auf den Ihnen Allen genau bekannten gewöhnlichen oder Knoten-Lupus einzugehen. Vielleicht wird unsere Betrachtung aber doch einiges Gewicht in die Wagschale legen für die Streitfrage, ob die den Knotenlupus bildenden Zellen aus den oberen Hautschichten, oder aus den tieferen Bindegewebsschichten des Coriums hervorgehen. Mehrere ausgezeichnete Forscher, von denen wir Einige in unserer Mitte zu sehen das Glück haben, halten die Elemente des Lupus für eine Wucherung, welche aus dem Rete Malpighii hervorgeht. Rindfleisch, durch den adenoiden Bau der Lupusknoten bewogen, erklärt die letzteren direct für ein Adenom der Talg- und Schweissdrüsen, verlegt also den Sitz der Krankheit in die von den Epithelialschichten ausgehenden drüsigen Fortsetzungen. Virchow und Auspitz hingegen betrachten den Lupus als einen Granulationsvorgang im Bindegewebe der Haut, welcher Anfangs zwar ziemlich oberflächlich liegt, allmälig aber immer tiefer greift. Virchow

*) Vortrag, gehalten in der 1. Sitzung des ersten Congresses der Deutschen Gesellschaft für Chirurgie, am 10 April 1872.

giebt zwar an, dass die kleinen runden Zellen des Granulationsgewebes denen des Rete so ähnlich sehen, dass es schwer wird, die Grenze zwischen dem lupösen Gewebe und dem Rete festzustellen, spricht aber bestimmt aus, dass das Rete Malpighii und die Epidermis nicht wesentlich an dem Processe betheiligt sind, und dass die Zellen einen ausgesprochenen Epidermischaracter nicht annehmen.

Wenn wir nun bei unserer Betrachtung sehen werden, dass dass es Lupusformen giebt, welche neben den gewöhnlichen Knoten rein epidermoidale Bildungen hervorbringen, so können diese letzteren doch nur von den oberflächlichsten Schichten der Haut producirt werden, welche allein die epidermoidalen Bildungen erzeugen und ausserdem wird es im höchsten Grade wahrscheinlich, dass die runden Zellen der von derselben Krankheit hervorgebrachten Granulationsknoten auch aus derselben Quelle herstammen.

Schon früher hat man gesehen, dass der auf Schleimhäuten auftretende Lupus zuweilen nicht dieselbe makroskopische Form darbietet, wie das denselben begleitende Exanthem der Haut; denn im Rachen, auf dem Gaumen und in der Nase sieht man Neubildungen aufschiessen, welche nicht die gewöhnliche, runde oder knotige Form, sondern einen zapfigen oder papillaren Bau zu haben scheinen. Bei mikroskopischer Untersuchung zeigt es sich jedoch, dass diese scheinbar papillaren Gebilde von denselben Granulationszellen gebildet werden wie die Hautknoten.

Ebenso ist es bekannt, dass auf Lupusgeschwüren zuweilen schwammige, gefässreiche Wucherungen, welche einer Himbeere oder Brombeere ähnlich geformt sind, also der Framboesia gleichen, aufschiessen, welche aber doch ganz aus dem sogenannten Granulationsgewebe bestehen. Ferner werden Viele von Ihnen an den mit Knotenlupus behafteten Extremitäten kleine, spitzen Condylomen ähnliche Wucherungen kennen, welche besonders da, wo die Haut Falten bildet, aufschiessen. Diese condylomatösen Wucherungen sind etwas ganz Accidentelles; sie entstehen in derselben Weise, wie die gleichartigen Bildungen bei Elephantiasis oder bei den Erkrankungen, welche elephantiastische Bildungen in ihrem Gefolge haben und an den dadurch hervorgebrachten Faltungen in Folge der Reibung diese Productionen erzeugen.

Der Structur nach möchte die von uns zu betrachtende Krankheitsform am meisten mit den sogenannten Yaws oder der Framboesia übereinstimmen, indem auch bei dieser zuerst papulöse und knotige Exantheme auftreten, während später weiche, fungöse, himbeerähnliche Auswüchse aufschiessen, welche den Condylomen sehr ähnlich sind. Auch im klinischen Verlaufe zeigt sich einige Aehnlichkeit, indem die condylomatösen Wucherungen zerfallen können, so dass eine geschwürige Fläche zurückbleibt und indem sie entweder spontan oder unter ärztlicher Hülfe abheilen können. Ein Hauptunterschied zwischen beiden Erkrankungsformen besteht aber darin, dass die Yaws nach den Mittheilungen der Beobachter eine grosse Contagiosität besitzen sollen, während die epitheliomartige Form des Lupus ebenso wenig ansteckend ist als der Knotenlupus.

Dagegen scheinen die von Alibert beschriebenen framboesiaähnlichen Erkrankungen ganz den Granulationsgeschwülsten anzugehören. Köbner wenigstens, welcher diese Krankheit in Frankreich untersuchte, giebt an, dass, während der Papillarkörper von einer Menge runder oder ovaler Zellen erfüllt gewesen, die Epidermis der Knoten sich normal verhalten habe. Ferner führt er an, dass in den multipeln beerschwammähnlichen Papillargeschwülsten, wie er die Krankheit nennt, zwar Fissuren entstehen und dass in diesen ein Nässen stattfinden könne, dass aber nie eine tiefere Ulceration eintrete. Endlich solle an den Stellen, an welchen früher ein solcher Knollen gesessen, zwar ein Pigmentfleck, aber kein Narbengewebe auftreten,

Auch Virchow hat aus seiner eigenen Beobachtung höchst interessante lupoide oder leproide Formen beschrieben, welche aber entweder den Granulationsgewächsen angehörten, oder sich in anderer Weise von unseren Erkrankungsformen unterschieden.

Um nun endlich zu unseren eigenen Beobachtungen zu kommen, so betreffen sie epitheliale Neubildungen, welche ebenso direct als Product der Lupuskrankheit anzusehen sind, wie die bekannten Knötchen und Knoten. Ich habe dieselben schon lange gekannt, aber früher, ehe ich durch die Menge der Fälle belehrt wurde, für etwas Zufälliges gehalten. Der Lieblingssitz dieses epitheliomartigen Lupus sind die Extremitäten.

Bei den betreffenden Patienten, welche ich bisher beobachtet,

war immer irgend ein anderer Körpertheil von dem gewöhnlichen knotenartigen Lupus befallen, so zeigt Fig. 1 der Holzschnitte den Kopf der Frau, deren linkes Bein in den übrigen Holzschnitten dargestellt ist. Bei dieser Frau war ausserdem Rachen und Gaumen seit langen Jahren von Lupus-Eruptionen bedeckt. Bei den Abbildungen auf der Tafel I. sehen wir bei Fig. 1 die Nase durch Lupus zerstört und auf den Wangen befinden sich frische Eruptionen. Das junge Mädchen, dessen Hand in Fig. 3 (Taf. I.) dargestellt ist, hatte ebenfalls Knotenlupus im Gesichte. Bei dem Patienten von Fig. 2 (Taf. I.) war das Gesicht vollständig frei, dagegen bestand eine ausgebreitete Knoteneruption in der ganzen Regio submentalis und am Oberarme. Ebenso war der Kopf vollständig von Lupus frei bei dem jungen Manne, von welchem die Abbildungen von Fig. 4 und 5 (Taf. I.) herrühren. Hier sieht man aber noch am Ober- und Unterarme zahlreiche Lupus-Efflorescenzen, welche theils flachere, theils tuberose, hellkupferrothe, mit Epidermisschuppen bedeckte Erhabenheiten darstellen. Schneidet man einen solchen Knoten aus, so findet man dasselbe anatomische Verhalten, wie bei dem gewöhnlichen Lupus.

Fig. 1.

Wenn nun die ersten papillären Efflorescenzen auftreten, so bilden sie ein Product, welches ich durch nichts von einer gewöhnlichen grossen Warze unterscheiden kann. Ueber den stark zerklüfteten Papillen liegt ein verhorntes Epitheliumlager, welches an einzelnen Stellen und bei einzelnen Individuen so stark werden kann, dass „cornu humanum“-ähnliche Bildungen im Kleinen entstehen. Am liebsten sitzen diese Epithelialwucherungen auf der Streckseite der Extremitäten und an der Hand, wenigstens habe ich sie nie anders als auf der Rückseite entstehen sehen, wenngleich sie von hier aus bei der sogleich zu betrachtenden

Wucherung auf die Beugeseite übergreifen können. Manche Fälle sind mir aber vorgekommen, in welchen dieser Lupus sich auf die Streckseite beschränkt, die grössten Zerstörungen hervorgebracht hatte und narbig abgeheilt war, ohne dass die Palmarseite der Hand und Finger im Geringsten gelitten hätte.

Jahrelang können zuweilen die, die Epidermislager tragenden Zapfen bestehen, ohne eine andere Veränderung zu erfahren, als dass sie sich der Fläche nach ausdehnen und voluminöser werden. Taf. I. Fig. 5 zeigt das Beispiel von einem jungen Manne, bei welchem die Hand schon vollständig elephantiastisch verändert ist (Fig. 4), während auf der Dorsalseite des Oberschenkels Riesenformen von Zapfen und Papillen stehen, deren Oberfläche durchaus nicht nässt, sondern mit dicken Epidermislagern überzogen ist. In anderen Fällen freilich findet die wilde Wucherung der epitheliomartigen Gebilde in verhältnissmässig kurzer Zeit statt. Die verhornten Epidermiszellen werden abgestossen und nun geht eine überreiche Production von weichen Epithelialzellen vor sich. In der Form, welche die Neubildung jetzt hat, finden grosse Verschiedenheiten statt. Entweder behalten die Zapfen die Form der einfachen, spitzen Erhebungen, oder sie wuchern zu blumenkohlartigem Unkraute auf (vgl. Taf. I. Fig. 2, 3 und Holzschnitt Fig. 2). Viel wichtiger ist aber der Unterschied in Bezug auf die Tiefe, in welche sich die Epithelialwucherung erstreckt. Wir sehen ganz wie bei der gewöhnlichen Lupusform Entartungen, welche nur die oberflächlichsten Cutisschichten eingenommen haben, andere, welche weiter in die Tiefe dringen bis zum subcutanen Gewebe, und endlich auch solche, welche, wie der Lupusknoten im Gesichte, durch Muskeln und Knorpel bis zum Knochen vordringt, hier durch alle Weichgebilde, welche ihnen in den Weg kommen, hindurchdringen und sich bis in das Periost fortsetzen.

Um Ihnen die Structur dieser Neubildungen zu demonstriren, habe ich Ihnen, meine Herren, unter jenen Mikroskopen einige feine Durchschnitte vorgelegt. Zum Vergleiche findet sich unter dem einen Mikroskope der Durchschnitt durch einen gewöhnlichen Lupusknoten. Unter den ersteren sehen Sie eine Menge von Zapfen und Kolben, von welchen einige stumpf endigen, andere in mannichfacher Weise sich dendritisch gabeln. Alle sind dicht gefüllt von Epithelzellen und dazwischen finden sich zerstreut die

bekannten Perlkugeln mit ihrer zwiebelähnlichen Structur. In einem der Präparate liegen die Perlkugeln so dicht aneinander, dass fast alle den Kolben füllende Epithelialzellen in diesen Bildungen aufgegangen sind. Jeder Unbefangene, welcher nicht weiss, woher diese Präparate stammen, würde sie als Stücke eines Epithelioms oder Cancroids diagnosticiren.

Was den Verlauf unserer Krankheit betrifft, so ist derselbe ein durchaus chronischer. Wie bei dem gewöhnlichen Lupus dauert es Decennien, bis es zu einer Heilung kommt. Während dieser Zeit sehen wir nun verschiedene Veränderungen auftreten. Ueppig wuchernde Productionen zerfallen nekrotisch und lassen dann ein unregelmässiges Geschwür zurück (Taf. I. Fig. 1 auf Handrücken und Oberarm, Fig. 4 im Holzschnitte auf Dorsal- und Plantar-Seite des Fusses). In den Fällen, in welchen die Entartung sich bis auf die Beinhaut fortsetzt, entsteht Nekrose der Knochen; ganze Phalangen, Theile der Röhrenknochen können sequestrirt werden. Endlich läuft der Process ab und es tritt Heilung durch Narbenbildung ein. Die Narbe hat, wie alle Lupusnarben, die Aehnlichkeit mit der Brandnarbe, dass sie eine eminente Contractionsfähigkeit besitzt. Hierdurch entstehen, wie schon Güterbock vom Knotenlupus an den Extremitäten in geringerem Grade gesehen hat, die merkwürdigsten Contracturen. Wenn der Process an den Händen sich auf einen kleinen Theil des Handrückens beschränkt hat, so drängt die Schrumpfung der Narbe auf der Rückseite einen Finger unter den anderen, so dass, selbst wenn das Spiel der Finger anderweitig nicht gelitten hat, Unbrauchbarkeit der Hand entsteht, indem sich in der Vola der eingeschlagene Finger befindet. (Im Beginne sieht man diesen Process Taf. I. Fig. 1; der verstümmelte fünfte Finger wird ganz über den vierten und zum Theile auch über den dritten fortgezogen.)

Viel ungünstiger ist das Resultat, wenn der Process sich auf eine grosse Strecke ausbreitete. Geht er in die Tiefe, so sind Verstümmelungen durch Knochenverlust möglich. In der Breite hat der Druck der Narbe Stauungen im centripetalen Blutlaufe zur Folge, es entsteht ein ödematöses Infiltrat, welches die vernarbten Finger und Zehen elephantiastisch anschwellen macht (vgl. die Hand Taf. I. Fig. 4). Berühren sich aber zwei Flächen von Fingern und Zehen mit granulirender Oberfläche während der

Heilung, oder auch selbst zu einer Zeit, wo die Epithelialwucherungen innig in einander greifen können, so verschmelzen diese Glieder mit einander und es entsteht Syndaktylie.

Von der Verschmelzung bei der Vernarbung geben Holzschnitt Fig. 5 von den Zehen und Taf. I. Fig. 4 von der Hand Beispiele; im letzteren Falle ist der dritte und vierte Finger vollständig, die übrigen Finger bis über die ersten Phalangen schwimmhautartig mit einander verbunden. Das merkwürdigste Beispiel stellt ein Gypsabguss unserer Sammlung dar: An einer Hand sind sämmtliche Finger bis zu ihrer Spitze, gleichsam zu einer Flosse, verschmolzen; da aber der krankhafte Process nur den Rücken und die Seiten der Finger einnahm, die Vola aber verschonte, die Verheilung auch ohne grosse Narbenretraction zu Stande kam, so ist die Hand zum Fassen grober Gegenstände noch geeignet. Taf. I. Fig. 2 endlich zeigt eine vollständige Verschmelzung des zweiten und dritten Fingers, welche zu einer Zeit zu Stande gekommen ist, als diese Finger sowohl als auch die übrigen Theile der Hand noch von den üppigsten Epithelialwucherungen bedeckt waren.

Ebenso also wie wir bei der Lues sehen, dass als gleichwerthiges Product der Knoten in der Haut und das Condylom an Stellen auftritt, an welchen Reibung vorhanden ist, so sehen wir in unserem eigenthümlichen Processe, dass an demselben Individuum Knoten des Lupus mit Epitheliomen abwechseln. Die Structur der letzteren ist der der gewöhnlichen Epitheliome so ähnlich, dass ich sie unter dem Mikroskope nicht unterscheiden kann, auch in dem schonungslosen Vordringen durch alle Gewebe bis in den Knochen, welches zuweilen stattfindet, gleichen sie sich durchaus, aber der übrige klinische Verlauf trennt beide weit von einander.

Wie es bei dem gewöhnlichen Knotenlupus nur selten vorkommt, dass die Lymphdrüsen anschwellen, in welche Gefässe münden, deren Quellengebiet das zerstörte Territorium ist, ebenso selten findet sich bei dem Epitheliomlupus eine angeschwollene Lymphdrüse, welche wir bei dem Cancroide nie vermissen. Was die Zeitdauer des Verlaufes betrifft, so finden wir zwar auch einzelne Cancroide, besonders in der flachen Form des Ulcus rodens, welche viele Jahre brauchen, bis sie es zu grösserer Zerstörung bringen, auch sehen wir bei diesen partielle Vernarbungen

spontan entstehen, aber die wichtigsten Unterscheidungsmerkmale sind 1) das Maass der Zeitdauer, 2) die Heilbarkeit, nachdem der Process im Körper abgelaufen ist, und 3) die Unschädlichkeit der Krankheit in Bezug auf das Leben. Indem die Epitheliomform in letzterer Beziehung ganz mit der Knotenform übereinstimmt,

Fig. 2.

Fig. 3.

Fig. 4.

Fig. 5.

hat sie mit ihr auch noch das Gemeinsame, dass sie zwar local künstlich zur Heilung gebracht werden kann, dass sie aber eine ausserordentlich grosse Recidivfähigkeit besitzt, so lange die allgemeine Disposition nicht erloschen ist.

Ueber die Therapie habe ich nur einige Worte zu sagen. Eine vollständige Heilung herbeizuführen sind wir bei dieser Form so wenig im Stande, wie bei dem Knotenlupus, sondern wir vermögen nur periodenweise locale Abheilungen hervorzubringen und

dadurch grösseren Zerstörungen Einhalt zu thun. Zunächst müssen wir durch sehr verdünnte Soda- oder Pottaschen-Lösungen die oberflächlichsten Zellenlager entfernen. Hierauf wird auf die ganze Oberfläche etwas verdünnter Bleiessig applicirt, weil unter diesem Mittel, selbst mehr als unter den stärkeren Aetzmitteln, ein Schrumpfen und Vertrocknen der Epithelialzapfen stattfindet. Gleichzeitig mit dieser Bleiapplication wird ein sanfter Druckverband durch Bindeneinwickelungen angewendet. Was die Therapie hierbei zu erreichen vermag, sehen wir bei Vergleichung der Holzschnitte Fig. 2 und 3 und Fig. 4 und 5. Fig. 2 und 4 stellen dasselbe Bein in der vollen Blüthe der Krankheit dar, Fig. 2 im Profile, in welchem man die blumenkohlartigen Wucherungen der Haut sieht, und Fig. 4 en face um das tiefe Geschwür zu zeigen, welches weit auf den Fussrücken und in die Sohle reicht. Fig. 3 und 5 hingegen zeigen dasselbe Bein nach mehrmonatlicher Behandlung.

Am wirksamsten ist die chirurgische Therapie bei den Folgezuständen, welche durch die Vernarbung herbeigeführt worden sind, wenn der Process an der Hand nicht zu grosse Ausdehnung gehabt hat. Ist nämlich die Vola der Hand unversehrt, während die Narben auf der Streckseite die Finger über einander geschoben haben, so gelingt es gewöhnlich durch Spaltung der Narbe die Finger wieder aufzurichten und sie auch in dieser Stellung zu erhalten, wenn es möglich ist, den Substanzverlust zu decken. Zuweilen habe ich hierzu die Haut des unbrauchbarsten Fingers verwendet und dadurch dann eine, wenn auch nur vierfingerige, aber doch brauchbare Hand erhalten.

VII.

Ueber die Behandlung einfacher Oberschenkelfracturen mittelst der Gewichtsextension.

Von

Dr. Alfred Bidder,

zweitem Assistenten an der chirurgischen Klinik zu Halle.*)

Meine Herren! Die in der Universitäts-Klinik zu Halle im Verlauf der letzten Jahre theils zu curativen Zwecken, theils geradezu experimentell vielfach angewandte Gewichtsextension hat uns auch Gelegenheit gegeben, die Heilung von Fracturen und den Verlauf der Callusbildung bei Ausschliessung jedes circulären Verbandes zu beobachten. Es haben sich dabei gewisse Unterschiede gegenüber dem Heilungsvorgange bei Anwendung von Circulärverbänden herausgestellt, die nicht ganz ohne Interesse sein dürften. Diese Differenzen waren schon nach den Erfahrungen am Thier auch für den Menschen zu erwarten, und finden sich in der That bereits in Gurlt's Handbuch der Lehre von den Knochenbrüchen angegeben, sowie auch Volkmann in der Berliner klin. Wochenschrift von 1870 einige darauf bezügliche interessante Bemerkungen macht. Beim Menschen sowie beim Thiere tritt bekanntlich rasche Abmagerung der Extremität unter dem Verbande ein, die Callusbildung geht unter weit geringerem Aufwande von Bildungsmaterial vor sich, und überhaupt macht sich die allgemein hervorgehobene antiphlogistische Wirkung des Ver-

*) Vortrag, gehalten in der 3. Sitzung des ersten Congresses der Deutschen Gesellschaft für Chirurgie, am 12. April 1872.

bandes geltend, welcher auf den von ihm umfassten Körpertheil einen gleichmässigen gelinden Druck ausübt. In allen Lehrbüchern findet sich daher auch die Angabe, dass sich eine geringere Bruchgeschwulst entwickelt, wenn frühzeitig ein fester Verband, besonders der Gypsverband, angelegt wird.

Diesen Erfahrungen entsprechend, hat sich denn auch herausgestellt, dass bei von Anfang bis zu Ende durchgeführter Behandlung ohne jeden Druck von circulären Binden, Schienen etc., also bei offenem unbeengtem Daliegen der Extremität, der Callus ganz ungemein voluminös wird: durchschnittlich doppelt und dreimal so stark, wie bei Heilung in festen Verbänden; so dass man sich bei oberflächlichem Anblick veranlasst sehen könnte, die Ursache der colossalen Neubildung in einer noch vorhandenen Dislocation zu suchen. Bei vergleichender Messung ist eine solche indessen sofort auszuschliessen.

Wichtiger aber ist der Umstand, dass — ich beziehe mich hier durchaus nur auf den Femur — die Fractur auch in der Hälfte, ja in einem Dritttheil der Zeit fest wurde, welche die Consolidirung in Contentivverbänden erfordert. Die Heilung einer Diaphysenfractur des Oberschenkels erfordert nämlich nach dem übereinstimmenden Urtheil aller Autoren durchschnittlich 8—10, nach Gurlt's sorgfältiger Zusammenstellung sogar volle 10 Wochen. Hingegen ergaben die letzten 12 Fälle von einfachen Oberschenkel-Fracturen, die in unserer Klinik unter Ausschluss jedes Bindenstückes durch Gewichte behandelt wurden, folgende Daten:

Nr.	Name und Alter.	Art des Bruches.	Aufgenommen am:	Consolidirt am:	Zahl der bis zur Consolidat. verstrichenen Tage.
1.	G. Bormann, 47 Jahre.	Linker Femur; Grenze des unteren und mittleren Drittheils.	3. September 1869.	1. October 1869.	28
2.	Amal. Brand, 20 Jahre.	Querbruch in der Mitte des linken Femur.	4. September 1869.	28. September 1869.	24
3.	Alb. Immisch, 18 Jahre.	Querbruch in der Mitte des rechten Femur mit starker Disloc. ad axin.; zugleich Perinäalwunde.	24. Januar 1869.	19. Februar 1869.	26

Nr.	Name und Alter.	Art des Bruches.	Aufgenommen am:	Consolidirt am:	Zahl der bis zur Consolidat. verstrichenen Tage.
4.	W. Fleischhauer, 37 J.	Doppelfractur des rechten Femur; Mitte und über'm Knie.	22. Juli 1871.	16. August 1871.	26
5.	Traug. Rönike, 20 Jahre.	Mitte des linken Femur mit Anspiessung der Fascie.	25. August 1871.	14. September 1871.	21
6.	C. Preusser, 14 Jahre.	Schrägbruch in der Mitte des linken Femur.	16. August 1871.	9. September 1871.	24
7.	H Scherewsky, 29 Jahre,	Bruch in der Mitte des rechten Femur.	3. December 1871.	28. December 1871.	25
8.	Lib. Franke, 16 Jahre.	Bruch dicht über den Condylen des linken Femur.	29. Januar 1872.	20. Februar 1872.	23
9.	C. Diechte, 17 Jahre.	Bruch in der Mitte des linken Femur.	10. Februar 1872.	2. März 1872.	21
10.	Chr. Hänschel, 41 Jahre.	Bruch des rechten Femur dicht unter dem Trochanter.	27. October 1871.	18. November 1871.	21
11.	August Riehl, 16 Jahre.	Bruch in der Mitte des rechten Femur.	3. März 1870.	30. März 1870.	27
12.	Franz Wilke, 20 Jahre.	Fractur in der Mitte des rechten Femur.	27. Februar 1872.	26. März 1872	28

Die Consolidation erfolgte also in 2 Fällen nach 28 Tagen, in 7 Fällen im Zeitraum zwischen 23 und 27 Tagen, während sie in 3 Fällen bereits am 21. Tage eingetreten war. Dieses ergiebt im Mittel genau $3\frac{1}{2}$ Wochen von Eintritt der Fractur bis zur Consolidation.

Wir halten es nicht für angemessen, aus diesen Beobachtungen allgemeine Folgerungen für die Behandlung der Diaphysenfracturen des Femur zu ziehen. Nur Eins möchte ich hervorheben, nämlich dies, dass es nach den vorliegenden Daten nicht zweckmässig sein möchte, Contentivverbände da anzuwenden, wo eine besonders reichliche Callusbildung erwünscht ist, oder wo es sich schon gezeigt hat, dass sich der Consolidation einer Fractur

Schwierigkeiten in den Weg stellen. Bei der Behandlung der Pseudarthrosen des Femur z. B. glauben wir fortan die Benutzung von Circulär- und Contentivverbänden möglichst ausschliessen zu müssen.

Sehr vortheilhaft, besonders gegenüber dem Gypsverbande, der in allen möglichen Modificationen, mit und ohne Flaschenzug, in gestreckter und gebeugter Stellung, mit gleichzeitiger Eingypsung der oberen Hälfte des gesunden Femur, sogenannter Badehose, u. s. w. früher ausschliesslich in der Klinik angewandt wurde — ich sage, vortheilhaft erwies sich die Gewichtsbehandlung namentlich bei sehr schiefen Brüchen, wie z. B. im Fall 5 und 6, wo das spitze und scharfe, obere Fragment die Fascie angespiesst hatte, und bei Individuen mit sehr starker Musculatur. Ebenso zweckmässig erscheint die Behandlung in allen denjenigen Fällen, in denen aus irgend einem Grunde die gewöhnlichen Stütz- und Angriffspunkte der festen Verbände nicht benutzt werden dürfen, wie z. B. im Falle 3, der mit einer tiefen Perinäalwunde mit nachträglicher partieller Necrose des aufsteigenden Sitzbeinastes complicirt war.

Doch ist die Technik bei der Gewichtsextension nicht ganz so leicht, als man annehmen könnte, und muss dieselbe ebenso genau erlernt werden wie die Gypstechnik. Gewiss basiren die vielfach absprechenden Urtheile nur darauf, dass einzelne Experimentatoren immer noch nicht ganz mit der Technik fertig werden. Es ist nicht damit abgemacht, einfach ein Gewicht anzuhängen. Wesentlich ist die Benutzung relativ starker Belastungen und die Stellung der verletzten Extremität in Abduction zum Becken. Was die Belastung anbelangt, so sind bei Erwachsenen durchschnittlich 15 Pfund nöthig, was bei richtiger Technik leicht ertragen wird; alle unsere Kranken wurden ohne Unterbrechung derartigen Belastungen unterworfen.

Die Abductionsstellung des Femur hingegen erzielen wir einfach dadurch, dass wir die Contraextension meist mit einem Perinäalgurt an der entgegengesetzten Beckenhälfte ausführen und das Bein sich durch das Gewicht so viel, als es will, scheinbar verlängern lassen, denn diese scheinbare Verlängerung entspricht bekanntlich einer Abductionsstellung des Femur. Eine ausführ-

liche Darstellung der Technik glaube jedoch, mir für einen andern Ort vorbehalten zu müssen.

Unter diesen Bedingungen ist die Behandlung durch Gewichts-Extension in ihren Resultaten so sicher, wird die Verschiebung der Fragmente durch sie in so zuverlässiger Weise beseitigt, dass wir kein Bedenken tragen, von Anfang bis zu Ende der gebrochenen Extremität eine Stellung zu geben, welche, wie ersichtlich, fast jede Controle über eine etwa noch vorhandene Verschiebung der Fragmente ad longitudinem ausschliesst.

In den Fällen, wo dieses Manchem vielleicht bedenklich erscheinde Verfahren angewendet wurde, betrug nach der Consolidation die Verkürzung: 2 Mal 1¼ Cm., 4 Mal nur 1 Cm. und in 4 Fällen war eine Verkürzung überhaupt nicht zu constatiren. — In 2 Fällen betrug die Verkürzung circa 2½ Cm., weil die Extension in ungenügender Weise, von ungeübter Hand und mit zu schwachen Gewichten in den Ferien, wo sachkundige Aufsicht fehlte, angelegt wurde.

Solche Resultate sind gewiss als sehr gute zu bezeichnen und führten unsere Experimente in Betreff der practischen Brauchbarkeit der Methode also nur zu einer Bestätigung der, wie es scheint, noch zu wenig berücksichtigten Erfahrungen von Gurdon Buck. Derselbe behandelte 117 Fälle von einfachen Oberschenkel-Fracturen mit Gewichten von 15 bis 30 Pfund und erzielte dabei Folgendes: von 38 so behandelten Kindern zeigten 33 nach der Consolidation gar keine Verkürzung, und die grösste Verkürzung, welche in 2 Fällen zur Beobachtung kam, betrug nur 1 Zoll. Bei 79 dieser Behandlung unterworfenen Erwachsenen stellte sich die Verkürzung auf kaum ½ Zoll heraus. In 12 Fällen endlich konnte gar keine Verkürzung aufgefunden werden.

Diese gewiss bemerkenswerthen Erfolge der Gewichtsextension in Bezug auf die nachbleibende Verkürzung und auf die Schnelligkeit der Consolidation des Callus können uns nur dazu auffordern, in der Anwendung dieser Behandlungsmethode fortzufahren, und es gereicht mir zu besonderer Ehre, dass es mir vergönnt gewesen ist, sie auch der Prüfung dieser geehrten Versammlung vorlegen zu dürfen.

VIII.

Chirurgische Erfahrungen
aus dem Marien-Krankenhause zu Hamburg.

Von

Dr. Danzel,
dirigirendem Arzt. *)

Es war am 18. März des Jahres 1864, als ich durch ein glückliches Ungefähr nach zwanzigjähriger Strassenarbeit der Wissenschaft wiedergegeben wurde. Ein heisser Wunsch meines Lebens war damit in Erfüllung gegangen. Die hiesige katholische Gemeinde errichtete ein kleines Krankenhaus mit fünfundzwanzig Betten und übertrug mir die ärztliche Direction des neuen Hauses. Es war mir zu Muthe, wie dem Heimathlosen, der wieder ein Asyl gefunden! Wenn auch als Protestat dem katholischen Wesen fremd, trat ich mit harmlosem Sinn und frohem Muth das Marienkrankenhaus an. Vorläufig fand ich jedoch Niemanden darin, als die barmherzigen Schwestern, mit welchen ich arbeiten sollte, denn noch war das Haus von Kranken leer. Ihr stillen, friedlichen Räume, welche reiche, herrliche Zukunft werdet ihr mir bringen! Ja, ihr habt euer Wort gehalten, reich war sie und segensvoll, und wir haben treu zusammengehalten volle sieben Jahre, die Schwestern und ich. Nach einem solchen Zeitraum hospitalärztlicher Thätigkeit ist es fast Pflicht, das Wort zu ergreifen und Rechenschaft abzulegen, wie man das Pfund verwaltet hat, das Einem gegeben. Ich entschuldige mich also nicht,

---

*) Vortrag, gehalten in der 3. Sitzung des ersten Congresses der Deutschen Gesellschaft für Chirurgie, am 12. April 1872.

wenn ich die sieben Jahre in Kürze beschreibe, denn es sind über zwölfhundert Patienten geworden, welche nach und nach in dem kleinen Hause Linderung oder Heilung fanden; aber um nachsichtige Leser muss ich doch recht sehr bitten, um Leser, welche mit gerechter Milde den Umständen Rechnung tragen, unter denen das Haus geboren wurde und gedieh. Nur der Krankenpflege gewidmet, war es kein klinisches Institut, und der Herr Director war auch kein Kliniker, sondern ein practischer Arzt war er, nicht ein aus den Hörsälen und Laboratorien Auserwählter, sondern man hatte ihn von der Strasse aufgegriffen und ihn angestellt, so wie er eben geworden war, nach zwanzigjähriger Hetzjagd. Die sogenannte Privatpraxis ist der mühsamste und unerquicklichste Theil der ärztlichen Arbeit: die Kräfte aufreibend, das Gemüth über Gebühr aufregend, ist sie meist eine ewige Verzettelung des ernstlichen Denkens und Handelns mit allerlei äusserlichem Beiwerk verbrämt, wenig Befriedigung und auch nicht allzuviel Dank in ihrem Gefolge. Wieviel Zeit und Worte müssen oft bei den unbedeutendsten Krankheitsfällen vergeudet werden, und wie wenig Verständniss findet der Arzt im Publicum, wie wenig ruhige Würdigung seiner Arbeit! Dabei, auf dem Markt des Lebens thätig, ist er der Kritik, der einfältigsten selbst, fast wehrlos blossgestellt. Es geht ihm wie dem Baumeister, dessen Werke, auch dem grossen Haufen preisgegeben, ohne Schonung und Gnade von jedem Strassenbummler bemäkelt werden. Aber die Sache hat noch eine ernstere und schlimmere Seite. Die ewige, rastlose Einzelarbeit des Practikers lässt ihn nicht zu der so nothwendigen Sammlung und Selbstbeschauung kommen, welche das Postulat jeder geistigen und sittlichen Fortbildung ausmachen. Immer wieder gestört und fortgerissen, kommt es zu keinem Niederschlag bei all' dem Gähren und Brodeln. Aber nicht mit nutzlosen Klagen, sondern mit erfreulichen Erlebnissen will ich unterhalten; ich schliesse also meine Jeremiade, welcher ich nur desshalb diesen Raum gönnte, um es von vornherein ausdrücklich auszusprechen, dass man von dem Leiter des Marien-Krankenhauses mehr guten Willen, als grosse Thaten zu erwarten haben wird.

Also der 18. März des Jahres 1864 war nun erschienen und mit ihm betrat der erste Patient mein neues kleines Haus. Es

war der Krieg, dieser grosse und ernste Protector der ärztlichen Wissenschaft, welcher mir die ersten Kranken brachte. Der dänische Kriegsschauplatz lag nahe und so konnte man, selbst im Frieden, an der Arbeit des Krieges Theil nehmen. Der Krieg mit seinen Wunden war uns Civilärzten damals etwas ganz Neues. Der erste Patient meines Hospitals war übrigens ein preussischer Officier, welcher nicht verwundet war, sondern er hatte sich einen heftigen Gelenkrheumatismus zugezogen. Genug, das Krankenhaus war eingeweiht und die Sache konnte losgehen! Unter den Verwundeten, Preussen und Oesterreicher, war Manches von Bedeutung, denn v. Langenbeck führte dem neuen Hause einige Schwerverwundete zu, welche er selbst aus dänischer Gefangenschaft befreit hatte, ja die ersten schweren Kranken haben wir seinem Vertrauen zu danken.

1. Gangraena nosocomialis.

C. v. J, 31 Jahr alt, Lieutenant im 8. pr. Leibregiment, kam von Kopenhagen, wo er seit dem 4. April im Lazareth gelegen hatte, am 14. Mai zu uns. Es ist ein Haarseilschuss an der rechten Wade. Patient war sehr heruntergekommen, heftig fiebernd und theilnahmlos. An der rechten Wade befindet sich eine Wunde, welche noch ziemlich gut aussieht, eine zwei Finger breite, dünne Hautbrücke, und dann eine zweite Wunde, das Ausgangsloch des Haarseilschusses, mit einer dicken, gräulichen Pulpa bedeckt, von der Grösse eines Zweithalerstückes, mit einem violet gefärbten Ringe eingefasst. Der Wundcanal geht schräg von oben nach unten durch das dicke Fleisch der Gastrocnemii. Die Wunde, welche einen abscheulichen Geruch verbreitete, wurde mit hypermangansaurem Kali bedeckt, allein schon am 16. Mai, zwei Tage nach der Aufnahme, hatte der Brand so zugenommen, dass, nach einer Consultation mit v. Langenbeck, zum Ferrum candens gegriffen wurde: 7—8 Glüheisen wurden in der Chloroformnarkose in der Wunde abgebrannt. Der Patient befand sich nach der Operation besser, er hatte keine Schmerzen, er wusste überhaupt nicht, was mit ihm vorgegangen war, allein hinter dem Brandschorf lag ein neuer Brandring. Die energische Anwendung einer starken Lösung von Kali chloricum (zwei Drachmen auf sechs Unzen), welche täglich dreimal unter den heftigsten Schmerzen applicirt wurde, brachten den Brand zum Stehen. Die Wunde wurde mit Charpiebäuschen, getränkt in jener Lösung, bedeckt, dann ein dünnes Leinwandläppchen darüber, über dieses ein dickes, in warmem Chamillenthee getränktes Flanellstück, dann Wachstaffent und über das Ganze eine wollene Binde Bald stellte sich unter Lösung des Schorfes gute Eiterung und Granulationsbildung ein, und nach und nach bot sich, indem jene Hautbrücke, welche ursprünglich die beiden Wunden getrennt hatte, verschwunden war, eine Wunde dar, welche von dem Ursprung der Gastrocnemii bis fast an den inneren Knöchel reichte und zwei Drittel des Unterschenkels umfasste. Die Eiterung war sehr

bedeutend und nach und nach erschienen die freien Sehnen des Flexor communis und hallucis, sowie der M. tibialis posticus in der Wunde. In der Tiefe sah man die hintere Fläche der Tibia, noch vom Periosteum bedeckt. Unter der fortgesetzten Anwendung jenes Verbandes ging die Heilung vortrefflich von Statten. Der Tendo tibialis postici nekrosirte, die übrigen Sehnen blieben intact, allein es gab keine Gastrocnemii mehr, der Soleus musste sie ersetzen. Am 24. Juni war die Wunde noch zwei Finger breit und einen guten halben Fuss lang, das Allgemeinbefinden vortrefflich, jedoch das Knie im stumpfen Winkel gebogen und der Fuss ein Pes equinus. Nach einer Consultation mit v. Langenbeck reiste Patient nach Teplitz, allein bei geheilter Wunde hatten die Difformitäten zugenommen, so dass v. Langenbeck später in Berlin das Knie streckte und die Tenotomie der Achillessehne ausführte. Der Erfolg war so vortrefflich, dass der Patient beide folgende Kriege mitmachen konnte. Leider fand derselbe vor Metz, als Major, seinen Ehrentod.

Es ist mir von kundiger, aber etwas vorschneller Hand später (cf. v. Langenbeck's Archiv) wegen der fehlerhaften Fussstellung ein Vorwurf gemacht worden, und ich habe denselben seiner Zeit in derselben Zeitschrift gebührend zurückgewiesen. Ich erwähne dieses kleinen Missverständnisses nur, um dasselbe für immer aus der Welt zu schaffen, und ich biete meinem Kritiker hiermit die Hand zur Versöhnung. Deutsche Chirurgen dürfen nicht Feinde sein! — Dieser Kranke war 1864 die cause celèbre des Hospitals; er kam fast sterbend an und ward mit einem herzlichen Händedruck entlassen, nach einem schmerzvollen Krankenlager von vier Monaten.

2. Schussfractur des rechten Oberschenkels.

Ich kann nicht umhin, dieses bedeutenden Falles hier Erwähnung zu thun, obgleich die endliche, glänzende Heilung nicht in meinem Hospitale beschafft wurde, allein ich habe mich mit der grössten Sorgfalt während fast dreier Monate der Heilung des Patienten gewidmet, und der Kranke, mehrfach dem Tode nahe, hat unser ganzes Interesse und seine endliche, fast wunderbare Heilung meine höchste Bewunderung erregt. Solche Erfahrungen müssen möglichst verbreitet werden; auch Heine, welcher den Patienten selbst von Kopenhagen nach Hamburg transportirte, nannte diesen Fall „einen der wunderbarsten Erfolge des ganzen Feldzuges".

v. D., preussischer Lieutenant, erhielt den 28. März einen Schuss von einer dänischen Gewehrkugel in den rechten Oberschenkel. Elf Wochen nach der Verwundung traf Patient in Heine's Begleitung in meinem Krankenhause ein, in einem äusserst geschwächten, fast verzweifelten Zustande, wie Heine selbst berichtet. Der Transport war in einer vollständigen Drahthose beschafft worden.

An der äusseren Seite des Schenkels, ungefähr 4 Querfinger oberhalb des Knies, ist das Eingangsloch, ungefähr zwei Fingerbreit tiefer, an der inneren Seite, eine Incisionswunde Aus beiden Löchern fliesst viel schlechter, dünner Eiter aus. Die zwischen beiden Wunden befindliche Fractur ist nicht geheilt. Ein drittes Loch befindet sich in der Gegend des grossen Trochanter, hier wurde die Kugel ausgeschnitten, ein viertes unterhalb des Tuber ischii. Aus allen vier

Oeffnungen ragen Drainagenröhren heraus, alt und sehr unrein. Der Schenkel ist circa 4 Zoll verkürzt und zeigt im oberen Drittel eine Winkelstellung: eine zweite Fractur des Knochens.

Die Röhren wurden ausgezogen, dem Schenkel wurde eine nach aussen rotirte Stellung gegeben, und die permanente Extension, allmälig mit dem Gewichte auf fünf Pfund steigend, mit so gutem Erfolge angewendet, dass die Schenkelverkürzung bis auf einen guten Zoll ausgeglichen wurde. Dabei besserte sich die Eiterung und Appetit und Schlaf kehrten wieder, unter sichtbarer Erholung und Hebung der Kräfte. Die Reinigung der Wundcanäle war sehr schwierig und mühevoll, da Patient jedesmal von vier Assistenten von seinem Lager erhoben werden musste. Ich vereinfachte die Sache dadurch, dass ich am Betthimmel einen Flaschenzug befestigte und den Patienten auf einem unter den gesunden Schenkel und den Oberkörper bis zu den oberen Wunden geschobenes Segeltuch in die Höhe winden liess. Der kranke Schenkel wurde von einem Assistenten gestützt So liessen sich die Wunden gut ausspritzen und reinigen. Die Eiterung besserte sich immer mehr und man war zu den besten Hoffnungen berechtigt, bis im Anfange des Monates Juli die ganze Extremität unter lebhafter Fieberzunahme anschwoll, dabei Blasenbildung auf der Haut des Unterschenkels. Am 20. Juli wurde v. Langenbeck consultirt, welcher in der Chloroformnarkose die Wunden erweiterte und mehrere Knochensplitter entfernte. Dieser Eingriff brachte keine wesentliche Verbesserung des Zustandes hervor, aus den Wunden floss ein dünnes, spärliches, sehr übelriechendes Secret, und da die Streckung wegen beträchtlicher Anschwellung unterbrochen werden musste, verschlimmerte sich die Stellung der Extremität von Tag zu Tag. Ich verliess den Patienten in den letzten Tagen des Juli mit trockenen, schlaffen Wunden, mit einem Puls von 120—130, mit Oedema scroti und Blasenbildung auf dem Unterschenkel und übergab ihn meinem befreundeten Collegen, dem Herrn Dr. Homann, indem ich meiner gestörten Gesundheit wegen einer längeren Erholung bedurfte. In meiner Abwesenheit erholte sich der Kranke, ohne dass etwas mit ihm vorgenommen wurde: eine einfache espectative Behandlung bei roborirender Diät, wie sie immer eingehalten war, wurde fortgesetzt, die Eiterung besserte sich und Patient konnte, nach seinem Wunsch, am 1. September nach seiner Heimath Berlin transportirt werden. Hier kam er in die Behandlung v. Langenbeck's und derselbe wandte die gewaltsame Streckung im Schneider-Mennel'schen Apparate mit nachfolgendem Gypsverband an, so dass endlich eine vollkommene Heilung mit 2½ Zoll Verkürzung erzielt wurde. Ein unerwartetes und glänzendes Resultat der forcirten Extension und als solches nicht genug zu betonen. Während der Kranke in meinem Hospitale fast mit dem Tode rang, habe ich nimmer geglaubt, dass die Kunst einen solchen Triumph an ihm erleben würde.

3. Amputation des Oberschenkels nach Gritti.

G. v. T., Cadet vom österreichischen Kriegsschiff Schwarzenberg, durch einen Granatsplitter am linken Oberschenkel verwundet in der Seeschlacht bei Helgoland, war schon auf dem Schiffe amputirt. Die Operation hatte am 9. Mai

stattgefunden, am 10. Abends sollte das preussische Kriegsschiff der Adler mit den verwundeten Oesterreichern ankommen, allein erst am 11., Morgens 8 Uhr, kam der Kranke in meine Hände. Ich transportirte ihn in einem Hannöversehen Sanitätswagen von Altona nach Hamburg; sehr erschöpft wurde er im Marien-Krankenhause aufgenommen.

Ich hatte also eine Amputation nach Gritti vor mir, damals etwas ganz Interessantes, etwas ganz Neues und Modernes; was jedoch die Methode sonst für Vortheile mit sich bringen soll, das habe ich schon damals nicht eingesehen, und wenn man die Sache ruhig überlegt, so ist sie eigentlich nur eine operative Spielerei. Das Einzige, wodurch sie entschuldigt wird, ist die lobenswerthe Absicht, die Markhöhle des Oberschenkelknochens nicht zu öffnen; denn warum der Ansatzpunkt des M. quadriceps erhalten wird an einer Patella, welche ohne Unterschenkel die nutzlose Stelle eines nun ganz überflüssigen Os sesamoideum weiter spielen muss, ist nicht einzusehen. Dabei hat es seine Schwierigkeit, dass sie anheilt, und mit traurigem Gesicht fühlt der Operateur von Woche zu Woche an der Patella herum und seufzt: sie ist noch sehr beweglich! Endlich heilt sie wirklich fest, um noch einmal überflüssig zu sein, denn als Stützpunkt dient sie nimmer. Nein, die Gritti'sche Operation ist keine Errungenschaft, da haben uns die ersten, ächten Schleswig-Holsteinischen Kriege mit v. Langenbeck, Stromeyer und Esmarch schönere Früchte getragen durch die Ellenbogen-Resectionen, welche sie, dem dänischen Antagonismus zum Trotze, in die Kriegschirurgie einführten, so dass diese wundervolle Operation Gemeingut aller fähigen Wundärzte geworden ist. Ich weiss es sehr wohl, dass diese Operation, welche damals ihr goldenes Zeitalter hatte, heute auch ihre Modificationen erlitten hat, allein sie bleibt immer eine grosse conservative Operation und sie wird als solche niemals untergehen, auch hat sie keine anatomischen Fehler, wie die Conservirung einer unnützen Patella nach Gritti. Lücke, Bardeleben und Andere ziehen dieser deshalb auch mit Recht die Amputation durch die Condylen, ja selbst die Exarticulatio genu vor.

Mein modern am Oberschenkel Amputirter befand sich vorläufig recht schlecht, und nach 24 Stunden musste ich die Nähte lösen, weil der Schenkel, sehr heiss und geschwollen, dem Kranken ein heftiges Fieber machte Es ergoss sich eine üble Jauche und die Wunde klaffte weit auseinander. Uebrigens stellte sich bald eine gute Granulation ein, allein die Patella war beweglich und die Wunde wollte nicht heilen, dabei schwoll der Oberschenkel immer wieder; es bildeten sich Eitersenkungen und der Stumpf wurde mit einer Flanellbinde eingewickelt, nachdem der Eiter entleert war. Am 10 Juli befand der Patient sich leidlich wohl, er sass im Garten, hatte guten Appetit, aber die Wunde war nicht geheilt. Bei warmen Bädern, guter Kost und frischer Luft verkleinerte sich die Wunde, und Patient reiste mit beweglicher Patella und kleiner Wunde nach Teplitz, um dort endlich geheilt zu werden. Das war am 1. August. Auch diese Cur war vergebens und es musste zum zweiten Male amputirt werden. Später hörte ich von ihm aus Prag und am 25. Januar 1865 aus Wien. Er ist an Tuberculosis gestorben. — Das ist die einzige Erfahrung, welche ich über die Gritti'sche Amputation gemacht habe.

Unter den übrigen Verwundeten von 1864 waren zwei ungeheilte Amputationsstümpfe und Schusswunden, welche allmälig nach verschiedenen operativen Eingriffen, wie sie in den Reserve-Lazarethen zu Hunderten vorkommen, zur Heilung gebracht wurden. Im Ganzen hatte ich übrigens nur 15 Verwundete. Alle wurden geheilt oder gebessert entlassen.

4. Resection im Ellenbogengelenk.

Ehe ich das Marien-Krankenhaus leitete, waren mir in der Privatpraxis nur zwei Ellenbogengelenk-Resectionen vorgekommen; die eine wurde geheilt und zwar sehr glücklich. Ich habe den Kranken damals im Hamburgischen ärztlichen Vereine vorgestellt und sein Arm war so beweglich, dass er, ohne ein Schlottergelenk zu haben, sich seine Halsbinde selbst schürzen konnte. Ich kann es nicht angeben, wodurch ich dies fast ideale Resultat erzielt habe, denn ich habe diesen Kranken nicht anders behandelt, als es überhaupt geschieht. Es kommt häufig vor, dass die Neulinge an der Bank gewinnen. Der zweite Fall meiner Privatpraxis kam gar nicht zur Heilung, er starb tuberculös. Beide Fälle betrafen alte scrophulöse Gelenkvereiterungen.

Der Fall des Marien-Krankenhauses fiel in das erste Jahr meiner hospitalärztlichen Thätigkeit, und bei ihm will ich länger verweilen.

Adolf Brandt, 13 Jahre alt, leidet seit 4 Jahren an einer chronischen Entzündung des linken Ellenbogengelenks. Die Gegend des Gelenkes ist heiss, aufgetrieben, geröthet; das Gelenk ist steif, im rechten Winkel gebogen; Oberarm und Vorderarm nebst Hand sehr mager In der Gegend des Humero-Radial-Gelenkes ein fistulöser Canal, welcher in die Knochenmasse leitet, oberhalb und unterhalb des Gelenkes zwei fistulöse Canäle, in's Gelenk gehend. Am 17. Juni führte ich die totale Resection des Ellenbogengelenks mit dem ⊥ Schnitt aus. Der Nervus ulnaris blieb intact, indem derselbe nach der v. Langenbeck'schen Methode vom Condylus internus abpräparirt und somit zurückgeschoben und geschont wurde. Der Humerus wurde, dicht oberhalb der Condylen, der Proc. anconaeus ulnae und das Capitulum radii mit der Stichsäge abgesägt, die Längswunde wurde halb, der Querschnitt bis an die Fistel in der Gegend des Humero-Radialgelenkes genäht. Die Nähte konnten am 4. Tage entfernt werden und hatten gut gehalten. Der operirte Arm liegt unbeweglich, wird auch beim Verbinden nicht gerückt, auf einer in der Gegend des Gelenkes unterbrochenen Stumpfwinkelschiene, deren beide Extremitäten in der Gegend des Gelenkes durch eine nach aussen gebogene Eisenstange verbunden sind. Nach 3 Wochen eine Drahtschiene im rechten Winkel gebogen. Zu der Armschwebe nach der

Ellenbogengelenk-Resection kann ich mich nicht bekennen, zumal da ich nach dem letzten Kriege im Hamburger Reservelazareth mich mehrfach davon überzeugte, dass die Arme auf ihr anschwellen und dann nach alter Methode gelagert wieder abschwellen. Es hat mich sehr interessirt, in Socin's kriegschirurgischen Erfahrungen dieselben Grundsätze wiederzufinden, welche ich damals befolgte. Sein Gypsverband gleich nach der Operation mit dem grossen eirunden Fenster in der Gegend der Wunde ist wohl in der Kriegschirurgie das zweckmässigste Verfahren, jedoch der Arm, welcher auf meiner Schiene befestigt ist, liegt ebenso, d. h. unbeweglich und offen. Es sind dieselben Grundsätze bei der Nachbehandlung befolgt, und darauf nur kann es ankommen.

Uebrigens hatte ich lange auf die endliche totale Verheilung meiner Resection zu warten: erst am Schlusse des folgenden Jahres (1865) war sie vollständig. Das Resultat war eine fast rechtwinklige Ankylose und eine gute, brauchbare Hand. Mein Patient wurde Schuhmacher, und das ist er noch heute, 1872. Ich gebe also mit dieser Krankengeschichte ein wirkliches Schlussresultat der Operation, und ich meine, ein ganz vortreffliches. Ein bischen Beweglichkeit würde dem Schuhmacher nicht schaden, aber ein Schlottergelenk, ja schon eine übermässige Beweglichkeit im Gelenk, ihn in seinem Handwerke stören: die Ankylose thut das nicht. Nachdem ich Gelegenheit hatte, solche Invaliden (aus dem dänischen Kriege) zu sehen, welche sich mit einem Schlottergelenk herumschleppen mussten, habe ich, wenn ich damit meinen Patienten vergleiche, die Ankylose ordentlich lieb gewonnen und ich wünsche mir nach einer Ellenbogengelenk-Resection nichts mehr als — eine steif-brave Ankylose. Es fehlt mir das Material, um in dem Hannover-Löffler-Billroth'schen Streite eine gewichtige Stimme ertönen zu lassen, aber einen kleinen Beitrag zur Erledigung jener wichtigen Frage möchte ich nicht zurückhalten. Ich sah im Hamburger Reservelazareth gute Heilungen von Ellenbogengelenk-Schüssen ohne Resection, sie wurden brauchbare Ankylosen und damit mögen auch die Resecirten und namentlich ihre Operateurs zufrieden sein, denn was die Beweglichkeit anbelangt, so gilt bei ihr das alte: ne quid nimis! Gegen die Resection aber zu kämpfen, weil auch Schlottergelenke in ihrem Gefolge auftreten können, ist eine Barbarei, eine Versündigung gegen eine der schönsten Errungenschaften der operativen Chirurgie.

Als ich dirigirender Arzt des Reservelazareths Hamburg (Baracken) war, habe ich noch eine hierher gehörende Resection ausgeführt und zwar ebenfalls mit glücklichem Erfolge. Die Behandlung war bei ihm dieselbe. Mein Patient hatte sich schon in verschiedenen Lazarethen mit seinem immer eiternden und niemals heilenden Gelenkschuss umhergetrieben, bis er zu uns in die Baracken kam Der Condylus internus war getroffen, hier war das Gelenk geöffnet und die eitrige Zerstörung hatte das ganze Gelenk ergriffen. Mehrere fistulöse Canäle führten nach aussen. Dabei Verfall der Kräfte mit stets hoher Temperatur. Die Operation fand nichts mehr vom Condylus internus vor, auch der Nervus ulnaris kam nicht zu Gesicht, die Gelenkflächen des Olecranon und der Humerus waren ihres Perichondriums beraubt und nur die Entfernung der kranken Knochentheile konnte Heilung bringen. Der Erfolg der Resection war ein sehr

günstiger und oftmals wurde die active Beweglichkeit meines resecirten Armes bewundert — allein ich befürchte, wir triumphirten zu früh, ich bin gewiss, dass die hinkenden Boten in Form eines Schlottergelenkes nicht ausgeblieben sind, und ich wiederhole es, eine Ankylose ist mir lieber, als solcher, wahrscheinlich sehr ephemerer, Knalleffect. — Die brauchbare Hand ist der Lohn der Resection des Ellenbogengelenks, die Beweglichkeit im resecirten Gelenk selbst ist nur Beiwerk und noch dazu ein zweischneidiges Schwert.

Um nicht zu sehr abzuschweifen und mich plötzlich in ganz andere Regionen zu versetzen, welche ohne Vermittlung den Leser auf eine ungemüthliche Weise in der Chirurgie umherjagen würden, gehe ich hier gleich zu den Kniegelenk-Resectionen über.

5. Kniegelenk-Resectionen.

Am 2. October 1864 wurde Johannes Kuhlenschmidt, 6 Jahr alt, in's Marien Krankenhaus aufgenommen. Der Knabe war ziemlich herabgekommen und hatte ein Gonitis dextra. Das Knie steht im rechten Winkel. Zwei kleine ulcerirende Stellen an der inneren Seite führen auf den Knochen. — 11. October: Es stellen sich Schmerzen ein. Das Knie schwillt an und zieht sich noch krummer. Die Fisteln eitern stärker. — 17. October: Oeffnung einer abscedirenden Stelle an der inneren Seite des Gelenks, und nach wenigen Tagen eine zweite Incision an der inneren Seite des Oberschenkels mit reichlicher Eiterentleerung. — 22. November: Incision an der äusseren Seite des Oberschenkels. Der Patient fängt an zu fiebern und magert ab. Unter so bewandten Umständen bleibt mir nur die Resection des Gelenkes übrig, eine Operation, welche man wo möglich zu vermeiden hat, da bis dato die Statistik nicht sehr ermuthigende Zahlen geliefert hat.

Am 6. December führte ich die Resection mit dem Bogenschnitt aus unter Assistenz der Herren DDr. Homann und Sohege. Die Patella wurde ausgeschnitten. Die Ligamenta cruciata sind zum Theil zerstört, die Gelenkfläche der Tibia ist voll schlaffer Granulationen. Weniger ist Femur angegriffen Es wird mit Absicht nur eine dünne Lamelle abgesägt, allein die Knochen lassen sich nicht coaptiren und bei dem Versuche reisst die Haut der Kniekehle. Sie war sehr dünn und durch den Riss entleert sich eine Menge Eiters eines Senkungsabscesses. Um die Knochenflächen zu nähern, muss in zwei Partien noch ein bedeutendes Stück der Epiphyse des Femur abgesägt werden. Das Bein wird in die Linhart'sche Schiene gelegt (vgl. dessen operative Chirurgie pag. 435). Die Heilung schreitet gut fort bis zum Anfange des Januars, wo sich Diarrhoeen einstellen mit bedeutender Abmagerung des Patienten. Im Laufe des Monats kehren Appetit und Schlaf wieder und die Heilung macht so gute Fortschritte, dass die Extremität ziemlich consolidirt am 17. Februar aus der Schiene genommen werden kann. Uebrigens bestehen noch drei Fisteln und der entstandene Spitzfuss verlangt am 1. December 1865 die Tenotomie der Achillessehne, nach welcher der Fuss 5 Tage in Gips gelegt wird. Ende März 1866 geht Patient endlich sehr gut, auch ohne Stock oder Krücke mit einem hoch-hackigen Stiefel, und ist übrigens kräftig und gesund.

Trotz der langsamen Heilung gehört also mein Fall zu den noch immer nicht allzu häufigen geheilten Kniegelenkresectionen, allein „der hinkende Bote kommt nach“ und zwar im strengsten Sinne des Wortes, denn mein Junge, welchen ich seitdem in längeren und kürzeren Zwischenräumen stets heiter und gesund wiedergesehen habe, wird immer hinkender und jeder Geburtstag seiner geheilten Resection muss mit einem immer höher und höher gehackten Stiefel gefeiert werden, indem das Längswachsthum des resecirten Beines nicht mit dem gesunden Schritt hält und somit das kranke Bein von Jahr zu Jahr relativ immer kürzer geworden ist. Diese Erscheinung ist eine Bestätigung des nach der Humphry'schen Tabelle (v Langenbeck's Archiv Bd. V pag. 80 des Jahresberichts) festgestellten Erfahrung, dass in den Fällen, in welchen die Resection die Epiphysenlinie überschreitet, das Längenwachsthum des Gliedes beschränkt wird.

Die Grundsätze der Nachbehandlung der Kniegelenkresection gipfeln sich in möglichst unbeweglicher Lagerung der Extremität und möglichst freier Zugänglichkeit der Wunde. Man erreicht dieses Ziel mit der Esmarch'schen Vorrichtung mit dem Gypsverband etc, in meinem Falle war ich zufrieden mit der Linhart'schen Schiene.

Eine zweite Resection des Kniegelenkes wurde im folgenden Jahre ausgeführt. Sie betraf einen 14jährigen scrophulösen Knaben. Das linke Knie, im rechten Winkel gebogen, war dick geschwollen und zwei Fisteln führten in das kranke Gelenk. Patient am 4. September 1865 aufgenommen, wurde am 9ten resecirt. Auch hier wurde die Patella entfernt. Die Knochenzerstörung betraf wesentlich den Oberschenkel und mussten 2 Zoll desselben abgesägt werden. Von der Tibia wurde nur eine dünne Schicht entfernt. Die Nachbehandlung war dieselbe, allein Patient starb septisch am 5. October des Jahres.

6. Resection des Fussgelenks.

Am 18. Juni 1869 wurde ein 26jähriger Schustergeselle mit lange bestandener Caries des rechten Fussgelenkes aufgenommen. Ich nahm am 1. Juli die totale Resection des Fussgelenkes vor. Es wurden zuerst zwei Längsschnitte längs der Fibula und Tibia circa 3 Zoll lang geführt. Von ihren Endpunkten machte ich zwei kurze Schnitte nach vorwärts auf dem Dorsum pedis. Diese Schnitte erleichtern die Resection und gefährden keine Sehnen. Die Fibula wurde zuerst exarticulirt und dann abgesägt, die exarticulirte Tibia wurde ganz aus der inneren Wunde herausgedrängt und mit einer gewöhnlichen Säge abgesägt. Endlich wurde der Astragalus mit der Stichsäge abgesägt und ein gefensterter Gypsverband angelegt. Der Erfolg war ein so ungünstiger, dass ich nach drei Monaten die Amputation des Unterschenkels vornehmen musste. Patient wurde geheilt, starb aber später an Tuberculose.

7. Resection der Fibula.

Einmal kam die Resection der oberen Extremität der Fibula vor. Ein blühender, kräftiger Schlächtergeselle von 20 Jahren hatte seit 3 bis 4 Monaten eine Anschwellung in der Gegend des rechten Capitulum fibulae bemerkt. Sie

hat jetzt die Grösse eines guten Apfels und ist beim Gehen und auf Druck sehr schmerzhaft. Die Haut auf der Geschwulst weiss, die Oberfläche glatt, hart gespannt anzufühlen, schien dunkel zu fluctuiren. Kein Oedem des Fusses, der ganze Unterschenkel etwas voluminöser als der linke. Dabei vollkommenes Wohlbefinden, ja sehr kräftige Ernährung und ein blühendes Aussehen. Patient will vor vier Monaten zwischen zwei Bretter gequetscht gewesen sein, wobei die Haut geschunden. Nach einiger Zeit will Patient an der kranken Stelle eine kleine Anschwellung bemerkt haben, welche nach und nach den jetzigen Umfang erreicht habe.

Der am 6. Februar 1867 aufgenommene Kranke wurde am 9ten operirt. Noch nach Spaltung der Fascia schien die Fluctuation sehr deutlich, allein es zeigte sich ein grosses Afterproduct, welches vom Periosteum der Fibula ausging. Unter so bewandten Umständen wurde der Knochen ungefähr in der Mitte durchsägt und oben aus dem Gelenk genommen. Patient befand sich nach der Operation befriedigend und die Wunde liess sich gut an, bis sich schon am 19ten Februar deutliches Recidiv in derselben zeigte. Am 3. März entschloss ich mich zur Amputation des Oberschenkels, indem aus der Wunde blumenkohlartige bläuliche Wülste hervorwucherten. Die Operation wurde nach der alten Langenbeck'schen Methode im unteren Drittel des Oberschenkels vorgenommen und am 29. April wurde Patient geheilt entlassen. Die Geschwulst zeigt sich als ein ossificirendes Sarcom, welches vom Periosteum ausgeht. Im amputirten Unterschenkel ist nicht nur die ganze Höhle, welche das Afterproduct einnahm, wieder gefüllt, sondern es ist auch die obere Extremität der Tibia mit hineingezogen.

Mein Patient hat später in seiner Heimath ein neues Recidiv in der Leistengegend bekommen, welchem er erlegen ist.

In einem zweiten, ganz ähnlichen Falle, welchen ich hier gleich anführen will, war ich glücklicher. Ein junges, blühendes Mädchen hatte eine kleine Geschwulst in der Gegend des rechten Os pisiforme. Erste Exstirpation mit Entfernung des Os pisiforme am 8. Juni. Recidiv. Zweite Operation am 4. Juli mit nachfolgender ergiebiger Anwendung des Ferrum candens: Abermaliges Recidiv. Arg. nitr., Lap. caust., Chromsäure und endlich das Rivallié'sche Mittel zeigen sich nutzlos. Am 23. Sept. befällt Patientin ganz sporadisch im Hospital die Cholera in sehr heftiger Form. Sie war fünf Tage lang in der grössten Lebensgefahr, allein sie genas, um endlich, das einzige Mittel, welches noch blieb, denn die Hand bot jetzt einen scheusslichen Anblick, am 16. October am rechten Vorderarm amputirt zu werden. Sie genas wiederum und sie ist noch heute, fünf Jahre nach der Operation, vollkommen gesund.

8. Eine Rippenresection.

Ein 35jähriger Steuermann, übrigens gesund, trug zwei fistulöse Canäle von dem Scrobiculo cordis aus nach links und oben führend. Vor 14 Monaten will er ebendaselbst einen Abscess gehabt haben, welcher geöffnet wurde, aber, anstatt zu heilen, diese Fisteln nachgelassen hatte. Ungefähr in der Gegend des Rippenwinkels der sechsten Rippe fühlte die eingeführte Sonde den kranken Knochen.

Operation am 15. Februar. Die kranke Rippe wurde blossgelegt, sie war, bis auf einen kleinen Knochenabscess von der Grösse einer kleinen Haselnuss, gesund. Mit der Kettensäge wurde das kranke Knochenstück ausgesägt und der Rand der Schnittfläche mit der Lüer'schen Zange geglättet. Der Kranke befand sich im Allgemeinen wohl, allein am 17. Juli d. J. verliess er das Haus, indem die Fisteln noch immer nicht geheilt waren, trotz mehrfacher Spaltungen, Injectionen etc. Am 29. December kehrte er zu mir zurück, da andere Curen erfolglos gewesen waren, mit dem festen Entschlusse, sich jedem neuen Heilverfahren zu unterwerfen. Die Fisteln waren ungeheilt und ein Senkungsabscess machte heftige Schmerzen. Der Abscess wurde geöffnet und nunmehr versuchte ich durch verschiedene Einspritzungen den fistulösen Gang zur Heilung zu bringen, allein vergebens, die Fistel eiterte stark, roch übel und Patient fing an zu verfallen. Am 3. Mai d. J. entschloss ich mich zu einer Operation, nachdem ich den Patienten ernsthaft darauf aufmerksam gemacht, dass der beabsichtigte chirurgische Eingriff keineswegs ungefährlich genannt werden könne.

Die Operationswunde des vergangenen Jahres war verheilt bis auf einen gewundenen Fistelgang, welcher im Scrobiculo cordis endigt und links oberhalb der Rippenknorpel der falschen Rippen anfängt. Es gelingt nicht, die auf verschiedene Weise gebogene Sonde hindurchzuführen, wohl aber lässt sich eine Flüssigkeit hindurchspritzen. Nur eine vollständige Spaltung kann den Canal zur Heilung bringen, allein derselbe nimmt seinen Gang unterhalb der Rippenknorpel.

Operation. Die von beiden Endpunkten des Canals eingeführten Sonden treffen sich nicht, ich praeparire also von oben und von unten vorsichtig in die Tiefe, lege die Rippenknorpel blos, allein vergebens suche ich eine Communication herzustellen, endlich gelange ich, mich von unten in die Höhe arbeitend, in eine Abscesshöhle, deutlich durch die Höllensteingerinnsel meiner früheren Injectionen. Die Spaltung der Rippenknorpel legt die ganze Höhle blos, allein sowie das Ziel erreicht ist, wölbt sich beim Husten des Kranken ein ziemlich grosses Stück Netz in die Wunde. Ich lege einige Nähte an, bedecke sorgfältig und lege Eis auf. Innerlich Tinctura thebaica. In der Nacht tritt heftiges Erbrechen und Schmerz ein. Der Verband wird mehrere Tage nicht gerührt, bis der Eitergeruch am 7. Tage zur Erneuerung zwingt. Das Erbrechen wird seltener, allein Patient ist sehr hinfällig. Es war deutlicher Meteorismus vorhanden, dabei die Stimme matt und heiser und vollkommene Appetitlosigkeit. Als der Verband gelöst war, zeigte sich das Netz verschwunden, aber ein rother Wulst, ein Stück Magen, ragte aus der Wunde. Stuhlgang war mehrfach erfolgt, der Leib wurde weicher und Patient nahm flüssige Nahrung in kleinen Quantitäten. Der vorragende Wulst ist bald grösser, bald kleiner, je nachdem er mehr oder minder von Luft aufgebläht wird. Immer mehr erholte sich mein Patient, und am 19. Mai zeigte sich das vorgefallene Stück Magen mit schönen Granulationen bedeckt und ringsum lagen die äusseren Bedeckungen fest an.

22. Mai. Immer kleiner wird der Umfang des vorgefallenen Stückes, endlich am 27. gelingt es, dasselbe mit einem sanften Druck zurückzuschieben, resp.

einzustülpen, und endlich Mitte Juli verlässt der Patient vollkommen geheilt mit einer Hernia ventriculi das Hospital. Er trägt eine Art Nabelbruchband über seiner Hernie, lebt jedoch seit einigen Jahren wohl und gesund in Rio Janeiro.

9. Herniae incarceratae.

Es sind in den sieben Jahren, welche das Material meiner Mittheilungen abzugeben haben, nur 9 eingeklemmte Brüche vorgekommen. Von ihnen wurden 6 operirt, und nur eine einzige von ihnen war eine frische, fröhliche Herniotomie, d. h. nur eine bot eine solche gesunde, segensreiche Krankengeschichte, wie sie dem rechtzeitigen und kunstgemäss ausgeführten Bruchschnitt zukommt. Ohne Eröffnung des Bruchsackes konnte niemals operirt werden und zwei Fälle mussten erst die langsame Geschichte der Kothfistel durchmachen, ehe sie zur Heilung kamen. Ich habe erfahren, wie sehr Dupuytren Recht hatte, wenn er in seinen Leçons orales sagt, dass die Herniotomie in den Krankenhäusern eine schlechtere Prognose hat, als in der Privatpraxis, eben weil ihnen die Spätoperationen zuzufallen pflegen. Die drei unglücklichen Operationen meines Krankenhauses gehören ebenfalls in diese Kategorie.

Drei Mal wurde die Taxis ausgeführt, nur der eine Fall von ihnen bedarf der Erwähnung.

Er betrifft ein 26jähriges Mädchen mit einer ganz gewöhnlichen Hernia femoralis incarcerata dextra. Die Taxis war schon ohne Erfolg vor dem Eintritt in's Krankenhaus versucht worden, allein ich wiederholte dieselbe Wenn nicht die Anamnese oder die Untersuchung ergiebt, dass schon wiederholte oder gewissermassen Amussat'sche Manipulationen stattgefunden haben, versuche ich vor der Herniotomie immer noch einmal die unblutige Reposition. In dem vorliegenden Falle gelang diese schnell und vollkommen, aber in dem Momente der gelungenen Taxis stiess die Kranke einen Schrei aus. Dabei verfärbte sie sich, verlor das Bewusstsein, wurde kalt und war in kurzer Frist eine Leiche Die Section ergab durchaus keine Todesursache, die gut aussehende, incarcerirt gewesene Dünndarmschlinge war reponirt und nirgends eine Läsion oder eine Veranlassung des Todes zu finden. Ich bin geneigt, diese traurige Beobachtung denen v. Pitha's an die Seite zu stellen, welche dieser erfahrene Brucharzt, in seinen herniologischen Beobachtungen in der Prager Vierteljahrsschrift, Erwähnung gethan hat. Ich meine die Fälle von plötzlichem Tod nach der einfachsten und scheinbar gelungensten Herniotomie. Mir scheint die Sache noch keineswegs aufgeklärt, wenn man sich auch der v. Pitha'schen Auffassung einer plötzlichen Lähmung des Bauchgangliensystems anschliessen will.

10. Ovariotomie.

Im IX. Bande von v. Langenbeck's Archiv habe ich über zwei Exstirpationen des Ovariums berichtet, von welchen die eine mit glücklichem Erfolge gekrönt wurde.

Es betraf dieser Fall ein 22jähriges Mädchen. Die Operation fand am 12. Juni 1866 statt und heute ist Patientin verheirathet und bereits die Mutter zweier Kinder. Dass man nach so glücklichem Ausgange die Operation doppelt lieb gewinnen muss, liegt auf der Hand, allein leider muss ich die ausgesprochene Ansicht, dass es in den meisten Fällen unmöglich sei, den Ausgang der Operation, auch abgesehen von allgemeinen Verhältnissen, welche jede Operation beeinträchtigen können, zu prognosticiren. Es ist eben die Bauchhöhle, bevor sie geöffnet ist, eine Terra incognita; der Operateur ist ihr gegenüber eben so unsicher, wie er es bei jeder gewöhnlichen Bruchgeschwulst ist, es sind nur Muthmassungen, Wahrscheinlichkeiten und ganz allgemeine diagnostische Anhaltspuncte, nach welchen er den Inhalt einer Bruchgeschwulst vorher zu bestimmen im Stande ist. Bei der Diagnose der Ovarialgeschwülste ist die Sache noch weit schwieriger und verwickelter. Wahrscheinlich bringt man es weiter darin, wenn man mehr sieht und namentlich wenn man mehr exstirpirt, allein die kürzliche Grenser'sche Zusammenstellung ist doch eine Illustration der diagnostischen Unsicherheit selbst der gefeiertsten Namen. Es liegt eine solche in der Natur der Sache.

Es erübrigt nunmehr meine neueste Beobachtung mitzutheilen.

Am 11. December 1867 kam eine Frau in's Marien-Krankenhaus mit einem enormen Tumor im Unterleibe. Die Frau ist 52 Jahr alt und immer gesund gewesen, auch jetzt ist ihr Kräftezustand befriedigend. Kein Oedema pedum. Die Geschwulst scheint ein enormes Cystosarcom, mit theils festen Gewebselementen, theils vielen grösseren und kleineren Cysten. Sie ist mit sehr geringem Resultat schon einmal pungirt. Umfang um den Nabel 124 Cm., vom Nabel bis zur Symphyse 49, vom Nabel bis zur linken Spina anter. super. 43, rechts 44. Die Geschwulst hängt bis zur Mitte der Oberschenkel herab. Im Allgemeinen scheinen die Bauchdecken auf der Geschwulst ziemlich frei beweglich zu sein.

Am 13. December wurde die Operation vorgenommen. Der Einschnitt von circa 6—7 Zoll Länge, vom Nabel herunter herabgeführt, ging gleich in die Geschwulst, indem mehrere kleinere Cysten an dieser Stelle mit der Bauchwand verwachsen waren. Nachdem verschiedene grössere und kleinere Cysten entleert waren, gelang es mit der eingeführten Hand die Adhäsionen zu trennen und so mit der eingegangenen Hand die Geschwulst zu entwickeln. Der Stiel wurde in die Klammer gelegt. Nun stellte sich in die Wunde eine zweite Geschwulst von derselben Beschaffenheit, das zweite Ovarium, mit welchem auf dieselbe Weise verfahren wurde, allein da die Stiele sehr kurz waren, musste die Klammer mit der Ligatur vertauscht werden. So unterbunden liess ich die Stiele in die Bauchhöhle schlüpfen und vereinigte die Wunde, das Peritonaeum mitfassend,

mit 8 Knopfnähten. Der auf die Schenkel herabhängende Theil der Geschwulst bestand zum Theil aus dem dicken Oedem der Hautdecken. Das Gewicht der beiden exstirpirten Geschwülste betrug, noch nach der Entleerung verschiedener grösserer und kleinerer Cysten, 35 Pfund, im Ganzen wenigstens 40 Pfund. Die Operation und Verband hatten im Ganzen, die Zeit der Chloroformirung mitgerechnet, anderthalb Stunden in Anspruch genommen Die Blutung war unbedeutend, es trat auch keine Nachblutung ein. Der Leib wurde mit einer Wollbinde eingewickelt. Es wurde endermatisch Morphium angewendet. — Die erste Nacht hatte die Kranke nach eigener Aussage besser geschlafen, als sie es seit einem Vierteljahr gethan hatte. Der Urin wurde mehrfach in 24 Stunden mit dem Katheter entleert. Patientin nahm mit gutem Appetit mehrfach Milch und eine schleimige Suppe. Nachmittags 4 Uhr Puls von 120 und sehr grosse Schwäche. — Die zweite Nacht verlief ziemlich ruhig. Morgens trat Erbrechen ein. Der Puls wurde fadenförmig. Der Urin floss unwillkürlich ab. Das Sensorium noch frei. Die Kräfte sanken mehr und mehr und Abends 8¼ Uhr trat der Tod ein. — Die Section zeigte schon ziemlich gut agglutinirte Wundränder. Der Leib war wenig aufgetrieben. Auf den geblähten Darmschlingen hier und da Exsudatflecke. In der Tiefe wenig übelriechendes Secret. Die unterbundenen und eingelassenen Stiele sehen missfarbig aus. Blutung war keine eingetreten.

Wäre es möglich gewesen, wie es beabsichtigt war, die Operation extraperitonaeal zu vollenden, so würde der Erfolg trotz der Grösse des operativen Eingriffs vielleicht ein günstiger gewesen sein.

11. Unterbindungen.

Bedeutende Gefässstämme wurden zwei Mal unterbunden, und zwar ein Mal die Vena saphena, und ein Mal die Arteria femoralis.

Was die Venenunterbindung anlangt, so fand sie bei einem kräftigen Zimmergesellen von 28 Jahren statt. Patient hatte am linken Unterschenkel Varices von der Grösse einer grossen Weinbeere und darüber. Der ganze Unterschenkel war übersäet mit solchen Anschwellungen, während am Oberschenkel die Venen zwar erweitert, doch keine eigentliche Varices zeigten. Der Mann war ganz unfähig geworden, seinen Geschäften ferner nachzugehen, und so entschloss ich mich, ihm die Saphena zu unterbinden. Die Operation wurde subcutan nach Ricord ausgeführt, allein die Ractionserscheinungen waren bedeutend, die Operationsstelle schwoll sehr an und Patient fieberte so heftig, dass ich einige Tage besorgt um ihn war, ich befürchtete Tod durch Phlebitis. Der Erfolg war nach langem Krankenlager ein sehr günstiger, allein die Erfahrung hat mich doch gelehrt mit der Venenunterbindung vorsichtig zu sein und sie nicht ohne grosse Noth vorzunehmen

Die Arteria femoralis wurde wegen eines Aneurysma spurium unterbunden. Der Patient, 45 Jahre alt, war ein Freund des guten Lebens und lange überseeisch gewesen. Er war sehr fettleibig und hatte atheromatöse Arterien

und Auflagerungen auf den Herzklappen. Nach einem plötzlichen Schmerz beim Gehen schwollen Ober- und Unterschenkel an Der Oberschenkel wurde heiss, bläulich, blank. Die aufgelegte Hand fühlte Pulsation, das Ohr hörte ein leises, aneurysmatisches Schwirren. Vierzehn Tage lang wurde mit Unterbrechungen die Digitalcompression der Arteria femoralis unterhalb des Poupart'schen Bandes versucht und sie schien Anfangs zu nützen, denn die Pulsation liess nach und das aufgelegte Ohr vernahm Nichts mehr, aber unter neuer Zunahme der Geschwulst und heftigen Schmerzen mit Fieberregungen verschlimmerte sich der Zustand. Ich entschloss mich zur Unterbindung der Arterie. Die Femoralis wurde unterhalb des Poupart'schen Bandes, oberhalb des Abganges der Profunda ligirt. Drei Tage ging Alles gut, bis eine heftige Blutung eintrat, welche sich wiederholte und rasch dem Leben ein Ende machte. Die Ligatur lag gut um die Femoralis, so zeigte uns die Section. Es war eine Aneurysma spurium gewesen, und hätte man, wie Roser neuerdings so dringend befürwortete, die Arterie doppelt unterbunden, der Fall wäre vielleicht günstiger verlaufen, obgleich die allgemeine Arterienerkrankung, unter allen Umständen, einen glücklichen Ausgang in Frage gestellt hätte.

12. Tracheotomie.

Nur zweimal wurde im Spital die Tracheotomie gemacht; einmal unglücklich wegen Croup bei einem 2jährigen Knaben. Das Kind starb 36 Stunden nach der Operation an Pneumonie.

Die zweite Tracheotomie war glücklicher. Sie betraf eine Frau, 35 Jahre alt, Gravida im 7ten Monate, welche in einem heftigen Hustenanfalle ihr Gebiss, eine Guttaperchaplatte mit einem Zahn, in die Luftwege aspirirt hatte. Die geringe Heiserkeit und Kurzluftigkeit veranlassten mich, zuvor den Oesophagus zu sondiren, welcher sich jedoch frei fand. Der heftige Hustenanfall mit Erstickungsnoth, so wie die Oesophagussonde entfernt war, mahnten an die Gefahr des Zustandes. Ich transportirte die Kranke, welche in ihrer Wohnung untersucht wurde, in mein Krankenhaus und nahm sofort, nach vorhergegangener Chloroformirung, die Operation vor. Die Trachea wird im Lig. conoideum geöffnet und die Wunde durch mehrere Trachealringe erweitert, so dass ein Finger eingeführt werden konnte. Die Trachea war frei, eben so der rechte Bronchus, aber nach oben, in der Cartilago thyreoidea, fühlte man deutlich den Fremdkörper Ich erweiterte nun die Wunde, indem ich die Schildknorpel in der Mittellinie zur Hälfte einschnitt, und konnte dann leicht mit der eingeführten Zange eine Platte von Guttapercha mit einem Zahn extrahiren. Die Operation wurde am fünften Februar gemacht und Patientin am 28sten vollkommen geheilt entlassen. Die Hautwunde wurde oben genäht und unten offen gelassen mit einem Gazeläppchen bedeckt Am 9. Februar konnten die Nähte entfernt werden, der untere Winkel der Wunde liess noch Schleim und Luft hindurch. Die Stimme hatte schon ziemlich guten Ton. Der Husten nahm immer mehr ab und bald war Alles verheilt.

13. Geringe Schusswunde der Tibia mit bedeutender Zerstörung des Knochens.

Ich übergehe in meinen Mittheilungen eine gewöhnliche Lithotomie, verschiedene, nach verschiedenen Methoden ausgeführte Hasenschartoperationen, Exstirpationen von Geschwülsten*), eine Amputation des Penis, eine einseitige Castration, Operationen von Blasenscheiden- und Mastdarmscheidenfisteln, indem die Fälle theils zu vereinzelt dastehend weniger Interesse darbieten, theils ausführlicheren Mittheilungen vorbehalten werden müssen, allein eine Erfahrung aus der jüngsten Zeit ist so zeitgemäss als Schusswunde, dass ich sie nicht unterdrücken möchte.

Patient, ein junger, kräftiger Mensch, kam mit einer Schusswunde der Tibia in's Spital. Die Kugel hatte den Knochen getroffen und einen Eindruck in demselben zurückgelassen. Patient wurde mit Vorsicht behandelt, allein wochenlang für einen Leichtverwundeten angesehen. Er befand sich vollkommen wohl und klagte kaum über Schmerz. Plötzlich veränderte sich die Scene; das heftige Fieber, die unerträglichen Schmerzen im Fussgelenk, die immer zunehmende Anschwellung desselben, die grosse Temperaturerhöhung, sie zeigten an, dass es sich um einen schwer Kranken handele. Der Zustand drohte sehr bedenklich zu werden und ich musste mich für die Amputation des Unterschenkels entscheiden. Die Untersuchung des amputirten Unterschenkels zeigte einen Knochenspalt von der Wunde bis in das Fussgelenk hinunter, und so waren die Erscheinungen erklärt und die Amputation auf das Glänzendste gerechtfertigt. Von einer Kugel fand sich im abgesetzten Beine Nichts. Patient wurde geheilt entlassen. Er hat uns kürzlich als junger Ehemann sehr wohl, heiter und dankbar besucht. Die rechtzeitige Amputation hat ihn gerettet.

Wir hatten über sechszig Soldaten vom letzten Kriege in unserem Hospital, allein es ist dieser der einzige Fall von Bedeutung geblieben.

---

*) In vier Fällen, von welchen der eine glücklich war, wurden die Thiersch-Nussbaum'schen Injectionen zur Krebsheilung versucht. Die eine gelungene Heilung gelang nach wiederholter Exstirpation des recidivirten Brustkrebses. Patientin starb mit vernarbter Wunde ein Jahr nachher an allgemeiner Carcinose. Die drei anderen Versuche blieben erfolglos.

IX.

Ueber parenchymatöse Injectionen zur Zertheilung von Geschwülsten.

Von

Prof. Dr. Heine,

in Innsbruck. *)

Meine Herren! Erwarten Sie von meinem Vortrage nicht die Mittheilung von Beobachtungsreihen zahlreicher Geschwulstfälle, in welchen ich die Wirkung verschiedener und verschieden concentrirter, parenchymatös injicirter Flüssigkeiten auf die Geschwulstgewebe vergleichend geprüft und Viertels- oder Sechstels- oder Achtels-Erfolge bei vorzeitig abgebrochener Beobachtung zu verzeichnen gehabt hätte. Ebenso wenig vermag ich Ihnen von den feineren anatomischen Veränderungen solcher Geschwülste, in welche Injectionen gemacht worden waren, etwas zu berichten. Dazu war mein Material zu klein und ausserdem pflegen die zu diesen Injectionen verwendeten unoperirbaren Geschwülste schliesslich in den Spiritus der pathologischen Anatomen zu wandern, während es andererseits höchst selten gelingt, zu derartigen Versuchen Thiere, welche mit Geschwülsten behaftet sind, zu bekommen. Was ich Ihnen mittheilen will, sind nur einige wenige, dafür aber um so genauer verfolgte klinische Beobachtungen, welche, wie ich glaube, einige neue Gesichtspuncte zur Beurtheilung dieser noch so fraglichen Heilmethode ergeben und vielleicht im Stande sind, den erschütterten Credit derselben wieder etwas zu heben.

*) Vortrag, gehalten in der 4. Sitzung des ersten Congresses der Deutschen Gesellschaft für Chirurgie, am 13. April 1872.

Seit Thiersch und Nussbaum Einspritzungen von Höllensteinlösung, gefolgt von Chlornatriumlösung, und englische Chirurgen Injectionen von Essigsäure in Carcinome zum Zwecke der Rückbildung derselben empfohlen haben, wurden wohl in den meisten Kliniken und chirurgischen Spital-Abtheilungen diese Versuche wiederholt und andere, mit allen möglichen anderweitigen Flüssigkeiten, in gleicher Absicht vorgenommen. Von solchen noch an der Heidelberger Klinik von mir vorgenommenen Versuchen erwähne ich nur die mit 1—2procentiger wässeriger Carbolsäurelösung, weil sie mir in einem Falle eines Recidivs von Carcinom der Parotis durch Bewirkung erheblicher Schrumpfung Hoffnungen erweckten, welche sich in späteren Fällen freilich als illusorisch erwiesen. Ich wandte sie erst an, nachdem ich zuvor die Unschädlichkeit von 1 – 8procentiger in die Schenkelvene eingespritzter Carbolsäurelösung bei Hunden experimentell dargethan hatte.

Erst in jüngster Zeit sah ich allerdings auf der Innsbrucker Klinik nach parenchymatösen Injectionen schwacher Carbolsäurelösung rasche Involution syphilitischer indurirter Geschwüre und Papeln, welche zu einer weiteren Prüfung dieser Applicationsweise des Mittels im Vergleich mit der inneren und subcutanen bei syphilitischen Localaffectionen durch meinen derzeitigen ersten Assistenten, Herrn Dr. Láng, Veranlassung gaben, über welche derselbe seiner Zeit weiter berichten wird. Auf die Gefahren der Einspritzung von Essigsäure in nur mässiger Verdünnung hatte ich schon früher in einem Aufsatz über den Villate'schen Liquor und die Einwirkung der Essigsäure auf das circulirende Blut aufmerksam gemacht. Andere waren nun, so viel mir bekannt, bis auf die neueste Zeit mit ihren Versuchen parenchymatöser Injection nicht glücklicher, so dass man wohl von einer allgemeinen Enttäuschung, die dem vielverheissenden ersten Debüt dieser neuen Heilmethode nur zu schnell auf dem Fusse folgte, sprechen kann. Wenn man dadurch sich verleiten lassen wollte, den kaum erst unsicheren Schrittes betretenen Weg wieder gänzlich zu verlassen und jeden weiteren Versuch in dieser Richtung zu perhorresciren, so würde man darin, nach meiner Ansicht, entschieden zu weit gehen. Die günstigen Resultate, welche Lücke u. A. durch parenchymatöse Injection von Jodtinctur in Lymphome, hyperplastische Schilddrüsen und Tonsillen erzielte, berechtigen uns zu

knollige harte Partien und pseudofluctuirende Stellen aufwies. Die Brustwarzen waren tief eingezogen, hahnenkammartig plattgedrückt, grobkörnig und excoriirt, die Hautdecke am inneren Umfang der linken Brustdrüse lederartig verdickt und mit der Mamma verwachsen. Von der letzteren zog ein derber Lymphgefässstrang am Rande des Pectoralis nach der Achselhöhle, in welcher eine circa kastaniengrosse Lymphdrüse von derber Consistenz zu fühlen war. In dem im Halbkreis nach oben die linke Mamma umgrenzenden Hautterritorium befanden sich mehrere kleine, harte Knötchen disseminirt in die Haut eingebettet. Das grösste derselben (vom Umfang einer Erbse) wurde im Laufe der Behandlung exstirpirt, und die mikroskopische Untersuchung desselben, sowie eine an einer weichen Stelle der linken Mamma vorgenommene diagnostische Probepunction, welche ausser Blut eine grössere Zahl grosser, unregelmässiger, vielgestaltiger und mehrkerniger platter Zellen unter dem Mikroskop erkennen liess, erhoben die Annahme eines bilateralen Carcinoma mammae über allen Zweifel. An eine operative Entfernung alles Erkrankten konnte trotz des rüstigen Allgemeinbefindens der Frau nicht mehr gedacht werden wegen des Umfangs der anzulegenden Defecte. Ich entschloss mich daher zu einem Versuch der parenchymatösen Injection. Mein erster Gedanke war, durch Erregung einer leichten plastischen Entzündung im Zellgewebe in der Umgebung der Mamma und Verlegung der Lymphgefässbahnen für den Durchgang grösserer zelliger Elemente weitere Metastasen von dem Brustdrüsen-Carcinom aus, vor Allem in centripetaler Richtung zu verhindern und so das Carcinom auf seinen ursprünglichen Herd zu localisiren. Zu diesem Zweck wurden rings um die linke Brustdrüse mehrmalige subcutane Einspritzungen von ½- und 1procentiger Chlorzinklösung (je 5 oder 7 Pravaz'sche Spritzen voll) vorgenommen. Einige solche wurden auch in das Parenchym derselben Mamma ausgeführt, um die Wirkung der Lösung auf das Carcinom selbst zu prüfen, nachdem schon die Engländer schwache Chlorzinksolutionen zum Einpinseln der Operationswundflächen nach Exstirpation von Carcinomen zur Zerstörung etwa ausgesäeter Keime derselben bei der Operation, empfohlen hatten. Erhebliche entzündliche Schwellung und Röthung der Haut und intensiver Schmerz, der durch Morphiuminjectionen gehoben wurde, stellten sich ein, übrigens ohne Fieber, verschwanden jedoch jedesmal nach einigen Tagen wieder. Der Umfang der Brustdrüse war nach Ablauf von sechs Wochen derselbe geblieben. Eine numerische Zunahme erkrankter Lymphdrüsen in der Achselhöhle und der Knötchen in der Haut hatte nicht stattgefunden. Ich änderte nun meinen Plan und ging zu einer anderen Injectionsflüssigkeit über, von der ich mir nach dem Vorgange von de Castro, Lussana, Menzel u. A., welche mit Pepsin und Hundemagensaft operirten, mehr Einfluss auf die Rückbildung des Carcinoms durch Zertheilung versprach, nämlich zu sehr verdünnter Salzsäure.

Ich benutzte eine im physiologisch-chemischen Institute in Innsbruck dargestellte, 0,1 pCt. ClH (d. h. zufolge gewichtsanalytischer Bestimmung 0,1 pCt. Cl) enthaltende wässerige Lösung und spritzte in längeren oder kürzeren Intervallen mässige Quantitäten derselben (je 2—5 Pravaz'sche Spritzen voll) in die Peripherie der beiden carcinomatösen Brustdrüsen ein. Meine Absicht war

dabei, den jüngsten Elementen der Neubildung vor Allem zu Leibe zu gehen und durch Vernichtung derselben der Entwicklung des Neoplasmas den empfindlichsten Stoss zu geben. Durch solche zum Theil auf halbem Wege zwischen dem Carcinom und den Achseldrüsen und im Umkreis der carcinomatösen Hautknötchen vorgenommene Injectionen hoffte ich, auch auf diese einwirken zu können, im Vertrauen auf die rasche Resorption der eingespritzten Flüssigkeit durch die Lymphwege. Erst in zweiter Linie richtete ich meine Einspritzungen auch in das Innere der carcinomatösen Mammae, um hier den molekulären Zerfall auch der älteren Partieen herbeizuführen und eine schliessliche narbige Schrumpfung der ganzen Brustdrüsen zu erzielen. Dieser Zweck wurde denn auch in 8-monatlicher Behandlung nahezu erreicht. Um mich selbst vor Täuschungen zu bewahren, nahmen wir um die Zeit der ersten Einspritzung von Salzsäure Messungen des Umfanges der beiden Brustdrüsen in ihrem queren und senkrechten Durchmesser vor. Die Endpunkte der Messungen wurden durch Höllenstein in die Haut eingezeichnet uno blieben somit constant. Der Umfang der linken Mammae betrug bei der ersten Messung in der Quere 16¾ Cm., in der Höhe 16½ Cm, der der rechten in der Quere 18 Cm., in der Höhe 14½ Cm. Die erste Einspritzung (von 4 halben Pravaz-Spritzen) in die obere Peripherie der linken Brustdrüse wurde den 31. October, die zweite (von acht halben Spritzen in die obere Peripherie und zwei halben in die Substanz der linken Mamma) den 7. November 1871 gemacht. In die Peripherie der rechten Mamma wurde den 13. November desselben Jahres die erste Einspritzung von acht halben Spritzen (und zwei halben in ihr Parenchym) ausgeführt. Unmittelbar und in den ersten Tagen nach diesen Einspritzungen stellten sich kein Fieber, sondern nur kurzdauernde Schmerzen ein. Regelmässig vorgenommene und bei einer der späteren Einspritzungen unmittelbar nach derselben begonnene und den ganzen Tag über am liegenbleibenden Thermometer fortgesetzte Temperaturmessungen (wobei die höchste Tagestemperatur 37,4 C. betrug) wiesen die Constanz des Ausbleibens einer fieberhaften Reaction auf die Injectionen nach. Dagegen stellten sich 14 Tage nach der dritten Einspritzung, offenbar in Folge consensueller Reizung, die Menses, welche mehrere Monate hindurch cessirt hatten, in ziemlich reichlichem Flusse wieder ein. Sechs Tage nach der dritten Einspritzung wurde die Kranke zum ersten Male des Abends fiebernd gefunden. Von dort (den 24. November) an war sie während dreier Monate mit kurzen Unterbrechungen einem anhaltenden, Morgens remittirenden, Abends exacerbirenden Fieber unterworfen, für welches sich ausser zeitweiligen Erscheinungen eines minimalen Magen- und Darmcatarrh's aus der sorgfältigsten Untersuchung der inneren Organe nicht der geringste Anhaltspunkt ergab. Da mit dem Auftreten dieses Fiebers auch die erste merkliche Volumsabnahme der Mammae sich nachweisen liess, und dieselbe mit der Fortdauer desselben gleichen Schritt hielt, so erschien es mir gerechtfertigt, dieses Fieber als ein Resorptionsfieber, bedingt durch die Aufnahme von Zerfallsproducten der Carcinome in den Kreislauf, aufzufassen. Um mich davon zu überzeugen, dass die Anfangs an beiden eingespritzten Brustdrüsen beobachtete Volumsabnahme Folge der Injectionen und nicht des möglicher Weise aus vollkommen fremder Ursache

entstandenen Fiebers sei, wurden im weiteren Verlaufe der Behandlung die Einspritzungen an der rechten Mamma durch 4 Monate hindurch (vom 13. November 1871 bis 12. März 1872) ausgesetzt. Obgleich während dieser ganzen Zeit das Fieber, zum Theil in beträchtlicher Intensität, anhielt, stieg der Umfang der rechten Mamma, welcher nach der ersten Einspritzung in der Quere auf 15½ Cm., in der Höhe auf 13½ Cm. gesunken war, wieder neuerdings in der Quere auf 16 und in der Höhe auf 16½ Cm., während die linke Mamma fortfuhr, sich zu verkleinern. In der Zeit vom 7. November 1871 bis 26. Januar 1872, in welcher auch an der linken Brustdrüse wegen des höheren Fiebers keine Einspritzung gemacht wurde, nahm auch der Umfang dieser Mamma, welcher bereits in der Quere um 3, in der Höhe um 2 Cm. abgenommen hatte, wieder in ersterer Richtung um 1½, in letzterer um 1 Cm. zu. Von letzterem Termin an wurden die Einspritzungen an dieser Brustdrüse regelmässig in 2—4wöchentlichen Pausen wieder aufgenommen und zuletzt, als das Fieber sich vollkommen verloren hatte, alle acht Tage und endlich 2 Mal per Woche applicirt. Von Anfang März an wurden die Einspritzungen auch an der rechten Mamma wieder zur Ausführung gebracht und in der gleichen Weise wie an der linken wiederholt. Gegen das Fieber, welches wir, wie gesagt, nur aus gewissen pyrogenen Eigenschaften resorbirter Zerfallsproducte des Carcinoms zu erklären wussten, wurden abwechselnd Chinin und Carbolsäure innerlich in grossen Dosen verordnet, doch ohne nachhaltige Wirkung. Von der Carbolsäure, welche ich bis zu 8 Gr. pro Dosi in Pillen Abends nehmen liess (wie ich es bei Erysipelen und Septicaemie schon wiederholt gethan) beobachteten wir mehrmals in den ersten Stunden nach der Application Temperaturabnahme von fast 2° C. Eine Blutuntersuchung, die ich in den Tagen des höchsten Fieberstandes vornahm (das Blut wurde durch Einstich in die Pulpe des kleinen Fingers gewonnen) ergab neben zweifelloser Vermehrung der weissen Blutkörperchen (30 und mehr in einem Gesichtsfeld) die Anwesenheit zahlreicher Körnchenhaufen und kleiner, scholliger Zellfragmente, welche bei späteren Untersuchungen nur noch vereinzelt gefunden wurden. Das Endresultat unserer Behandlung mittelst peripherer, subcutaner und parenchymatöser Salzsäure-Injectionen war, um vollends kurz zu sein, folgendes über Erwarten befriedigende: Schon 1 Monat nach den ersten Einspritzungen war die vergrösserte harte Lymphdrüse der linken Achselhöhle verschwunden, ebenso die oberhalb der linken Mamma in die Haut eingestreuten Knötchen bis auf eines, welches gleichfalls kleiner geworden war und später (den 2. März d. J.) zu diagnostischen Zwecken exstirpirt wurde. Der mikroskopische Befund bestätigte nicht nur die ursprüngliche Diagnose, sondern auch die Auflösung einzelner carcinomatöser Zellterritorien in eine homogene, feinkörnige Masse. Die beiden Mammae waren unter Zunahme ihrer Consistenz und Verschwinden der weichen Stellen bis Ende März so weit geschrumpft, dass die Messung an der linken eine Volumsverminderung von 3½ Cm. in beiden Richtungen, an der rechten eine solche von 3 Cm. in der Quere und 1½ Cm. in der Höhe, gegenüber den ersten Messungsresultaten, ergab. Der derbe, infiltrirte Lymphgefässstrang am lateralen Rande des linken Pectoralis war dünn und weich geworden, die beiden Brustwarzen erheblich kleiner und trocken. Die

Achselhöhlen sind vollkommen rein. Gegenwärtig lassen sich die früheren Endpunkte der Messung nicht mehr zu einer solchen benutzen, da die äussere Contour der Brustdrüsen sich merklich von denselben zurückgezogen hat. Die Involution hat somit noch weiteren Fortschritt gemacht, und eine in den letzten Tagen innerhalb der gegenwärtigen Grenzen der Brustdrüsen ausgeführte Messung ergab an der linken im sagittalen, wie im queren Durchmesser einen Umfang von 12 Cm., an der rechten in beiden Durchmessern einen Umfang von 13 Cm., so dass jetzt die Gesammtabnahme des Volumens der carcinomatösen Mammae vom Beginn unserer Behandlung an links in der Quere 4¾, in der Höhe 4½ Cm., rechts in der Quere 5, in der Höhe 1½ Cm. ausmacht. Dieses Ergebniss lässt einen radicalen Erfolg erhoffen, der freilich nicht in einem completen Schwinden der Brustdrüsen gesucht werden darf. Die Frau sieht dabei vortrefflich aus, hat längst kein Fieber mehr und begehrt inständig, in ihre Heimath zurückkehren zu dürfen. Ich werde trachten, sie so lange als möglich noch in Beobachtung zu behalten und die Einspritzungen in öfterer Wiederholung möglichst lange noch fortzusetzen.

In zwei anderen Fällen, von ulcerirtem Brustdrüsencarcinom einer Frau und ulcerirtem secundärem Leistendrüsencarcinom eines Mannes (nach Amputation seines carcinomatösen Penis), welche wegen ihrer nicht mehr zu erreichenden Grenzen einen Heilerfolg nicht mehr erwarten lassen, habe ich gleichfalls zum Studium der Wirkung unseres Mittels Salzsäure-Injectionen von der gleichen Concentration wie oben parenchymatös einspritzen lassen und unter fieberhaften Erscheinungen offenen Zerfall, molecular-necrotische Einschmelzung mit folgender partieller Schrumpfung wahrgenommen.

Eine weitere objective Prüfung der Methode und der Injectionsflüssigkeit ist selbstverständlich nothwendig und zu dieser aufzufordern, nicht aber voreilige Schlussfolgerungen aus unserer Beobachtung zu ziehen, ist der Zweck meines Vortrages. Ich selbst beabsichtige vor Allem die Wirkung einer 0,1 pCt. Cl H auf gesunde Gewebe der verschiedensten Art, dann speciell auf carcinomatöse Geschwülste (nach mehrmaligen, vor deren Exstirpation vorgenommenen Einspritzungen) mikroskopisch zu untersuchen, möchte dagegen eindringlich rathen, wenn therapeutische Resultate erzielt werden sollen, die Injectionen nur bei Carcinomen, die noch keine Metastasen in unzugänglichen Lymphdrüsen oder inneren Organen gemacht und noch nicht in knöchernen Boden eingedrungen sind, sondern am liebsten bei umschriebenen, in den äusseren Weichtheilen befindlichen zu versuchen und dieselben dann ringsum, vor und unter demselben so auszuführen, dass die

Injectionsflüssigkeit zunächst auf die äussersten Ausläufer des Neoplasmas ihre Wirkung entfalten kann.

An diese Mittheilung schliesse ich noch in der Kürze zwei Beobachtungen an über parenchymatöse Injectionen in die Prostata vom Mastdarm aus, welche ich, wie ich glaube zuerst, zum Zwecke der Rückbildung der im höheren Alter so häufigen Hypertrophie dieses Organs in Anwendung brachte. Ich benutzte dazu, nach Analogie der bei Strumen, Lymphomen und hypertrophischen Tonsillen bereits mit Erfolg gemachten Injectionen gleicher Art eine Jodlösung, welche das eine Mal 60 Gramm Jodtinctur auf 8 Gramm Jodkali und 180 Gramm Wasser, das andere Mal 60 Gramm Jodtinctur auf 4 Gramm Jodkali und 120 Gramm Wasser enthielt. Zur Einspritzung bediente ich mich wiederum einer gewöhnlichen Pravaz'schen Spritze, welche am zweckmässigsten mit einer Canüle mit gekrümmter Spitze versehen wird. Dieselbe geschieht unter Leitung des Auges mit Hülfe eines kleinen Simon'schen Halbrinnenspeculums, welches die hintere Mastdarmwand gegen das Steissbein zieht oder zweier in den Mastdarm eingeführter Seitenhebel. Die vordere Wand des Rectum, an welcher die hypertrophische Prostata eine deutlich sichtbare Prominenz zu bilden pflegt, wird dadurch leicht zugänglich gemacht. Zu sicherer Controlirung der durch die Einspritzung gewonnenen Resultate hielt ich eine vorgängige Messung der Prostata für sehr wünschenswerth. Dieselbe lässt sich in hinreichend exacter Weise durch die Mastdarmschleimhaut hindurch unter Application des obgenannten Spiegels ausführen und zwar in ihrem Höhendurchmesser mit einem in Grade getheilten kleinen Lithotriptor, in ihrem Breitendurchmesser mittelst eines Zirkels, dessen Spannweite an irgend einem Maassstabe abgemessen wird. Selbst der Dickendurchmesser in der Medianlinie des Organs liesse sich leicht durch verticales Einsenken einer Acupuncturnadel gegen eine quere in die Blase eingeführte Rinnensonde von der Mastdarmlichtung aus vornehmen.

Von den beiden einzigen Fällen, welche ich bisher durch parenchymatöse Jodinjection zu behandeln in der Lage war, kommt der erste nur in sofern in Betracht, als er die Toleranz der Prostata gegen diese Einspritzungen zu beweisen vermochte.

Der an Prostata-Hypertrophie mässigen Grades leidende, sehr marastische 68jährige Kranke starb nämlich vierzehn Tage nach der mit der zweitgenannten Lösung vorgenommenen Injection von 2 Gramm, welche ihm nicht die geringsten Beschwerden verursacht hatte, an den Folgen seiner hochgradigen, eitrigen Cystitis und Pericystitis, sowie seines Marasmus unter den Erscheinungen von Lungenödem. Das vergrösserte Organ zeigte bei der Autopsie auf verschiedenen Durchschnitten keine Spur von entzündlicher Reizung, sondern nur das bekannte Aussehen und die gewöhnliche Consistenz, die für seine Hypertrophie characteristisch sind. Eine während des Lebens vorgenommene Messung hatte eine Höhe von 1½ Cm. und eine Breite von 6 Cm. ergeben. Die Messung des an der Leiche herausgenommenen Organs ergab etwas kleinere Durchmesser, worauf ich indessen kein Gewicht legen will.

In dem zweiten Falle wurde vollständige Heilung der Prostata-Hypertrophie und aller sie begleitenden krankhaften Störungen des Harnentleerungs-Apparates erreicht, wenn auch nicht auf dem angestrebten Wege einer einfachen Schrumpfung des Organs. Das unserer Behandlung unterzogene Individuum war 58 Jahre alt, Schmied, und erst seit Kurzem durch empfindlichere Beschwerden auf sein Leiden aufmerksam gemacht worden. In Folge einer Erkältung zog er sich nämlich wenige Tage vor seiner Aufnahme in die Klinik eine complete Harnverhaltung zu, welche die Application des Catheters nöthig machte. An dieselbe schloss sich ein quälender Harndrang an, der immer nur einige mit Blut gemischte Harntropfen zu Tage förderte, so dass der Catheterismus wiederholt ausgeführt werden musste. Bei der Aufnahme wurde eine Vergrösserung der Prostata bis zum Umfange einer Wallnuss constatirt, welche, vorzugsweise den linken Lappen betraf. Die Blase war empfindlich und mässig ausgedehnt. Mittelst eines Mercier'schen Catheters, dessen Einführung nicht die geringsten Schwierigkeiten machte, wurde ein reichlich von Schleim und Eiter getrübter, ammoniacalischer Urin entleert. Fieber war nicht vorhanden. Wir hatten es sonach mit einer Hypertrophie der Prostata und einem acut gewordenen Blasenkatarrh mit Krampf des Sphincter und leichter Parese des Detrusor zu thun Nach einer vorbereitenden Behandlung von achttägiger Dauer, in Folge deren der Kranke wieder spontan alle Stunden einige Löffel Urins zu entleeren vermochte, ohne dass die Prostata ihr Volumen veränderte, wurde zu der (nur einmal vorgenommenen) parenchymatösen Injection der ersterwähnten Jod-Jodkalilösung geschritten und zwar je ½ Pravaz'sche Spritze in jede Prostatahälfte injicirt. Der Kranke empfand dabei nur sehr wenig Schmerz, fühlte sich nach der Injection ganz wohl und auch am Abend noch fieberfrei. Den folgenden Tag kam Fieber, die Prostata schwoll etwas stärker an, wurde nach Ablauf von 16 Tagen circa faustgross und in ihrer Mitte an einer umschriebenen Stelle weich. Zugleich stellte sich auch eine übrigens nur wenige Tage andauernde Epididymitis ein, welche auf erhöhte Lage und Antiphlogose sich wieder zurückbildete. Ich suchte den Prostata Abscess mittelst der Pravaz'schen Spritze sowohl, als durch Troisquart-Punction zu entleeren, bekam aber nur Blut. Acht Tage später erfolgte spontaner Durchbruch nach dem Mastdarm zu, die Oeffnung wurde erweitert, und täglich unter Führung des Spie-

gels durch einen elastischen Catheter, der in die geräumige Abscesshöhle eingeleitet wurde, die letztere mit Carbolsäurewasser sorgfältig ausgespritzt. Das Fieber, kurz nach dem Aufbruch des Abscesses von einem einmaligen Frostanfall begleitet, begann Mitte Februars unter sichtlicher Verkleinerung der Abscesshöhle sich zu verlieren. Der etwas heruntergekommene Allgemeinzustand des Kranken hob sich wieder, die Abscesshöhle nahm Anfang März nicht einmal mehr die Catheterspitze auf und war in der letzten Woche dieses Monats vollständig geschlossen. An der vorderen Mastdarmwand fühlte man da, wo früher der Prostatatumor gelegen, so gut wie nichts mehr von diesem Organ. Eine lineäre Narbe in der Schleimhaut war das einzige Residuum des operativen Eingriffs. In der letzten Zeit des Aufenthalts des Kranken in der Klinik war sein Urin vollkommen hell und rein geworden und reagirte wieder sauer. Patient entleerte denselben circa 6 Mal in 24 Stunden willkürlich ohne jede Beschwerde und konnte Mitte März vollständig geheilt die Klinik verlassen.

Wenn somit auch das eigentliche Ziel der parenchymatösen Jodinjection, die Involution der hypertrophischen Prostata, in unseren beiden Beobachtungen noch nicht erreicht wurde, so ergiebt doch die eine, dass eine Jodlösung in dieses Organ injicirt werden kann, ohne dass Entzündung und Eiterung folgen muss und die andere, dass im schlimmsten Falle der Erregung von Eiterung, bei zweckmässiger Nachbehandlung die Gefahr für das Leben des Kranken keine grosse ist, dafür aber die Heilung der Prostatahypertrophie sowie die der consecutiven Blasenerkrankung um so sicherer erreicht werden kann.

X.

Pes varus acquisitus traumaticus.

Von

Dr. Max Bartels,

in Berlin.

(Hierzu Tafel II.)

Es ist bekannt, dass eine abnorme Stellung des Fusses, dem Talipes varus auf das Täuschendste ähnlich, sich bei Erwachsenen durch nervöse Einflüsse bilden kann. Es ist dieses die seltene Affection des Pes varus spasticus hystericus, hervorgerufen durch einen tonischen Krampf der Unterschenkelmusculatur. Eben so plötzlich, wie sie entsteht, pflegt sie auch wieder zu verschwinden, Abnormitäten in den Knochen des Fusses sind bei diesen Leiden nicht vorhanden.

Es existirt aber noch eine andere Art des erworbenen Klumpfusses, deren Beseitigung sich bisweilen grössere Schwierigkeiten entgegen stellen, da meist erhebliche Veränderungen im Skelet des Fusses oder Unterschenkels zu ihrem Entstehen Veranlassung gaben. Zum Glück ist sie nicht häufig; die höchsten Grade scheinen sogar äusserst selten zu sein. Am besten kann man wohl diese Missbildung als Pes varus acquisitus traumaticus bezeichnen, da stets ein Trauma oder wenigstens ein operativer Eingriff den Ausgangspunct ihrer Entstehung bildet. Das Trauma muss auf die Malleolengegend des Unterschenkels oder auf die Fusswurzelknochen eingewirkt haben und es sind durch dasselbe Defecte oder starke Dislocationen ganzer Knochen oder einzelner Theile von ihnen verursacht worden. Die Ursachen,

welche den traumatischen Klumpfuss hervorrufen können, sind somit, wie man hieraus ersieht, sehr mannichfache. Hierdurch bedingt, lassen sich auch zahlreiche Uebergänge von den geringsten Graden der Missbildung bis zu den höchsten constatiren. Es können aber auch leichte Grade, wie wir später sehen werden, den Ausgangspunct für die allerschwersten Formen abgeben.

Durch Infraction oder Fractur des Malleolus internus oder des untersten Endes der Tibia wird zuweilen der Fuss mit seiner Sohle medianwärts gerichtet, so dass der Grosszehenrand abnorm höher steht, als der äussere Fussrand. Man kann dieses als den leichtesten Grad der zu besprechenden Missbildung bezeichnen, und obgleich Manche vielleicht Anstand nehmen möchten, diese Formen hier anzureihen, so wird sich doch ihre Zusammengehörigkeit mit den schweren Fällen in der Folge ergeben. Allerdings ist die Aehnlichkeit mit dem echten Klumpfuss keine sehr frappante. Nur die Richtung der Sohle mehr oder weniger medianwärts kann als Vergleichungspunct dienen.

Von sehr ernster Bedeutung kann diese Fractur des Malleolus internus werden, wenn sie sich mit Abbruch der oberen Gelenkfläche des Talus und Dislocation derselben nach vorn und aussen complicirt. Der Reposition des Fusses scheinen sich dann ziemlich erhebliche Schwierigkeiten entgegenzusetzen, die nur mit grosser Mühe, zuweilen nur durch Entfernung des abgesprengten Fragmentes des Talus (vergl. unten) sich beseitigen lassen. Die Aehnlichkeit mit dem angeborenen Klumpfuss ist übrigens in diesen Fällen schon eine ziemlich auffallende, wenn man den verunglückten Fuss von der Aussenseite betrachtet. Folgendes Beispiel diene zur Erläuterung:

1. Infraction des Malleolus internus. Abbruch und Dislocation der oberen Gelenkfläche des Talus. Ein 41 Jahre alter Mann fällt in dem engen Raum zwischen Ladentisch und Wandschrank mit einer Stehleiter um. Zwei hinzugerufene Aerzte constatiren eine Infraction des Malleolus internus, durch die der Fuss ganz in Varusstellung gedreht ist. Reposition in Narkose unmöglich. Daher sofortige Ueberführung auf die Abtheilung des Hrn. Geh.-Rath Wilms im Diakonissenhause Bethanien in Berlin am 8. April 1872 (465). Ausser der bereits erkannten Infraction des Malleolus internus, 3 Cm. oberhalb des tiefsten Punktes, konnte ich bei der Aufnahme eine Fractur des oberen Gelenkstückes des Talus und Dislocation desselben nach vorn und aussen diagnosticiren. Der Fuss steht in geringer Plantarstreckung (wenig über 90°),

die Sohle ist ganz medianwärts gedreht, so dass der Fuss, von aussen betrachtet, wie ein Pes varus aussieht. Eine Einbiegung des Grosszehenrandes besteht nicht. Der Fuss bildet mit der Längsaxe des Unterschenkels einen Winkel von 140—150°. Die Verlängerung der Crista tibiae trifft den hintersten Punct des äusseren Fussrandes. Die Fibula ist nicht gebrochen. Ihr Malleolus externus prominirt sehr stark, die Haut ist straff über ihn gespannt.

Die Abweichung des äusseren Fussrandes medianwärts unter dem Malleolus externus beträgt 5 Cm. Der innere Fussrand steht 7 Cm. höher, als der äussere. Von der Tuberositas ossis metatarsi in senkrechter und vom tiefsten Puncte des Malleolus externus in horizontaler Verlängerung nach vorn fühlt man durch ein Extravasat einen scharfen Knochenrand, der zum Fussgelenk aufsteigt. An ihn schliesst sich medianwärts eine convexe glatte Fläche, welche 2½ Cm breit fühlbar ist. Sie gehört dem oberen Fragment des Talus an und bildet das Hinderniss für die Reposition. Da Patient eben erst die vergeblichen Repositionsversuche überstanden hatte, wurde mit ferneren Versuchen bis zum anderen Morgen gewartet. Am anderen Tage gelingt es durch starken Zug nach unten und auswärts abwechselnd mit starker Beugung medianwärts, unterstützt durch kräftigen Druck auf die Fibula und vorsichtigen Druck gegen das Talusfragment, die Fusssohle wieder soweit abwärts zu kehren, dass der innere Fussrand nur noch etwa um 1 Cm. höher steht als normal. Gut wattirter Gypsverband mit einem Fenster auf der Aussenseite über Malleolus externus und dem Talusfragment.

Nach 14 Tagen hatte sich der Verband gelockert, die Stellung des Fusses hatte sich durch Compression der Watte etwas verschlechtert. Durch Zug am Fuss und starken Druck auf die Fibula liess sich der Fuss völlig normal stellen. Erneute Gypsverbände mit äusserem Fenster wurden noch einige Male angewendet. Bei jedem Wechsel des Verbandes zeigt der Fuss grosse Neigung, in die Klumpfussstellung zurückzuweichen. Eine marantische Thrombose des verletzten Beines verzögerte die Entlassung des Patienten bis zur Mitte des Mai. Die Stellung des Fusses ist jetzt normal. Die Gegend vor dem äusseren Knöchel ist noch verdickt durch das nur theilweise reponirte Fragment des Talus. Um ein erneutes Abweichen des Fusses zu verhindern, soll dem Patienten eine Klumpfussmaschine angefertigt werden.

Bei den höchsten Graden des Pes varus traumaticus pflegt der Fuss einem angeborenen Klumpfuss ausserordentlich ähnlich zu sein, so dass man bei oberflächlicher Betrachtung versucht sein kann zu glauben, dass das Trauma, dessen Spuren man vor sich sieht, einen congenitalen Pes varus betroffen habe.

2. So erzählt A. Cooper*), dass die jungen Aerzte seines Hospitals bei einem Arbeiter, der wegen Quetschung des Fusses durch einen schweren Stein ihre Hülfe suchte, einen angeborenen Klumpfuss vor sich zu haben glaubten. Der Stein hatte eine Luxation des Fusses in der Chopart'schen Linie verursacht. Calcaneus und Talus hatten ihre normale Stellung behalten; der vordere

*) Wilh. Busch, Lehrbuch der Chirurgie II. 3. Abth. S. 335.

Theil des Fusses jedoch war so nach innen von diesen Knochen abgewichen, dass der Fuss in seiner jetzigen Configuration den Irrthum entschuldigte. Durch Zug des vorderen Fusses nach aussen bei fixirtem Hacken und Unterschenkel gelang die Reposition. In vier Wochen war der Fuss wieder brauchbar.

3. Ein Präparat, das bei Lebzeiten ein ähnliches Bild gegeben haben muss, befindet sich im anatomischen Museum zu Marburg und ist bei Gurlt*) abgebildet.

„Geheilte Fractur im unteren Viertel des linken Unterschenkels (Vorderansicht Fig. 139). Feste Consolidation der Fractur bei Klumpfussartiger Stellung des Fusses, knöcherne Ankylose des Fussgelenkes und sämmtlicher Carpalknocken unter einander, sowie der Gelenke zwischen dem Os metacarpi II und III mit dem Os cuneiforme II und III. Etwa 10 Jahre später fand von Neuem eine Fractur durch den Callus hindurch in der Gegend des ehemaligen Fussgelenkes statt, welche ungeheilt und deutlich sichtbar ist."

Die Fusssohle ist bei den hohen Graden des traumatischen Klumpfusses abnorm hoch gewölbt und sieht, statt nach unten, in grösserem oder geringerem Grade medianwärts. Dem entsprechend ist der Grosszehenrand des Fusses stark gehoben und steht bedeutend höher als der laterale Fussrand. Beide Fussränder verlaufen ausserdem nicht grade, sondern sie sind bogenförmig gekrümmt mit medianwärts gerichteter Concavität. Es wird hierdurch die starke Wölbung der Fusssohle hervorgerufen. Dieses ist ein wichtiger Unterschied von den oben besprochenen geringeren Graden.

Der am Grosszehenrande besonders deutlich ausgesprochene Bogen des erworbenen Klumpfusses differirt wesentlich von dem des angeborenen durch seine geringere Länge. Er beginnt nämlich frühestens am vorderen Rande des Malleolus internus, während beim angeborenen Pes varus schon die äusserste Spitze der Ferse den Anfangspunct des Bogens bildet. Die Verlängerung des Bogens beim Pes varus congenitus entsteht bekanntlich durch eine mediane Drehung der Calx des Calcaneus. Dem entsprechend ist auch die Insertion der Achillessehne medianwärts verrückt. Bei dem traumatischen Varus dagegen betheiligt sich das Fersenbein gar nicht (vergl. oben), oder nur in untergeordnetem Maasse an der Missbildung. Es ist normal gebaut, nicht in sich selbst gedreht, und unterscheidet sich hierdurch deutlich von der kleinen, geknickten Ferse des angeborenen Klumpfusses. Die Achillessehne inserirt sich an der normalen Stelle.

*) Gurlt, Handbuch der Lehre von den Knochenbrüchen Bd. I. S. 318.

In manchen Fällen aber ist die Ferse von verdickter, unebener Haut überzogen und ist dann meist unförmlich, klumpig, als Folgezustand langer Leiden, Decubitus etc., welche sie durchzumachen hatte, und welche vielleicht nicht unwesentlich zum Entstehen eines höheren Grades der Missbildung beitrugen. An der Insertion der Achillessehne pflegt in diesen Fällen am Calcaneus durch vorhergegangene chronische Periostitis eine abnorme Knochenauftreibung zu Stande gekommen zu sein.

Diejenigen Kranken, bei denen sich diese unförmliche Ferse ausbildet, zeigen gewöhnlich auch eine krallenförmige Verkrümmung der Zehen, welche soweit gehen kann, dass die Tastfläche des Nagelgliedes der Sohle fest aufgedrückt ist und dass in den Gelenken zwischen den Mittel- und Grundphalangen Subluxationen und selbst vollständige spontane Luxationen entstehen können. Ob diese Krallenstellung der Zehen eine zufällige ist, oder ob man sie als nothwendige Folge der Affection betrachten muss, welche auch die hochgradige Klumpfussstellung verursacht, vielleicht hervorgerufen durch entsprechenden Muskelzug, lässt sich bis jetzt noch nicht entscheiden.

Ein höchst complicirter Fall, bei welchem durch einen operativen Eingriff der Anlass zu der vorliegenden Missbildung gegeben wurde, möge sich hier anschliessen. Die eben besprochene abnorme Stellung der Zehen war bei ihm deutlich ausgebildet (vergl. Taf. II. Fig. 1).

4. Osteomyelitis der Tibia. Sequestrotomie. Pes varus traumaticus. Ein 15 Jahre alter Knabe wird Mitte Juni 1871 in sehr elendem Zustande, stark fiebernd auf die chirurgische Abtheilung in Bethanien recipirt. Teigige Anschwellung des rechten Vorderarms. Sehr starke Anschwellung des linken Fussgelenkes mit mässig stark eiternden Fisteln. Grosser periostaler Abscess der linken Tibia in der Mitte. Mit Eröffnung des Abscesses tritt Besserung des Allgemeinbefindens ein. Nach einiger Zeit stossen sich von der vorderen Fläche der Tibia zwei kartenblattdünne peripherische Sequester ab von 9 resp. 6 Cm. Länge und $2\frac{1}{2}$ resp. $1\frac{1}{4}$ Cm. Breite. Trotz grosser Vorsicht hatte sich am Hacken ein etwa Sechsergrosser Decubitus gebildet. Im Anfang des August entfernte ich durch die Sequestrotomie ein grosses gelöstes Knochenstück aus dem unteren Drittheil des Unterschenkels. Es ist dieses das nekrotische untere Ende der Tibia in der Totalität mit der zerstörten Gelenkfläche in einer Länge von 8 Cm. Unter einfachem Olivenölverband heilten die vielen Wunden und Fisteln allmälig, ebenso auch der Decubitus. Der Fuss zeigte aber immer mehr und mehr die Neigung, sich in die Klumpfussstellung zu dre-

hen. Dem entsprechend prominirte der äussere Knöchel immer stärker und stärker. Durch umgeschlungene Binden entsprechend befestigt, durch Lagerungs-Apparate, in denen die abnorm prominenten Stellen einem sanften Druck ausgesetzt wurden, versuchte man, die Stellung zu bessern. Intercurrent angelegte Gypsverbände mussten schnell wieder entfernt werden, da sie in kurzer Zeit von Eiter durchtränkt waren. So entwickelte sich dann während der Regeneration des entfernten Stückes der Tibia allmälig, trotz der eben erwähnten Vorsichtsmaassregeln, eine Varusstellung. Zugleich aber luxirte sich der Fuss gegen die Fibula und rückte an ihr in die Höhe, so dass dieselbe wie eine Exostose neben der Aussenseite des Fusses sitzt und mit ihrem Malleolus externus fast bis zu dem Niveau der Fusssohle herabreicht. Die Zehen sind krallenförmig gebeugt. Der kranke Unterschenkel ist um 2 Cm. verkürzt, der Knöchelumfang dagegen ist um 2½ Cm. grösser als auf der gesunden Seite (s. Taf. II. Fig. 1).

Ende Februar 1872 wird von Herrn Geh.-Rath Wilms die subperiostale Resection des prominirenden Stückes der Fibula in einer Länge von 6 Cm. ausgeführt. Das Periost war verdickt, die Fibula fettreich, osteoporotisch. Wo sie den Fusswurzelknochen anliegt, ist sie mit diesen eine knöcherne Verwachsung eingegangen. Durch Infraction der Tibia gelingt es, die Varusstellung des Fusses zu beseitigen. Gypsverband; später für die Resectionswunde Verband mit Olivenöl. Nur fünf Abende war die Temperatur erhöht. Wiederholte Gypsverbände wurden noch nothwendig. Die Stellung des Fusses ist im Juni eine normale. Patient erwartet einen Stiefel mit erhöhter Sohle und soll dann entlassen werden. Beugung und Streckung ist möglich, wird aber anscheinend im Sprunggelenk ausgeführt.

Ein anderer Fall bietet ein ganz besonderes Interesse dar, da er eigentlich zwei Grade der uns beschäftigenden Missbildung in sich vereinigt. Primär ist er der Anamnese nach den Graden anzureihen, wie sie im Fall 1 durch ein Beispiel erläutert wurden. Erst in einer Zeit von 6 bis 8 Monaten nach dem Trauma entwickelte sich ein so hoch ausgebildeter Grad der Klumpfussstellung, wie er von keiner anderen mir bekannten Beobachtung übertroffen wird. Auch hier war die bereits erwähnte Krallenstellung der Zehen so deutlich entwickelt, dass es zu wirklichen spontanen Luxationen in den Phalangengelenken gekommen war. Durch fleissige passive und active Bewegungen gelang es in wenig Tagen, die Luxationen zu reduciren und den Zehen eine gute Beweglichkeit wieder zu schaffen, ähnlich wie dasselbe auch an den Fingergelenken Statt zu finden pflegt, die durch lange Ruhelage respective unzweckmässiges Bandagiren steif geworden sind. Der Fall ist kurz folgender:

5. Fractura tali. Fractura cruris. Pes varus acquisitus traumaticus (vergl. Taf. II. Fig. 2). Ein junger Offizier überschlägt sich im Mai 1871 in Frankreich mit dem Pferde und zieht sich eine Fractur der Tibia und eine Wunde über dem Malleolus externus zu. Die Fibula hat ihre normale Axe. Eine horizontal verlaufende Knochenleiste ist am äusseren Knöchel zu fühlen. Letzterer prominirt stark, da die Fusssohle nach innen gedreht ist und der Fuss mit der Längsaxe des Unterschenkels einen Winkel bildet. Patient kommt in ein Militair-Lazareth, woselbst nach vergeblichen manuellen Repositionsversuchen mit dem Flaschenzug die Stellung verbessert und der Fuss eingegypst wird (vergl. Fall 1). Es tritt starke Anschwellung des Beines und ausgedehnte Hautgangän am Fussrücken ein. Am 18. Tage wird aus der Wunde die ganze obere hintere Abtheilung des Talus extrahirt. Sie war bei dem Sturze in horizontaler Richtung abgebrochen und nach aussen dislocirt und hatte, sich gegen den Malleolus externus anstemmend, das Hinderniss für die Reduction des Fusses abgegeben. Auch eine Fractur der Fibula wird jetzt constatirt. Nun gelingt es, den Fuss in seine normale Stellung zu bringen. Die Wunden heilen in einigen Wochen allmälig zum grössten Theile zu, so dass der Kranke nach Wiesbaden evacuirt werden kann.

Schon während der Heilung zeigte der Fuss eine Neigung, seine Sohle medianwärts zu drehen. Es wurde durch entsprechende Lagerung versucht, dagegen anzukämpfen. Trotzdem nahm aber die abnorme Stellung immer mehr und mehr zu, so dass der Kranke im März 1872 in Bethanien Hülfe suchte. Der linke Unterschenkel ist enorm abgemagert, die Wadenmusculatur ist fast ganz geschwunden. Die Magerkeit tritt dadurch noch mehr hervor, dass die unterste Abtheilung des Unterschenkels und das Fussgelenk sehr stark verdickt sind. Der Hacken ist klumpig, unförmlich und zeigt einige Decubitusnarben. Grosse Narben auf dem Dorsum pedis deuten die Stellen an, wo früher nach Exfoliation gangränöser Hautstücke die Strecksehnen bloss lagen. Die Zehen sind stark krallenförmig gekrümmt. Der Fuss sieht einem angeborenen Klumpfuss täuschend ähnlich, besonders von der Sohle her gesehen (vergl. Taf. II. Fig 2). Dass Fussgewölbe ist abnorm hoch. Der innere Fussrand ist stark gekrümmt und steht viel höher als der äussere, ebenfalls aber schwächer gekrümmte Fussrand. Die Ferse nimmt an dieser Krümmung nicht Theil; der Bogen beginnt erst in der Gegend des Os naviculare. Die Achillessehne hat ihre normale Insertion.

Der Unterschenkel ist um 4 Cm. verkürzt. Das Fuss- und Sprunggelenk sind vollständig ankylosirt. Durch passive Bewegungen gelang es in wenigen Tagen, dem Fusse im Tarso-Metatarsalgelenke eine, wenn auch beschränkte, Beweglichkeit wieder zu schaffen. Hierdurch wurde zugleich die Klumpfussstellung bedeutend gebessert. Auch den Zehen wurde, wie bereits erwähnt, ihre normale Stellung wiedergegeben. Zur Vervollständigung der Cur wurde dem Patienten eine Klumpfussmaschine gearbeitet. Dieselbe glich in 48 Stunden die abnorme Wölbung der Fusssohle aus. Ebenso wurde auch die Biegung des medianen Fussrandes fast vollständig beseitigt Nach drei Wochen konnte der Kranke bereits entlassen werden.

In den beiden zuletzt erzählten Fällen war die hochgradige

Missstellung des Fusses nicht die sofortige Folge des Traumas, sondern sie bildete sich erst während der Behandlung ganz allmälig aus. Beide Fälle waren stets unter ärztlicher Aufsicht. Von den zuerst angelegten Gypsverbänden musste bald wegen der Grösse und Zahl der Wunden Abstand genommen werden, da in wenig Stunden der Verband mit Eiter oder Jauche durchtränkt war. Sobald die erste Spur der Abweichung in die Varusstellung sich zeigte, wurde der Versuch gemacht, durch Bindenzeug und entsprechende Lagerung die normale Richtung wieder herzustellen und zu erhalten. Es war aber Alles vergeblich. Der Zug der Musculatur, respective des sich regenerirenden Knochens waren stärker als diese Dinge und die Ausbildung des Klumpfusses ging mit der Heilung der Wunden gleichen Schritt. Als letztere endlich soweit vernarbt und ein am Hacken trotz aller Vorsicht entstandener Decubitus soweit geheilt war, dass man wieder an die Anlegung fester Verbände denken konnte, war die Varusstellung bereits weit vorgeschritten. Zum Glück hat sich bei beiden Kranken der Fehler schnell wieder beseitigen lassen. Es geht aber hieraus hervor, dass es nicht immer gelingt, prophylactisch gegen das besprochene Leiden anzukämpfen.

Es kann nicht überraschen, dass die Therapie dieser Missbildungen, welche durch die verschiedensten ätiologischen Momente hervorgerufen werden und in den mannichfaltigsten Graden und Uebergängen auftreten, sich nicht mit einem Worte abfertigen lässt. Den Grad und die Aetiologie berücksichtigend, ist man gezwungen, verschiedenartige therapeutische Wege einzuschlagen. In einem Falle wird es vielleicht genügen, eine Fractur oder Infraction gerade zu stellen, eine Luxation zu reduciren; in anderen Fällen wieder sind Knochenextractionen oder Resectionen erforderlich. Einmal genügt wiederholte orthopädische Uebung, verbunden mit methodischer Anwendung von Gypsverbänden, ein anderes Mal sind Maschinen nicht zu umgehen, genau in der Weise, wie sie für den angeborenen Klumpfuss in Anwendung kommen. Es wird dem Chirurgen keine Schwierigkeit machen, die für den entsprechenden Fall geeignete Methode herauszuwählen. In allen Fällen, in denen eine Behandlung eingeleitet wurde, war sie in kurzer Zeit von Erfolg gekrönt.

Berlin, im Juni 1872.

XI.

Ueber die künstliche Erweiterung des Anus und Rectum

zu diagnostischen, operativen und prophylactischen Zwecken, und über deren Indicationen bei chirurgischen Krankheiten des Mastdarms.

Von

Prof. Dr. G. Simon,

in Heidelberg. *)

Meine Herren! Ich erlaube mir hier die Methoden zu besprechen, durch welche der Mastdarm zugängig gemacht wird, weil durch die neueste Ausbildung derselben Erfolge erzielt wurden, welche noch vor Kurzem unmöglich schienen. Während sich noch vor wenigen Jahren die Untersuchung des Mastdarmes auf die Palpation mit 1 höchstens 2 Fingern und auf die Inspection mit den schmalen Mastdarmspiegeln beschränkte, hat man jetzt mit der halben oder der ganzen Hand die Unterleibshöhle palpiren und die breitesten Scheidenspecula in den Mastdarm einzubringen gelernt und während früher nur die allernothwendigsten und einfachsten Operationen, wie Exstirpation von Geschwülsten, Erweiterung von Verengerungen etc. zur Ausführung kamen, hat Sims eine frische Blasenmastdarmwunde mit Nähten vereinigt und habe ich sogar drei plastische Operationen im Mastdarme mit glücklichem Erfolge ausgeführt. Ich werde Ihnen heute einen

*) Vortrag, gehalten bei Gelegenheit des ersten Congresses der Deutschen Gesellschaft für Chirurgie am 13. April 1872 im Auditorium der chirurgischen Universitäts-Klinik.

Patienten vorstellen, bei welchem ich zwei Fistelöffnungen im Mastdarme, die nach einem Schuss durch's Becken zurückgeblieben waren, durch Anfrischung der Ränder und blutige Naht geschlossen habe (s. unten: Wunden und Fisteln). — Eine Besprechung der verschiedenen Methoden der Erweiterung des Afters und Mastdarmes dürfte aber um so mehr gerechtfertigt sein, als sonderbarer Weise selbst die allereinfachsten derselben vielen Aerzten des In- und noch mehr des Auslandes vollständig unbekannt scheinen. Denn in jedem Jahre habe ich als Berichterstatter in Virchow's und Hirsch's Jahresbericht Fälle zu referiren, in welchen fremde Körper, deren Extraction in Chloroformnarkose mit der halben oder ganzen Hand sehr leicht hätte bewerkstelligt werden können, durch die complicirtesten Manöver und Instrumente und öfters nicht ohne bedeutende Insultationen der Mastdarmwandungen ausgezogen wurden.

Wir haben zweierlei Hauptmethoden zur Erweiterung des Anus und des Rectum, die unblutige und die blutige Methode, von welchen jede wiederum auf verschiedene Weise in Ausführung gebracht werden kann.

Die unblutige Methode besteht in der Erweiterung des Anus in tiefer Chloroformnarkose, in welcher der Sphincter erschlafft, und es ist erstaunlich, bis zu welchem Grade die Erweiterung ohne den geringsten Nachtheil für den Patienten getrieben werden kann. Die Erweiterung kann geschehen mit den Fingern, mit der halben und ganzen Hand oder mit Speculis. Vermittelst der ersteren erweitert man zur Untersuchung durch Palpation. Mit 2 Fingern gelangt man in den Anus jedes Kindes, mit der halben Hand in den älterer Kinder und jedes Erwachsenen, mit der ganzen Hand und dem Vorderarme in den Anus aller Erwachsenen*), deren Beckenausgang nicht zu enge für den Durchtritt der Hand ist. Bei Männern kommt eine so grosse Enge häufiger, bei Frauen nur ausnahmsweise vor. In sehr vielen Fällen kann man mit einer Hand, deren grösster Umfang 25 Cm.

*) Die Untersuchung mit 4 Fingern, welche bis zum Ansatze des Daumens eingeschoben werden, nenne ich „Untersuchung mit der halben Hand", die mit der Hand, bei welcher die ganze Hand und ein Theil des Vorderarms den After passiren, „Hand- oder Manual-Untersuchung".

nicht übersteigt in den Mastdarm eindringen, ohne dass der After verletzt wird, in anderen ist zur leichteren Einführung eine mehrfache Einkerbung des scharfen Hautrandes des Afters und nur sehr ausnahmsweise ein Schnitt durch den Sphincter, welchen ich in der Raphe nach hinten ausführe, nothwendig. Ich gebe diesem Rapheschnitt den Vorzug vor zwei seitlichen Schnitten, weil durch ersteren mehr Raum gewonnen wird als durch letztere, welche wegen der nahe anliegenden Knochen nicht ausreichend tief dringen können. Hat man nun die ganze Hand in den in der Kreuzbeinhöhlung liegenden Theil des Rectum bis in die Nähe des Promontorium eingebracht, so kann man zwar nicht mit dieser, wohl aber mit 3, selbst 4 Fingern noch weiter hinauf in den oberen Theil des Rectum und auf eine kleine Strecke in's S Romanum eingehen und kann ohne die geringste Insultation des Darmes oder Bauchfells bis über den Nabel hinaufreichen und bei der Beweglichkeit des oberen Theiles des Rectum und S Romanum bis zur unteren Nierenspitze hin den ganzen Unterleib auf's Genaueste palpiren*). Hütet man sich beim Eindringen durch die höher gelegenen Darmtheile vor jeder Gewalt, und sucht man namentlich nicht die ganze Hand in diese Partien einzudrängen, so ist die Untersuchung durchaus gefahrlos. Beim Durchdrängen der Hand durch den Anus bedarf es dagegen nicht selten einer stärkeren Gewalt. Eine solche ist hier aber auch vollkommen erlaubt, da weder lebensgefährliche Verletzungen noch ein Nachtheil für die spätere Schlussfähigkeit des Sphincter zu fürchten ist. Ist dieser nämlich so erweiterungsfähig, dass die Hand ohne Weiteres oder nach mehrfacher Einkerbung des Hautrandes in den Mastdarm gelangt, so wird seine Function gar nicht beeinträchtigt, muss er zerschnitten werden, so dauert die Incontinentia alvi nur 10 oder 12 Tage, bis zur Verheilung der Wunde. Die Wichtigkeit dieser Erweiterungsfähigkeit des Afters in der Narkose und die Möglichkeit der gefahrlosen Palpation der Becken- und Unterleibsorgane bis über die Mitte des Unterleibs, bei welcher die Finger nur durch die dünne Wand des Darmes von den zu untersuchenden Theilen getrennt

*) Die Nierenspitze erreicht man, wenn man die Schenkel des zu Untersuchenden stark beugt.

sind, leuchtet wohl ein. Denn man kann, wie oben erwähnt, nicht allein fremde Körper im Mastdarm und im unteren Theile des S Romanum aufsuchen und ohne Läsion der Wandungen des Darmes ausziehen, sondern man kann auch die Diagnose aller Krankheiten des Mastdarmes, der Gebärmutter, der Ovarien und überhaupt des Beckens, welche mit Form-, Lage- oder Consistenzveränderungen der betreffenden Theile verbunden sind, weit sicherer als mit den früheren Untersuchungsmethoden stellen. Schon bei der Untersuchung mit der halben Hand, und noch besser mit den Fingern der ganz eingebrachten Hand kann man den Uterus von hinten her über den Fundus bis zur Vorderwand umgreifen, kann die Eierstöcke zwischen den Daumen und die anderen Finger bringen und jede Vergrösserung, jede Unebenheit durchfühlen, kann beim Manne die Blase bis zum Scheitel betasten und sicherlich auch Krankheiten derselben, z. B. Steine in Grösse, Form und Zahl erkennen. Ja ich bin der Ueberzeugung, dass man mit den Fingern der ganz eingebrachten Hand Invaginationen, Kothanhäufungen, Verengerungen etc. bis in einen Theil des S Romanum durch directe Betastung constatiren, dass man Geschwülste der hinteren Bauchwand, der Mesenterialdrüsen, der Nieren und der Mehrzahl der anderen Organe, welche in den unteren 2 Dritttheilen der Bauchhöhle liegen oder soweit herunterragen, befühlen*) und dadurch die werthvollsten diagnostischen Anhaltspuncte gewinnen kann. In zwei Fällen von Ovarientumoren, in welchen ich diese manuale Untersuchung vornahm und in welchen das Resultat derselben bei der späteren Exstirpation controlirt wurde, habe ich die Länge und die Dicke des Stieles, die Beschaffenheit der nicht entarteten Ovarien, die Abwesenheit von Verwachsungen mit dem Beckeneingange und in einem Falle noch zwei kirschkerngrosse Fibroide, welche am Fundus uteri sassen, auf's Richtigste bestimmt. Bei einer grösseren Anzahl von Fibroiden des Uterus, bei welchen ich diese Untersuchung vornahm, habe ich den Sitz, die Grösse, die Breite der Basis der Geschwülste am Corpus und Fundus sehr genau durchgefühlt. In einem Falle habe ich mit der Untersuchung sogar einen therapeutischen Act verbunden. Ich

*) So müssen auch Geschwülste der Leber, des Magens, der Milz etc. zu betasten sein, wenn sie bis zur Nabelhöhe herunterragen.

habe ein Fibroid am Fundus uteri, welches in der Beckenhöhle eingekeilt war und mit einzelnen Fingern nicht mobil gemacht werden konnte, mit der Hand aus seiner Einklemmung befreit und in die Unterleibshöhle eingeschoben, wo ich es dann gleichzeitig mit dem vergrösserten Uterus im ganzen Umfange betasten konnte. In einem Falle von Hydronephrose konnte ich auf's Genaueste bestimmen, dass die Geschwulst in keinem Zusammenhange mit den Beckenorganen stand. Ich fühlte diese letzteren in ihrem ganzen Umfange frei von Verwachsungen, konnte zwischen ihnen und der Geschwulst bis zu den Bauchdecken vordringen und konnte das untere Ende der Hydronephrose mit ihrer Insertion an der hinteren Bauchwand auf's Deutlichste erkennen. — Bei dieser bedeutenden Ausdehnung des Untersuchungsfeldes, welches durch den Mastdarm zugängig gemacht werden kann, bei der grossen Sicherheit der Resultate der Palpation halte ich daher die Untersuchung mit der halben oder der ganzen Hand in allen Fällen angezeigt, in welchen bei wichtigen Leiden der Becken- und Unterleibsorgane die seither üblichen Untersuchungsmethoden im Unklaren lassen. Ich glaube sie für diese Fälle trotz der Nothwendigkeit tiefer Chloroformnarkose empfehlen zu müssen, weil die hierdurch gewonnenen Aufschlüsse von so grossem Nutzen sind, dass die Unannehmlichkeiten der Narkose nicht in Anschlag gebracht werden dürfen. Unterstützt wird die Manual-Untersuchung durch gleichzeitige Palpation der betreffenden Organe durch die Bauchdecken mit der freien Hand (bimanuelle Untersuchung), wie sie auch bei den gewöhnlichen Untersuchungen durch den Mastdarm mit 1—2 Fingern gebräuchlich ist.

Die Erweiterung durch Specula dient zur Inspection der Mastdarmhöhle und zur Ausführung von Operationen an den Wandungen derselben. Nachdem Sie, meine Herren, gehört haben, dass man in Chloroformnarkose mit der ganzen Hand in das Rectum einzudringen vermag, wird es Sie nicht wundern, dass ich statt der früher gebräuchlichen, sehr engen Mastdarmspiegel, jetzt meine Scheidenspecula, Rinnen und Platten dazu benutze und in den meisten Fällen die grössten derselben, welche eine Breite von 5—5½ Cm. besitzen, in den Mastdarm einzuführen im Stande bin. Dabei benutze ich zur allseitigen Erwei-

terung öfter noch andere Instrumente*). Zum Zurückhalten der Seitenwände dienen die Scheidenhalter, zum Zurückhalten des scharfen vorspringenden Hautsaumes an dem vorderen Rande des Anus die plattenförmigen Specula, nicht selten auch scharfe Doppelhäkchen. Mit Hülfe dieser Erweiterungsinstrumente kann man selbst die schwierigsten Fisteloperationen in hochgelegenen Theilen des Mastdarmes ausführen. Nach Erweiterung des Anus in der Steiss-Rückenlage**) steht die vordere Wand des Mastdarmes, an welcher die Mehrzahl der Operationen gemacht werden muss, dem erweiterten Eingange so gegenüber, dass die Anfrischung und Vereinigung der Defecte nicht minder exact ausgeführt werden kann, wie bei einer Blasenscheidenfistel, welche durch die entsprechenden Specula blossgelegt ist. Nur in seltenen Fällen, welche ich später näher bezeichnen werde, ist es nothwendig, durch einen Erweiterungsschnitt, also auf blutige Weise, die Mündung des Anus noch mehr zu vergrössern.

Die zweite Hauptmethode, die blutige Erweiterung des Afters und Mastdarmes, kann bestehen in Einschneidung der scharf vorspringenden Hautfalte am vorderen Afterrande, oder in Schnitten durch den Sphincter, oder in der Bildung eines von Hueter angegebenen Afterdammlappens.

Die Einschnitte in den vorspringenden vorderen Hautrand des Afters habe ich mehrfach ausgeführt, um dadurch bei plastischen Operationen an der Vorderwand des Mastdarmes die betreffenden Theile besser zu Gesicht zu bringen. Sie sind von grossem Nutzen, wenn sich bei der Erweiterung durch ein breites rinnenförmiges Speculum der scharfe Rand des Afters wie ein Vorhang vor den Anfangstheil der vorderen Mastdarmwand ausspannt. Schon $\frac{1}{2}$ Cm. tiefe Schnitte, welche zu beiden Seiten den vorderen Hautrand spalten, bewirken, dass auch dieser Theil der Vorderwand sichtbar wird und dass die Dehnung des ganzen Afterrandes noch ausgiebiger als früher gemacht werden kann.

*) S. die Beschreibung dieser Instrumente in meiner Schrift: „Ueber die Heilung der Blasenscheidenfisteln etc.“ Rostock 1862.

**) Diese Lage, welche ich auch zu Operationen der Blasenscheidenfisteln benutze, ist eine übertriebene Steinschnittlage und für Operationen im Mastdarme noch wichtiger als für solche in der Scheide.

Die Erweiterungsschnitte durch den Sphincter ani, Sphincterenschnitte, gehen weit tiefer als die eben besprochenen Hautrandschnitte und bringen eine dem entsprechend ausgiebigere Erweiterung zu Stande; ausserdem haben sie aber vor jenen den weiteren, noch bedeutenderen Vortheil, dass sie so lange dem Kothe ganz freien Abgang aus dem Mastdarm gestatten, bis der Sphincter wieder fest verheilt ist. — Zu ersterem Zwecke, d. h. zur Erweiterung des Zugangs zur Mastdarmhöhle, machte man in früherer Zeit, bevor man die unblutige Erweiterung des Anus kannte, einen Sphincterenschnitt in der Raphe nach hinten gegen das Steissbein, um hochsitzenden Mastdarmcarcinomen näher zu kommen. Dieser Schnitt fördert in der That auch die Zugängigkeit in hohem Grade, denn durch ihn wird nicht allein die Aftermündung sehr erweitert, sondern auch der Canal des Mastdarmes verkürzt und in directe Richtung nach aussen gebracht. Da das Ende der Hinterwand dieses Canals in bogenförmiger Linie von hinten und oben nach unten und vorn gegen den Anus vorläuft, so ist es einleuchtend, dass der Rapheschnitt, welcher diese Wand bis zur Umbiegungsstelle nach oben spaltet, den über dieser Stelle gelegenen Theil in directe Richtung zur erweiterten Aftermündung bringt, die Länge des Mastdarmes selbst verringert und die Operation, resp. die Exstirpation eines hoch gelegenen Carcinoms wesentlich erleichtert. Indessen ist dieser Schnitt gerade zu dem Zwecke, zu welchem er in Ausführung kam, d. h. zur Zugängigmachung der Mastdarmhöhle, durch die Chloroformnarkose und die Anwendung der oben angeführten Erweiterungsinstrumente vollständig überflüssig geworden. Ueberhaupt wird man den Sphincterenschnitt zur Erweiterung der Aftermündung allein nur noch selten gebrauchen. Ich führe ihn zur Erfüllung dieser Indication nur in den seltenen Fällen aus, in welchen eine allzugrosse Enge oder Rigidität des Sphincter das Einbringen der Hand zu diagnostischen oder die Einführung der Erweiterungsinstrumente zu operativen Zwecken ohne Zerreissung der Aftermündung unmöglich macht, und in welchen die Hautrandschnitte nicht genügen. Auch war die ergiebige Spaltung des Sphincter zur Operation einer Fistel nothwendig, welche in der tief in der Kreuzbeinhöhlung liegenden und desshalb ausserordentlich schwierig zugängigen Hinterwand des Mastdarmes ihren Sitz

hatte (s. unten Krankengeschichte). — Aber die Sphincterenschnitte dienen ausser dem diagnostischen und operativen, einem noch wichtigeren, prophylactischen Zwecke, nämlich dem des freien Abganges der Kothmassen nach Operationen. Sie verhüten, dass die frisch vereinigte Wunde von andrängenden Kothmassen insultirt wird. Baker Brown, welcher zu diesem Behufe die Spaltung des Sphincter nach allen plastischen Operationen am Damme und in der Mastdarmscheidenwand einführte, machte 2 seitliche Einschnitte durch den Afterrand und den Sphincter. Aber diese seitlichen Einschnitte sind nach meinen Erfahrungen nicht sehr zweckmässig; sie werden übertroffen von dem Rapheschnitt nach hinten, welchen ich zu diesem Zwecke den Herren Collegen empfehlen zu müssen glaube. Die Baker Brown'schen Schnitte verkürzen weder den Mastdarmcanal, noch erleichtern sie dem Koth den Austritt durch Aufhebung der Krümmung desselben. Auch heilen sie weit schneller und verkleben oft schon nach 1—2 Mal 24 Stunden, so dass ihre Wirkung zu rasch vorübergeht, als dass ein wesentlicher Nutzen von ihnen erwartet werden könnte. Bei dem Rapheschnitt gelangt dagegen der Koth auf dem kürzesten Wege nach aussen und die Wunde, zwischen deren Rändern die Kothmassen nach aussen treten, heilt nicht per primam, sondern immer nur per secundam intentionem in 10—12 Tagen. Nach dieser Zeit hat aber die Narbe des vereinigten Defectes, zu deren Schutz er gemacht ist, so viel Festigkeit erlangt, dass sie den andrängenden Kothmassen ausreichenden Widerstand zu leisten vermag. Ich mache, wie ich unten näher angeben werde, von dem hinteren Rapheschnitt gerade zu diesem Zwecke öfteren Gebrauch. Ich schneide je nach den individuellen Verhältnissen der betreffenden Theile 2—2½ Cm. tief und spalte dadurch den hinteren Afterrand und die untere Wand des Mastdarmendes mit dem Sphincter ext. und internus. Die Schmerzen sind bei Abgang des Kothes nur in den ersten Tagen von Bedeutung, später werden sie von den Patienten kaum in Anschlag gebracht, besonders dann nicht, wenn man für dünne Stühle sorgt. Am 3. und 4. Tage bedecken sich die Ränder mit Granulationen und nach 10—12 Tagen ist der Schnitt vom Boden aus wieder zusammengeheilt und die Continentia alvi vollständig wieder hergestellt. Nur in 2 unter vielleicht 30—40 Fällen war der Schnitt offen

geblieben. Zuerst bei dem Patienten, welchen ich Ihnen vorstellen werde, darnach bei einer Patientin, bei welcher ich durch diesen Schnitt eine hochgradige Verengerung zu heilen versuchte. Aber bei Jenem trat dies üble Ereigniss erst nach der zum dritten Male wiederholten Spaltung in derselben Richtung ein (s. unten Krankengeschichte) und bei dieser Patientin verhinderten die sofort in das Rectum eingeführten Erweiterungszapfen eine genügende Wiedervereinigung. In beiden Fällen wurde nachträglich durch Anfrischung und Vereinigung der bereits übernarbten Ränder die Heilung erzielt und die Continentia alvi vollkommen wieder hergestellt. Daraus ist ersichtlich, wie wenig wir ein Offenbleiben des prophylactischen Sphincterenschnittes zu befürchten haben. Um aber alle Verhältnisse zu vermeiden, welche etwa diesen unerwünschten Umstand zur Folge haben könnten, dürfte es zu empfehlen sein, den Schnitt nicht vor, sondern nach Vollendung der Operation zu machen, damit die Wundflächen nicht während der ganzen Dauer der Operation gezerrt, gequetscht und auseinandergedrängt werden.

Endlich ist noch der von Hueter angegebene Afterdammlappen zu besprechen. Dieser Lappen ist länglich, an seiner Spitze abgerundet und wird von dem Damme so ausgeschnitten, dass der Anus mit den Sphincteren darin enthalten ist. Er wird nach seiner Ausschneidung gegen seine Basis zurückgeschlagen, und hierdurch der blossgelegte, um die Dicke des Lappens verkürzte Mastdarm in seinen oberen Theilen zugängiger gemacht. Nachdem die Operation im Innern der Mastdarmhöhle vollendet ist, wird der Lappen wieder in seine frühere Lage gebracht und durch tiefe Nähte befestigt. — Diese Lappenbildung ist zwar ganz ingeniös erfunden, aber wie mir scheint, mit Recht nicht in Aufnahme gekommen.*) Ich selbst habe sie vielfach an der Leiche gemacht; zu einer Ausschneidung des Lappens am Lebenden konnte ich mich nicht entschliessen. Vor Allem ist eine blutige Erweiterung zur Exstirpation eines hochgelegenen Mastdarm-Carcinoms überhaupt unnöthig; wollte sie aber ein Operateur dennoch in

*) Bei der Discussion, welche sich über diese Operation entspann, zeigte es sich, dass sie nur Prof. Schönborn in Königsberg ausgeführt hatte. Aber auch er hält den Schnitt für unzweckmässig.

Anwendung bringen, so müsste der einfachere und sicherlich ebenso wirksame Rapheschnitt den Vorzug verdienen. Denn diesem Rapheschnitt gegenüber hat der Hueter'sche Lappenschnitt die bedeutenden Nachtheile, dass er weit verwundender und weit blutiger sein muss und dass nach Wiedereinnähen des Lappens der Kothabgang ebenso gehindert ist, wie vor der Operation. Die Verwundung muss durch die Ausschneidung des verhältnissmässig grossen und tiefen Lappens an sich schon eine sehr beträchtliche sein, aber die Gefahr derselben muss steigen durch die Zerschneidung zahlreicher Gefässe, besonders von Venen, welche gerade in dieser Gegend sehr reichlich vertreten und häufig abnorm erweitert sind; starke Blutungen und Pyämie können die Folge sein. Durch die Zurückhaltung der Kothmassen bei Erhaltung des Sphincter kann es aber wohl leicht vorkommen, dass sich der Koth über dem Anus zwischen die Wundränder des Lappens drängt und zur Entzündung, Wiedertrennung der Vereinigung oder zur Fistelbildung führt.

Nach diesen allgemeinen Auseinandersetzungen möchte es für Sie, meine Herren, vielleicht von Interesse sein, noch specieller die Grundsätze kennen zu lernen, welchen ich in Beziehung auf blutige oder unblutige Erweiterung in verschiedenen pathologischen Zuständen des Mastdarmes huldige. Auf die Aufzählung der Krankheiten der Becken- und Unterleibsorgane, welche die Untersuchung mit 4 Fingern oder der Hand und desshalb die künstliche Erweiterung des Afters und Mastdarmes nothwendig machen, glaube ich verzichten zu müssen, weil diese Aufzählung Ihre Geduld zu lange in Anspruch nehmen würde. Ich erinnere nur daran, dass zu diesen diagnostischen Zwecken meistentheils die unblutige Erweiterung, weit seltener eine blutige durch Hautrandschnitte oder durch den hinteren Rapheschnitt, welchen ich auch hier den seitlichen Sphincterenschnitten vorziehe (s. S. 101), nothwendig ist. Muss jener gemacht werden, so dürfte die Nahtvereinigung desselben unmittelbar nach der Untersuchung von Vortheil sein. — Betrachten wir nun aber die pathologischen Zustände des Mastdarmes, welche einen operativen Eingriff erheischen, so dürften folgende Indicationen zur unblutigen oder blutigen Erweiterung zu stellen sein.

1) Zur Extraction fremder Körper genügt wohl in den meisten Fällen die unblutige Erweiterung in der Chloroformnarkose. In dieser kann man mit der halben, oder bei höherem Sitze mit der ganzen Hand, entweder mit oder ohne Beihülfe langer Zangen, die Extraction ausführen. Nur dann, wenn bei höherem Sitze des Körpers der Sphincter den Durchtritt der Hand nicht zulässt, wird man zur Ermöglichung desselben den hinteren Rapheschnitt der Ausdehnung in Chloroformnarkose zufügen. Dieser Schnitt ist der unter solchen Umständen jedenfalls höchst schwierigen und sicherlich mehr verletzenden Extraction durch Instrumente, welche ohne die leitende Hand zur Ausführung kommt, vorzuziehen.

2) Wunden des Mastdarmes. Bei Schnittwunden des Mastdarmes ist die unblutige Erweiterung durch die früher genannten Erweiterungsinstrumente und die Vereinigung durch die blutige Naht angezeigt. Zum freien Austritt der Kothmassen während der Heilung wird man zweckmässig den prophylactischen Rapheschnitt ausführen. Bei solchen Wunden, bei welchen keine Vereinigung durch die blutige Naht zu erwarten ist, wie bei Schusswunden, wird man nur den prophylactischen Rapheschnitt ausführen, damit die Kothmassen nicht in die Wunde, sondern durch den erweiterten After nach aussen dringen und jene durch Narbencontraction heilen kann. Nach Erfüllung dieser Hauptindication kommt nicht selten die Heilung zu Stande. Sollte nach Verheilung des Rapheschnitts die Wunde noch nicht geschlossen sein, so würde ich den Rapheschnitt wiederholen. Tritt aber auch darnach kein Verschluss der Wunde ein und hat sie sich nicht wesentlich verkleinert, so ist die Operation der jetzt zur Fistel gewordenen Wunde durch Anfrischung und blutige Naht auszuführen (s. unten). Sims hat, wie oben angegeben, unmittelbar nach einer Steinschnittoperation durch den Mastdarm die Wunde mit Silberdrähten geschlossen und die Heilung erzielt. Schusswunden des Mastdarmes habe ich im letzten Kriege mehrfach beobachtet und 3 Patienten selbst behandelt Bei 2 derselben, bei welchen nach 6wöchentlicher Behandlung anderer Aerzte immer noch Koth durch die äusseren Oeffnungen des Schusscanals drang, und welche durch Kothabscesse, Eitersenkungen, hochgradiges Fieber auf's Aeusserste heruntergekommen waren, genügte

die ergiebige Spaltung des Sphincter nach hinten zur Heilung in kürzester Zeit. Der Austritt von Koth aus den Schussöffnungen sistirte sogleich nach Ausführung des Schnittes, und 14 Tage später war mit Heilung dieses auch die Oeffnung im Darm und der ganze Wundcanal geschlossen. In dem dritten Falle heilten die fistulös gewordenen Wunden trotz wiederholten Rapheschnittes nicht und bei ihm musste die regelrechte Fisteloperation ausgeführt werden (s. unten Krankengeschichte). — Der prophylactische Rapheschnitt, welcher schon von älteren Kriegschirurgen empfohlen und nach obigen Erfahrungen in die erste Linie der Mittel zur Behandlung der Mastdarmschüsse zu setzen ist, kam merkwürdiger Weise wieder ausser Gebrauch und sogar ganz aus dem Gedächtniss der Chirurgen. In manchen Kriegschirurgien, z. B. in der von Stromeyer, ist er gar nicht erwähnt, in andern (z. B. Demme) ist, ohne eigene Erfahrung des Autors, abfällig über ihn geurtheilt und soviel ich erfahren konnte, wurde derselbe im letzten (deutsch-französischen) Kriege ausser von mir, von keinem anderen Chirurgen in Anwendung gebracht. Dass dies aber nicht zum Heile der betreffenden Verwundeten gereichte, werde ich in einer späteren ausführlicheren Abhandlung „über Mastdarmschüsse" auseinandersetzen. — Je früher der therapeutische Rapheschnitt bei den Wunden ausgeführt wird, desto eher ist die Heilung zu erwarten; aber selbst 4 und 5 Wochen nach der Verletzung kann, wie meine Fälle beweisen, die Heilung durch Herstellung freien Abgangs der Kothmassen noch in kürzester Zeit zu Stande gebracht werden.

3) Operation der Fisteln in den Wandungen der Mastdarmhöhle. Die gewöhnlichen „Mastdarmfisteln" oder genauer bezeichnet die „Mastdarmdammfisteln", am unteren Ende des Mastdarmes, welche bekanntlich sehr häufig sind und deren Behandlung in jedem Hand- und Lehrbuch ausführlich gegeben ist, bedürfen der Besprechung nicht. Nur möchte ich erwähnen, dass zur Untersuchung und zum Spannen des Afterrandes beim Aufschneiden der Fistel ein rinnenförmiges Speculum von der Breite des Sims'schen, oder ein noch breiteres weit zweckmässiger ist, als die gewöhnlichen mehrblättrigen Mastdarmspiegel. Ferner erlaube ich mir darauf aufmerksam zu machen, dass diese Fistelschnitte schon beweisen, wie wenig die Aengstlichkeit der-

jenigen Aerzte begründet ist, welche den Sphincterenschnitt nicht ausführen, weil sie nach demselben Incontinentia alvi befürchten. Bei dem Fistelschnitt ist nämlich die Spaltung der Weichtheile zwischen Fistel und Mastdarm sehr häufig verbunden mit Spaltung des Sphincter, und auch dieser Schnitt darf nur per secundam intentionem heilen; aber Jedermann macht ihn ohne die geringste Furcht, dass eine Insufficienz des Sphincter dadurch entstehen möchte.

Fisteln in höher gelegenen Theilen kommen weit seltener als die soeben besprochenen Mastdarmdammfisteln vor. — Bei Männern habe ich, wenn man die oben angeführten, durch den Sphincterenschnitt zur Heilung gekommenen Schussöffnungen nicht mitzählt, 3 Fisteln an 2 Patienten beobachtet. Sie waren nach Schusswunden des Mastdarmes zurückgeblieben. Bei einem der beiden Patienten waren die Blase und das Rectum durchbohrt und 2 Fistelöffnungen im Rectum zurückgeblieben, von welchen die eine mit der Blase in Verbindung stand, die andere nach aussen neben dem Kreuzbein mündete. Beide Fisteln wurden operirt und geheilt (s unten Krankengeschichte). Bei dem zweiten Patienten, welchen wir erst kürzlich, fast 2 Jahre nach der Verwundung, in die Klinik aufnahmen, war durch einen Schuss, welcher das Gesäss von der rechten zur linken Seite durchbohrte, die hintere Wand des Mastdarmes verletzt; in dieser war ein Loch erzeugt, das mit dem immer noch nicht geheilten Schusscanale durch das Gesäss in Verbindung steht Darmgase und dünne Kothflüssigkeit dringen zeitweise durch die beiden Oeffnungen des Canals. Bei diesem Patienten haben wir, um Darmflüssigkeit und Darmgase von der Fistel abzuhalten, den Sphincterenschnitt gemacht und die Oeffnung geätzt. Sollte dadurch keine Heilung zu Stande kommen, so werde ich auch bei diesem Patienten den Verschluss durch die regelrechte Fisteloperation herstellen. — Bei Frauen habe ich zweimal Fisteln durch den Mastdarm operirt, und zwar in einem Falle eine hochgelegene Mastdarm-Scheidenfistel, im anderen eine beim Weibe früher wohl noch nicht beobachtete Blasen-Mastdarmfistel. Beide waren durch schwere Geburten entstanden. Im ersten Falle, welcher mir 1865 vorkam, habe ich nach zweimaliger erfolgloser Operation von der Scheidenseite die Operation durch den Mastdarm ausgeführt und

die Fistel zur Heilung gebracht (s. meine Mittheilungen aus der Rostocker Klinik, II. Abthl., S. 305, Prag 1868). Bei der zweiten Patientin, bei welcher die Scheidenwandungen in ihren zwei oberen Dritttheilen fast vollständig mit einander verwachsen sind und durch die Verwachsungsstelle eine Communication zwischen Blase und Mastdarm besteht*), konnte die Fistel selbstverständlich nur durch den Mastdarm operirt werden. Ich habe diese Fistel bereits dreimal operirt, aber der ungünstigen Verhältnisse wegen (Lage der Fistel in Narbengewebe) keine Heilung erzielt. Ich werde versuchen, durch Lappenverschiebung von der Mastdarmwand die Heilung zu Stande zu bringen.

Die Operation der Fisteln an der Vorderwand des Mastdarmes ist nach unblutiger Erweiterung des Anus mit unseren Erweiterungsinstrumenten für die Scheide mit derselben Genauigkeit und mit demselben günstigen Erfolge auszuführen, wie die einer gut blosgelegten Blasenscheidenfistel. Es ist daher auffällig, dass ausser mir noch kein Operateur diesen Weg bei den öfters vorkommenden, hoch gelegenen Mastdarmscheidenfisteln eingeschlagen hat, deren Operation auf dem gewöhnlichen Wege, durch die Scheide, unausführbar ist. Durch dieses können nämlich die Fisteln, welche im oberen Drittel liegen, wegen des entgegenstehenden Arcus pubis nicht in dem Grade blosgelegt werden, dass sie mit ausreichender Exactheit operirt werden könnten. Von der Mastdarmseite können sie dagegen geheilt werden und der Operateur kommt nicht in die traurige Lage, die Patientinnen als unheilbar entlassen zu müssen. Auch für die bisher unheilbaren Mastdarmscheidenfisteln, welche bei Obliteration oder hochgradiger Verengerung der Scheide bestehen und für die Mastdarmblasen- und Mastdarmharnröhrenfisteln des Mannes, ist in der Operation durch den unblutig erweiterten Mastdarm der Weg zur Heilung gefunden. — Die Operation der Fisteln an der Hinterwand des Mastdarmes ist weit schwieriger, als die bei Fisteln in der Vorderwand, weil jene tief in der Kreuzbeinaushöhlung liegen und ihre Blosslegung desshalb mit

*) Man kam mit dem Catheter, welcher in die Blase eingeführt ist, unmittelbar hinter (über) dem untersten Rande der Verwachsung in der Scheide durch die Fistel in den Mastdarm.

ausserordentlichen Schwierigkeiten verbunden ist. Hier kann man mit den Erweiterungs-Instrumenten allein die Zugängigkeit nicht herstellen; es bleibt nichts übrig, als durch einen tiefen Rapheschnitt bis zur Spitze des Os coccygis und bis in die Nähe der Fistel die hintere Mastdarmwand zu spalten. Nach Ausführung dieses Schnittes konnte ich die mir vorgekommene Fistel so operiren, dass sie heilte. Dieser Rapheschnitt, welcher zur Blosslegung der Fistel gemacht wird, sichert gleichzeitig den ungehinderten Austritt der Kothmassen nach der Operation. — Ausser mir hat nur noch Sims eine Harnröhren-Mastdarmfistel, welche nach einem Seitensteinschnitt zurückgeblieben war, durch den Mastdarm und zwar mit Silberdrahtnaht zu heilen versucht; die Operation hatte aber keinen Erfolg.*)

4) Für Operationen veralteter Dammrisse, welche mit Rissen durch den Mastdarm complicirt sind, ist weder eine blutige, noch eine unblutige Erweiterung nothwendig, aber nach derselben ist ein prophylactischer Rapheschnitt öfters angezeigt. Die Heilung kann zwar bei der von uns stets in Anwendung gebrachten Purgativmethode in der Nachbehandlung auch ohne prophylactischen Sphincterenschnitt zu Stande kommen, aber in Fällen, in welchen die Vereinigungslinie lang ist, in welchen desshalb alle Mittel in Anwendung kommen müssen, die zur Sicherung des Erfolges beitragen können, führe ich den Schnitt aus. Dagegen unterlasse ich ihn als unnöthig bei kleiner Vereinigungslinie. Ich habe sehr häufig Gelegenheit, diese Operationen auszuführen, und ich kann sagen, dass wir bei der von uns befolgten Methode der Operation und Nachbehandlung, zu welcher auch der prophylactische Rapheschnitt gehört, ausgezeichnete Resultate erzielt haben. Hr. Dr. M. Hirschberg, mein erster Assistent, wird demnächst im Archiv für klinische Chirurgie über unsere Methode und die Operationen, welche während der letzten Jahre ausgeführt wurden, berichten.

5) Operationen zum Verschluss eines offengebliebenen Rapheschnittes. In zwei Fällen, über welche ich

*) S. meine „Mittheilungen aus der Rostocker Klinik". Prag 1868. II. Abtheilung. S. 15.

schon oben auf S. 107 berichtet, habe ich die Operation zum Verschluss dieses Schnittes ganz in derselben Weise ausgeführt, wie die Operation eines veralteten Dammrisses bei Frauen, ohne gleichzeitigen Riss in den Mastdarm. Nach Anfrischung der beiden Ränder wurde die Wunde durch oberflächliche Mastdarm- und tiefe Dammnähte geschlossen. Die Heilung kam zu Stande; in einem Falle nach zweimaliger (s. unten Krankengeschichte), in dem anderen nach einer Operation. Die Continenz wurde in beiden Fällen wiederhergestellt. — Bei diesen Operationen habe ich keine prophylactischen Sphincterenschnitte gemacht, weil sie nur seitlich oder nach vorn hätten gemacht werden können. Diese Richtung der Schnitte bietet aber für den Austritt der Kothmassen aus den früher angeführten Gründen nur geringen Vortheil (s. S. 105). Ich sah desshalb von ihnen ab und gab dem Patienten jeden zweiten Tag ein Purgirmittel. Der dünne Koth passirte nach Knoten der Nähte den allerdings sehr eng gewordenen After und die Heilung kam zu Stande

6) Pseudoplasmen in der Mastdarmhöhle. Bei hochsitzenden Carcinomen des Mastdarmes, den häufigst vorkommenden Pseudoplasmen, erweitere ich unblutig mit den Instrumenten, welche ich auch bei Operation der Blasenscheidenfisteln zur Blosslegung der Fistel gebrauche. Auch das hochsitzendste Carcinom kann dadurch sehr gut blossgelegt werden. Ist das Carcinom auf die Mastdarmwandungen beschränkt und nicht auch auf die umgebenden Theile übergegangen, also noch beweglich, so nähert sich dasselbe dem Eingange sehr beträchtlich, sobald vor ihm das Rectum nach allen Richtungen erweitert ist. Ein 4—5 Cm. hoch sitzendes Carcinom kann bis auf 2 Cm. oberhalb der Aftermündung heruntertreten, so dass die Exstirpation auf sichere Weise mit schneidenden Instrumenten gemacht werden kann. Hat aber das hochsitzende Carcinom, wie in der überwiegenden Mehrzahl der Fälle, welche dem Chirurgen zur Behandlung kommen, die umgebenden Theile durchwachsen, so ist es mit schneidenden Instrumenten nicht mehr ohne grosse Gefahren oder bleibende Nachtheile, wie Verletzung des Bauchfells, der Blase, der Scheide etc. zu exstirpiren. Hier benutze ich die langgestielten, scharfen Löffel, über deren Anwendungsweise und Erfolg ich mir einige Bemerkungen erlaube, weil diese Methode der Ex-

stirpation gerade bei den Carcinomen des Rectum eine besondere Beachtung verdient.*) Mit den Löffeln kann man zwar ebensowenig in den weiter vorgeschrittenen Fällen eine Radicalheilung erzielen, wie mit schneidenden Instrumenten, aber man kann das Krankhafte weit leichter, gefahrloser und dabei gründlicher entfernen als mit diesen. Die kranken Theile sind sehr brüchig und weich und lassen sich aus den gesunden, weit festeren Geweben sehr rein ausschaben; eine Eröffnung der umgebenden Höhlen ist nicht zu fürchten, im Falle das Carcinom die Wandungen derselben nicht bereits total durchwachsen hat, und die Blutung ist sehr unbedeutend, weil die Gefässe nicht zerschnitten, sondern zerrissen werden. Die Reaction war meist gering, Fieber fehlte in manchen Fällen ganz, Nachblutungen kamen nicht vor und der Patient konnte meist schon nach 6—8 Tagen das Bett verlassen. Besonders eclatant sind aber die Erfolge in solchen Fällen, in welchen die Patienten durch sehr bedeutende Verengerungen des Mastdarmes, durch Blut- und Säfteverluste, durch Appetitmangel etc. so heruntergekommen sind, dass sie nur noch eine höchst jammervolle Existenz führen. Durch die Ausschabung wird der nahezu undurchgängige Darm wieder vollständig durchgängig, die früher fast täglich eintretenden Blutungen sistiren, weil die leicht blutenden Wucherungen und Geschwüre ausgeschabt werden, die Jauchung macht besserer Eiterung Platz und die Schmerzen vermindern sich sehr bedeutend, weil die Faeces die kranke Stelle leicht und schnell passiren können. Mit dem ungehinderten Durchtritt der Kothmassen verschwinden die Verdauungsbeschwerden, der Appetit steigt, die Anämie schwindet und der Patient gewinnt wieder an Körperfülle und Kraft. Bei erneuter Undurchgängigkeit wird die Operation wiederholt. Durch

*) Die Auslöffelung weicher, carcinomatöser und sarcomatöser Geschwülste aus Körperhöhlen, welche ich vor 2 Jahren durch eine Publication in dem ersten Hefte der „Beiträge zur Gynäkologie und Geburtshülfe, Berlin 1870“ in die Chirurgie eingeführt habe, habe ich seit dieser Zeit in wenigstens 25—30 weiteren Fällen in Anwendung gebracht. Darunter stellten das grösste Contingent Mastdarm- und Uteruscarcinome; dann habe ich zwei Geschwülste aus dem Schlunde und einige aus der Orbita entfernt. Die Erfolge waren verhältnissmässig so günstig, dass durch keine der gebräuchlichen Operationsmethoden Aehnliches hätte erreicht werden können.

wiederholte Ausschabungen mit scharfen Löffeln habe ich Patienten, welche so zu sagen am Rande des Grabes standen und von den meisten Collegen kaum mehr in Angriff genommen worden wären, auf viele Monate, selbst Jahre, in verhältnissmässig sehr gutem Zustande erhalten. Ganz kürzlich habe ich die Wegsamkeit des beinahe ganz verschlossenen Darmes auf diese Weise bei einem Patienten wiederhergestellt, bei welchem die bedeutendsten Chirurgen in London und Paris jede Operation zurückwiesen und dem sie Abführpillen und Erweiterungszapfen verordneten. Der Patient war sehr heruntergekommen, das Carcinom sass hoch und hatte eine sehr grosse Ausdehnung; aber nichtsdestoweniger wurde die Auslöffelung gut ertragen und der Hauptzweck erreicht, die Passage frei gemacht.*) — Bei der Ausschabung des Carcinoms erweitere ich den Mastdarm unblutig in der Chloro-

*) Englische Chirurgen führen in neuerer Zeit die Amussat'sche Colotomie wegen Carcinoms des Mastdarmes mit Vorliebe aus. Sie behaupten, dass das Leben auf diese Weise länger erhalten würde, als durch directen Angriff des Carcinoms in spec. durch die Exstirpation. Bei dieser wachse das Carcinom sehr schnell wieder, während es nur langsame Fortschritte mache, wenn die Faeces, welche den jauchigen Zerfall und durch beständige Reizung das Wachsthum fördern, durch Colotomie von demselben abgehalten würden. Aber ich glaube, dass wenn die Englischen Collegen die Auslöffelung kennen gelernt haben, von dieser ihrer Ansicht zurückkommen werden. Denn abgesehen davon, dass viele Patienten, welche chirurgische Hülfe suchen, schon so weit heruntergekommen sind, dass die Colotomie den Tod fast mit Gewissheit zur Folge haben würde, ist sie auch bei noch kräftigen Leuten immerhin als eine lebensgefährliche Operation zu betrachten; weiterhin wird durch die Anlage eines künstlichen Afters ein lästiges und ekelhaftes Leiden, welches die Annehmlichkeit des Lebens sehr empfindlich beeinträchtigen muss, der fortbestehenden Krankheit zugefügt und endlich ist nach den Erfolgen der Auslöffelung nicht anzunehmen, dass das Leben der Patienten länger durch Colotomie als durch eine wiederholte Auslöffelung erhalten wird. Denn wenn wir in den betreffenden Artikeln finden, dass Carter einem Patienten mit fast vollständiger Obstruction das Leben noch 4 Monate, Thompson einem Anderen 2 Monate, Maunder einem Dritten 1½ Jahre, Curling einem Vierten das Leben 12 Monate erträglich und im Ganzen 17 Monate durch die Colotomie erhalten hatten (s. die Referate in Virchow's und Hirsch's Jahresberichte 1868, 69, 70), so kann ich dem entgegensetzen, dass ich mit der wiederholten Ausschabung das Leben der Patienten mit höchst seltenen Ausnahmefällen mehr als 1 Jahr und öfters mehr als 2 Jahre erhalten habe, und dass die meisten ein sehr erträgliches Leben führten, bis sie endlich dem Marasmus verfielen.

formnarkose mit entsprechenden Erweiterungsinstrumenten und besonders zweckmässig fand ich die beiden Scheidenhalter. Manchmal führe ich auch ohne Erweiterung den Löffel neben dem Zeigefinger der linken Hand ein und schabe das Carcinom unter Controle desselben aus. Oefters, besonders in solchen Fällen, in welchen das Carcinom nicht sehr hoch über dem Sphincter sitzt, wenn gleichzeitig starke Hämorrhoidalknoten bestehen und wo Geschwüre am Afterrande den Durchtritt des Kothes schmerzhaft machen, führe ich den prophylactischen Rapheschnitt zum ungehinderten Austritt der Kothmassen aus. Auf diese Weise wird ein längeres Stagniren der Kothmassen auf den wunden Flächen und die Einklemmung der Hämorrhoidalknoten bei folgender Schwellung verhütet und Heilung der Ulcerationen erzielt. Bei hoch über dem Sphincter sitzenden und nicht ausgebreiteten Carcinomen ist der Rapheschnitt unnöthig.*)

Zur Exstirpation aller anderen Pseudoplasmen, welche an den Wandungen der Mastdarmhöhle ihren Sitz haben, wird man die Erweiterung ebenfalls auf unblutige und nur höchst ausnahmsweise auf blutige Weise ausführen. Darnach wird man mit Leichtigkeit alle Methoden der Exstirpation in Anwendung bringen können, welche man für indicirt hält.

Zum Schlusse erlaube ich mir Ihnen, meine Herren, den Patienten vorzustellen, an welchem ich 2 hochgelegene Fisteln in

*) Ebenso augenfällig wie bei Carcinomen des Mastdarmes sind die Erfolge der Auslöffelung bei breitbasigen, weichen Geschwülsten in dem Schlunde, weil auch hier überaus quälende Beschwerden durch Absperrung der Passage bestehen, und weil die gebräuchlichen Methoden zur Exstirpation von Geschwülsten nicht anwendbar sind, oder wenigstens nicht Gleiches zu leisten vermögen. Kürzlich habe ich bei sarcomatös entarteter rechter Mandel, welche den Schlundkopf von der Höhe des Gaumensegels bis in die Nähe des Kehlkopfes zu zwei Dritteln ausfüllte und in ihrer ganzen Länge in der rechten Schlundwand wurzelte, die Auslöffelung so gründlich ausgeführt, dass von der Geschwulst nur die begrenzenden, aufgewulsteten Ränder zurückblieben. Vorher hatte ich mit galvanischer Schlinge zu operiren gesucht; aber die Operation war unausführbar, weil die Schlinge stets abglitt, obgleich ich mir die volle Zugänglichkeit zur Geschwulst durch Aufschneiden der Wange verschafft hatte. Mit etwas gekrümmtem Löffel war die Exstirpation verhältnissmässig leicht, die Blutung sehr gering und die 56 Jahre alte Patientin konnte schon nach 8 Tagen das Bett verlassen, nach 14 Tagen abreisen. Alle ihre Beschwerden waren bis auf geringen Schmerz im Schlunde gehoben.

den Wandungen der Mastdarmhöhle und einen offengebliebenen hinteren Rapheschnitt durch successive Operationen zum Verschluss gebracht habe.

Der Patient, Soldat Arnold, vom 6. Königlich Sächsischen Infanterie-Regiment, hatte bei Gravelotte einen Schuss durch Blase und Mastdarm erhalten. Die Eingangsöffnung lag unmittelbar über der Symphyse und ein Weniges rechts von der Mittellinie; die Ausgangsöffnung 3 Cm. rechts vom Steissbein, 7 Cm. vom Anus entfernt. Als wir den Patienten am 81. Tage nach der Verwundung in die Klinik in Heidelberg aufnahmen, war die Eingangsöffnung vernarbt. Die Ausgangsöffnung war mit Granulationen umgeben, aber in der Mitte noch offen und durch sie floss beständig Urin mit Eiter und Fäcalstoffen gemischt. Nur ein geringer Theil des Urins, welcher mit sehr viel Eiter vermischt war, wurde durch die Harnröhre entleert. Stuhlgang einen um den anderen Tag. Bei der Untersuchung des Mastdarmes in Chloroformnarkose fanden wir an der Vorderwand eine etwa erbsengrosse Fistel, welche mit der Blase communicirte und so hoch lag, dass sie nur mit der Spitze des Fingers erreicht werden konnte und an der Hinterwand 5 Cm. über dem After, eine zweite etwa kirschkerngrosse Oeffnung, welche von sehr scharfen tendinösen Rändern begrenzt war, über welche sich die Schleimhaut in die Oeffnung hineingezogen hatte. Obgleich wegen der Länge der Zeit nach der Verwundung nur noch geringe Hoffnung auf Spontanheilung gesetzt werden konnte, so suchte ich diese doch noch durch Herstellung besserer Heilungsbedingungen zu erreichen. Ich machte einen hinteren Rapheschnitt, so dass Koth und Urin ganz freien Austritt durch den erweiterten After hatten. Aber auch nach dem Schnitte drangen diese Stoffe noch durch die Fistel, und der gehoffte Verschluss kam nicht zu Stande. Vier Wochen nach dem ersten Schnitte wiederholte ich die Operation durch Spaltung der Narbe. Aber auch diesmal war die Heilung nicht eingetreten, nachdem der Rapheschnitt wieder vernarbt war. Ich wartete nun noch zwei weitere Monate; als aber auch da keine Besserung eintrat, beschloss ich die Operation der Fisteln Zuerst wurde die Operation der hinteren Fistel ausgeführt, weil diese wegen der scharfen, unbeweglichen Ränder weniger zur Heilung durch Narbencontraction geneigt schien, als die vordere. Zu diesem Zwecke wurde der Sphincter und die hintere Mastdarmwand bis ganz in die Nähe der Fistel gespalten. Anfrischung der Ränder und Vereinigung durch 5 Nähte; Heilung der Fistelöffnung und darauf folgender Spontanverschluss des Schusscanales. Der Rapheschnitt heilte aber nicht, die Ränder übernarbten. Zwei Monate darnach wurde die Operation der Blasen-Mastdarmfistel ausgeführt, welche sich während der 6 Monate der Beobachtungszeit nicht verkleinert hatte. Ergiebige Anfrischung und Vereinigung der Fistel mit 4 Nähten in Längsrichtung. Vollständige Heilung. Der Koth ging jedoch wegen des nicht geheilten Sphincterenschnittes noch unfreiwillig ab. Deshalb wurde auch dieser Schnitt in seiner ganzen Ausdehnung angefrischt und durch vier oberflächliche Schleimhautnähte und fünf Dammnähte vereinigt. Nach der Operation wurde aber die Purgativmethode von dem Patienten nicht nach Verordnung durchgeführt. Beim Andrang dicken Kothes am 5. Tage trennten sich die Ränder wieder. Fünf Wochen später

wurde die Operation wiederholt, die Purgativmethode streng durchgeführt und dadurch Heilung mit Herstellung vollständiger Continenz erreicht. Die Narben an der Vorder- und Hinterwand des Mastdarmes sind gut mit den Fingern zu palpiren und nach Blosslegung der Fistel zu sehen. Der Patient leidet jetzt noch an starkem Eiterabgang durch die Blase, dessen Quelle wir nicht aufzufinden und durch die bis jetzt angewandten Mittel nicht zu heben vermochten.

Dieser Fall, der complicirteste, welcher mir bis jetzt am Mastdarm vorkam, wird Ihnen, meine Herren, aber den Beweis liefern, dass durch die Benutzung der Erweiterungsfähigkeit des Anus auch sehr schwierige Operationen an den Wandungen des Mastdarmes mit grösster Exactheit ausgeführt werden können. Ich bin der Ueberzeugung, es werden auf diesem zwar nicht ästhetischen, aber für die Praxis höchst wichtigen Wege noch manche neue Erfahrungen gemacht werden, welche der leidenden Menschheit zu Gute kommen.

Nachtrag.

Das Eingehen mit der ganzen Hand in den Mastdarm und das Vordringen in die Unterleibshöhle zur Untersuchung von Geschwülsten des Uterus, der Eierstöcke und der Blase habe ich in einzelnen Fällen schon vor Jahren ausgeführt, und unter Anderen auch den Herren Collegen Billroth, Bergmann etc. bei einem Besuche derselben in der Heidelberger Klinik im September 1870 am Lebenden gezeigt. Allmälig habe ich durch Beobachtungen bei einer Reihe von Untersuchungen am Krankenbett und durch Experimente an der Leiche diese Manualuntersuchung zur förmlichen Methode ausgebildet und bringe sie jetzt in allen wichtigen Fällen zur Anwendung. Unabhängig von mir hat auch Prof. Nussbaum in München diese manuale Palpation ausgeführt. Herr Dr. Popp, erster Assistent desselben, hat nämlich in einem Aufsatze über „erworbene Zwerchfellshernien“ im ersten Hefte der deutschen Zeitschrift für Chirurgie, welches im März 1872 erschien, auf S. 89 erwähnt, dass sein Chef, Prof. Nussbaum, wiederholt das Experiment gemacht habe, dass er mit der Hand durch den Anus ein- und bis zum Processus ensiformis vorgedrungen sei, wo man jene durchfühlen konnte. Herr Popp meint, dass man dieses Experiment zur Diagnose und Lösung eingeklemmter Zwerchfellshernien benutzen könne*). Soweit wie Nussbaum bin ich

*) Dieser Vorschlag, welcher wegen des hohen Sitzes der Zwerchfellshernien in der Unterleibshöhle wahrscheinlich nicht zu realisiren ist, könnte vielleicht mit mehr Erfolg bei den Einklemmungen aller anderen tiefer gelegenen Hernien, wie der Inguinal-, Schenkel-, Nabelhernien in Ausführung kommen. Denn die Bruchpforten dieser Hernien, besonders der Nabelhernien, sind meist sehr gut zu erreichen und man weiss, dass ein Zug von Innen die Einklemmung, an der Leiche wenigstens, sehr leicht löst.

allerdings noch nicht in die Unterleibshöhle vorgedrungen, aber ich glaube auch vor einem so hohen Vordringen als einem durchaus nicht ungefährlichen warnen zu müssen. Denn wenn auch Nussbaum (dessen Finger wahrscheinlich sehr schlank sind und welcher wohl bei Frauen mit kurzem Unterleibe palpirte) keinen Schaden angerichtet hat, so würde in den meisten Fällen ein so hohes Eindringen mit den bedeutendsten Verletzungen des Darmes und des Bauchfells verbunden sein, wenn ein Arzt, dessen Hand weniger schlank ist, zum Durchdrängen beispielsweise nur dieselbe Kraft anwenden wollte, wie sie zur Durchdringung des Afters nöthig und erlaubt ist. Die Hand hat nämlich nur in dem in der Aushöhlung des Kreuzbeines liegenden Theil des Mastdarmes Platz, in den obersten Theil desselben und in das S Romanum können nur 2, seltener 4 Finger eindringen. Mit diesen konnte ich aber bei gewaltloser Hebung des Darmes nur bis zum Nabel und 2—3 Cm. über denselben, aber niemals bis zum Proc. ensiformis hinaufreichen. Um mich genauer über diese Verhältnisse zu unterrichten, stellte ich neuerdings Experimente an der Leiche an. Ich drang bei einer männlichen Leiche, deren Bauchdecken geöffnet waren, durch den After in den Mastdarm, nachdem ich diesen und den höher gelegenen Darm durch Einpumpen von warmem Wasser möglichst ausdehnungsfähig zu machen gesucht hatte. Nachdem der Anus mit der Hand durchdrungen war, konnte ich ohne die geringste Gewalt bis in die Nähe des Promontorium und ebenso gewaltlos mit 4 Fingern in den oberen engeren Theil des Mastdarmes und in den Anfangstheil des S Romanum vordringen. Mit diesen Fingern hob ich den Darm in die Höhe und konnte neben dem Promontorium bis zur Nabelhöhe gelangen. Um nun zu prüfen, ob sich der Mastdarm auch im höheren Theile so erweitern lässt, dass er der Hand den Durchgang gestattete, drängte ich mit grosser Anstrengung meine Hand, welche zusammengelegt im grössten Durchmesser nur 20 Cm. misst, so weit hinauf, dass ich den Proc. ensiformis erreichte; aber bei Besichtigung des Darmes war dieser über meiner Hand an mehreren Stellen im Längsdurchmesser eingerissen und zwar nicht allein die Mucosa und Musculosa, sondern auch die Serosa. Ich wiederholte das Experiment an einer anderen weiblichen Leiche, aber auch hier zerriss der Darm. Um nun noch genauer festzustellen, wie sich die Dimensionen des Darmes zum Umfange der Hand verhalten, nahm ich aus mehreren Leichen Erwachsener das Rectum mit einem Theile des S Romanum, schnitt das Darmstück der Länge nach auf, spannte es in die Länge und Breite, soweit es ohne Zerreissung geschehen konnte, und mass die Breite des Darmes in verschiedener Höhe. Ich fand, dass bis zur Höhe von 14—15 Cm. vom Anus gerechnet, die Breite 20—25 Cm. betrug, dass sie aber in dieser Höhe, in welcher das Mesorectum anfängt, bis auf 14—15 Cm. abnimmt. Da nun aber 20—25 Cm. dem Umfange einer kleinen und mittelgrossen Hand entsprechen, so ist es natürlich, dass beim höheren gewaltsamen Eindringen eine Ruptur des Darmes entstehen muss. Bringt man aber nur 2 höchstens 4 Finger der Hand, welche in dem unteren weiten Mastdarmstück liegt, in den oberen engeren Theil desselben und vermeidet man beim Vordringen jede Gewalt, so ist auch bei der Untersuchung am Lebenden keine Verletzung zu befürchten. Mit Beobachtung dieser Vorsichtsmassregeln habe ich nach meinen

25—30 manualen Palpationen, bei welchen ich mit den Fingern bis zur Nabelhöhe hinaufreichte, niemals Schmerzen oder auch nur eine grössere Empfindlichkeit an diesen Stellen beobachtet. — Beim Durchdrängen der Hand durch den After darf man dagegen, wie oben erwähnt, grössere Gewalt anwenden, weil selbst die höchste Ausdehnung desselben, sogar ein Einriss, keinen bleibenden Nachtheil hat. Bei einer Patientin zerriss der Afterrand nach hinten bis durch den Sphincter, aber nach 3 Wochen war die Wunde vernarbt und der After schlussfähig. Niemals trat bleibende Incontinenz oder auch nur eine über 24 Stunden dauernde Schwäche des Sphincter ein. In solchen Fällen, in welchen eine Zerreissung des Afters unvermeidlich schien, habe ich den scharfen Hautrand an mehreren Stellen eingekerbt und wenn auch das nicht genügte, den Sphincter nach hinten gespalten. Die Einschnitte heilen schneller als die Einrisse und man könnte die Heilungsdauer wohl noch abkürzen, wenn man die Sphincterenschnitte unmittelbar nach der Untersuchung durch die blutige Naht wieder vereinigte. Die Enge des Anus darf bei einer Untersuchung, welche indicirt ist, nicht als Hinderniss betrachtet werden, nur eine allzu grosse Enge des Becken ausganges kann die Einführung der Hand unmöglich machen. In solchen Fällen muss man sich mit Untersuchung vermittelst 4 oder selbst nur eines Fingers begnügen. Aerzte mit breiten Händen können selbstverständlich die Manualuntersuchung weit weniger häufig anwenden als solche mit schmalen Händen.

XII.

Ueber die Einführung langer, elastischer Rohre und über forcirte Wasserinjectionen in den Darmcanal.

Von

Prof. Dr. G. Simon,

in Heidelberg.*)

Im Anschluss an meinen vorhergehenden Vortrag dürften zur grösseren Vervollständigung noch einige Bemerkungen über die Einführung langer, elastischer Rohre in den Dickdarm und über forcirte Wasserinjectionen in den Dick- und Dünndarm gerechtfertigt sein.

Die Einführung langer Rohre in den Dickdarm dient nicht allein zu therapeutischen Zwecken, z. B. zur Erweiterung von Verengerungen im S Romanum, zur Durchstossung und Mobilmachung stagnirender Kothmassen in diesem Darmtheil etc., sondern auch zur Diagnose von Nierengeschwülsten **) und von Krankheiten des S Romanum. Was die

*) Vortrag, gehalten bei Gelegenheit des ersten Congresses der Deutschen Gesellschaft für Chirurgie am 12. April 1872 im Auditorium der chirurgischen Universitäts-Klinik.

**) Zur Diagnose von Nierengeschwülste in spec. der linksseitigen Hydronephrosen von Eierstockstumoren ist die Einführung der Sonden in das Colon descendens von grosser Wichtigkeit. Erstere liegen hinter diesem Darmabschnitt, letztere können niemals hinter denselben gelangen. Diese Verhältnisse habe ich ebenfalls auf dem Congress der deutschen Chirurgen in einem Vortrage besprochen, welcher die „Differentialdiagnose der Hydronephrosen und Eierstockscysten" behandelte. Dieser Vortrag erscheint nicht im Archiv, weil ich den Inhalt desselben in der 2ten Abtheilung meiner „Chirurgie der Nieren" (Erlangen bei Enke) zu publiciren gedenke.

Technik anbelangt, so ist bei der Einschiebung des Rohres vor Allem daran zu erinnern, dass niemals Gewalt angewendet werden darf, damit ja keine Verletzung des Darmes gesetzt und dem Patienten vielleicht mehr geschadet als genützt wird. Das von mir gebrauchte elastische Rohr ist 5 Fuss lang, nur Kleinfingerdick und mit einem der Länge nach durchbohrten Knopfe versehen, welcher zur Verhütung des Einbohrens in die Darmwandungen den doppelten Umfang des Rohres hat. Um dieses biegsamer zu machen, lege ich es vor der Einführung einige Secunden in warmes Wasser. Darauf bringe ich das Rohr in den Mastdarm und schiebe es immer weiter ein, während ein Gehülfe vermittelst einer Mayer'schen Clysopompe, die mit dem freien Ende des Rohres in Verbindung gebracht ist, vom Beginn der Einführung beständig warmes Wasser in den Darm treibt. Diese forcirten Injectionen, welche früher nur zu therapeutischen Zwecken, zur Entfernung eingedickter Kothmassen, zur Aufhebung einer Invagination etc. und meist erst dann in Anwendung kamen, wenn das Rohr bereits hoch nach oben eingeschoben war, glaube ich als prophylactisches Mittel für jede Einführung und mit Beginn jeder Einführung auf's Dringendste empfehlen zu müssen, auch wenn mit derselben nur ein diagnostischer Zweck erreicht werden soll. Durch die Aufpumpung wird eine Darmverletzung verhütet und die hohe Einführung sehr erleichtert. Stösst man beim Einschieben der Sonde auf ein Hinderniss, so ist es öfters von Vortheil, das Rohr ein Weniges zurückzuziehen, die Einpumpung forcirter machen zu lassen und das Rohr dann erst wieder vorzuschieben. Manchmal kommt ein Hinderniss schon im Mastdarme vor; die Spitze des Rohres kann nicht aus dem unteren, stark aufgetriebenen Theile des Mastdarmes in den höher gelegenen engeren Theil desselben gelangen, dessen Oeffnung in der Nähe des Promontorium in der Kreuzbeinhöhlung liegt. In diesen Fällen muss das Rohr an der concaven Wand des Kreuzbeines hingeschoben werden, wobei man den Patienten am Besten auf die linke Seite legt. Hilft auch dieses Mittel nicht, so lässt man die Einspritzung in den Mastdarm noch mehr forciren, indem man gleichzeitig den After mit den Fingern zuhält, wodurch nicht selten die Eröffnung des oberen engeren Darmstückes erzwungen

wird, oder man sucht mit den Fingern, bei Kindern mit 1 oder 2, bei Erwachsenen mit 4 Fingern die Mündung und schiebt unter Leitung derselben die Sonde ein. Mit Befolgung dieser Vorschriften wird man wohl in den meisten Fällen mit dem Rohre in das S Romanum gelangen und es bleibt nur noch die wichtige Frage zu beantworten, bis in welche Höhe ein ausreichend langes Rohr in den Dickdarm vordringen kann. Merkwürdiger Weise hat sich gerade in Bezug auf diesen wichtigsten Punct ein sehr bedeutender Irrthum in die Literatur und von da in die Ansichten der Aerzte eingeschlichen, weil man versäumt hatte, die bezüglichen, so nahe liegenden Experimente an der Leiche zu machen. Man findet nämlich nicht allein in den Schriften einzelner Autoren, sondern auch in den Lehr- und Handbüchern die Angabe, dass man ein Rohr bis in's Colon transversum, selbst bis in's Colon ascendens einschieben könne. Der verstorbene Professor Wachsmuth (in Dorpat), dessen Aufsatz in Virchow's Archiv vom Jahre 1862*) wohl die Basis dieser Annahme bildet, gab an, dass er ein Rohr von mehr als 5 Fuss Länge eingeschoben habe und glaubt damit unzweifelhaft bis zur Valvula Bauhini gekommen zu sein, weil das ganze Colon nach den Messungen der Anatomen im Mittel nur 5 Fuss lang sei. Ein Einschieben bis zu so hoher Stelle des Darmes ist aber ganz unmöglich; das Rohr kommt niemals in das Colon transversum, häufig kann es sogar nicht einmal durch das ganze S Romanum bis in das Colon descendens vorgeschoben werden. Vor 2 Jahren wurde dieser Irrthum aufgeklärt, als ich in einer grösseren Universitätsstadt an einem Versammlungsorte junger Docenten und Professoren zufällig mit 2 Collegen, welche ebenfalls zum Besuche dahin gekommen waren, über diese Frage in Controverse gerieth. Einer der beiden Collegen erzählte, dass er jüngst bei einem Patienten ein Schlundrohr von nur 3 Fuss Länge nicht allein in das Colon descendens, sondern auch in das Colon transversum mit Leichtigkeit eingeschoben, durch Einspritzungen mit Wasser die hinter einer Strictur gelegenen Kothmassen mobil gemacht und durch täglich wiederholte Operationen

*) S. Wachsmuth „Ileus und Entorotomie" in Virchow's Archiv für pathologische Anatomie. Bd. XXIII. S. 134.

dieser Art das Leben noch lange Zeit erhalten habe. Ich bestritt, dass das Rohr in das Colon transversum eingedrungen sei und machte, als keine Einigung erzielt werden konnte, den Vorschlag, die Controverse unter Controle der Anwesenden am Krankenbette zu lösen. Durch einen befreundeten Collegen wurde uns ein Patient überwiesen, der an habitueller Verstopfung litt und bei welchem die Einführung der Sonde deshalb indicirt war. Ein $2\frac{1}{2}$ Fuss langes Schlundrohr*) wurde in den Darm eingeführt, während mit einer Clysopompe beständig Wasser durch dasselbe getrieben wurde. Sehr bald gelang die Einführung und das Rohr war durch die Bauchdecken deutlich durchzufühlen. Es stieg von der linken Inguinalgegend, etwa 5 Cm. von der Linea alba entfernt, gerade nach oben bis zum linken Rippenbogen, bog dann von links nach rechts um und verlief in querer Richtung bis zum rechten Rippenbogen, wo die Spitze desselben durchzufühlen war. Diese Lage war entscheidend für meine Opponenten. Ich blieb jedoch bei meiner Ansicht, dass die Sonde nicht im Colon transversum, sondern im S Romanum läge und machte dafür geltend, dass das Rohr so nahe der Linea albe läge, dass er hier unmöglich im Colon descendens stecken könne, ferner dass es mit dem Darme, in welchem es steckte, mit Leichtigkeit noch weiter gegen die Mittellinie vorgeschoben werden konnte und endlich, dass noch ein halber Fuss des nur $2\frac{1}{2}$ Fuss langen Rohres nicht in den After eingeschoben war. Diese meine Gründe überzeugten jedoch nicht und ich schlug deshalb zur definitiven Entscheidung der Streitfrage vor, das Experiment an der Leiche zu wiederholen. Auch dieser Vorschlag wurde ausgeführt und das Rohr an der Leiche zur selben Höhe wie früher eingeschoben. Auch jetzt konnte es ganz in derselben Richtung wie beim Lebenden durch die Bauchdecken gefühlt werden. Unter spannendster Erwartung aller Anwesenden wurde die Bauchhöhle geöffnet, und siehe da — das Rohr lag im S Romanum und hatte noch lange nicht das Ende desselben erreicht. Dieser Darmtheil hatte eine sehr eigenthümliche Krümmung gemacht. Er verlief auf der linken Seite der Linea alba bis zum Rippenbogen und von hier in querer Richtung von links nach rechts, bog aber dann

*) Wir hatten kein längeres erhalten können.

vom rechten Rippenbogen wiederum nach unten und links unter dem ersten aufsteigenden Theile hergehend und diesen kreuzend zur linken Lumbalgegend, wo er sich in das Colon descendens fortsetzte. Das S Romanum beschrieb also eine unten offene, oben geschlossene achterförmige Figur. Die Sonde war in der Achterkrümmung des S Romanum und bis zum rechten Rippenbogen vorgedrungen, wo seine Spitze zu fühlen war.

Ich habe später die Experimente an der Leiche, bei welcher die Controle durch Eröffnung der Bauchdecken auf's Genaueste geführt werden kann, fortgesetzt und habe gefunden, dass auf die beschriebene achterförmige Krümmung des S Romanum, bei welcher man das Rohr in querer Richtung vom linken zum rechten Rippenbogen und die Spitze an letzterem oder etwas unter demselben fühlt, alle Angaben zurückzuführen sind, nach welchen das Rohr in's Colon transversum und sogar in das Colon ascendens eingeführt worden sein soll. Denn auch unter sehr günstigen Umständen, d. i. bei verhältnissmässig kurzem S Romanum und bei einer bogenförmigen Krümmung desselben, welche das Durchschieben des Rohres durch das S Romanum in's Colon descendens weit eher zulässt, als die achterförmige Krümmung, kam ich zwar gewöhnlich in das Colon descendens, aber niemals in das Colon transversum. Selbst wenn ich bei geöffneten Bauchdecken mit den Händen das Rohr vom Colon descendens weiter nach oben zu befördern suchte, gelangte es nicht durch die Flexura coli sinistra. Hier ist der Darm in so scharfem Winkel abgeknickt, dass die Spitze des Rohres sich in den Darmwandungen verfängt und sie eher durchbohrt, als der Krümmung desselben folgt. Bei den Experimenten an der Leiche konnte ich mich ferner davon überzeugen, dass jener Hauptbeweis, welchen Wachsmuth für die gelungene Einführung des Rohres in das Colon transversum und ascendens geltend macht, dass er nämlich ein 5 Fuss langes Rohr bis zum Ende eingeschoben habe, hinfällig ist. Denn bei abnormer Länge des S Romanum welche gar nicht selten vorkommt, und öfter 2—3 Fuss beträgt, kann ein 5 Fuss langes Rohr bis an's Ende eingeschoben werden, ohne dass dasselbe auch nur über das S Romanum hinausgelangt sein müsste. Der Darm, an dessen freier Seite sich das Rohr nach oben drängt, dehnt sich bei der Einschiebung um ein sehr

Beträchtliches und das Rohr selbst wird verkürzt durch allerlei Drehungen und Biegungen. Auf diese Weise wird es erklärlich, dass auch ein 5 Fuss langes Rohr in den Darmabschnitt zwischen After und Colon descendens liegen kann. — Das S Romanum pflegt sich beim Einschieben eines langen Rohres, wie bereits angedeutet, auf zweierlei Weise zu krümmen, entweder in der beschriebenen Achtertour oder in einem grösseren oder kleineren Bogen. Bei letzterer Krümmung, welche übrigens die häufigste ist, steigt das S Romanum zuerst gegen die rechte Seite des Unterleibes 4—5 Cm. von der Linea alba empor, verläuft dann über den Nabel in bogenförmiger Linie von rechts nach links, kommt herunter zur Regio inguinalis und von dieser nach hinten und aussen in das Colon descendens. Für das hohe Einschieben eines langen Rohres ist diese bogenförmige Krümmung weit günstiger als die achterförmige. Bei jener gelangt das Rohr gewöhnlich durch das ganze S Romanum in das Colon descendens, bei der achterförmigen bleibt es gewöhnlich schon in ersterem unter dem rechten Rippenbogen stecken. Die Bildung der einen oder der anderen der beiden Krümmungen des S Romanum beim Einschieben des Rohres scheint durch die Art der Befestigung und die Länge des Mesocolon bestimmt zu werden und zwar in der Art, dass sich bei abnormer Länge dieser Theile die Achterkrümmung, bei normaler Länge oder bei abnormer Kürze derselben die Bogenkrümmung ausbildet. Wir haben daher leider keine Mittel zur Vermeidung der ungünstigen und zur Herstellung der günstigen Krümmung, und es hängt von den individuellen Verhältnissen ab, ob wir in das Colon descendens gelangen, oder nicht.

Weit höher als die langen Rohre dringen forcirte Injectionen von Flüssigkeiten, welche vermittelst einer Clysopompe durch den Mastdarm eingepumpt werden, und während man früher die Höhe, bis zu welcher die Rohre einzubringen sind, viel zu bedeutend annahm, hatte man von den Injectionen in dieser Beziehung eine zu geringe Meinung. Zwar war man auch hier im Unklaren, bis zu welcher Höhe die injicirte Flüssigkeit dringen kann, aber im Allgemeinen nahm man an, dass sie ohne vorheriges Einschieben langer Rohre nicht sehr hoch in den

Darm gelangen und hauptsächlich nur durch Anregung peristaltischer Bewegungen nützen könne. Zur Aufklärung dieser Frage habe ich folgende Experimente an Lebenden angestellt: Bei einem Patienten, welcher in Folge einer Schussverletzung durch die rechte Inguinalgegend an einer grossen Kothfistel an der Uebergangsstelle des Colon ascendens in das Coecum litt, spritzte ich zur Constatirung der Wegsamkeit des unteren Darmstücks Wasser in den Mastdarm, indem ich das etwa 4—5 Cm. lange Ansatzstück des Schlauches einer Mayer'schen Clysopompe durch den Anus in den Mastdarm einschob.*) Der Sphincter schloss so gut und die Flüssigkeit drang so schnell durch den ganzen Dickdarm, dass sie schon nach 5 Minuten im Strahle aus der Fistel herausspritzte. Da diese Einspritzung dem Patienten nicht den geringsten Nachtheil und nur ein Gefühl von Völle längs des Colon verursacht hatte, so liess er sie an sich noch oft wiederholen. Bei einem zweiten Patienten mit einer durch circumscripte Peritonitis entstandenen Kothfistel, welche in der rechten Inguinalgegend lag, wurde dasselbe Experiment mit demselben Erfolge ausgeführt. Diese Fistel musste der Lage nach mit dem Colon ascendens oder Coecum oder mit dem Dünndarme communiciren. Wahrscheinlich war uns das Letztere, weil stets nur dünne Fäcalmassen austraten. — Durch diese Beobachtungen war unzweifelhaft bewiesen, dass die forcirten Wassereinspritzungen vom Mastdarm aus sehr schnell durch den ganzen Dickdarm, vielleicht auch in den Dünndarm dringen und dass sie dem Patienten nicht den geringsten Schaden verursachen.

Ich suchte nun in Ermangelung weiterer Krankheitsfälle, besonders unzweifelhafter Dünndarmfisteln diese am Lebenden gemachten Beobachtungen durch Experimente an der Leiche zu vervollständigen. Da ich durch die vorhergehenden Experimente mit Bestimmtheit wusste, dass Flüssigkeiten bis zur Valvula Bauhini gelangen, so prüfte ich zuerst, ob diese Klappe einen Verschluss gegen Flüssigkeiten im Dickdarm bilde. In Bezug auf diesen Punct waren früher bereits Experimente gemacht, indem

*) Einfache Spritzen sind dazu nicht zu verwenden, weil bei der langen Dauer der Füllung des Darmes Drang entsteht, durch welchen die Flüssigkeit aus dem Mastdarm gepresst wird.

man bestimmen wollte, ob Kothbrechen aus dem Dickdarme möglich sei. Die Resultate dieser Experimente und die darauf gegründeten Ansichten widersprechen sich aber geradezu. Während ein Theil der Autoren annimmt, dass Kothbrechen aus dem Dickdarme erfolgen könne, erscheint es dem anderen ganz unmöglich. Dieser Widerspruch erklärt sich nach meinen Experimenten daraus, dass die Klappe zwar in den meisten Fällen nicht wasserdicht schliesst, dass sie aber in anderen, allerdings weniger zahlreichen Fällen einen vollkommenen Verschluss zu bilden vermag. Die Experimente waren früher nicht in ausreichender Anzahl gemacht worden, so dass vereinzelte Experimente zu einseitigen Ansichten führten. Zur Prüfung der Schlussfähigkeit der Klappe band ich nach geöffneten Bauchdecken das Ansatzstück des Schlauches der Clysopompe in das S Romanum und fand, dass unter 9 Fällen 7 Mal die Flüssigkeit durch die Valvula Bauhini bis hoch in den Dünndarm eindrang, dass dies aber in 2 Fällen nicht geschah, obgleich ich die Einpumpung bis fast zum Platzen des Darmes forcirte. — Diese Experimente lehrten demnach, dass Erbrechen fäcaler Flüssigkeiten*) aus dem Dickdarme in der Mehrzahl der Fälle möglich, in einer kleineren Anzahl unmöglich ist. — Weiter suchte ich zu bestimmen, wie hoch die in den Mastdarm gepumpte Flüssigkeit in den Fällen eindringen kann, in welchen die Valvula Bauhini nicht wasserdicht schliesst, und ob es möglich ist, dieselbe durch den ganzen Darm in den Magen zu treiben. Bei den forcirten Injectionen machte der Umstand, dass der Sphincter ani an der Leiche erschlafft ist, die Retention des eingepumpten Wassers sehr schwierig. Wir suchten, so gut es ging, den Anus mit den Fingern oder einem Schwamme zuzuhalten. Beim Einpumpen drang das Wasser schnell durch den ganzen Dickdarm, öfters auch noch eine grössere Strecke in den Dünndarm. Bei aufgeschnittenen Bauchdecken konnten wir sehen, wie sich der Dickdarm sehr rasch aufblähte, indem sich die Gase an der Vorderwand des Darmes herdrängten, während die Flüssig-

*) Bei acuten Occlusionen des Dickdarmes ist der Koth in einiger Entfernung über der Occlusionsstelle durch Vermehrung der Darmsecrete gewöhnlich flüssig.

keit an der Hinterwand hinlief. Sehr hoch in den Dünndarm konnte die Flüssigkeit aber nicht getrieben werden, weil der Anus dazu nicht ausreichend gut verschlossen werden konnte. Banden wir dagegen das Ansatzstück der Clysopompe in das S Romanum, oder in das Colon descendens ein, so konnten wir das Wasser weit hinauf in den Dünndarm, unter günstigen Umständen sogar in den Magen treiben. Doch gelang dies nicht immer, weil der Darm öfters bei der Einspritzung abknickte. Wenn hierdurch auch die Möglichkeit erwiesen ist, dass an der Leiche unter günstigen Verhältnissen die Injection bis in den Magen getrieben werden kann, so ist es doch noch sehr fraglich, ob dies ebenso beim Lebenden der Fall ist, ob der Sphincter ani stark genug ist, dem Andrang der hierzu erforderlichen, ganz beträchtlichen Wassermengen zu widerstehen, oder ob man vielleicht durch Vorschieben eines langen Rohres in das S Romanum das höhere Eindringen des Wassers befördern muss. Nur Experimente an Kranken mit hochgelegenen Dünndarm- oder Magenfisteln könnten hierüber Aufschluss geben.

Die forcirten Injectionen scheinen mir wegen der Leichtigkeit des hohen Eindringens der Flüssigkeit, bei Krankheiten des Darmes und zwar nicht allein des Dickdarmes, sondern bei Durchgängigkeit der Dickdarmklappe auch des Dünndarmes, in Zukunft eine grosse Rolle spielen zu können. Ich erlaube mir darüber einige Andeutungen, welche vielleicht Anregung werden, dass noch Andere der Herren Collegen ihre Aufmerksamkeit auf diesen Punct lenken. — Bisher hat man die Injectionen besonders bei den verschiedenen Arten der Occlusionen des Darmes in Anwendung gebracht. Sind die Occlusionen durch stagnirende Kothmassen verursacht, so erfüllen jene auch wohl alle Bedingungen zur Heilung. Der Darm wird durch sie erweitert, die Kothmassen durch den Wasserstrahl mobil gemacht und die peristaltische Bewegung zu deren Fortbewegung angeregt. Sind aber Invaginationen, Darmverschlingungen etc. die Ursache der Occlusion, so halte ich den Nutzen der Einspritzungen für zweifelhaft. Bei jenen könnte sie zwar durch Erweiterung des Darmes und directen Druck auf das invaginirte Stück von Wirksamkeit sein, aber sie könnten möglicherweise auch bewirken, dass bei Auftreibung des unteren

Darmstückes die Invagination des oberen zunimmt. Jedenfalls muss man die Einspritzungen sehr forciren, wenn ein günstiger Erfolg erzielt werden soll. Bei den Darmverschlingungen (Achsendrehungen) wird der Nutzen vom Zufalle, von der Art der Drehung abhängen. — Bei den eigentlichen inneren Darmeinklemmungen, bei der Hernia retroperitonealis und diaphragmatica, ja vielleicht zur Reduction aller eingeklemmten Hernien, könnten sie dagegen von Nutzen sein. Denn durch die bedeutende Erweiterung und Belastung des Darmes muss ein mächtiger Zug am Darme nach innen ausgeübt werden und man hat sich, wie ich früher schon (S. 120) bemerkt, an der Leiche überzeugt, dass gerade ein Zug von der Bauchhöhle die Einklemmung der Hernien sehr leicht zu lösen vermag. Selbstverständlich dürften die Injectionen nur in dem ersten Stadium, bevor der eingeklemmte Darm leicht zerreisslich geworden ist, ihre Anwendung finden*). — Ferner kann bei Krankheiten des Dickdarmes, wie z. B. bei der Ruhr, die Ausspülung reizender und zersetzter Stoffe und die Einbringung medicamentöser z. B. adstringirender Flüssigkeiten mit grosser Leichtigkeit, schon durch Injection in den Mastdarm, bewerkstelligt werden. Bei Dünndarmkrankheiten könnte man ebenfalls versuchen, direct auf die erkrankte Stelle zu wirken und würde in vielen Fällen diesen Zweck erreichen. — Auch zur Diagnose einiger Krankheitszustände können die Injectionen benutzt werden. Bei Kothfisteln und Anus praeternaturalis kann man die Durchgängigkeit des unteren Darmstückes prüfen und darnach beurtheilen, ob ein Versuch zum Verschluss derselben indicirt ist, und bei Darm-Blasenfisteln können die Injectionen zur Unterscheidung dienen, ob die Blase mit Dickdarm oder mit dem Dünndarm in Verbindung steht. Dringt bei den letzteren eine farbige, in den Mastdarm eingepumpte Flüssigkeit, etwa Milch, sehr schnell aus dem Katheter, welcher während der Einspritzung in die Blase gelegt ist, so communicirt sie mit dem Dickdarm**). — Endlich können ernährende Klystiere,

*) Zur Reduction eingeklemmter Brüche von Innen sind daher 2 Verfahren, die Lösungen der Darmschlingen mit der Hand und die mit forcirten Wasserinjectionen zu prüfen.

**) Ausser diesen Unterscheidungszeichen ist weiter zu berücksichtigen, dass bei Communication mit dem Dickdarm wirklich fäcale Stoffe in die Blase

welche seither nur in den Mastdarm eingespritzt wurden, in höher gelegene Theile, und zwar in allen Fällen in den ganzen Dickdarm, in vielen auch in den Dünndarm getrieben werden, wenn man die Flüssigkeitsmengen statt nach Unzen nach Pfunden berechnet und die Einspritzung nicht mit der Klystierspritze, sondern mit der Clysopompe in Ausführung bringt. Zur Verhütung allzuschnellen Abfliessens müsste man nach Application der Injection den Anus längere Zeit mit den Fingern oder mit einem angedrückten Schwamme zuhalten lassen.

---

gelangen. — Diese Unterscheidung, ob die Blase mit dem Dickdarme oder Dünndarme communicirt, ist von practischer Wichtigkeit. Denn das einzige Mittel zur Heilung einer Darmblasenfistel (mit Ausnahme der Mastdarmblasenfistel) ist die Anlegung eines künstlichen Afters über der Communicationsstelle, so dass die Fäcalstoffe nicht mehr durch die Fistel dringen und diese durch Narbencontraction zur Heilung kommen kann. Bei Communication der Blase mit dem Dickdarme kann man mit Zuversicht den künstlichen After in der rechten Lumbalgegend am Colon ascendens anlegen.

XIII.

Jahresbericht der chirurgischen Klinik zu Bonn,

für das Jahr vom 1. October 1870 bis 1. October 1871.

Mitgetheilt durch

Dr. v. Mosengeil.

Im Verlaufe des Jahres vom 1. October 1870 bis letzten September 1871 wurden in der hiesigen chirurgischen Universitätsklinik und Poliklinik behandelt **1924** Kranke. Hiervon kommen **489** auf die stationäre Klinik.

Hinsichtlich des Geschlechtes stellen sich beziehungsweise die Zahlen

	1924	
1185 männliche		739 weibliche Patienten
	489	
356 männliche		133 weibliche Patienten

heraus.

Was die Vertheilung in den Verpflegungsklassen betrifft, so ergiebt folgende Tabelle, welche zugleich die Summe der aus dem verflossenen Jahre übernommenen Patienten sowie diejenige der nach Ablauf des Jahres restirenden Kranken anzeigt, am besten einen Ueberblick.

Die aus dem vorhergehenden Jahre am 1. October 1870 übernommenen Patienten

	I. Kl.	II. Kl.	III. Kl.	IV. Kl.	
	—	2	36	7	
Neu aufgenommen					im Monat
	—	—	22	3	October
	2	3	31	4	November
	2	—	31	7	December

I. Kl.	II. Kl.	III. Kl.	IV. Kl.		
1	—	31	7	Januar	
1	2	33	4	Februar	
2	3	44	3	März	
—	—	19	1	April	
1	5	49	2	Mai	
4	4	37	5	Juni	
1	3	37	2	Juli	
1	1	23	1	August	
—	—	9	3	September	
15	23	402	49		
Summa summarum					489
Uebernommen in das neue Jahr wurden		22	2		
		380	47		465.

In der Tabelle finden wir stets fast gleich grosse Patientenzahlen, nur zweimal im Jahre sind weniger aufgenommen, im April und September. In beiden Monaten musste je vor dem Anfang eines neuen Semesters die Klinik gereinigt werden, da kein hinreichender Platz vorhanden, um abwechselnd einzelne Krankenzimmer zu belegen. Meist machte sich ein solcher Mangel an Raum geltend, dass die Zimmer mittelst Bahren mehr gefüllt durch Patienten waren, als eigentlich die vorschriftsmässige Bettenzahl erlaubte. Ein grosser Theil der Patienten (etwa halb soviel, als in der Klinik Aufnahme gefunden) wurde im St. Johannishospital aufgenommen und von der Klinik aus behandelt, so dass zu den übrigen 489 Kranken noch etwa 200 kommen und also im Ganzen über ein beträchtliches klinisches Material zu Lehrzwecken verfügt werden konnte.

In Bezug auf die Art der Erkrankung lassen sich die Krankheiten der klinischen und poliklinischen 1924 Patienten in folgende Rubriken theilen, wobei zu bemerken, dass eine über die Zahl 1924 hinausgehende Zahl von Krankheitsfällen dadurch erklärt wird, dass oft ein Patient an mehreren Krankheiten litt.

Tabelle I. Allgemeine Uebersicht.

1.	Knochenkrankheiten	284
2.	Gelenkkrankheiten	313
3	Contusionen	97
4.	Verletzungen anderer Art	108
5.	Geschwülste	193
6.	Lues	41
7.	Hautkrankheiten und Epizoosen	147
8.	Schleimhautkrankheiten	45
9.	Drüsenkrankheiten	86
10.	Krankheiten der Gefässe	16
11.	Krankheiten der Sehnenscheiden und Schleimbeutel	42

12.	Krankheiten des Nervensystems	37
13.	Entzündungen und Vereiterungen von Weichtheilen und Geschwüre	223
14.	Corpora aliena in Körperhöhlen	12
15.	Bildungsfehler	31
16.	Zahnkrankheiten	76
17.	Hernien	41
18.	Krankheiten des Gehörs und Auges	43
19.	Krankheiten der Harn- und Geschlechtsorgane	109
		1944.

Gestorben sind im betreffenden Jahre 18 Patienten, worüber später noch eine ausführliche Tabelle folgen wird. Es ergiebt dies auf die Zahl aller Erkrankungen, die überhaupt zur Behandlung kamen, etwa 0,9 pCt., auf die Zahl der in der Anstalt aufgenommenen Patienten dagegen 3,66 pCt.

Die näheren Details der Hauptabtheilungen werden sich aus folgenden Tabellen ergeben:

Tabelle II. Knochenkrankheiten.

A. Texturerkrankungen.			
a. Periostitis		24	
b. Ostitis und Osteomyelitis		53	
b. Spondylitis		17	
c. Nekrose		25	
d. Rachitis		16	
B. Verletzungen und ihre Folgen.			
a. Fracturen und Infractionen		130	
b. Pseudarthrosen		3	
	Summa	268	
Fractura ossium nasi et septi narium	1		
„ septi narium	1		
„ ossis frontis	1		
„ cranii	1		
„ mandibulae (durch Schuss)	2		
„ costarum	3		
Infractio costarum duarum	1		
Fractura scapulae (durch Schuss	1		
„ claviculae	15		
„ humeri	19	Fract. condyli ext. hum. 5 „ „ int. hum. 4	
„ beider Humeri	1		
„ antibrachii totius	8		
„ ulnae solius	3		
„ ulnae	1		
Infractio ulnae	1		
Fractura processus coron. ulnae	1		
„ radii solius	13		
„ beider Radii	2		
Infractio radii	2		

Fractura process. styloidei radii	1
„ „ xiphoidei sterni	1
Fractura pelvis	1
„ colli femoris	2
„ femoris	7
„ beider Femora	2
„ cruris	8
„ beider Crura	1
Querfractur der Patella	1
Fractura tibiae	6
„ condyl. int. tibiae	1
„ fibulae	3
„ malleoli ext. und int.	1
Fracturae metacarpi, carpi, tarsi, metatarsi et phalangum	13
	124.
Dazu kommen veraltete mit Difformität geheilte Fracturen	6
	130.

Die drei Pseudarthrosen, welche zur Behandlung kamen, waren je eine Pseudarthrose des Unterkiefers, des Humerus und des Vorderarmes.

Am Unterkiefer wurden nach Extraction nekrotischer Knochensplitter, welche auf beiden Seiten zwischen den dislocirten centralen Fragmenten und dem herausgebrochenen Bogen der Maxilla lagen, die Fragmente reponirt. Dazu war Dehnung der nutritiv verkürzten Muskeln, welche sich an die nach innen und oben pseudankylotisch verstellten centralen Fragmente inserirten, nöthig. Die Fragmente wurden adaptirt, so weit möglich, auf der einen Seite durch Draht, welcher die nächststehenden Backzähne umgab, auf der anderen Seite durch Cautschukschienen befestigt, die warm und weich angelegt, durch Einspritzen von Eiswasser in den Mund sofort erhärteten.

Die Pseudarthrosen der Vorderarmknochen wurden durch die Dieffenbach'sche Methode des Einschlagens von Elfenbeinzapfen in den Radius mit folgendem Gypsverband erfolgreich behandelt. Die Pseudartbrose der Ulna, deren Fragmente bei der Operation des Einschlagens in den Radius stark insultirt und auch an einander gerieben wurden, beseitigte sich von selbst durch Consolidation und knöcherne Vereinigung.

Die Pseudarthrose des Humerus wurde in der Narkose des Patienten durch neue Trennung der nur fibrös verbundenen Fragmente mittelst subcutanen Abreissens durch starke Knickung und Reizung der Knochen durch Aneinanderreiben der Fragmente mit folgendem Contentivverband geheilt. Ein sehr starker Knochencallus war das Resultat.

Die difform geheilten alten Fracturen gaben nur ein Mal Anlass zu operativer Encheirese:

Bei einem sehr schief stehenden Unterschenkel eines Mannes wurde eine subcutane Infraction bewirkt, wonach im Gypsverband eine verbesserte Stellung und Consolidirung bewirkt wurde. Da zu gleicher Zeit der andere Unterschenkel

gebrochen und difform geheilt war, welcher sich aber nicht infracturiren liess, wurde der gerade gestreckte ungleich länger und für den Gang des Patienten ein stärkeres Hinken als früher hervorgerufen, doch waren die subjectiven Beschwerden sehr gebessert, da früher bei jedem Auftreten auf den gekrümmten Unterschenkel Schmerzen sich einfanden.

Bei zwei alten difform und mit grosser Verkürzung geheilten Oberschenkelfracturen, bei denen anscheinend gar keine Weichheit des Callus mehr vorhanden war, wurde, da die Fracturen noch nicht zu alt waren, Extensionsverbände angelegt. Etwa 8—10 Pfund zogen, und wurde bei dem einen Falle durch diese sanfte Gewalt eine wesentliche Besserung erzielt, die Winkelstellung und Verkürzung betreffend.

Was die Therapie der frisch zur Behandlung kommenden Fracturen betrifft, so wurde der Contentivverband überall angewandt, wo er sich anbringen liess, und wurde bei complicirten Fracturen der Verband meist direct gefenstert, d. h. von vornherein mit Umgehung der Wunden gelegt. Die Ränder der Fenster im Verband wurden, um ein Abspritzen der Wunden zu gestatten, und um die Wundsecrete von dem Einfliessen in denselben abzuhalten, meist mit Kitt ausgeschmiert, sonst mit Watte oder Charpie ausgestopft. Bei einzelnen Fällen wurden, um besonders leichte Contentivverbände zu haben, Wasserglasverbände gelegt, sonst nur Gyps als Erhärtungsmaterial gebraucht. Da, wo starke Schwellung vorhanden war oder noch zu erwarten stand, wurde eine wollene Unterbinde gelegt, sonst sehr vielfach direct in der Szymanowsky'schen Weise kurze Bindenstreifen, die in dünnen Gypsbrei getaucht waren, auf die eingefettete Haut gebracht.

Bei der Fractura ossis frontis, bei welcher ein beträchtliches Stück des Knochens, welches deprimirt war, entfernt werden musste, lag die Meninx in grösserer Ausdehnung frei, war auch Anfangs sark entzündet, doch kam der Fall schnell zur Heilung, nachdem später noch ein kleinerer, gleichfalls deprimirter Knochensplitter entfernt worden.

Die Fracturen der Clavicula wurden mit Ausnahme eines Falles, bei dem Achtertouren hinten am Rücken um die Schultern gelegt waren, um eine stärkere Verkürzung zu bessern, sammt und sonders durch einfaches Tragen des Armes in der Mitella behandelt.

Bei einem Falle, in dem starke Dislocation der Fragmente bei der etwa in der Mitte der Clavicula gelegenen Fracturstelle vorhanden war und sich ein sehr starker Callus entwickelte, traten Erscheinungen, welche auf Druck des Plexus brachialis deuteten, sowie Oedeme im Arm auf.

Bei den Fracturen des Oberarms wurde, wenn die Bruchstelle nicht zu hoch lag, stets ein Gypsverband angelegt, in einigen anderen Fällen der Middeldorpf'sche Triangel, in zwei Fällen von complicirter Comminutivfractur ein Extensionsverband auf einer ruderähnlichen Schiene angewendet.

Das gepolsterte Querholz wurde in der Achsel angestemmt, der Oberarm auf dem schmalen Steg, der Unterarm auf dem breiten Blatt befestigt. Um das Handgelenk war ein Wattepolster und eine Extensionsbandage befestigt, an welcher ein Gewicht von 3—4 Pfund ziehen konnte. Der Patient lag im Bett, die Schiene seitlich ausgestreckt über eine Stuhllehne. Man konnte so die Wunden reinigen, ohne den Arm von der Schiene zu entfernen. Beide Fälle heilten verhältnissmässig gut. Die eine Schiene hat den schmalen Steg in der Mitte, weil im betreffenden Fall vorn und hinten Wunden waren Im anderen Fall war nur eine seitlich gelegene Wunde.

Eine sehr hoch oben sitzende Fractura humeri heilte sehr gut, nachdem der Arm am Thorax selbst geschient, nur durch Watte davon getrennt, welche Schweiss und Hautsecrete aufsaugen sollte, und durch einen dem Dessault'schen Verband ähnlichen befestigt wurde. Gypsbinden verstärkten ihn.

Die in das Ellenbogengelenk und andere Gelenke gehenden Fissuren, sowie Fracturen, welche in solcher Nähe der Gelenke lagen, dass man fürchten musste, eine starke Calluswucherung würde später Bewegungshindernisse veranlassen, wurden durch Contentivverbände behandelt, welche alle 8—10 Tage gewechselt wurden nnd stets das Gelenk in einer anderen Winkelstellung befestigten. Nach Consolidirung der Fragmente wurden passive, später active Bewegungen zu Hülfe genommen, um Gelenksteifigkeiten möglichst zu beseitigen.

Die Beckenfractur war eine mit Verletzung der Harnorgane complicirte gewesen und kam gut zur Heilung.

Bei den Fracturen des Schenkelhalses wurde nur ruhige Lagerung, bei den Fracturen des Oberschenkels selbst stets Extensionsbandage und Lagerung angewandt. Entweder wurde die Volkmann'sche Heftpflaster-Extensionsbandage oder eine umzuschnallende Lederbandage angelegt. Die ziehenden Gewichte nahm man je nach der Dislocation und der Stärke des Individuums von 4—15 Pfund, durchschnittlich kam man aber mit geringen Gewichten, 5—8 Pfund, aus. Die Contraextension besorgte man entweder durch einen um den Damm gehenden Riemen, der über das Kopfende des Bettes lief und an einem Strick gleichfalls Gewichte trug, oder, was noch vortheilhafter scheint,

indem man nach Art der Amerikaner die vorderen Füsse des Bettes auf Ziegelsteine stellte, so dass eine schiefe Ebene hergestellt war, auf welcher der Körper des Patienten selbst die Contraextension besorgte. Der gebrochene Schenkel wurde seitlich durch Sandsäcke gestützt, der Fuss der gesunden Seite trat gegen ein zwischen seine Sohle und das untere Bettbrett eingefügtes Holzstückchen oder Klotz. Die Verkürzungen, die bei dieser Behandlung entstanden, waren sehr gering gegenüber den bei Gypsverbänden erhaltenen. Doch war immerhin eine wenn auch noch so minimale Verkürzung vorhanden. In den beiden Fällen, wo beide Oberschenkel fracturirt waren, modificirte man die Gewichte derartig, dass gleiche Länge der Beine herauskam. Dabei ist zu bemerken, dass im einen Falle der Anfangs stärker verkürzt gewesene Femur durch geringeres Gewicht extendirt wurde, als der andere, welcher weniger verkürzt war, aber sich schwerer distrahiren liess. Eine Eigenthümlichkeit, welche von den Lehrbüchern nicht gewürdigt wird, und welche ich auch früher schon öfters beobachtet, scheint mir hier passend erwähnt zu werden. Ich fand nämlich bei einer grossen Anzahl von Femoralfracturen, die gar nicht in der Nähe des Kniegelenkes lagen, eine seröse Synovitis desselben ganz kurze Zeit nach der Verletzung. Eine Betheiligung des so überaus zu entzündlichen Affectionen disponirten Gelenkapparates bei Fracturen im Knie oder in seiner unmittelbarsten Nähe, hat nichts Befremdendes; wie aber peripher von der insultirten Stelle, so dass die Entzündungsproducte, die sich eventuell in loco affectionis bilden könnten, gar nicht direct zum Knie gelangen und dort weiter phlogogen wirken könnten, Gelenkentzündung auftritt, ist mir auffallend. Von einzelnen verständigen Patienten wurde entschieden in Abrede gestellt, dass, als das Unglück ihnen passirte, zu gleicher Zeit das Knie verletzt worden sei; auch tritt die Kniegelenksaffection meist erst etwas später ein. Ob Stauungsverhältnisse bei der Erscheinung zu Grunde liegen, ist mir gleichfalls mehr als zweifelhaft. Wohl würden sich plausible Hypothesen für die Erklärung finden lassen, wenn die Mitbetheiligung der nächsten Gelenke bei allen Knochenfracturen sich fände.

Bei einer Querfractur der Patella, der einzigen im betreffenden Jahre beobachteten, wobei kein bedeutendes Klaffen stattfand, wurde ein Gypsverband

gelegt, und der Oberschenkel in der Hüfte möglichst gebeugt, um die Extensoren des Oberschenkels zu erschlaffen. Das Resultat befriedigte.

Die übrigen Fracturen bieten in ihrer Behandlungsweise nichts besonders Erwähnenswerthes dar. Die 13 Fracturen kleinerer Knochen im Bereich der Hand und des Fusses waren, da sie meist complicirt waren, oft von bedeutenderer Gefahr. Was die aus der immerhin schon bedeutenden Jahresziffer von 130 für die Fracturen zu ziehende Statistik betrifft, so zeigt sich nicht, wie sonst meist, dass die Clavicularfracturen am häufigsten beobachtet sind. Der Grund liegt darin, dass gewiss viele derselben nie zur Klinik kommen. Die einfache Behandlung durch eine Mitella kann erstlich jeder Arzt ohne Unbequemlichkeit ausführen, und zweitens wird wohl überhaupt nicht jeder derartige Patient ärztliche Hülfe in Anspruch nehmen. Um die grösste Frequenz streiten sich Radius- und Humerusfractur; fast 15 pCt. zeigen die Humerusfracturen, doch sind in der Zahl 19 die Fracturen der Condylen mit 9 enthalten. Danach kommt die Frequenz der Fracturen des Schlüsselbeins mit 15. Der Radius allein ist 13 Mal fracturirt, da aber bei den 8 Fracturen der beiden Vorderarmknochen der Radius mitgebrochen ist, käme für diesen Knochen die häufigste Fractur überhaupt in unserer Tabelle vor, nämlich 13 + 8 + 2 (wobei die letzte Zahl die Fracturfälle beider Radien darstellt) = 23, und wenn man die 2 Fälle von Infractionen des Radius mitrechnet, sogar 25. — Was die übrigen in Tabelle II erwähnten Knochenkrankheiten betrifft, so erwähne ich nur, dass unter den 25 Fällen von Nekrose nicht die nach Panaritien auftretenden Phalangennekrosen mitbegriffen sind, die einfach unter der Rubrik Panaritium später mit aufgeführt sind.

Tabelle III. Gelenkkrankheiten.

A. Texturerkrankungen.

Entzündungen	117
darunter 25 exquisit fungöse	
1. Hüftgelenk	24
2. Knie (2 Mal beide)	42
3. Fussgelenk (1 Mal beide)	10
4. Schultergelenk	13
5. Ellenbogengelenk	13
6. Handgelenk	5
7. Kleine Gelenke	5
8 Polyarticuläre Entzündung	5
(Hiervon 2 Fälle Polyarthritis hyperplastica tuberosa).	

B	Erkrankungen formativer Art.			
	Contracturen und Verkrümmungen.			
	a. Arthrogene Contraction	Knie		5
		Humerus		2
		Ellenbogen		3
	b. Cicatricielle			4
	c. Neurogene			3
	d. Caput obstipum			1
	e. Kyphosen			11
	f. Scoliosen			13
	(traumatische Scoliose)			1
	g. Pes planus einseitig			13
	h. „ „ doppelseitig			3
	i. „ varus einseitig			12
	„ „ doppelseitig			6
	k. Pes varo-equinus (paralyt.)			2
	„ equinus			3
	l. Pes valgus einseitig			3
	„ „ doppelseitig			2
	m. Pes valgo-calcaneus			1
	n. Genu valgum einseitig			27
	„ „ doppelseitig			2
	o. Genu varum einseitig			1
	„ „ doppelseitig			1
C.	Verletzungen.			
	a. Distorsionen			45
	b. Luxationen			21
	Lux. femor. congen. duplex		1	
	„ „ „ simplex		3	
	„ „ nach vorn		1	
	„ „ „ hinten		2	
	„ humeri nach vorn		7	
	„ genu nach aussen		1	
	„ antibrachii nach hinten		1	
	„ ulnae nach hinten		2	
	„ radii, complicirt mit Ulnarfractur		1	
	„ manus in dorsum		1	
	„ pollicis in dorsum		1	
	c. Gelenkverwundungen			11
	Schussfractur des Knies		2	
	„ „ Fussgelenks		2	
	„ „ Ellenbogengelenks		1	
	Complicirte Fractur im Bereich des Handgelenks		4	
	Zerschmetterung des Metacarpo-Phalangealgelenks des Index		2	
			Summa	313.

Zu dieser Tabelle muss bemerkt werden, dass unter den 25 fungösen Gelenkentzündungen die durch Hueter's Bezeichnung der hyperplastisch-granulösen Gelenkentzündung verstanden sind, mag nun der Ausgangspunkt der Entzündung die Synovialis oder der Knochen sein. Alle anderen Entzündungen fassen die „Synovitides serosae, catarrhales, suppurativae, hyperplasticae

leves und tuberosae“ zusammen. Die Behandlung ist in allen Fällen eine ausserordentlich conservative gewesen, und zwar hauptsächlich eine mechanische, unterstützt durch äussere Application von Derivantien. Wo gewisse Stellungen vorhanden waren, wurde meist durch sanfte Gewalt eine Rectification herbeizuführen gesucht. Die Antiphlogose bestand hauptsächlich in Ruhe, d. h. in Application von Contentivverbänden und Kälte, d. h. Application von Eisbeuteln; Blutentziehungen wurden fast nie angewandt. — Als Derivantien spielte die forcirte Jodbepinselung und das Glüheisen die Hauptrolle. Das letztere gab meist nur den Voract für ein zu etablirendes Fontanell ab. Operative Eingriffe blutiger Art wurden höchst selten nur gemacht, wie die später folgende Operationstabelle nachweist, in welcher Resectionen fast ganz fehlen. Hinsichtlich der so häufigen Hüftgelenksentzündung muss erwähnt werden, dass fast nur noch Gewichtsbehandlung, fast nie mehr Streckung in der Narkose angewandt wurde.

Die arthrogenen Contracturen und Ankylosen wurden meist durch Brisement forcé, in den wenigen Fällen, wo es der Grad der Erkrankung erlaubte, durch passive Bewegungen behandelt. Die cicatriciellen Contracturen machten chirurgische, blutige Operationen nöthig. Die neurogenen, auf neuroparalytischen Verhältnissen und nutritiven Verkürzungen beruhend, wurden, wenn Erfolg in Aussicht stand, electrotherapeutisch behandelt, sonst durch Maschinen rectificatorisch gewirkt. — Das einmalig im betreffenden Jahre beobachtete Caput obstipum suchte man durch Tenotomie und in den ersten Tagen durch Anlegen einer geeigneten Halscravatte zu beseitigen; danach wurde eine Ziehmaschine dem Kinde gegeben, welche durch Zug an seitlich angebrachten Stricken, die über Rollen an etwa 8 Zoll langen Gabeln liefen, die Stellung des Kopfes corrigirte. Gegen Scoliosen geringeren Grades wurde mit Erfolg der Barwell'sche Apparat, gegen stärkere Lagerung in dem von Hüter modificirten Bühring'schen Apparat angewandt. Pes planus und Pes valgus wurden, nachdem durch Meiden alles Stehens und Gehens die meist vorhandene Entzündung im Talo-Naviculargelenk beseitigt worden, durch Stiefelchen mit innerer, federnder Seitenschiene bekämpft, Pes equinus durch Tenotomie und Stiefelchen, welche seitlich zwei Schienen trugen, die in ihrem der Fussgelenksaxe

entsprechenden Gelenk nur Plantarflexion bis zu einem rechten Winkel gestatteten. Bei Pes calcaneus wurden ähnliche Stiefelchen, die aber nur Dorsalflexion bis zum rechten Winkel erlaubten, gegeben, dazu war eine unter der Hacke höhere, nach vorn sich verdünnende Sohle daran angebracht. Pes varus ward in geringeren Graden mit Gypsverbänden, in höheren durch Tenotomie der Achillessehne und Klumpfussmaschinen behandelt. Von diesen letzteren wurde bei Kindern anfänglich eine mit doppeltem Fussgelenk versehene Art angewandt, welche täglich verstellt wurde, bei Erwachsenen eine Maschine, an welcher der Patient selbst durch Zug Rectification der Stellung des Fusses bewirkte, während bei Nacht durch Schrauben die Maschinentheile festgestellt und so die Stellung des Fusses erhalten wurde. Nachdem einige Besserung erzielt worden, giebt es „Klumpfussgehmaschinen", bei denen eine äussere federnde Seitenschiene in einem Charnier mit dem Scarpa'schen Schuh articulirt.

Bei Genu valgum war die Behandlung, so weit es nicht die leichteren Fälle des rhachitischen bei Kindern betraf, gleichfalls eine maschinelle. Nach aussen convexe Seitenschienen mit einem der Axe des Kniegelenkes entsprechenden Charnier verbanden einen Schuh mit einem den Oberschenkel umfassenden Gurt. Das Knie wurde durch eine elastische Binde an die Seitenschiene angezogen. Rhachitische Genua valga wurden der Art behandelt, dass man beim Entstehen anordnete, die Kinder durchaus nie gehen oder stehen zu lassen, bis die Krankheit vorüber sei; höhere Grade wurden öfter erfolgreich nach Hüter's Methode behandelt, indem man in gebeugter Kniestellung Gypsverbände legte, welche etwa alle vier Wochen gewechselt wurden, bis der äussere Condylus femoris hinsichtlich seiner Atrophie wieder nachgewachsen war.

Die Distorsionen machten je nach ihrer Schwere einfache Ruhe, Einwicklungen und Contentivverbände nöthig. In einzelnen Fällen wurden Mercurialsalbe oder -Pflaster applicirt.

Hinsichtlich der Luxationen ist zu erwähnen, dass von den 17 acquisiten keine einzige sich irreponibel erwies. Es waren einige veraltete Humerusluxationen dabei, 6 resp. 8 und 11 Wochen, welche nach dem von mir in v. Langenbeck's Archiv (Bd. XII. S. 1084) mitgetheilten Verfahren, welches Geh. Rath Busch seiner

Zeit angegeben, noch reponirt wurden. Bei den angeborenen Hüftgelenksluxationen wurde gar keine Therapie unternommen.

Die erwähnte und so ausserordentlich seltene Luxation der Hand nach dem Dorsum kam in der Poliklinik vor, und während ich die Absicht hatte, einen Gypsabguss davon fertigen zu lassen, demonstrirte ich den Studenten, dass eine forcirte Dorsalflexion und folgende Distraction möglicher Weise Reposition ermöglichen würden Ich machte nur eine Dorsalflexion mit geringer Kraftanstrengung und wider meinen Willen reponirte sich die verrenkte Hand. Entstanden soll sie sein durch Fall auf die Hohlhand des nach hinten gehaltenen Armes.

Eine noch genannte Luxation des Daumens auf den Rücken seines Metacarpus erwies sich als irreponibel, und wurde die Resection des Metacarpalköpfchens gemacht, das in der Vola stark hervorsprang. Ein über seine Höhe gemachter Längsschnitt liess es sofort aus der Wunde hervortreten. Nach seiner Abtragung liess sich der Daumen gut reponiren. Das Resultat wurde durch vielfache passive Bewegungen bald ein sehr befriedigendes.

Was die Gelenkverwundungen betrifft, so sind die zwei genannten Schussfracturen des Kniegelenks geheilt, ein erfreulicher Gegensatz zu den früher vorgekommenen vielen Verlusten, die ich bei conservativer Behandlung der durch Knieschüsse Verletzten erfahren.

Beide Schüsse gingen von vorn nach hinten und waren scharfe Lochfracturen da, wo sie durch Knochen gingen. Beim einen der Fälle war ziemlich gute Beweglichkeit vorhanden, beim anderen eine von sehr geringer Winkelamplitude, doch liessen sich beide Beine strecken.

Von den gleichfalls conservativ behandelten Schussfracturen im Bereich der Fussgelenkknochen wurde die eine geheilt, der andere Patient starb an Septicaemie, an welcher leidend der Patient schon zur Anstalt kam.

Die Schussfractur des Ellenbogengelenks heilte in etwas spitzwinkeliger Ankylose. Von den complicirten Fracturen des Handgelenks machte eine durch Maschinen bewirkte die Amputatio antibrachii nöthig.

Tabelle IV. Contusionen und Verletzungen anderer Art, als bisher beschrieben.

a.	Contusionen	97
b.	Riss-, Biss-, Stich-, Hieb- und Quetschwunden dabei 10 Verwundungen durch Splitter und Nadeln, welche noch extrahirt werden mussten, sowie 4 Verluste von Fingern	74
c.	Schusswunden von Weichtheilen	11
d.	Muskelzerrungen und Risse	7
	Traumatische Myitis	1
e.	„ Emphysem	1
f.	„ Pleuritis	1
g.	Contusio cerebri	1
h.	Verbrennungen	9
i.	Erfrierungen	3
	Summa	205.

Unter den Contusionen bezog sich ein grosser Theil auf Contusionen der Gelenke und wurden diese nur, falls eine länger dauernde Entzündung folgte, zu den Gelenkkrankheiten gerechnet. Die meisten Contusionen waren solche der Weichtheile, wie sie bei Fall und Sturz oder den hier häufigen Schlägereien öfter vorkamen. Patienten, bei denen keine palpable oder sichtbare Folge des insultirenden Momentes zu finden war und in Folge dessen keine Therapie eingeleitet wurde, sind nicht mit aufgeführt.

Das erwähnte traumatische Emphysem wurde durch Stich mittelst eines Dolches hervorgerufen. Eine folgende Pneumonie besserte sich nach Blutentziehungen und heilte sehr langsam. Die traumatische Pleuritis war die Folge von einer mit Rippenfractur verbundenen Verletzung und heilte verhältnissmässig schnell.

Tabelle V. Geschwülste.

A.	Gutartige.			
	a.	Atherom		15
	b.	Teleangiectasien		11
	c.	Cavernom		8
	d.	Fibrom		11
	e.	Dermoid		3
	f.	Verrucae		5
	g.	Cysten		3
	h.	Keloid		1
	i.	Ranula		1
	k.	Papillom		3
	l.	Epulis		2
	m.	Neurom		1
	n.	Enchondrom		3
	o.	Osteophyma		3
	p.	Struma		14
	q.	Lipom		2
B.	Bösartige			
	a.	Epithelialcarcinom		22
		(2 der Oberlippe dabei)		
	b.	Ulcus rodens		6
	c.	Sarcom und Adenoidsarcom		40
	d.	Osteosarcom		1
	e	Cystoidsarcom		2
		(1 Cystosarcoma phyllodes mammae)		
	f.	Carcinom		34
		Carcinoma mammae	11	
		Struma carcinosum	1	
		Fungus haematodes	1	
		Cancer en cuirasse	1	
		Carcinome im Uebrigen	20	
	g.	Ovarientumoren		2
			Summa	193.

Auffallend ist diese enorme Menge von Geschwülsten, deren Zahl noch beträchtlich vermehrt worden wäre, wenn ich, wie wohl

ganz sachgemäss gewesen wäre, die Schleimhautpolypen und Lupus an dieser Stelle mitgezählt hätte. In der That bilden auch die Geschwülste unser hauptsächliches Operationsmaterial, obwohl nach dem Grundsatz verfahren wurde, möglichst genau zu erforschen, ob nicht eine expectative Behandlung für den Patienten bessere Chance für Lebensverlängerung gebe, als schnelle Eingriffe operationssüchtiger Chirurgie. Von vielen der gutartigen Tumoren, sowie mehrfach von den Cancroiden der Lippen wurden die Patienten operirt und ambulant behandelt. Von der Operation der Sarcome und Carcinome wurde mehrfach wegen ihres sehr langsamen Wachsthums, theils auch weil zur Zeit, da sich die betreffenden Patienten in der Klinik vorstellten, die Geschwülste schon zu sehr ausgebreitet waren, Abstand genommen. Der sonst sehr seltene, hier öfter vorkommende Fall von Carcinoma lenticulare oder Cancer en cuirasse gab natürlich nur zur Bekämpfung subjectiver Beschwerden Veranlassung. — Des Versuchs muss ich noch erwähnen, den wir mehrfach gemacht, die hier so häufigen Sarcome, welche von Lymphdrüsen des Halses ausgehen und zu üblem Ausgang führen, durch Electricität zu behandeln. Diese Tumoren sind meist so gross und entzündlich mit ihren Nachbargebilden verlöthet, wenn die Patienten zur Klinik kommen, dass an operative Hülfe nicht mehr zu denken ist. Ein derartiger Fall, wobei jeder Versuch erlaubt schien, von dem nicht bestimmt vorausgesetzt werden musste, dass er schade, gab zum ersten Male Veranlassung, dass ich auf Geh. Rath Busch's Veranlassung „Electrolyse" anwandte. Electrolyse pathologischer Gewebspartien, resp. Resorption derselben unter Einwirkung von galvanischen Strömen war in der letzten Zeit vielfach angepriesen und durch wunderbare Beispiele illustrirt. Ich liess die Leitungsschnüre eines constanten Apparates in zwei Spitzen enden, deren eine aus Platin bestand (Anfangs hatte ich 2 goldene Nadeln angewandt), senkte beide Nadeln in die Geschwulstmasse an ausgewählten Stellen und liess danach den Strom durchgehen, Anfangs schwächer, später ganz stark. Es bildete sich ein Brandschorf um die Nadeln, besonders um den positiven Pol; dabei entwich in schaumigen Blasen das Gas der zersetzten Gewebsflüssigkeiten, und man konnte, wie ich mehrfach den Zuhörern demonstrirte, die Blasen, welche mit Knallgas gefüllt waren, an-

zünden und den Schall eines losgeschossenen Zündhütchens bei der Explosion hören. Dem Patienten that dies Nichts. Der Tumor zerfiel, und während der Kranke Anfangs den Kopf nicht hatte bewegen können, nur Flüssigkeiten wegen des comprimirten Oesophagus geniessen konnte und heiser sprach, wurde der Kopf allmälig beweglich, die Sprache laut und deutlich, Essen fester Nahrung leicht und vor Allem schwanden die sehr heftigen, bei Carcinomen und Sarcomen der seitlichen, oberen Halsgegend oft vorhandenen Schmerzen, welche hinter dem Ohre nach dem Scheitel strahlen. Der Erfolg sah fast aus, wie er in den mir vorgekommenen Büchern beschrieben war. Es war aber lediglich ein physikalisches Zerstören eines Theils der sehr gespannten grossen Geschwulst, wodurch der Druck derselben auf ihre Umgebung gemindert wurde. Der Patient, ein gelehriges Individuum, schaffte sich einen kleinen constanten Apparat an und stach sich die Nadeln selbst ein, wenn zu stark excedirende Geschwulstmassen hervorwucherten, um sie zu zerstören. Die Wirkung war genau die einer Aetzung. — Bei anderen Tumoren, wo nicht durch Zerstörung mechanische Insulte der Geschwulst hinsichtlich ihrer Nachbarschaft zu beseitigen waren, fehlte der Erfolg, und bei mikroskopischer Analyse von exstirpirten Sarcomen und Lymphomen, in welche man vorher zu verschiedenen Zeiten die electrischen Nadeln gesteckt, zeigte sich, dass nur Brandschorfbildung eingetreten war.

Tabelle VI. Syphilitische und verwandte Krankheitsformen.

a.	Ulcera mollia (2 phagedänische)	3
b.	Primäre Syphilis	7
c.	Secundäre Syphilis	31
	Summa	41.

Die Behandlung der betreffenden Patienten erfolgte, wenn irgend möglich, auf der Separat-Station der chirurgischen Klinik für Syphilis, anderen Falles ambulant.

Tabelle VII. Hautkrankheiten in Epizoosen.

a.	Eczema und Eczema impetiginodes	41
b.	Acne universalis	3
c.	Acne rosacea	2
d.	Seborrhoe	3
e.	Ecthyma	1
f.	Rupia	2

g.	Herpes labialis		1
h.	Prurigo		16
i.	Urticaria		3
k.	Naevus		1
l.	Naevus pilus		2
m.	Cutis pendula		1
n.	Clavus		4
o.	Psoriasis		2
p.	Herpes circinnatus		1
q.	Pachydermie (Elephantiasis laevis)		2
r.	Elephantiasis Arabum		5
	Elephantiasis vulvae	1	
	„ der rechten Gesichtshälfte	1	
	„ penis	1	
	„ cruris	2	
s.	Lupus		21
t.	Ichthyosis		2
u.	Hystricismus		1
v.	Area Celsi		1
w.	Alopecia		3
x.	Mentagra		3
y.	Favus		4
z.	Morpiones		2
z'.	Scabies		20
		Summa	147.

Von diesen Fällen wurden nur wenige in die Anstalt aufgenommen. Hauptsächlich waren dies Lupus-Erkrankungen, unter denen die interessantesten Fälle, besonders auch von lupöser Erkrankung anderer Stellen, als des Gesichtes, vorkamen, z. B. an Händen, Armen, Fuss, den Schleimhäuten in Nase und Rachen. Theilweise war die Erkrankung so hochgradig, dass einzelne Finger entfernt werden mussten, in anderen Fällen kamen die enormen narbigen Schrumpfungen vor, wodurch totale Verkrüppelung der erkrankt gewesenen Hände bewirkt wurde. Es fanden sich dabei alle Arten der klinisch verschieden benannten Species, vom Lupus erythematodes bis zum exuberans und exedens, bis zu Arten, welche vom Studenten beim ersten Anblick für eine elephantiastische Entartung gehalten wurde. Was die Behandlung betrifft, so wurde vielfach die von Volkmann empfohlene Methode angewandt, durch multiple Zerstichelung den Boden der lupösen Geschwulst zu zerstören, nachdem von ihr selbst so viel als möglich durch scharfe kleine Löffel entfernt worden. Wirklich that dieses Verfahren in einzelnen Fällen sehr gute Dienste, während es in anderen gänzlich im Stich liess. Um den Patienten unnöthige Schmerzen zu ersparen, liess ich meist die zu criblirende Stelle erst durch einen Richardson'schen Pulverisateur anästhe-

siren, und da das warme ausfliessende Blut sofort die durch Kälte bewirkte Gefühllosigkeit beseitigen würde, während des Stichelns den Aetherstrahl unaufhörlich weiter wirken. So wurde es möglich, selbst sonst sehr empfindlichen Patienten diese Behandlung zu Theil werden zu lassen. Nach der Punction wurde ein Charpiebäuschchen, das mit 1 pCt. Carbollösung getränkt war, aufgelegt. Dies blieb 24 Stunden liegen und danach folgte eine vom Patienten selbst geleitete Behandlung, die unter allen Umständen, auch bei anderer Behandlungsmethode des Lupus, gebraucht wurde, nämlich das Bähen mit schwacher Sodalösung (etwa ½ pCt.); während des Ausgehens in freier Luft trugen die Patienten Läppchen mit Fett, bisweilen mit Bleisalbe auf ihren kranken Stellen. In einzelnen Fällen hat oft dies Sodabähen allein geholfen, in anderen wurde die Zerstörung des Lupus durch Glüheisen oder Caustica, wie Lapis etc. bewirkt. Aber nie sah ich einen nennenswerthen Erfolg, wenn die Sodabäder ausblieben. Der Lupus erythematode wurde durch Ungt. hydrarg. ciner. oder Mercurialpflaster örtlich behandelt.

Was die übrigen erwähnten Hauterkrankungen mit Ausnahme der 3 Naevi, der Cutis pendula und der Clavi betrifft, so spielte in allen Fällen die Reinlichkeit und Hautpflege eine Hauptrolle in der Behandlung (die eben genannten Fälle waren solche, welche dem excidirenden Messer verfielen). — Besonders hervorzuheben sind einige hochgradige Fälle von Prurigo, welche meist, so lange die unermüdlichste Hautcultur durch Bäder mit Pottasche oder Soda stattfand, sich besserten, sobald dies aufhörte, weil es den Patienten zu lästig war oder in deren Wohnung sich nicht durchführen liess, trotz allen Arsens und innerer Mittel schnell recidivirten. Relativ gute Dienste that bei den Fällen von geringerer Intensität Acid. carbol. in schwachen Gaben innerlich. Die meist bei Prurigo, die schon länger bestand, sehr entwickelten, selbst ganz enorm grossen Drüsenanschwellungen waren sehr resistent gegen alle Mittel (Kälte, Ungt. ciner. und Druck). — Genau dasselbe gilt von den in ihren subjectiven Beschwerden freilich ausserordentlich viel minder schlimmen Fällen von Psoriasis, Ichthyosis und Hystricismus. — Die relativ sehr grosse Zahl von Elephantiasis-Erkrankungen ist auffallend. In der That ist diese Erkrankung in den Rheinlanden nicht so gar selten, doch habe ich

noch nie ein solch häufiges Vorkommen, wie in diesem Jahre, gesehen. Die Fälle waren nicht so hochgradig, wie ich sie früher schon beobachtet, und fand nur bei der Elephantiasis vulvae und penis ein blutiger Eingriff statt, die anderen Fälle an den Extremitäten wurden durch alkalische Bäder, durch Compressiv-Einwickelungen und Aufschläge von Bleisalzlösungen über die Rollbinden mit einigem Erfolg behandelt. Gegen die halbseitige leontiastische Gesichtserkrankung wurde, da der Process stationär schien, nichts Besonderes unternommen.

Gegen Area Celsi wurden Waschungen und Bepinselungen mit Tinct. Capsici (durch Alcohol verdünnt) angewandt. Gegen die übrigen Pilzkrankheiten alle möglichen empfohlenen Mittel. Bei selbst sehr lange bestehender Sycosis habe ich mit Erfolg das Verfahren angewandt, ausser den Abwaschungen mit Kaliseifen graue Mercurialsalbe während der Nacht, bei Tage Einpinselungen von starken Carbollösungen (Ac. carbol., Spir. sapon. ana 10,0, Glycerini Aq. comm. ana 40,0) zu appliciren. — Favus habe ich ähnlich, doch mit weniger Erfolg ambulant behandelt, falls die Patienten sich weigerten, sich in das Johannishospital aufnehmen zu lassen, wo Heilungen durch Anwendung von Pechkappen bewirkt werden.

Die hier sehr häufigen, besonders seit Beendigung des letzten Krieges unendlich vermehrten Fälle von Scabies werden gleichfalls im Johannishospital behandelt, wo auf einer besonderen Krätzestation jährlich mehrere Hundert Scabieskranke curirt werden. Oft war aber Unvermögen, die Kurkosten zu zahlen, oder nicht der gute Wille, sich aufnehmen zu lassen, vorhanden. In diesen Fällen musste ambulant behandelt werden und wurde früher Perubalsam, jetzt der billigere Styrax liquidus dann angewandt.

Tabelle VIII. Schleimhautkrankheiten.

a.	Diphtheritis (Tracheotomie)	3
b.	Ozaena	13
c.	Nasenpolyp	9
d.	Catarrh der Tuba Eustachii	6
e	Stomatitis aphthosa	2
f	Stomatitis gangraenosa (Noma)	1
g.	Gingivitis	1
h.	Pharyngitis	6
i.	Strictura oesophagi (nicht carcinös)	1
k.	Dacryocystitis	1
l.	Mastdarmpolyp	2
	Summa	45.

Bei dieser Tabelle dürfte auffallen, dass einzelne Rubriken hier mitgezählt sind, welche sachlich bei anderen Tabellen vielleicht besser untergebracht wären, z. B. Tubencatarrh bei Krankheiten des Gehörs, Gingivitis bei denen der Zähne, die Polypen bei den Geschwülsten. Aber jedes System hat ja etwas Gekünsteltes, und so verzeihe man meine Eintheilung.

Was die 3 Fälle von Diphtheritis betrifft, so wurden 2 Patienten, Kinder, damit behaftet zur Klinik gebracht, um tracheotomirt zu werden. Ein drittes Kind, das wegen multipler Ostitis in der Klinik schon seit langer Zeit lag, erkrankte damals daran. Die beiden ersten Fälle starben nach der Tracheotomie, der letzte ohne dieselbe. In allen drei Fällen war die dyphtheritische Erkrankung der Schleimhäute weit verbreitet.

Die Ozaena, meist sehr hartnäckig, wurde durch Nasenspritzen (Weber'sche Douche) mit verdünnter Lösung von Kali hypermang., bisweilen mit Aetzungen durch Lapis behandelt. Bei Nasenpolypen wurde das Ecrasement durch Polypenzangen gemacht. Die Versuche, mittelst des Galvanocauters Valtolini's Verfahren nachzuahmen, misslangen. Bei den Mastdarmpolypen wurden die Stiele durch Ligaturen umschnürt, danach die Polypen abgeschnitten. Die Strictura oesophagi war durch Entzündung der Schleimhaut nach Verschlucken einer ätzenden Substanz entstanden und wurde bougirt.

Tabelle IX. Drüsenerkrankungen.

a.	Erkrankung von Lymphdrüsen . . .	73
b.	Parotitis	1
c	Polygalactie	1
d.	Tonsillitis	3
e.	Stenose der Submaxillargänge	1
f.	Mastitis	7
	Summa	86.

Unter den Lymphdrüsen-Erkrankungen sind die sogenannten scrophulösen, die Lymphadenitis chronica und acuta und die Vereiterungen von Lymphdrüsen verstanden. Bäder, gute Nahrung, Eisen und Jodpräparate, unter Umständen Incisionen, resp. Excisionen, waren die therapeutischen Mittel. Bei den 3 Fällen von Tonsillitis, welche chronisch waren, machte die bedeutende Hypertrophie die partielle Exstirpation der Tonsillen nöthig.

Die Stenose der Speichelgänge der Submaxillardrüse war durch ein Speichelsteinchen bedingt, welches excidirt wurde.

Die Mastitis fand sich 6 Mal bei Frauen, einmal bei einem Knaben in der Pubertätszeit.

Tabelle X. Krankheiten der Gefässe.

a.	Varices der unteren Extremitäten . .	12
b.	Hämorrhoiden	2
c.	Epistaxis	1
d.	Hämophilie	1
	Summa	16.

Unter den Varices sind nur solche verstanden, welche noch nicht zum Auftreten varicöser Ulcera Anlass gegeben. Diese letzteren sind in einer späteren Rubrik, derjenigen der Ulcera cruris enthalten. Es fanden sich mehrere Male exquisite Phlebolithen, die aber nur zweimal wegen grosser Schmerzen, die sie veranlassten, excidirt wurden.

Die Hämorrhoiden wurden in einem der 2 Fälle abgebunden, in anderen durch Hebung der die venöse Stauung bedingenden Ursachen (harte Scybala in recto) gebessert. — Bei der profusen Nasenblutung musste tamponnirt werden.

In dem einen Falle von Hämophilie, ein Vorkommen, das ich hier schon einige Male beobachtete, stand allmälig die Blutung, welche einer sehr unbedeutenden Verletzung folgte und den Patienten ganz anämisch gemacht hatte. Constante Compression durch Verbände schien am besten zu wirken.

Tabelle XI. Krankheiten der Schleimbeutel und Sehnenscheiden.

a.	Bursitis praepatellaris	5
b.	Bursitis an anderen Orten	2
c.	Ganglion	15
d.	Acute und chron. Sehnenscheidenentzündung	20
	Summa	42.

Einmal gab eine heftige Entzündung der Bursa praepatellaris, da Eiterung eintrat, Veranlassung zur kreuzweisen Spaltung, wonach schnelle Heilung durch Granulationen erfolgte. In den anderen Fällen war nur ein Hydrops der Bursa vorhanden, Ruhe, Derivantien und Compression thaten hinlängliche Dienste.

Die Ganglia wurden, wenn sie frisch entstanden und fluctuirend waren, durch einen Faustschlag auf das flectirte Handgelenk meist beseitigt. Wenn aber danach kein Compressionsverband angelegt wurde, recidivirten sie öfter und waren dann meist viel grösser. Waren festere Fibrinmassen in den Geschwülsten zu fühlen oder diese sehr gross, so punctirte man, wenn subjective Beschwerden, z. B. Steifigkeit oder Schmerz beim Arbeiten,

vorhanden war. Mehrfach wurden die von mir seiner Zeit genauer beschriebenen Reiskörner entleert.

Die Sehnenscheiden-Entzündungen, welche ihren pathologisch-anatomischen Verhältnissen, wie ihrem klinischen Bilde nach so verschieden sind, wie die verschiedenen Arten von Gelenkentzündungen, machten ähnlich vielseitige Behandlung nöthig. Vor Allem war wiederum absolute Ruhe das Nothwendigste. Die einfache Tendovaginitis crepitans liess sich gewöhnlich durch Einreibung von grauer Salbe und Einwickeln mit Rollbinden schnell beseitigen; nur in einzelnen intensiver auftretenden Fällen wurde der Gypsverband gewählt. Resistenter war schon der chronische Hydrops der Sehnenscheiden und oft aller Therapie und Mühe hohnsprechend die hyperplastische, granulöse Entzündung, wobei Sehnenscheide und Sehne oft in gleicher Weise Antheil haben mochte, die peritendinösen Gebilde in Mitleidenschaft gezogen wurden und die Erkrankung in einzelnen Fällen so weit um sich griff, dass secundär Knochen und Gelenke mitafficirt wurden. Ein solcher Fall machte später die Amputatio cruris nöthig. Zwei Sehnenscheiden-Entzündungen, eine am Fuss, die andere am Vorderarme, machte Incisionen nöthig; die am Arm heilte nach Entleerung des Eiters schnell, bei der am Fuss trat Linderung der Schmerzen ein. Auf jeden Fall muss ich bei Recapitulation der Sehnenscheiden-Erkrankungen die grosse Analogie derselben mit den Gelenkkrankheiten als das mir besonders Auffällige erwähnen.

Tabelle XII. Krankheiten des Nervensystems.

a	Lähmungen durch Schuss	7
b.	„ „ einen Fall	1
c.	Spontane Lähmung des Unterschenkels	1
d	„ „ „ Ileopsoas	1
e.	Spinale Kinderlähmung einseitig	12
	doppelseitig	1
f.	Coordinationsstörung	1
g.	Chorea	1
h.	Progressive doppelseitige Muskelatrophie	1
i.	Neuralgie im Trigeminus	2
	„ in anderen Gebieten	4
k	Ischias	2
l.	Pruritus	1
m.	Spasmus	2
	Summa	37.

Von diesen Fällen wurden mehrere der internen Klinik überwiesen, im Uebrigen spielte unter den therapeutischen Mitteln der constante und inducirte Strom die Hauptrolle. Auch bei Neuralgien gab die Electrotherapie öfter gute Resultate, aber mit so sehr verschiedenen Erscheinungen, dass höchstens aus denselben geschlossen werden kann: 1) Man bekommt eine Minderung der Schmerzen, wenn die insultirte Stelle in das Bereich des Anelectrotonus kommt, sei es nun auf- oder absteigender Strom. 2) Man meide zu starke Ströme und zu lange Sitzungen. In einem Falle, wo eine Nervenverletzung sowohl Lähmung, als Neuralgie zur Folge hatte, konnte durch den constanten Strom keine Besserung, wohl aber durch schwache Inductionsschläge eine momentane Beseitigung der Schmerzen erzielt werden. — Sollte bei Lähmungen Electricität gebraucht werden, so wurde nach dem Princip verfahren, dass der constante Strom die Erregbarkeit erhöht, der labile oder inducirte, also Stromesschwankungen, direct reizen. Mit Vortheil liess ich oft einer kurz dauernden Application des constanten, absteigenden Stromes eine Application des Inductionsstromes folgen, und besonders möchte ich erwähnen, dass mir der primäre Strom gut zu wirken schien.

Die essentielle und spinale Lähmung wurde, nachdem man die Eltern die Art zu electrisiren gelehrt, oft von den Angehörigen selbst electrisch weiter behandelt. Da, wo neuroparalytische und nutritive Contracturen vorhanden waren, musste maschinelle Hülfe gewährt werden. In fast allen Fällen war die klassische Gruppe der gelähmten Muskeln, bei vorliegender Erkrankung die der Extensoren des Unterschenkels, meist einseitig. — Der Fall von Pruritus spottete aller äusseren Therapie, Metallica innerlich schienen vorübergehend Besserung zu erzielen, der Fall entzog sich aber ungebessert einer weiteren Beobachtung.

Tabelle XIII. Entzündungen und Vereiterungen von Weichtheilen und Geschwüre.

a.	Erysipelas	8
b.	Phlegmonen	27
c.	Panaritium	40
d.	Entzündung von Weichtheilen	18
e.	Congestionsabscesse	13
f.	Abscesse anderer Art	26
g.	Furunkel	12
h.	Allgemeine Furunculosis	2

i.	Carbunkel	4
k.	Hauttuberkulose	6
l.	Geschwüre der Zunge	2
m.	Ulcera cruris	49
n.	Ulcus phagedaenicum	1
o.	Fistula recti	4
p.	Gallenfistel	1
q.	Darmfistel	1
r.	Fistula urethrae	1
s.	Andere Fistel	1
t.	Eingewachsener Nagel	6
	Summa	223.

Es sind unter den hier erwähnten 8 Erysipelen nur solche genannt, welche nicht als accidentelle Wundkrankheit zu anderen schon bestehenden Verwundungen hinzukamen, sondern nur solche, bei denen die Patienten des Erysipels halber selbst ärztliche Hülfe suchten. Phlegmonen und Panaritien wurden meist, so wie sie zur Behandlung kamen, gespalten, wenn auch noch kein oder nur wenig Eiter vorhanden war. Das Weiterschreiten des Processes wurde so gehindert, die Schmerzen gemindert. — Die Congestionsabscesse wurden, wenn irgend möglich, nicht geöffnet, nur da, wo der Abscess à la veille des Durchbruches war, wurde nach Lister's Methode incidirt, und die Patienten befanden sich meist nicht schlecht bei Entleerung des Eiters, so dass es empfehlenswerth scheinen möchte, öfter zu spalten. Die relativ grosse Zahl von 4 Carbunkeln im Jahre wird hier öfter erreicht. Bei frühzeitiger, ausgiebiger Spaltung, entweder sternförmig oder nach Hüter's subcutaner, die Basis der Geschwulst zerschneidender Methode ausgeführt, befanden sich die Patienten meist bald gebessert.

Die hier nicht so gar seltene Affection der Hauttuberculose liess sich nur durch ausgiebigste Spaltung aller erkrankten Partien, wonach 3 Tage nach den Incisionen Aetzungen mit Lapis folgten, beseitigen. Statt des Lapis empfiehlt sich bisweilen die Application eines feinen Glüheisens. Da die Affection meist bei elenden Individuen, chlorotischen Mädchen, scrophulösen Personen mit verkäsenden Drüsenentzündungen etc. vorkommt, wird man zugleich Bäder, diätetische und allgemeine Behandlung einleiten.

Die Ulcera chronica cruris waren meist auf varicöser Basis, bisweilen durch Eczeme und überaus grosse Immundities

entstanden. Bäder, Ruhe reizende Bähungen (Chamillenthee) und Salben (Ungt. Hydrag. praec. rubri oder Ungt. Arg. nitrici), sowie Einwickelungen wurden angewandt. Ein Ulcus cruris phagedänicum trat mit diphtheritischem Belag auf. Einprocentige Lösung von Kal. hypermang., alle halbe Stunde aufgebracht, besserte schnell, das Weiterfressen hörte sofort auf, nach einer Woche waren gute Granulationen, die schnell zur Heilung führten, vorhanden. — Was die verschiedenen Fisteln betrifft, so wurden die Rectalfisteln gespalten, nur in einem Falle von gleichzeitig vorhandener hochgradiger langer Tuberculose nicht.

Die erwähnte Darmfistel wurde nach allen Versuchen, sie zu schliessen, stets grösser. Vergeblich wurden Aetzungen, umschnürende Näthe und Vereinigung der wundgemachten Fistelränder versucht. Da die Oeffnung weit unten im Darmcanal lag, hatte sie keinen erheblichen Einfluss auf die Ernährung, nur die ekelhafte stete Verunreinigung durch Koth zur Folge. Die Oeffnung lag etwas oberhalb der linken Inguinalgegend

Ueber die Behandlung der Fistula urethrae werde ich bei Besprechung der Krankheiten der Harnorgane reden.

Was die Operation des sogenannten eingewachsenen Nagels betrifft, der Entzündung des Nagelbettes, so wurde bei allen vorliegenden Fällen, die sich nur auf den Hallux bezogen, die totale und partielle Extraction des Nagels gemacht. Zur Anästhäsirung genügte meist Local-Application eines Aetherstromes mittelst des Richardson'schen Pulverisateurs.

Tabelle XIV. Córpora aliena in Körperhöhlen.

Darunter sind nicht Steine der Blase verstanden, nur fremde Körper im Ohr, im Oesophagus, in der Nase und der Harnröhre. Es wurde stets mit Erfolg die Extraction gemacht, nur in einem Falle, wo eine Glasperle im Ohr stecken sollte und schon durch andere Aerzte in das Cavum tympani getrieben worden war, nichts herausgeholt, freilich auch nicht mit Evidenz der Nachweis des Vorhandenseins der Perle geführt.

Tabelle XV. Zahnkrankheiten.

a.	Verhaltener neuer Zahn	1
b.	Caries dentis	54
c.	Parulis	12
d	Zahnfisteln	9
	Summa	76.

Auffallend ist die geringe Zahl von Zahnpatienten, welche aber nie sehr gross in Bonn war. Die cariösen Zähne wurden meist mit Zangen, die Wurzeln bisweilen mit dem Geisfuss entfernt. In einzelnen Fällen tödtete man bei sonst noch relativ guten Zähnen den Nerv durch Arsenikpaste (Ac. arsenicos, Morph. muriat., Creosoti ana). Die Parulisabscesse wurden gespalten, die Zahnwurzeln, von denen der Process meist ausging, extrahirt. Bei den Zahnfisteln mussten gleichfalls die schuldigen Zähne entfernt, nekrotische Kieferpartien, wenn sie vorhanden, resecirt, Sequester extrahirt werden.

Tabelle XVI. Bildungsfehler.

a.	Hasenscharte einseitig	1
	doppelseitig	1
b.	„ mit Wolfsrachen, einseitig	6
	doppelseitig	2
c.	Ectopia vesicae	1
d.	Hypospadie	2
e.	Epispadie	2
f.	Breiter Ansatz des Frenulum	1
g.	Atresia vaginae	1
h	Cryptorchis	1
i.	Spina bifida	2
k.	Defecte Bildung an Hand und Fuss	1
l.	Missbildungen an denselben per excessum	2
m.	Ankyloglossum	1
n.	Angeborene Taubheit, doppelseitig	1
o	Stummsein	3
p.	Taubstummheit	4
q.	Angeborene Hypertrophie der Papillae circumvallatae	1
	Summa	33.

Auffallend ist bei Betrachtung der Zahlen die grössere Menge der mit Wolfsrachen complicirten Hasenscharten, welche die einfachen Hasenscharten vierfach übertreffen. Theils mag der Grund im wirklich häufigeren Vorkommen des mit Palatum fissum complicirten Labium fissum liegen, theils darin, dass die Statistiken der Kliniken stets etwas Einseitiges haben werden, da leichtere Fälle mehr der Privatpraxis anheimfallen. Die Operation wurde in allen Fällen gemacht, meist waren es sehr junge Kinder. Bei doppelseitiger Hasenscharte wurde erst die eine Hälfte, nach 6—8 Wochen die zweite operirt. — Uranoplastiken sind nicht ausgeführt, dürften auch jetzt, da die Süersen'schen Obturatoren Vorzügliches bei angeborenen Defecten leisten, nicht mehr zur Ausführung in Bonn gelangen.

Bei Ectopia vesicae und Epispadie wurde Nichts unternommen, bei dem einen der beiden Fälle von Hypospadie wurde eine Erweiterung des sehr engen Orificium urethrae durch Dehnung bewirkt, beim anderen eine Verlängerung der Urethra durch plastische Operation vergeblich versucht.

Der breite Ansatz des verkürzten Frenulum wurde durch Incision operirt.

Die Atresia vaginae wurde operirt durch einfaches Trennen einer dünnen, den Verschluss bewirkenden Membran.

Von den monströsen Bildungen an Hand und Fuss habe ich das Interessante schon in v. Langenbeck's Archiv (Bd. XII. S. 719) beschrieben. Die Tauben und Taubstummen wurden an besondere Lehranstalten für derartige Unglückliche überwiesen.

Tabelle XVII. Krankheiten des Gehörs und Auges.

a	Schwerhörigkeit	2
b.	Otitis interna	5
c	„ externa	28
d.	Conjunctivitis granulosa	1
e.	Glaucom	1
f.	Hordeolum	1
g.	Ulcus corneae	3
h.	Cataract	2
	Summa	43.

Zu dieser Tabelle bleibt wenig zu bemerken. Die Gehörkrankheiten gehören zu dem für den Arzt so undankbaren Felde, bei dem nur in so wenigen Fällen, wenn es sich um etwas Anderes als Verstopfung des Porus acust. externus durch verhärtetes Ohrenschmalz und Schmutz handelt, Etwas zu nützen ist. Die Otitis int. wurde meist durch ostitische Processe bedingt, die Otitis ext. durch kleine Furunkel im Ohr, durch Abscesse und Entzündungen, bisweilen auf Basis des verhärteten, als fremder Körper reizenden Ohrenschmalzes. Die Haupttherapie war Ausspritzen und Reinigen des Ohres. Die 2 Fälle von Schwerhörigkeit waren bei Leuten, bei welchen der Ohrspiegel ein normales Trommelfell zeigte; beide Male waren schlechte Zähne im Oberkiefer derselben Seite vorhanden; der eine Patient willigte in deren Extraction, der andere nicht, da er nie Schmerzen daran habe. Beim ersteren besserte sich sein Gehörleiden wesentlich, der zweite stellte sich nicht wieder vor.

Augenkrankheiten wurden stets der hiesigen Augenklinik überwiesen, oben genannte Fälle aber theilweise in der chirurgischen Klinik behandelt, da sie sich bei Patienten mit noch anderweitigen chirurgischen Erkrankungen fanden.

Tabelle XVIII. Hernien.

a.	Hernia inguinalis, einseitig	20
	doppelseitig	4
b.	„ cruralis	7
c.	„ labialis	1
d.	„ umbilicalis	9
	Summa	41.

Von den Hernien war eine Cruralhernie incarcerirt und musste in diesem Falle die Herniotomie gemacht werden. Einige andere anscheinend irreponible und incarcerirte Hernien, an welchen ausserhalb der Anstalt meist schon vergebliche Taxisversuche gemacht waren, liessen sich nach Application weit heraufreichender Clystiere, welche Platz im Abdomen schafften, warmen Bädern und in darauffolgender Chloroformnarkose reponiren. Die Zahl der Herniotomien ist sehr gering, von 41, oder wenn man die 9 Nabelbrüche noch weglassen will, von 32 Brüchen nur eine.

Tabelle XIX. Krankheiten der Harn- und Geschlechtsorgane etc.

a.	Gonorrhoe	11
b.	Cystitis	4
c.	Orchitis und Epididymitis	3
d.	Prostatahypertrophie	4
e.	Prostatatuberculose	1
f.	Abreissen der Urethra durch Sturz auf den Damm	1
g.	Stricturen, gonorrhoische	11
	„ traumatische	4
h.	Phimose und Paraphimose	27
i.	Lithiasis	2
	„ Prostatastein	1
k	Hydrocele, einseitig	18
	doppelseitig	3
	funiculi spermatici	2
l.	Varicocele, einseitig	1
	doppelseitig	1
m.	Haematocele	1
n.	Haematurie	2
	(beide Fälle nach Sturz)	
o.	Spermatorrhoe	1
p.	Balanitis	1
q.	Incontinentia urinae	4
	(2 Fälle von nächtlicher Enuresis)	
q'.	Ischurie	1

r.	Fluor albus	1
s.	Prolapsus uteri	1
t.	Fistula vesico-vaginalis	1
u	Prolapsus ani	2
	Summa	109.

Die Gonorrhoe wurde stets örtlich und, wenn keine complicirenden Verhältnisse vorhanden waren, ambulant behandelt. Bei Cystitis hatte ich gleichfalls von der örtlichen Behandlung die ungleich besten Resultate: Ich spritzte die Blase täglich mit einer sehr verdünnten Lösung von Kal. hypermangan. aus. Blosses Wasser genügte nie, doch die erwähnte Lösung that vortreffliche Dienste. — Gegen Orchitis und Epididymitis wurde antiphlogistisch Ungt. ciner., Eis- und Bleiwasserüberschläge angewandt, besonders aber das primäre Leiden, der Tripper, zu beseitigen gesucht. — Die nicht durch Tripper bedingte Alters-Hypertrophie der Prostata machte es bisweilen nöthig, die Patienten im Selbstcatheterisiren zu unterweisen. Die Phimosen und Paraphimosen wurden sämmtliche 27 operirt und ambulant behandelt. In einzelnen Fällen wurde die Circumcision, in den meisten die einfache Incision ohne folgende Suturen gemacht. Zu erwähnen ist dabei, dass wohl in der Hälfte der hier zur Operation gekommenen Phimosen eine oft sehr feste Verwachsung zwischen dem innern Blatt der Vorhaut und der Eichel stattgefunden. Bisweilen ging die Verwachsung bis zur Urethralöffnung, so dass das Orificium urethrae etwas mit gespalten werden musste. Am besten liessen sich die verklebten Gebilde durch die Fingernägel trennen, bisweilen mussten aber schärfere Instrumente, ein scharfkantiges Myrtenblatt z. B., zu Hülfe genommen werden. Mit den Phimosen vereint, kamen öfter Hernien und Hydrocelen vor, die ersteren entschieden durch das constante, starke Pressen bei Entleerung des Urins hervorgerufen, denn die Oeffnungen, durch welche der Urin entleert wurde, waren häufig so fein, dass mit keiner Sonde ein Eindringen möglich war. In einzelnen Familien waren die Phimosen bei allen Söhnen vorhanden und wie es schien erblich. Ob bei consequent durchgeführter Ablatio praeputii sich schliesslich eine künstlich octroyirte Körpereigenschaft weiter vererben würde, will ich für diese Fälle denn doch als unwahrscheinlich betrachten, will aber hierbei erwähnen, dass ich von einem israelitischen Freunde die Mittheilung bekam, dass öfter Juden-

knäbchen ohne Vorhaut geboren wurden, und zwar mit derartigem Mangel, dass gar keine Beschneidung stattfinden könne.

Hinsichtlich der Hydrocelen sei erwähnt, dass von den 23 Operirten an 5 Patienten die Radicaloperation durch Schnitt gemacht wurde, und zwar an einem doppelt. In den übrigen Fällen wurde die einfache Punction meist, in einigen Fällen die Punction mit nachfolgender Injection von Jodlösung gemacht. Recidive blieben bei keiner Art der Behandlung ganz aus. Bei einem Manne mit doppelter Hydrocele war auf der einen Seite die Operation durch Schnitt, auf der anderen palliativ die Punction gemacht. Die letztere Seite heilte, auf der ersteren stellte sich ein Recidiv ein. Bei Leuten jenseits von 40 Jahren wurde nie die Operation durch Schnitt gemacht, ebensowenig bei Kindern. Bei diesen ist öfter Heilung nach der einfachen Punction beobachtet worden. Bei einigen alten Habitué's der Klinik, welche alle 1—2 Jahre kamen, um sich ihren „dicken Beutel" abzapfen zu lassen, waren die den Hoden umgebenden Häute so verdickt, dass der Troicart in seiner ganzen Länge eingeschoben werden musste, um bis zu der angesammelten serösen Flüssigkeit dringen zu können. Bei den Hydrocelen ganz kleiner Kinder wurden versuchsweise Anfangs Umschläge mit schwach die Haut reizenden Lösungen gemacht, jedoch ohne nennenswerthen Erfolg. Die Hämatocele wurde punctirt und so geheilt, die Varicocelen nur durch schwache, comprimirende Suspensorien behandelt.

Was die Behandlung der Stricturen betrifft, so wurde, besonders bei den gonorrhoischen, hauptsächlich die allmälige Erweiterung durch Bougies geübt. In 5 Fällen jedoch, wobei 4 durch traumatische Verletzung der Harnröhre entstandene Stricturen sich befanden, musste der äussere Harnröhrenschnitt gemacht werden. Die durch traumatische Verletzungen entstandenen Stricturen sind sehr viel resistenter gegen Bougirversuche, auch ist es oft wegen der Knickung der Harnröhre schwierig, das Bougie einzuführen; meist sind ferner die ringförmigen Narben, welche die Strictur bedingen, sehr lang (mehr als 2 Zoll lang sind sie gefunden).

In 2 Fällen war die Harnröhre ganz abgerissen gewesen, und standen sich die Enden gar nicht gegenüber. Das eine war ein frischer Fall, der danach die Operation der Boutonniere nöthig machte, das andere ein alter, wobei die Ent-

leerung des Urins durch eine Fistel am Damm erfolgte. Diese war gleichfalls sehr eng, und in Folge der Urinstauung, wie auch in allen anderen hierher gehörigen Fällen Blasencatarrh vorhanden. Nur in einem Falle hatte sich ein Haarbougie einführen lassen, das nach dem Schnitt bis zur Narbe der Urethra als Leitung für weitere Schnittführung diente, in allen anderen Fällen musste das centrale Ende der Harnröhre gesucht werden. Dies war nicht leicht, da dieselbe von ihrer normalen Lage abwich, verzogen und geknickt war. In einem Falle war die abgerissene Harnröhre nach Art der inneren Arterienhäute bei einer Ligatur nach innen umgekrempelt, in einem anderen Falle lag ein etwa 2 Cm. langer Schleimhautfetzen nach der Blase zu eingestülpt, im centralen Theil. Derselbe bestand aus der etwa Zolllang abgerissenen unteren Harnröhrenwandung, welche etwas geschrumpft und bei Catheterisirversuchen unmittelbar nach der Verletzung eingestülpt sein mochte. Die obere Partie der Harnröhrenwandung war, als Patient in die Anstalt trat, wo er schnell zur Operation kam, entweder völlig verheilt, oder nicht mit abgerissen gewesen. Die Beckenknochen waren in 2 Fällen mehrfach fracturirt gewesen, wie sich aus den Callusmassen am horizontalen Schambeinaste und dem aufsteigenden des Sitzbeines im letzterwähnten, am Callus beider Schambeinäste des anderen Falles nachweisen liess. Permanent oder wenigstens prolongirt liegen bleibende Catheter wurden eigentlich nicht angewandt, wenigstens nur für die erste Nacht. Darnach liess man ruhig im Sitzbad aus der Operationswunde heraus uriniren. Möglichst frühzeitig aber, noch lange bevor die Wunde geschlossen war, wurden silberne gebogene Catheter eingeführt, die besonders auch als Bougies dilatirend wirken sollten. Wenn die Wunden geschlossen waren, wurde der Patient erst, nachdem er selbst im Gebrauch der Bougies unterrichtet war, entlassen. Fisteln blieben nie an Stelle der Operatonswunden in diesen Fällen zurück.

Von Lithiasis sind 3 Fälle beobachtet. Dieses Leiden ist bekanntlich am Rhein überaus selten, wofür die Erklärung im Trinken des sauren Moselweins gesucht wird.

Der eine Fall betraf einen Militair. Dieser hatte drei Beckenschüsse zu gleicher Zeit erlitten. Zwei Kugeln gingen auf derselben Seite hinten etwa 3 Zoll von einander durch die Beckenschaufel und vorn auf der anderen Seite, nach Zerschmetterung des horizontalen Schambeinastes heraus. Die dritte Kugel ging seitlich durch das Os ileum und ist im Becken geblieben. In früherer Zeit hatte ich den Mann in dem unter meiner Leitung stehenden Kriegslazareth der Johanniter behandelt, damals noch Knochensplitter der Ossa pubis extrahirt und die ersten Klagen des Patienten über Urinbeschwerden vernommen. Ich untersuchte damals mit einem soliden Catheter die Blase und fand einen fest anzufühlenden Körper, den ich fast geneigt war für die Kugel zu halten. Es wurde kurz darauf ein Knochensplitter durch ein Bilab aus der Blase entfernt, kein fremder Körper mehr gefühlt bei Untersuchungen der Blase und auch keine subjectiven Symptome von Blasenstein mehr angegeben. Später kam der Patient einmal wieder zur Untersuchung und es fanden sich beim Sondiren der Blase Steine. — Die Operation durch Sectio lateralis wurde später ausgeführt und dabei nicht, wie man vermuthete, die Kugel, sondern nur Steintrümmer aus

harnsauren Sedimenten entleert. Die Wunde heilte gut, doch blieb eine Schwäche des Sphincter vesicae zurück, die sich aber nur während des Schlafes geltend machte.

Ein zweiter Fall von Blasenstein wurde an einem älteren Bauer beobachtet, bei welchem die primäre Ursache auch in die Blase eingeführte fremde Körper waren. Der Mann war ein ganz entsetzlicher Onanist und hatte beim Betreiben seiner Lieblingsbeschäftigung aus nicht zu eruirenden Gründen öfter irgend welche dazu ihm geeignet erscheinende Körper in seine Harnröhre gesteckt. Dadurch war die vordere Oeffnung derselben so weit geworden, dass man bequem das oberste Glied des kleinen Fingers hineinstossen konnte. Einzelne der in die Urethra geführten Körper waren entweder in der Harnröhre zerbrochen, und alsdann direct oder direct nach hinten gerutscht. Nachdem die Sonde deutlich Blasenstein nachgewiesen, machte ich die Lithrotripsie und habe in 7 Sitzungen eine ziemlich reichliche Quantität von Blasensteinmasse entfernt. Den Kern eines jeden Steines bildete irgend ein fremder Körper; so habe ich Holzstückchen und mehrere incrustirte Kornähren entfernt.

Ein dritter Fall von Steinbeschwerden kam bei einem Schlesier vor, der aber schon längere Zeit hier ansässig war. Es wurde ein Stein von etwa Taubeneigrösse durch Schnitt aus der Prostata entfernt, ein zweiter lag in der Blase. Dieser war so gross, dass er durch die Dammwunde nicht entfernt werden konnte, so dass die Proktocystotomie ausgeführt werden musste. Leider heilte bei diesem Manne die Wunde nicht so gut, indem eine Urinfistel blieb, welche den Patienten nöthigte ein Urinal zu tragen.

Die Fälle von Incontinentia urinae fanden sich zweimal bei jungen Burschen, welche auch recht fleissig onanirten. Jodeisen und Belladonna wurden vergeblich gegeben. Dem einen operirte ich darnach eine Phimose, die nicht stark war und liess Patient, so lange ihm die Wunde wehe that, vom Onaniren und Bettpissen ab, als die Operationswunde anfing zu verheilen, that er Beides wieder. Dem zweiten ätzte ich die Harnröhre und besserte sich darnach die Sache. Bei 2 Kindern wurde das allnächtliche Bettpissen durch körperliche Strafen und besonders dadurch beseitigt, dass die Kinder jede Nacht 3—5 Mal geweckt, auf das Nachtgeschirr gesetzt wurden und erst pissen mussten, ehe sie wieder in's Bett durften.

Die Fistula vesico-vaginalis wurde nicht zur Heilung gebracht.

In folgender Tabelle will ich noch einmal die hauptsächlichsten Operationen zusammenstellen, welche an den in der Klinik aufgenommen gewesenen Patienten gemacht wurden — alle kleineren Operationen und solche, deren Nachbehandlung ambulant geschah, sind ausgelassen.

Tabelle XX. Amputationen.

a.	Amputatio femoris	2
	„ cruris	7
	„ humeri	7
	„ pedis nach Syme	1
		11*

	Amputatio antibrachii	2
	Amputation kleinerer Glieder	3
	Exarticulatio indicis	1
	„ hallucis	1
	Amputatio penis	2
b.	Resectio cubiti	2
	Resection in der Continuität der Knochen	1
c.	Elevation deprimirender Schädelpartien	1
d.	Sequestrotomien (grössere)	8
e.	Evidement des Os	5
f.	Urethrotomie	5
g.	Radicaloperation der Hydrocele durch Schnitt (einmal doppelseitig)	5
h.	Herniotomie	1
i.	Tracheotomie	3
k.	Operation der Hasenscharte	8
l.	Exstirpation grösserer Geschwülste	55
m.	Plastische Operationen	3
n.	Tenotomien	6
o.	Operation der Fistula ani	2
	„ „ „ stercoralis	1
p.	Brisement forcé und Streckung in Narkose	13
q.	Grössere Incisionen	11
r.	Extraction fremder Körper	1
s.	Unterbindungen	2
	Ligatur der Femoralis	2
t.	Venaesectio	1
u.	Operation der Atresia vaginae	1
v.	Punction von Strumacysten	2
w.	Sectio lateralis	1
x.	Lithrotripsie	1
	Summa	167.

Tabelle XXI. Tabelle der Gestorbenen.

No.	Erkrankung.	Dabei vorgekommene Operationen.	Todesursache.
1.	Schussfractur des Fussgelenkes.	Amputatio cruris.	Septicaemie.
2.	Contusio cerebri.	Venaesectio.	Gehirnzertrümmerung.
3.	Phlegmone.	Incision.	Purulentes Oedem.
4.	Carcinom.	Exstirpation.	Recidiv.
5.	Acute Coxitis.	—	Intensives Fieber.
6.	Fibroid in Sacralgegend.	—	Marasmus.
7.	Schussfractur des Oberschenkels.	—	Pyämie.
8.	Complicirte Fracturen des einen Humerus und beider Oberschenkel.	Amputatio humeri.	Schnell eintretender Tod durch Erschöpfung.
9.	Schussfractur des Oberschenkels.	—	Erysipelas gangraenosum.
10.	Diphtheritis.	Tracheotomie.	Diphtheritis.
11.	Diphtheritis.	Tracheotomie.	Diphtheritis.
12.	Zermalmung der Unterschenkel durch Eisenbahnzug.	Amput. cruris unius.	Tod durch Erschöpfung.

No.	Erkrankung.	Dabei vorgekommene Operationen.	Todesursache.
13.	Traumat. Emphysem.	—	Schnell erfolgender Tod durch Asphyxie.
14.	Zermalmung durch Maschinengewalt.	—	Tod durch Collaps kurz nach Aufnahme.
15.	Diphtheritis.	—	Diphtheritis.
16.	Allgemeine Caries.	—	Tod durch Erschöpfung.
17.	Luxation zweier Rückenwirbel.	—	Tod durch allmäliges Aufhören der animalen Functionen.

Diese letzte Tabelle giebt eine Illustration der Resultate, welche bei den in den früher ausgeführten Tabellen enthaltenen Fällen erreicht sind. Wenn wir z. B. von den Amputationen nur die grösseren als die gefährlicheren gelten lassen wollen, so würde auf 17 derselben nur der eine Todesfall des 1. direct zu beziehen sein, denn Todesfall des 8. und 12. haben eine directe Todesursache in der besonderen Schwere der Verletzung, und thäte man richtig, die 2 Fälle sowohl als Amputationszahl, wie als Todeszahl abzuziehen, um ein statistisches Urtheil zu bekommen. — Auffallend dürfte bei Tabelle 20 die geringe Zahl von Gelenkresectionen bei der enormen Zahl von Gelenkerkrankungen sein. In der That dürfte wohl jetzt die Zahl 2 (Resectio cubiti, wovon Herr Geh. Rath Busch und ich je eine Operation an fast gleichen Fällen fast hintereinander machten) bei 314 Gelenkerkrankungen einzig dastehen. — Es wurde wohl die segensreiche Methode der Gelenkresectionen, eben gerade weil sie Vorzügliches leistete, zu sehr verallgemeinert, — man generalisirte, statt zu abstrahiren — und alle Welt resecirte Alles. Die Reaction macht sich jetzt geltend; natürlich, man sah ja, dass man zu weit gegangen, man schränkte ein und immer mehr ein die Indicationen für Resection und so kam das Procentverhältniss von 0,67, wie vorliegt, zu Stande. Beiläufig bemerkt, hat der eine Fall von Resection nicht einmal ein gutes Resultat gegeben, über das man besondere Freude haben könnte; es war eine fungöse Gelenkentzündung, bei der Synovialis, Knochen, Knorpel und periarticuläre Gebilde von hyperplastischen, granulösen Wucherungen durchsetzt und zerstört waren. Eine derartige relative Seltenheit

von Gelenkresectionen dürfte übrigens auch in Bonn noch nicht dagewesen sein.

Herr Geheime Rath Busch ist übrigens mit seinen jetzigen Curresultaten zufriedener, als er es früher im Allgemeinen mit seinen Operationsresultaten nach Resectionen war. — Von accidentellen Wundkrankheiten sind wir im betreffenden Jahre nicht sehr geplagt gewesen. Als am meisten verwandtes Verbandmittel wurde $\frac{3}{4}$—1 pCt. wässerige Lösung von Carbolsäure angewandt. Ich hatte dies Mittel schon sehr lange hier in Bonn gebraucht, fast so lange, als ich Assistenzarzt an der Anstalt bin. Im ersten Anfange hatte ich noch das von meinem Lehrer Hüter in Berlin eingeführte carbolsaure Natron zu erlangen mich bestrebt, und als ich es nicht gut bekommen konnte, statt der öligen, starken Carbollösungen die schwache, wässerige angewandt. Es ist das billigste und bei sonst guten Verhältnissen mir fast liebste, der ausgedehntesten Anwendung fähige Mittel.

Gegen Septicämie und Pyämie habe ich ein Mittel, über dessen damals allerdings erfolglose Anwendung ich seiner Zeit im Archiv berichtete, später mit Erfolg angewandt, die subcutane Injection einer starken (1 auf 2) Lösung von amorphem, salzsaurem Chinin. Ich habe mehrfach sehr schwere Fälle danach heilen sehen. Zu gleicher Zeit gab ich innerlich Chinin in solchen Dosen, dass nicht die Verdauung dabei litt, was bei consequenter Verabfolgung grosser Gaben stets, oft sehr bald eintritt. — Gegen Erysipelas habe ich schwächere Lösungen einmal multipel einzuspritzen versucht, allein ohne besonderen Erfolg. Die entzündete Haut schien den Eingriff nicht gut zu vertragen und ich habe den Versuch leider noch nicht wiederholt. — Ueber ein Verfahren bei Amputationen, das mir in 6 Fällen, in denen ich es anwandte, sehr gute Dienste that, behalte ich mir eine Extramittheilung vor.

XIV.

Die Operation des veralteten, complicirten Dammrisses.

Von

Dr. M. Hirschberg,

erstem Assistenten an der chirurgischen Klinik des Prof. Simon in Heidelberg.

(Hierzu Tafel III.)

Dank den Fortschritten der Chirurgie gehört heutzutage ein veralteter Dammriss zu seltneren Vorkommnissen als ehedem, wo man es nicht verstand, oder es nicht wagte, den frischen Dammriss zu vereinigen. Doch kommt die Verletzung aller Orten und noch oft genug vor, um uns aufzufordern einer Operation mehr Aufmerksamkeit zu schenken, die, wenn sie auch zu den schwierigeren plastischen Operationen gehört, bei richtigem Verständniss der Ausführung doch verhältnissmässig sehr sichere Resultate giebt, ausserdem aber, erfolgreich ausgeführt, den dankbarsten Operationen beizuzählen ist. — Ein veralteter, completer oder complicirter Dammriss*) bildet eine der schwersten Verstümmelungen der Frau. Der Genitalapparat hat eine seiner kräftigsten natürlichen Stützen verloren; Rectocelen, Gebärmuttersenkungen, Cystocelen, Incontinentia alvi und Flatus, die Besudelung der Scheide mit Koth, endlich Unfruchtbarkeit, das Alles

---

*) Manche Autoren, so auch Dieffenbach, nennen complete Dammrisse solche, bei denen der Mastdarm selbst nicht zerrissen ist, bei denen der Riss nur bis zum Introitus ani reicht; ich brauche indess complet und complicirt synonym nur für Risse in den Mastdarm hinein, weil die gegentheilige Nomenclatur leicht zu Verwechselungen führt.

sind Folgen dieser Abnormität, welche die unglücklichen, damit behafteten Frauen oft verhehlen, noch öfter aber vergeblich ihren Aerzten offenbaren, weil diese ihnen keine Hülfe angedeihen lassen können. — Wohl ist die Beurtheilung der Verhältnisse in der Mehrzahl der Fälle nicht leicht; die getrennten Theile sind durch die Vernarbung so verändert und verzogen, dass der Ungeübte vergeblich eine Zusammengehörigkeit heraussucht; desshalb gerade muss eine Beschreibung dieses Leidens und der bezüglichen Operation präcis und anschaulich sein, um so mehr als letztere an der Leiche gewöhnlich gar nicht geübt und am Lebenden auch nicht einmal an allen deutschen Pflanzstätten der Chirurgie gelehrt wird. In den meisten bezüglichen Beschreibungen ist jedoch mehr Verständniss von Seiten des Arztes vorausgesetzt, als derselbe in die Praxis mitbringt, und dies ist gewiss nicht selten die Ursache, warum er rathlos vor einem Leiden steht, mit dessen Beseitigung er das Lebensglück seiner Patientin begründen würde. Das ist sicherlich nicht zuviel behauptet, denn die Verletzung ist noch so wenig bekannt, dass z. B. im letzten Jahre 3 Patientinnen mit der Diagnose einer Mastdarm-Scheidenfistel hierherkamen, während man selbst bei einer oberflächlichen Untersuchung complicirte Darmrupturen constatiren konnte. Man darf indessen nicht etwa glauben, die Patientinnen seien von ihren Aerzten gar nicht untersucht worden, und diese hätten auf das Leiden nur aus stereotypen Angaben, „es gingen Koth und Winde vorne heraus", geschlossen; die Patientinnen waren im Gegentheile öfter, eine sogar von mehreren Aerzten untersucht. Diese waren aber so wenig mit den fraglichen Verhältnissen bekannt, dass sie, da in den resp. Fällen die Rupturen nicht hoch hinauf in die Mastdarm-Scheidenwand reichten, gar nicht an die Möglichkeit dachten, dass bei Rückenlage dünner Koth in die höher gelegenen Partieen der Scheide gelangen konnte und, da feste Stühle retinirt wurden, noch mehr sich zu der Annahme einer hochgelegenen Mastdarm-Scheidenfistel verleiten liessen. Das Fehlen des Dammes war von ihnen gar nicht bemerkt worden.

So dürfte denn eine genaue Beschreibung des veralteten, complicirten Dammrisses und der bezüglichen Operation gerechtfertigt erscheinen von einer Seite her, wo reichlich Gelegenheit

geboten ist, diese Verletzungen zu sehen und sich über den Werth ihrer Operation ein Urtheil zu bilden.

Eine Darlegung des historischen Entwickelungsganges der zur Heilung des Dammrisses in Anwendung gekommenen Proceduren liegt ausser dem Zweck meiner Arbeit, ebenso versage ich mir eine Kritik aller bisher empfohlenen und in Anwendung gekommenen Operationsverfahren, um so mehr, als wir in den Arbeiten von Dieffenbach*), Simon**) u. a. O. dieselben beleuchtet finden. Vorweg will ich hier schon bemerken, dass ich besonders auf die Operation, wie sie Herr Professor Simon in den letzten Jahren bei completen, veralteten Dammrissen regelmässig ausführt, näher eingehen werde. Dieffenbach, der beim alten, complicirten Dammriss ein ähnliches Verfahren in Anwendung gezogen, hat die Momente auf die es, wie wir weiter unten sehen werden, hierbei besonders ankommt, nicht genügend erkannt und desshalb, wie es scheint, keine besonderen Resultate erzielt. In ihren Grundzügen bildet jedoch die Dieffenbach'sche Methode, welche in dreieckiger Anfrischung und dreiseitiger Nahtanlegung besteht, den Operationsmodus für die meisten Operateure. Nur die v. Langenbeck'sche Perinäosynthese weicht gänzlich von ihr ab; letztere Operation, unter den Händen v. Langenbeck's von mehreren glücklichen Resultaten gekrönt, konnte sich bis jetzt, wohl wegen ihrer schwierigen Ausführung, sowie wegen der geringeren Sicherheit des Erfolges (cf. Simon l. c. S. 253 etc.), wenig Eingang verschaffen. Aber in dem Simon'schen Verfahren sind die Puncte, auf die es bei der Operation ganz besonders ankommt und die dieselbe zu einer in Betreff des sicheren Gelingens etwa mit der Staphylorrhaphie und Uronoplastik ebenbürtigen erhebt, so klar gestellt, dass ich dieses Verfahren allen übrigen voranstelle, um so mehr, als ich derjenigen Operation den Vorrang gewahrt wissen möchte, welcher ceteris paribus die besten Resultate zur Seite stehen. Die von Hrn. Prof. Simon erreichten sind aber besonders darum sehr gewichtig, weil unter den geheilten Fällen die meisten ihrer Qua-

*) Dieffenbach, operative Chirurgie.

**) Simon, Beiträge zur plastischen Chirurgie. Prager Vierteljahrsschrift 1866 und 1867.

lität nach zu den schwierigsten, der Heilung den hartnäckigsten Widerstand entgegensetzenden gehört haben. Es handelte sich nämlich um Fälle, bei denen der Riss sehr hoch in die Mastdarm-Scheidenwand, ja bis zur Nähe des Muttermundes reichte, und einige dieser Fälle waren von anderen Operateuren wiederholt ohne Erfolg operirt.

In der neueren Zeit ist von Heppner (s. v. Langenbeck's Archiv Bd. X.) ein Verfahren besonders warm empfohlen worden, dessen Kernpunct in dem Anlegen der Doppelschlingen, oder der sog. Achternähte gipfelt. Heppner theilt im Ganzen 11 Fälle mit, unter diesen nur 4 complicirte Dammrisse, Fall 4, 5, 8, 9. Die Operation der ersten beiden dieser 4 Fälle fällt in einen Zeitraum, in dem er es noch nicht zu der jetzigen Vollkommenheit in der Anlegung der Achternaht gebracht, und wo er noch abwechselnd gewöhnliche Nähte legte. In dem einen dieser Fälle restirte eine Fistel, durch die Gase und Koth gingen, was dem Misslingen der Operation fast gleichkommt; im zweiten wurde eine Fistel durch eine Nachoperation geheilt. Die letzten beiden fallen in die Zeit der Vervollkommnung der Achternaht; in dem einen dieser Fälle wurde vollständige Heilung erzielt, in dem anderen war eine Fistel zurückgeblieben, die durch Aetzung zum Verschluss gebracht wurde. Nur einmal ist daher die Operation als gänzlich gelungen zu betrachten, denn in den übrigen 3 Fällen sind Fisteln zurückgeblieben, und wenn dieselben auch in 2 Fällen, einmal durch eine Nachoperation, das andere Mal durch Aetzung zum Verschluss gebracht sind, so dürfte man nicht immer so glücklich sein, namentlich erfahrungsgemäss dann nicht, wenn die Fisteln an der Lieblingsstelle, am Uebergange des Dammes in die Mastdarmscheidenwand, liegen. Heppner giebt nicht an, wo die restirenden Fisteln lagen.

Wenn nun auch die Heppner'schen Resultate im Allgemeinen, namentlich so weit sie sich auf die Operation des unvollständigen, veralteten Dammrisses, sowie auf die Episiorrhaphie zur Zurückhaltung des Gebärmuttervorfalls beziehen, recht erfreuliche sind, so sind sie doch nicht der Art, dass sie uns veranlassen könnten, die Doppelschlinge bei complicirten, veralteten Dammrissen für die bereits bewährte dreiseitige Naht zu substituiren. Heppner hebt zwar für seine Naht als einen Haupt-

vorzug Zeitersparniss hervor, aber das ist bei der Anwendung des Chloroforms einmal ein irrelevanter Vorzug, dann aber hängt es auch von der Uebung ab, welche Naht mehr Zeitaufwand erfordert. Herr H. meint ferner, dass bei der von ihm befürworteten Operationsmethode alle minutiösen Finessen in der Anfrischung und Naht wegfallen; das ist jedoch ein sehr fraglicher Vorzug, da man meiner Ansicht nach die Anfrischung bei jeder plastischen Operation, besonders aber bei solchen in Körperhöhlen sehr minutiös machen muss, wenn man einer primären Vereinigung der Wundflächen gewärtig sein will. Dass aber Herr H. von anderen Methoden so günstige Resultate auch nicht erwarten konnte, ist ein theoretisches Bedenken, das jeder Operateur zu seinen Gunsten geltend macht, das Herr H. aber nicht einmal durch theoretische Gründe zu stützen versucht. Gegen die Heppner'sche Naht habe ich vor Allem einzuwenden, dass sie bei hochgradigen, complicirten Dammrissen, bei solchen etwa, die höher als 3 Cm. die Mastdarm-Scheidenwand trennen, gar nicht anwendbar ist. Sprechen aber schon die unten anzuführenden Resultate für die dreiseitige Naht, so scheint mir die Zweckmässigkeit der letzteren durch folgendes Raisonnement begründet. Wir haben 2 etwa dreieckige Wundflächen aneinander zu bringen, die in ganzer Ausdehnung per primam verheilen sollen. Bei keiner anderen plastischen Operation kommt es so sehr darauf an, dass die ganzen Wundflächen verkleben, wie hier, weil sonst die gefürchteten Fisteln entstehen. Wenn wir einen noch so grossen Substanzverlust an einer anderen Körperstelle durch einen Lappen decken, so haben wir es gewöhnlich mit einer mehr oder weniger festen Unterlage zu thun, in die wir den Lappen auf's Genaueste hineinpassen können, und doch bleiben oft genug Fisteln, d. h. es entsteht Eiterung zwischen Lappen und Boden und diese bricht sich zwischen 2 Nahtöffnungen Bahn. Das hat aber in den meisten Fällen nichts zu sagen. Wenn erst die Vereinigung durch Granulationsbildung innerhalb der Wundfläche zu Stande gekommen ist, heilt auch der Wundrand. Anders ist es bei complicirten Dammrissen. Hier müssen wir unser Hauptaugenmerk darauf richten, dass überhaupt keine Fistel entsteht, weil wir wissen, dass sie nicht immer, ja dass sie ohne Nachoperation oft gar nicht heilt. Bei einer Mastdarm-Scheidenfistel von mässiger Grösse

ist die Frau aber um nichts besser daran, als beim Dammrisse. Es kommt daher hier Alles darauf an, dass die ganzen Wundflächen per primam verwachsen. Da nun keine der beiden an einander zu bringenden Flächen eine feste Unterlage hat, so ist schon von vornherein eine genaue, congruente Anfrischung erforderlich; ist dies erreicht, dann müssen nothwendigerweise die 3 Seiten der Dreiecke nach den 3 verschiedenen Ebenen, in denen sie liegen, also nach der Scheide, dem Damm und dem Mastdarm, bis zu einem gewissen Grade angezogen werden, damit die innerhalb der Seiten gelegenen Flächen auch flächenartig gespannt werden, damit sie sich nicht falten können, denn nur dann können die Wundflächen parallel, d. h. in allen ihren Puncten genau an einander gebracht werden. Das erzielt man aber durch die unten zu beschreibende Vereinigungsart mit der dreiseitigen Naht in zufriedenstellendster Weise.

Dieffenbach und nach ihm alle Operateure, welche die dreiseitige Naht anwendeten, legten nun das Hauptgewicht auf die Dammnaht; am Damme wurden tiefgreifende Nähte — meist Metallsuturen — gelegt, während den Scheiden- und Mastdarmnähten nicht gehörige Sorgfalt geschenkt wurde. Dies war wohl der vorzüglichste Grund der Misserfolge in schwierigen Fällen. Prof. Simon fand nun schon nach seinen ersten Operationen, dass auf die beiden Höhlennähte, die Scheiden- und Mastdarmnähte das Hauptaugenmerk zu richten sei, und dass am Damme, wo die Nähte leicht durchschneiden, dieselben nur oberflächlich angelegt werden dürfen. Es ist ja auch einleuchtend, dass es besonders darauf ankommt, dass die beiden Canäle, der Scheiden- besonders aber der Mastdarmcanal, wieder hergestellt und der Sphincter ani wieder vereinigt wird; es hat wenig auf sich, wenn an der vorderen Dammpartie ein Theil der Vereinigung wieder aufgeht, dadurch wird höchstens der Introitus vaginae wieder etwas weiter, aber der getrennte Sphincter ani muss ganz oder nahezu ganz wieder vereinigt werden, und es muss vor Allem dem Restiren von Mastdarm-Scheidenfisteln vorgebeugt werden; dies letztere Ziel besonders kann man nur durch sorgfältig angelegte Scheiden- und Mastdarmnähte erreichen. In früheren Jahren legte Herr Prof. Simon tiefgreifende Scheiden-, weniger tiefgreifende Mastdarm- und ganz oberflächliche

Dammnähte an; als dann doch einige Mal Fisteln zurückblieben, die schwierig, manchmal erst durch Nachoperationen von gleicher Wichtigkeit wie die erste Operation, zum Verschluss kamen, wendete er die Methode — Procto-Perinaeorrhaphie — in der Weise an, wie sie seit 3 Jahren hier ausschliesslich befolgt wird, d. h. es werden tiefe Mastdarmnähte, weniger tiefe Scheiden- und oberflächliche Dammnähte angelegt, und aus dieser Zeit datirt von 21 Fällen nur ein einziger, nach der ersten Operation gänzlich misslungener (vgl. Fall 18).

Wenden wir uns nun zur Beschreibung des Dammrisses, für die mir der genetische Weg am anschaulichsten zu sein scheint. A priori, sollte man meinen, die Figur des veralteten Dammrisses sei entsprechend der Form des Dammes einfach; man müsste bei nicht complicirten, d. h. den Mastdarm nicht mitbetreffenden Rissen 2 vernarbte Dreiecksflächen finden, die mit ihrer einen Seite aneinanderlägen, während die anderen beiden Seiten je die Rissgrenzlinien am Damm und in der Scheide darstellten; bei den complicirten, d. h. die Mastdarmscheidenwand ebenfalls trennenden Dammrissen seien dagegen die Dreiecksflächen ganz von einander gewichen und ihre Spitzen berührten sich nur noch derart, dass diese letzteren am höchsten Punct des Risses in der Mastdarmscheidenwand vereinigt lägen, während je 2 Seiten dieser Dreiecke wie bei den einfachen Dammrissen lägen und die dritten je zu einer Seite die Grenzlinien der zerrissenen Mastdarmwand bildeten. So einfach sind jedoch die localen Verhältnisse nicht. Durch Zerreissung der in Achtertouren den Introitus vaginae und ani umgebenden Sphincterenmuskeln gewinnen die Antagonisten, die queren Beckenmuskeln, besonders der Levator ani das Uebergewicht und verziehen, vornehmlich beim completen Dammriss, die getrennten Partien nach aussen und oben, so dass dieselben stärker divergiren und von dem Niveau des Dammes stark nach der Beckenhöhle zu abweichen. Ausserdem ist die hintere Vaginal- resp. Rectovaginalwand nicht längs durchrissen, sondern meist lappenförmig getrennt, so dass im oberen Risswinkel sich gewöhnlich ein in der Mittellinie oder etwas seitlich gelegener, länglicher, gewulsteter Zapfen bildet, Verhältnisse, die Biefel bei Beschreibung der v. Langenbeck'schen Perinaeoplastik recht anschau-

lich dargestellt hat (s. Monatsschrift für Geburtskunde, Bd. XV, 1860, S. 401).

Für das leichtere Verständniss der Operation ist es jedoch gut, von jenen oben angedeuteten Figuren als Grundtypen auszugehen. Die Veränderungen, die die Figuren bei der wirklichen Operation erleiden, lassen sich, wie wir unten sehen werden, sehr leicht construiren.

Ist der Riss nicht complicirt, d. h. betrifft er nur den Damm, in seiner vorderen Partie oder bis zum Introit. ani, dann werden die seitlichen Narbenfelder zu einer mehr oder weniger dreieckigen Figur verschmelzen, die gleichschenkelig sein wird, wenn der Riss gerade die Mitte des Dammes traf, und ungleichseitig, wenn seitlich. Die Seiten dieses Dreiecks sind natürlich keine geraden Linien, sondern sie sind unregelmässig, geschlängelt u. s. w. Ist der Riss alt, so findet man jedoch schon nach etwa 2—3 Monaten nur spärliche Andeutungen der ursprünglichen Rissflächen; immerhin wird man bei genauem Zusehen die Contouren erkennen, da selbst nach Jahren sich die vernarbten Flächen durch eine gewisse Blässe und Glätte von der Umgebung abheben. — Man verfährt nun am besten, wenn man Behufs der Operation sich nicht zu engherzig um die gegebenen Narben-Figuren kümmert, sondern man bildet eine dreiseitige, gleichschenkelige Auffrischungsfigur, deren Spitze in der Mitte der hinteren Scheidenwand oberhalb des Risses liegt, deren Basis etwas die beiden Dammlinien, und deren andere beiden Seiten die Scheidenlinien etwas überschreiten, dann legt man zuerst Scheidennähte an, und zwar je mehr man sich der Basis des Dreieckes nähert, um so tiefer greifend, und zuletzt oberflächliche Dammnähte (Taf. III. Fig. 1).

Es ist dies der Typus der elementarsten Dammrissoperation, etwa gleichbedeutend mit der Episiorrhaphie oder Colporrhaphia posterior*) zur Zurückhaltung des Gebärmuttervorfalls, wobei die Hauptnaht für complicirte Dammrisse, die Mastdarmnaht, nicht gelegt wird. Sie ist anwendbar bei allen nicht complicirten Dammrissen.

Doch ist zu bemerken, dass sich Frauen mit nicht compli-

*) Vgl. Simon l. c.

cirten Dammrissen äusserst selten einer Operation unterziehen. Ist der Damm nicht weit nach hinten getrennt, dann haben sie keinerlei Beschwerden von der Abnormität, sind sich derselben wohl gar nicht bewusst. Erst die höheren Grade, die häufig Senkung und Vorfall der Gebärmutter im Gefolge haben, oder in seltenen Fällen eheliche Inconvenienzen sind es, die die Patientinnen veranlassen, den Arzt zu consultiren.

Meistentheils handelt es sich also um solche Dammrisse, die den Mastdarm mitbetreffen, und unter den 22 Patientinnen mit Dammrissen, die in den letzten 4 Jahren von Professor Simon operirt sind, befand sich nur eine einzige mit incompleter Zerreissung.

Die complicirten oder completen Dammrisse sind nun aber auch sehr verschieden, je nachdem der Sphincter ani ext. nur theilweise oder ganz zerrissen, je nachdem der Riss nur den unteren Theil der vorderen Mastdarmwand betrifft oder die Mastdarmscheidenwand hoch hinauf getrennt hat. In den niedrigsten Graden sind es oft nur unfreiwillig abgehende Flatus, die den Patientinnen das Leiden signalisiren, in den höheren ist namentlich bei dünnen Stühlen der Sphincter wirkungslos, und werden die Frauen oft von der Entleerung überrascht, bevor sie trotz aller Eile den Nachtstuhl erreichen; feste Stühle können dann meist recht gut zurückgehalten werden, und nur bei bestehender Diarrhöe wird die Scheide verunreinigt; in den höchsten Graden endlich verliert der Wille selbst die Gewalt über die festen Stühle und auch fester Koth kommt in die Scheide.

So scharf nun einerseits die nicht complicirten Dammrisse von den complicirten in ihren Folgeerscheinungen abgegrenzt sind, so sind anderseits die eben besprochenen Erscheinungen, wie sie die complicirten Dammrisse ergeben, vom kleinsten Riss des Sphincter ani bis zu der hochgradigsten Zerreissung des Mastdarmes bis nahe an Os uteri so verschieden sie auch sind, doch nur rein graduelle. Demgemäss ist auch das Operationsverfahren für die letzteren stets dasselbe, nur dass in einem Falle ein kurzes, in dem anderen ein längeres Stück der vorderen Mastdarmwand oder der Mastdarmscheidenwand zu bilden ist.

Verfolgen wir, wie vorhin für den einfachen, so hier die Genese für den complicirten Dammriss.

Wenn wir eine bis zur Muskulatur freigelegte Dammpartie von der Fläche her betrachten, so ist leicht einzusehen, dass jeder bis zum Afterrand reichende Riss die Fasern des Constrictor vaginae und Sphincter ani externus trennt, und dass hierdurch die Zugwirkung der Antagonisten, d. h. des Transversus perinei und Levator ani entfesselt wird. Die Namen der beiden Muskeln sagen uns schon, in welcher Weise nunmehr die Verziehung der zerrissenen Theile stattfindet, nämlich lateral- oder schenkelwärts und nach oben oder gegen die Beckenhöhle zu; es wird, um bei unserer schematischen Figur (Taf. III. Fig. 1) zu bleiben, einmal die Basis des Dreiecks a b c in ihrer Mitte eingezogen, und dies um so mehr, je höher hinauf die Mastdarmwand getrennt ist, und dann weichen, da ja der Riss die hintere Scheidenwand mitbetrifft, die Schenkel a c und a b in der durch Pfeile angedeuteten Richtung auseinander, so dass auf ungezwungenste Weise sich die Entstehung der in Tafel III. Figur 2, angedeuteten Rissflächen ergiebt. Es ist so die bekannte, cloakenförmige Vereinigung von Rectum und Vagina hergestellt; die Partie m (Fig. 2) entspricht dem oberen, in der Tiefe der Cloake gelegenen Risswinkel; a u b sind die Ränder des auseinandergewichenen Dammes, sie liegen etwa in der Fortsetzung der grossen Schamlippen, welche letzteren durch Trennung ihrer hinteren Commissur ja ebenfalls stärker divergiren müssen; c und d sind die Rissränder der hinteren Scheidenwand; e und f die Rissränder der vorderen Mastdarmwand. An dem Vereinigungspunct m sind jedoch die Verhältnisse dadurch etwas complicirterer Natur, dass erstens der Riss in der Mastdarmscheidenwand nicht einfach ist, sondern dass am freien Rande gewöhnlich zungenförmige Lappen gebildet werden, und dass ferner die Mastdarmschleimhaut sich nach der Scheide hin einkrempelt. Bei sehr langem Bestande freilich ändern sich die Verhältnisse gewaltig. Die dreieckigen Rissflächen verkleinern sich und bilden zu beiden Seiten kaum erkennbare, unregelmässige Narbenflächen, ihre Verbindungsbrücke wird zu einem lineären Streifen und die Mastdarmschleimhaut bildet in der Scheide, in die sie immer stärker hineingezogen wird, einen faltigen, unförmigen Wulst, so dass wenig mehr an die beschriebene Figur erinnert.

Diesen Entwicklungsgang der complicirten Dammrupturen

vorausgeschickt, wird es einleuchtend sein, dass zur Wiederherstellung der normalen Verhältnisse bei allen dieser Categorie zugehörigen Rissen, ob sie hochgradig sind oder nur den äussersten Rand des Mastdarmes betroffen haben, dieselbe Operation indicirt ist. Immer haben wir zwei ganz von einander abgewichene dreiseitige Flächen zu vereinigen, nur dass in dem einen Falle die Begrenzungslinien dieser Flächen länger, in dem anderen kürzer sind.

Ausführung der Operation des veralteten Dammrisses.

Tages vor der Operation erhält die Patientin ein Abführmittel, am liebsten Ricinusöl. Die chloroformirte Patientin wird in Steinschnittlage mit stark gegen den Leib angezogenen Schenkeln gebracht und es muss namentlich während der Bildung der Anfrischungsgrenzen genau darauf geachtet werden, dass die Schenkel beiderseits gleichmässig gegen die Mittellinie des Körpers gehalten werden, sowie dass die Patientin auf dem Tische selbst gerade liegt, nicht seitlich verrückt wird. Dies ist nothwendig, weil sonst die Theile so verschoben werden, dass die Anfrischung zu beiden Seiten nicht congruent wird. Nun freilich wird nicht bloss der Anfänger, wie Dieffenbach sagt, ausrufen: „hier sind keine Ränder, die Frau hat gar keinen Damm gehabt, was kann ich hier machen?“ sondern öfter wird auch der Kundigere rathlos vor der Aufgabe stehen, wie er hier einen Damm bilden soll, wo man nichts sieht, als eine grosse Cloake, in deren hinterster Tiefe eine kurze Scheidewand, deren freier Rand einen unregelmässig lappigen Wulst darstellt, und allenfalls zu beiden Seiten, in der Fortsetzung der grossen Schamlippen nach hinten, je eine kleine unregelmässig begrenzte, durch ihre blassrothe Färbung und Glätte sich von der Umgebung etwas abhebende Hautstelle. Sieht man aber näher zu, dann findet man, dass diese Hautstellen, welche die alten Dammnarben repräsentiren, sich, wenn auch nur in einem feinen Streifen, fortsetzen in die faltige Umsäumung des in der Tiefe der Cloake liegenden, zerrissenen, vorderen Mastdarmrandes. In solchen Fällen ist es nicht nur unpractisch, sondern auch nutzlos, sich an die gefundenen Narben für die Bildung des neuen Dammes zu halten. Hier muss das plastische

Talent des Operateurs eintreten. Man zeichnet sich zunächst mit oberflächlichen Messerzügen am Damm rechts und links die Linien vor, welche die Dammgrenze bilden sollen (s. Taf. III. Fig. 3, b c). Diese Linien liegen etwa in der Fortsetzung des inneren Randes der grossen Schamlippen nach hinten. Vom oberen oder vorderen Ende (b) dieser Linien geht man dann abwärts gegen die hintere Scheidenwand, und wenn man etwa 1 Cm. vor der Mittellinie der letzteren angelangt ist, biegt man in der entgegengesetzten Richtung nach oben, d. h. gegen das Os uteri zu um, und lässt die beiderseitigen Schnitte in der Mittellinie der hinteren Scheidenwand (Taf. III. Fig. 3. m) etwa 1½—2 Cm. oberhalb ihres unteren Rissrandes sich vereinigen. Befindet sich am freien Rande der Mastdarmscheidenwand ein wulstiger Zapfen, so wird derselbe abgeschnitten in der Weise, dass der untere Rand einen stumpfen oder abgerundeten, gleichschenkeligen Winkel bildet; die beiden Schenkel dieses Winkels werden dann bis zu den hinteren Endpuncten der Dammlinien a a also bis c c, Fig. 3 verlängert. Es entsteht solcher Art eine Figur, die schematisch etwa vergleichbar ist einem Schmetterlinge mit halb entfalteten Flügeln und fehlender, hinterer Körperhälfte. Mit dem die Grenzen bildenden spitzen Messer trennt man Haut und Schleimhaut etwa ½ Linie tief, fasst dann den vorgezeichneten Rand an irgend einem Puncte mit einer Pincette, deren Branchen an ihrem breiten Ende 3 bis 4 feine Häckchen tragen, und frischt mit flachen Messerzügen in langen Streifen ebenfalls in einer Dicke von ½ Linie die ganze bezeichnete Fläche an.

Die Blutung ist nur in seltenen Fällen erheblich, und desswegen geht die Anfrischung ziemlich rasch von Statten. Es empfiehlt sich sehr, während derselben recht häufig einen starken Strahl lauen oder kalten Wassers über die Fläche rieseln zu lassen, weil sich dann besser die nicht angefrischten von den angefrischten Stellen abheben, was häufig schwer zu unterscheiden ist. Kleine, stehengebliebene Inselchen, sowie noch im Zusammenhange mit der Wundfläche gebliebene, im Wasserstrahle flottirende Stückchen lassen sich am besten mit einer scharfen Cooper'schen Scheere abtragen. Bei dem Wundmachen der hinteren Scheidenwand, namentlich beim Abtragen einzelner Partien mit der Scheere, ist es zweckmässig, die hintere Scheidenwand durch 2 oder 3 in

den Mastdarm eingeführte Finger der linken Hand oder eines Assistenten zu spannen und hervorzuwölben.

Der flachen Anfrischung ist namentlich Rechnung zu tragen, weil andernfalls ziemlich mächtige Dammvenen verletzt werden, und wenn deren Blutung auch leicht, schon durch einen kalten Wasserstrahl, zu stillen ist, doch die Gefahr einer Phlebitis mit ihren Folgen erzeugt wird. Grosse Arterien kommen nicht in Frage und Blutungen aus kleineren werden durch kalten Wasserstrahl oder durch Compression bei der Vereinigung der Wundflächen gestillt. Durch Anlegung von Ligaturen, die innerhalb der Wundflächen liegen blieben, würde man die primäre Vereinigung gefährden.

Jetzt schreitet man zum Anlegen der Nähte einem Act, der ebenso mühsam wie wichtig ist und dem man am meisten Aufmerksamkeit zuwenden muss. — Das Instrumentarium besteht aus dem Roux'schen Nadelhalter, krummen Nadeln, chinesischer Seide No. 1 und einer Kornzange zum Fassen und Herausziehen der Nadeln. Zuerst wird das dreieckige, in der hinteren Scheidenwand gelegene Stück (n m n Fig. 4) durch 3 bis 4 oberflächliche Nähte vereinigt, die Punkte n n rücken dadurch zusammen und es bilden die Linien b n beiderseits einen Winkel b n b Fig. 5. Nun werden die Nähte alternirend behufs Vereinigung des Winkels b n b nach der Scheide zu und c o c nach dem Mastdarme zu angelegt (vgl. Fig. 5), nur greifen die Mastdarmnähte, wie aus der Figur ersichtlich, tief, d. h. sie umgreifen einen viel breiteren Flächenraum, als die Scheidennähte; die ersten 2 oder 3 Scheidennähte können indess die ganzen, dort schmalen Wundflächen umgreifen (vgl. Fig. 4, s 4 und s 5). Jede Naht wird gleich nach der Anlegung geknotet, die Fadenenden abgeschnitten, und so sieht man von Naht zu Naht die allmälige Verlängerung des Scheiden- und Mastdarmkanals in nach dem Damme zu divergirender Richtung entstehen. Wenn die letzte Scheiden- und die letzte Mastdarmnaht geknotet sind, schreitet man zur Vereinigung der jetzt nahe zusammengerückten Dammlinien b c, b c durch oberflächliche Nähte, die in Figur 5 angedeutet sind. Ich habe schon oben erwähnt, dass es von erheblicher Bedeutung ist, wo man tiefe oder weitgreifende, wo oberflächliche Nähte anwendet. Zahlreiche Beobachtungen haben

nun ergeben, dass die Chance für eine vollkommen primäre Vereinigung am grössten ist, wenn tiefgreifende Mastdarmnähte gelegt werden, dass restirende Fisteln dann nur seltene Ausnahmen sind. Die Dammnähte schneiden ferner sehr frühzeitig durch; je weiter man dieselben greifen lässt, um so tiefer werden die durch sie gesetzten Spalten, und wenn letztere auch leicht heilen, so bleiben doch manchmal Scheidendamm- oder Mastdarmdamm-Fisteln zurück, deren Spontanheilung zwar durch Narbencontraction eintritt, aber oft sehr lange Zeit auf sich warten lässt; daher ist es vorzuziehen, am Damme nur oberflächlich zu nähen.

Für die Nahtanlegung selbst möchte ich einige scheinbar geringfügige, aber doch wichtige Cautelen nicht unerwähnt lassen. Zur Anlegung der Mastdarmnähte armire man beide Fadenenden mit Nadeln, steche rechtwinkelig die Nadeln in die Wundflächen ein und führe sie in der Mastdarmschleimhaut wieder heraus. Man legt auf diese Weise die Nähte viel gleichmässiger an, als wenn man mit einer Nadel gewissermassen im Kreise den Faden herumführt, d. h. wenn man vom Mastdarm einsticht, zur linken Wundfläche herauskommt, dann wieder in die rechte Wundfläche einsticht und im Mastdarm herauskommt. Dasselbe gilt auch für die Scheidennähte.*) Man umschlinge ferner den ersten oder chirurgischen Knoten 3 oder 4 Mal, bevor man den Sicherungsknoten macht, ein solcher chirurgischer Knoten überwindet eine sehr beträchtliche Spannung und ist bei Nähten in Körperhöhlen unentbehrlich, weil man dort den ersten Knoten weder mit dem Finger fixiren, noch auch die Ränder aneinanderhalten kann, wie an der Körperoberfläche.**) Bei den in den Mastdarm gelegten Nähten, woselbst wegen der Enge des Lumens nicht Platz ist für 2 Finger zum Zuziehen des Knotens, halte man das eine Fadenende mit den Fingern der linken Hand fest gespannt und streife mit dem rechten Zeigefinger den mehrmals umschlungenen Knoten auf jenem Fadenende entlang bis in den Mastdarm hinein. —

*) Wer im Besitze des v. Langenbeck'schen Nadelinstruments für die Gaumennaht ist, wird es auch hier oft sehr zweckmässig verwenden, zumal man grade mit diesem eine sehr genaue Correspondenz der Ein- und Ausstichspuncte auf beiden Seiten erzielen kann.

**) Ueber Nahtanlegung in Körperhöhlen vergl. meinen Aufsatz „Ein Beitrag zur Staphylorrhaphie" in der Deutschen Klinik 1869. Nr. 16.

Ferner lasse man beim Fadenknoten behufs Entspannung der Wundränder die gebeugten Kniee der Patientin an einander halten, wobei die Assistenten freilich die Unterschenkel derselben so hoch halten müssen, dass sie über dem Kopfe des vor der Patientin sitzenden Operateurs sich befinden.

Besonderes Gewicht möchte ich auf das Anfrischungsdreieck n m n, Fig. 4, legen, und zwar aus folgendem Grunde: Gerade dort, wo die hintere Scheiden- und die vordere Mastdarmwand zusammenstossen, um zur Mastdarmscheidenwand zu werden, mit anderen Worten, an der oberen First des dreiseitigen Dammes — in unserer Figur 4 an einem Puncte zwischen o und m — bleiben gern die schon mehrmals erwähnten Fisteln zurück. Würde nun das Anfrischungsdreieck n m n, welches a priori behufs Herstellung des Dammes unnöthig scheint, nicht gebildet, würde also Punct m in der Scheide etwa in gleicher Flucht mit Punct o im Mastdarme liegen, dann wäre der Entstehung von Fisteln an diesem Lieblingssitz Vorschub geleistet, insofern schon die allerfeinste Oeffnung im oberen Vereinigungswinkel eine directe Communication zwischen Mastdarm und Scheide herstellen und dünner Koth mit Leichtigkeit diesen Weg nehmen würde. Dadurch jedoch, dass die beiden oberen Vereinigungswinkel, der der Scheide (Punct m) und der des Mastdarms (Punct o) in verschiedene Ebenen gelegt werden, begegnet man mit grösserer Sicherheit dem Entstehen jener Fisteln, da auch, wenn am Puncte o eine Naht durchschneidet oder eine Stichöffnung bleibt, der Koth nicht leicht nach m dringen kann, weil er einen viel weiteren und schräg nach oben verlaufenden Weg zurücklegen müsste.

Was die Nachbehandlung, deren rationelle Leitung ebenso wichtig wie die Operation ist, anbetrifft, so kann ich auf das von Herrn Prof. Simon für alle Operationen an den weiblichen Genitalien so oft und so nachdrücklich empfohlene, möglichst schonende, therapeutische Verhalten nach meinen Erfahrungen nur von Neuem zurückkommen. Es ist erstaunlich, dass bis in die neueste Zeit manche Operateure sich nicht von der Ansicht, „man müsse immer was thun", emancipiren können. Die Patientin wird nur ca-

theterisirt, falls, und nur so lange sie nicht selbst Urin lassen kann, wozu sie jedoch meistentheils schon am 2. oder 3. Tage im Stande ist; es werden selbstverständlich keine permanenten Irrigationen angewendet, ein Verfahren, welches Heppner besonders empfiehlt, das aber, wie Hunderte gelungener Operationen von Dämmen, Fisteln etc. lehren, durchaus überflüssig, und trotz aller sinnreichen Einrichtungen für die Patientin doch mindestens in hohem Grade unbequem ist. Ferner wird nicht constipirt, sondern für dünne oder weiche Stühle, und zwar vom 2. oder höchstens 3. Tage nach der Operation, gesorgt. Für die Abführmethode spricht mehr noch als die Erfahrung, der Grund, dass wir ihre Effectuirung sicher in der Hand haben, was nicht der Fall ist mit der Constipation, und eine feste Entleerung in den ersten, ja bis zum 10. Tage stellt das Resultat unserer Bemühungen in Frage. Ausserdem ist die Constipation sehr häufig eine Qual für die Patientinnen, sie werden appetitlos und leben in steter Furcht, dass der nächste Stuhl, der doch nun bald kommen muss, Alles wieder aufreissen werde, eine sehr begründete Besorgniss, da der feste Stuhl in der That den bestvereinigten Damm innerhalb der ersten 10 Tage trennen kann.

Nach 3 Mal 24 Stunden, während welcher die Patientin nur ruhige Lage mit möglichst genäherten Schenkeln eingehalten hat, werden alle oder die meisten Dammnähte entfernt. Um diese Zeit tritt gewöhnlich eine geringe Eiterung in den vielen Stichöffnungen des Mastdarmes und der Scheide ein, wesshalb man täglich ein bis zweimal vorsichtig Einspritzungen in die letztere machen kann. Vom 5., 6. Tage an werden allmälig Scheiden- und Mastdarmnähte entfernt, und zwar in den ersten Tagen die leicht erreichbaren, während die tiefer liegenden bis zum 8., 10. und 12. Tage liegen bleiben dürfen. Ist die Vereinigung gelungen, dann schadet das etwas längere Verweilen einzelner Fäden nichts, doch muss sorgfältig auch der letzte entfernt werden, bevor die Patientin aus der Behandlung entlassen wird, da sonst noch nach Wochen, wenn man glaubt, die Heilung sei vollständig gelungen, die Patientin wieder erscheinen kann mit der Ankündigung: „es gingen Flatus durch die Scheide“; man ist erstaunt, sieht nach, und findet in der Tiefe des Mastdarmes oder der Scheide noch einen Faden, nach dessen Entfernung die Stichöffnung in einigen

Tagen heilt. — Das Entfernen der Nähte aus Scheide und Mastdarm in den ersten Tagen ist ein äusserst difficiles Geschäft, weil beide Canäle durch Erweiterungsinstrumente nicht ordentlich zugängig gemacht werden können, und muss daher mit äusserster Vorsicht vorgenommen werden. Man benutzt ein sehr schmales, vorderes Speculum oder einen seitlichen Scheidenhalter, um die vordere Scheidenwand von der hinteren und die hintere Mastdarmwand von der vorderen etwas zu entfernen, wodurch man die Fadenenden in der Scheide und im Mastdarm zu Gesichte bekommt; hierbei lässt man die Beine der Patientin in der Hüfte und im Knie rechtwinkelig gebeugt zusammenhalten; aus dem Mastdarm entfernt man in den ersten 6—8 Tagen nur die ohne Erweiterungs-Instrumente zugängigen und die hinteren Fäden erst nach diesem Zeitraume, in welchem die Befestigung doch so weit gediehen, dass man mit schmalen Speculis nichts mehr riskirt.

In der Mehrzahl der Fälle sind die Patientinnen bis zum 9. oder 10. Tage geheilt und dürfen, selbst wenn noch nicht alle Fäden entfernt sind, von da ab im Zimmer umhergehen. Sie können nun ganz nach Gewohnheit wieder ihre Diät reguliren, während sie, so lange sie das Bett hüteten, nur feste, schwerverdauliche Speisen meiden mussten. — Während sich demnach die in unserer Klinik übliche Nachbehandlung der am Dammriss Operirten in den Grenzen grösster Einfachheit hält, zeichnet sich die von Heppner in seinem citirten Aufsatz empfohlene durch ihre Complicirtheit aus. Da es nun dem Arzte, der keine eigenen Erfahrungen hat, schwer wird, sich für die eine oder andere Methode zu entscheiden, so wird er schon eo ipso zu der einfacheren mehr Vertrauen fassen, wenn anders die Resultate sich hier ebenso gut, oder gar noch besser gestalten, wie dort. In diesem Vertrauen möchte ich ihn aber noch bestärken, indem ich die Heppner'sche Methode der Nachbehandlung etwas näher beleuchte. — Die erste seiner Proceduren ist die „beständige Berieselung der Scheide", von der Heppner bei den Blasenscheidenfisteln so günstigen Erfolg gesehen, dass er sie auch bei der Dammnaht anwendet. Herr Prof. Simon hat indess nahezu 200 Blasenscheidenfisteln geheilt, etwa 50 glückliche Operationen des Dammrisses und Scheidenvorfalls gemacht,

ohne die Scheide zu berieseln. Heppner überhebt mich der Mühe, die Uebelstände der Irrigation zu erwähnen, da er sie selbst anführt, aber welche Vortheile soll sie denn eigentlich haben? Scheideneinspritzungen sind gar nicht absolut nothwendig, und wenn sie gemacht werden, dann geschieht dies erst am 3. oder 4. Tage, täglich 1—2 Mal. Wenn die Vereinigung nicht so genau ist, dass in den ersten Tagen überhaupt irgend eine Flüssigkeit zwischen die Wundflächen dringen kann, dann kommt es gar nicht zu einer primären Heilung. Aber selbst das zähe Scheidensecret wird weit schwerer zwischen die Ränder dringen können, als ständig auf dieselben unter einem gewissen Drucke fliessendes Wasser und durch dasselbe verdünntes Wundsecret; und stört etwa dieser Wasserstrahl, wenn er zwischen die Wundflächen kommt, nicht die Heilung? Warum giebt man sich alle Mühe, plastische Operationen an den weiblichen Genitalien nach ganz anderen Principien zu behandeln als solche an der Körperoberfläche? Heilen doch Hasenscharten bei Kindern, wenn vom 1. Tage an sich eine blutige, bald mit Eiter gemischte Kruste auf der Vereinigungslinie bildet und dort Tage lang festhaftet. Noch mehr, sind die Verhältnisse bei der Operation des gespaltenen Gaumens nicht in vieler Beziehung ähnlich denen in den weiblichen Genitalien? Speichel und Nasensecret umlagern von beiden Seiten das Operationsfeld, wird es wohl dort Jemandem in den Sinn kommen, ständig zu irrigiren, und heilt der Gaumen nicht, wenn man ihn einfach in Ruhe lässt, ohne Irrigation? Nur wenn man die Grundregeln plastischer Operationen nicht gebührend würdigt, greift man zu einem umfangreichen Nachbehandlungsapparat. — „Bei Blutungen unter Anderm soll man mit Eiswasser irrigiren", aber wenn nach der Vereinigung noch eine Blutung aus den angefrischten und vereinigten Flächen zu solchem Verfahren zwingt, dann soll man nur von vornherein die Hoffnung auf gänzlich primäre Verheilung aufgeben, dann erspare man der Frau doch wenigstens „die den ganzen Organismus erschütternden Frostschauer." Wenn für gynäkologische Operationen noch immer solche Extraordinaria empfohlen werden, so macht man nicht Propaganda für dieselben, sondern stellt sie noch immer als ein Noli me tangere hin. Man soll es doch nur offen sagen, und ich stehe nicht an, es auszusprechen, das Punctum saliens der in der

Scheide oder dem Mastdarme vorzunehmenden Operationen liegt in dem Verständniss, sich diese Höhlen ordentlich zugängig zu machen; wenn man das kann, dann unterscheidet sich das Anfrischen und Nähen einer Blasenscheidenfistel nur in unwesentlichen Puncten von plastischen Operationen an der Körperoberfläche; allerdings muss man den richtigen Principien bei der Anfrischung und Naht folgen, wie sie uns namentlich von Simon l. c. gelehrt werden.

Die zweite Procedur, die Heppner empfiehlt, ist das Einlegen eines täglich zu wechselnden Kautschukröhrchens in den Mastdarm, um den Gasen freien Abgang zu gewähren. Wenn dies auch nicht gerade sehr umständlich, so ist es doch in jedem Falle entbehrlich; freilich bin ich insofern anderer Ansicht als Heppner, als ich den Satz „die Gase seien die hauptsächlichste Ursache der so häufig nach einer sonst gelungenen Operation noch bleibenden Mastdarm-Scheidenfistel" umkehre in den Satz, dass bei nicht mit der penibelsten Sorgfalt gemachter Anfrischung und Vereinigung sehr leicht eine Fistel zurückbleibt, die sich zuerst durch das Passiren von Gasen kundgiebt. Unter welch' hohem Druck müssen die Gase stehen, wenn sie sich durch eine gut vereinigte Dammnaht drängen sollen? und ich meine, dass der Sphincter ani, besonders wenn man ihn (s. unten) gegen das Steissbein zu gespalten hat, doch noch eher zu überwinden ist, zumal Wille und Reflexwirkungen helfend eintreten.

Die dritte Heppner'sche Procedur ist „künstliche Stuhlverstopfung". Ich habe mich über diesen Punct schon ausgesprochen und müsste nur längst Bekanntes wiederholen, wollte ich weitläufiger sein. Dass Heppner den Vorschlag Roux's, täglich flüssige Stuhlgänge herbeizuführen, „ganz widersinnig" findet, scheint mir ein Beweis, dass Heppner diese erfahrungsgemäss sehr zweckmässige Massnahme nie befolgt hat. Bei uns wird der Vorschlag Roux's, wenn auch etwas modificirt, — es wird vom 3. Tage an jeden zweiten Tag ein mildes Abführmittel, und zwar Ol. Ricini oder Calomel mit Rheum etc. gereicht, — stets befolgt und hat sich auf's Trefflichste bewährt. Der dünne Koth geht durch den Mastdarm bei sehr geringer Erweiterung des Anus und desshalb ganz schmerzlos ab. Eine Zerreissung der jungen Narbe ist bei diarrhoischem Stuhle nicht zu befürch-

ten, während sie nach vorangegangener Constipation durch einen festen Stuhl noch nach 8—10 Tagen erfolgen kann.

Was den Heilungsverlauf anlangt, so klagte bis auf eine, später noch zu erwähnende Patientin keine über besondere Schmerzen nach der Operation, sondern höchstens die eine oder andere über ein ziehendes, spannendes Gefühl, was entweder schon am 2. Tage oder jedenfalls nach Entfernung der Dammnähte gänzlich nachliess. Die Patientinnen sind fast durchgehends fieberfrei, von allen 21 Operirten wurde nur bei zweien, bei denen der Verlauf ein sehr abnormer war, Temperatursteigerung constatirt.

Sehr störend ist das zeitweilige Erbrechen nach der Narkose, das bei manchen Frauen tagelang andauert und ausnahmsweise die Vereinigung durch den heftigen Drang der Bauchpresse beeinträchtigen kann.

So günstig nun auch die von Herrn Prof. Simon erzielten Resultate sind und so sehr der Umstand, dass die Heilung fast aller jener Gefahren baar ist, die jeder grösseren Operation implicirt sind, uns verlockt, der mit dem Leiden behafteten Patientin unbedingt zur Operation zu rathen, so will ich doch nicht unerwähnt lassen, dass von den während der letzten 4 Jahre in Heidelberg Operirten eine Patientin an exquisiten pyämischen Erscheinungen zu Grunde ging. In diesem Falle (8) waren die in's Operationsfeld eingebetteten Venengeflechte sehr stark entwickelt. Freilich ist dabei den endemischen Verhältnissen des Hospitals Rechnung zu tragen, und es wäre die Patientin vielleicht ihrem Schicksal entgangen, wenn sie in einem Privathause wäre operirt worden; für diese Annahme spricht der Umstand, dass die Vereinigung des Dammes, trotz der schon in den ersten Tagen eintretenden Allgemeinerscheinungen, zu Stande gekommen war. Bei einer anderen Patientin (Fall 17) war eine Parametritis Veranlassung zu ziemlich heftigem Fieber; es ist das dieselbe Patientin, bei der eine kleine Fistel zurückblieb. Dass eine Parametritis gelegentlich sich zu einer Dammoperation hinzugesellen kann, muss schlechterdings zugegeben werden, aber dieses Moment ist prognostisch nur so hoch anzurechnen, als die eines Erysipels nach jeder Operation, und wiederum spielen endemische Verhältnisse hierbei eine Rolle. So ging im Sommer 1871 eine Patientin,

bei der ich die Sims'sche Operation eines alten, colossal grossen Uterusvorfalles mit totaler Scheidenumstülpung gemacht hatte, an einer Peritonitis zu Grunde, die, wie die von Herrn Prof. Arnold gemachte Section ergab, von einem sogenannten inneren Erysipel, Lymphangoitis der breiten Mutterbänder, ihren Ursprung genommen hatte. Die Wundflächen waren am Tage des Todes, am 9. nach der Operation, ziemlich fest vereinigt; nirgends war ein Nadelstich durch die Blasenwand gedrungen, und jene Lymphangoitis der Uterusadnexen, von der aus die Peritonitis sich entwickelt hatte, war lediglich gleichen Ursachen zuzuschreiben, denen in der Abtheilung in jenem Sommer manche Opfer gefallen waren, d. h. schlechten endemischen Verhältnissen. — Wo letztere fehlen, fallen im Gegentheil, da bei den allermeisten Dammrissen die Verwundung nicht bis zur Höhe des Douglas'schen Raumes reicht, die Bedenken einer Peritonitis durch direct fortgeleitete Entzündung auf das Peritoneum oder gar durch directe Verletzung mit dem Messer oder die Nadeln hinweg.

Endlich ist unter den 21 Fällen auch ein Misserfolg (Fall 18) rubricirt, dessen Ursache theilweise darin zu suchen ist, dass die Theile zu stark narbig verändert waren. Es betraf dieser Fall eine ungemein fette, sehr kleine Dame, die vor 1¼ Jahren durch eine schwere Zangengeburt mit Cephalotripsie von einem todten Kinde entbunden war. Die Patientin war nach der Entbindung durch einen sehr profusen Blutverlust in einem so hohen Grade entkräftet, dass die Aerzte die Operation des tiefen Dammrisses nicht vorzunehmen wagten. Die Erholung ging sehr langsam von Statten, und über der Vernarbung der stark eiternden Dammwunde gingen Monate hin, während welcher Patientin ständig das Bett hütete. — Demgemäss musste dann auch bei der im November v. J. gemachten Operation die Anfrischung der stark narbig veränderten Theile sehr tief gemacht werden; stellenweise erstreckte sich jedoch das Narbengewebe so tief in die subcutanen und submucösen Lagen hinein, dass man, wollte man eine stürmische Blutung vermeiden, davon abstehen musste, eine Wundfläche herzustellen, die sonst sicherere Garantieen für das Zustandekommen der prima intentio giebt, und die Wundflächen enthielten hie und da eine Partie festen, fibrösen Gewebes ein-

gebettet. Diese Patientin erbrach sich vom 2.—5. Tage nach der Operation unaufhörlich und dem Erbrechen war mit keinem Mittel beizukommen, ausserdem klagte sie über andauernde Schmerzen.

Diese ungünstigen Momente, vereinigt mit der schon von Dieffenbach gemachten Beobachtung, dass die Heilung bei fetten Individuen sehr schwer zu Stande kommt, erklären es, warum in diesem einzigen Fall die Operation erfolglos war; es blieb nur eine kleine Brücke in der Mastdarmscheidenwand vereinigt, während der Damm wieder ganz getrennt wurde. Auch bei dieser Patientin war das Fieber sehr gering, aber doch konnte sie erst nach 4 Wochen das Bett verlassen, denn auch diesmal war die Eiterung sehr profus und die Flächen 8 Wochen nach der Operation noch nicht ganz vernarbt. Dem Drängen der Patientin, jetzt zum zweiten Male operirt zu werden, wurde nicht nachgegeben, weil die Bildung einer vollständig festen Vernarbung abgewartet werden soll. Bei der nächsten Operation wird die Anfrischung natürlich eine gründlichere sein müssen.

Ist die Heilung einmal misslungen, dann operire man das zweite Mal ja nicht zu frühe, denn man entäussert sich, ehe der Narbenprocess beendet ist, jedes Kriteriums über die zur primären Vereinigung sich am besten eignende Qualität der Wundflächen und kann nur zu leicht zu oberflächlich oder zu tief anfrischen.

Die nach der Operation des Dammrisses restirenden Fisteln.

Bei der Beschreibung der Operation des complicirten Dammrisses habe ich bereits auf die Fisteln aufmerksam gemacht, die besonders gern an der Uebergangsstelle des Dammes in die Mastdarmscheidenwand zurückbleiben und gezeigt, wie sie möglichst zu vermeiden sind.

Diese Mastdarmscheidenfisteln bilden, wenn sie auch nur Erbsengrösse etwa erreichen, ein fast ebenso lästiges Leiden wie der Dammriss selbst, da natürlich Flatus und dünne Stühle durch die Scheide gehen; daher ist das Restiren solcher Fisteln oft dem Misslingen der Operation gleich zu achten. Man hat nun den Verschluss derselben durch Aetzung mit Causticis oder Ferrum candens zu erreichen gesucht, wo das nicht gelang, zur Naht

gegriffen, aber doch trotzten selbst kleine Fisteln oft jeder Behandlung. — Man muss indess wohl unterscheiden zwischen solchen nach Dammoperationen zurückbleibenden Fisteln, welche leicht, und solchen, welche schwer heilbar sind, ferner zwischen denen, die keinerlei oder wenig Beschwerden im Gefolge haben und denen, die im hohen Grade lästig sind.

Es können die folgenden Arten von Fisteln nach der Operation restiren: 1) Mastdarmscheidenfisteln, 2) Mastdarmdammfisteln, 3) Scheidendammfisteln, 4) Mastdarmdammscheidenfisteln. Von ihnen haben die Mastdarmdammfisteln und die kaum eine Beschwerde verursachenden Scheidendammfisteln grosse Heiltendenz; entweder heilen sie von selbst im Verlaufe der Vernarbung oder können, da sie gewöhnlich kleinen Durchmessers und von derben dicken Wänden begrenzt sind, leicht durch Aetzung mit Höllenstein zum Verschluss gebracht werden. Leider ist es bei den sehr lästigen Mastdarmscheidenfisteln und Mastdarmdammscheidenfisteln*) nicht so günstig. Bei ihnen kommt erfahrungsgemäss eine Spontanheilung nicht immer vor und auch die Aetzung, selbst die Naht lassen oft im Stiche, und doch ist gerade die Permanenz dieser Fisteln prognostisch äusserst wichtig, da sie ja die gleichen Beschwerden, wie der complete Riss verursachen. Man musste sie daher um jeden Preis zu schliessen suchen und es hat auch nicht an Vorschlägen Behufs dessen gefehlt. Ich übergehe die Cauterisation dieser Fisteln, weil sie nur in glücklichen Ausnahmefällen von Erfolg war. Die verschiedenen Vorschläge finden wir bei Dieffenbach besprochen, ohne dass, wie er selbst sagt, nur einer derselben zur Methode erhoben ward. Am naheliegendsten war es ja, nach Analogie der Blasenscheidenfisteln, von der Scheide her den Verschluss herbeizuführen und so verfuhren auch Saucerotte und Scott. Unter den dort angeführten älteren Verfahren findet sich indess eines, das mehr Beachtung verdient, es ist das „die Spaltung der abwärts von der Fistel gelegenen Theile.“ Freilich hat Dieffen-

*) Es ist dies ein Fistelcomplex, derart entstanden, dass zu einer restirenden Mastdarmscheidenfistel eine, entweder mit der Scheide, oder dem Mastdarm, oder der Mastdarmscheidenfistel selbst communicirende Dammfistel (s. S. 180) sich hinzugesellt.

bach Recht, diese Methode die verwerflichste zu nennen, wenn man sich mit der Spaltung allein begnügt, denn es liegt auf der Hand, dass hier ebenso leicht wie nach einem natürlichen frischen Dammriss die getrennten Dammhälften sich überhäuten und nicht sich vereinigen werden, wie man hoffte. Wo aber die Heilung einer grösseren Mastdarmscheidenfistel sich mehrmaligen Operationen widersetzte, da hat Herr Prof. Simon zu dieser Spaltung seine Zuflucht genommen, mit anderen Worten, er hat absichtlich einen künstlichen complicirten Dammriss, der bis in die Fistel reichte, gebildet, denselben jedoch sofort nach Anfrischung der kleinen Fistelränder durch die dreiseitige Naht vereinigt. Selbstverständlich bietet eine solche künstlich erzeugte und sofort durch die Naht vereinigte frische Dammspalte weit günstigere Chancen der Primärheilung als ein alter Dammriss; denn wir haben es mit zwei congruenten genau aufeinander passenden bestangefrischten Flächen zu thun. In zwei so operirten Fällen (Fall 7, 11) ist die Heilung durch einmalige Operation erzielt worden.

Indess werden wir trotzdem vorher den Versuch machen, die Fistel qua Fistel zum Verschluss zu bringen. Liegt dieselbe nicht zu tief im Mastdarm resp. der Scheide, dann wird man die Anfrischung und Nahtanlegung von der Scheide her vornehmen, analog dem Verfahren bei Blasenscheidenfisteln; man lässt hierbei die hintere und die seitlichen Scheidewände so stark nach unten und aussen ziehen, dass man die Fistel gut zur Ansicht bringt; es gelingt dies auch ohne ein oberes Speculum, welches nicht viel nützt, weil es die an der Symphyse ein Hinderniss findende vordere Scheidenwand nicht weit genug von der hinteren entfernen kann.

Dieser letztere Umstand ist auch der Grund, warum tiefe, der Portio vaginalis nahe gelegene Mastdarmscheidenfisteln so schwer zur Heilung gebracht werden können. Man kann sich durch blosses Auseinanderbreiten und Hervorziehen der hinteren Scheidenwand die Fistel nicht genügend freilegen, und die Anwendung eines vorderen Speculums erweitert einmal nicht hinreichend den hinteren Theil des Scheidenkanals, und ist ausserdem den Manipulationen des Operateurs störend im Wege. Dies veranlasste in den letzten Jahren Herrn Prof. Simon, die Operation der Mastdarmscheidenfistel vom Mastdarme her vorzunehmen. — Wie dehnbar der Mastdarm ist, ist ja eine längst bekannte That-

sache und doch ist es wunderbar, wie selten man auf diese Eigenschaft des Mastdarmes recurrirt, wenn es sich darum handelt, eine höher im Mastdarm gelegenen Partie sich zugängig zu machen.*) Ich führe nur an, dass man bei nicht chloroformirten erwachsenen Patienten beiderlei Geschlechts schon die hintere Mastdarmwand durch die grösste der Simon'schen Halbrinnen (die beiläufig einen Durchmesser von 6 Cm. hat) herabdrücken kann und die Dehnbarkeit in der Chloroformnarkose ist selbstverständlich eine noch viel bedeutendere, so dass eine Mastdarmscheidenfistel, die hoch gelegen ist, vom Mastdarme her weit leichter zugängig zu machen ist, als von der Scheide her. Man lässt durch eine Halbrinne oder ein breites Plattenspeculum die hintere Mastdarmwand herabziehen, den schürzenartig das Operationsfeld von vorn her verdeckenden Mastdarmdammrand lässt man mit scharfen Haken in die Höhe und auseinanderziehen und dann gelingt es, zumal die vordere faltige Mastdarm-, resp. die Mastdarmscheidenwand, sich leicht hervorziehen lässt, ohne Mühe die Fistel zur Ansicht bringen und bequem zu operiren.

Handelt es sich endlich um eine Mastdarmscheidendammfistel, so wird es unsere Hauptaufgabe sein, die Mastdarmscheidenfistel zum Verschluss zu bringen, alsdann heilt die Dammfistel, da die Bedingungen zu deren Offenbleiben, das Eindringen von Koth und Scheidensecret beseitigt sind.

Kurze Uebersicht von 21 in oben beschriebener Weise operirten Fällen von complicirtem, veralteten Dammriss.

Fall 1. Frau J.... P.... aus Schleswig, 26 Jahre alt, I. para, operirt im Mai 1868. Tiefe des Risses, d. h. die Entfernung vom Dammniveau bis zur höchstgelegenen Spitze des Risses betrug 3½ Cm.; Anlegung 12 tiefer Scheiden-, 8 oberflächlicher Mastdarm- und 5 ebensolcher Dammnähte. Der Mastdarmscheidenriss, so wie der Scheidentheil des Dammes heilten, während ein am 5. Tage erfolgter fester Stuhl den Mastdarmtheil des Dammes wieder trennte. In Folge dessen entstand unvollkommene Continenz, da Flatus und dünner Stuhl nicht zurückgehalten werden konnten. 4 Wochen später wurde der aufgerissene Dammtheil angefrischt, durch 3 tiefgreifende Mastdarm- und 2 oberflächliche Dammnähte vereinigt und vollständige Heilung erzielt, 14 Tage nach der letzten Operation reiste Patientin gänzlich wieder hergestellt in ihre Heimath.

*) Vgl. in diesem Hefte (S. 99) „Ueber die künstliche Erweiterung des Anus und Rectum etc." von Prof. Dr. G. Simon.

Fall 2. Frau L..... S..... aus Saarbrücken. Tiefe des Risses 2½ Cm. Operation des alten complicirten Risses am 29. August 1868. Anlegung tiefgreifender Mastdarm-, weniger tiefgreifender Scheiden- und ganz oberflächlicher Dammnähte. — Vollständige Heilung. — Am 10. September reiste Patientin bereits in ihre Heimath, weil der Damm hinreichend fest ist

Fall 3. Frau S..... aus Konheim I. para, 24 Jahre alt. Tiefe des Dammrisses 4½ Cm. Operation in beschriebener Weise im Mai 1869. — Vollständige Heilung.

Fall 4. C..... Sch ..... aus Neckarau, 31 Jahre alt. Patientin, die 5 Mal geboren, acquirirte den Dammriss bei der ersten Geburt. Es war gleicherzeit Descensus uteri vorhanden und an der Portio cervicalis tiefe Follicular geschwüre; letztere wurden durch Aetzung geheilt und gleich darauf im Juni 1869 der Dammriss operirt. Am 5. Tage nach der Operation wurden die Dammnähte, am 7. die ersten Scheiden-, am 9. die ersten Mastdarmnähte entfernt. — Vollkommene Heilung.

Fall 5. Frau T..... aus Kiew, 22 Jahre alt, I. para, sehr kleine, gracil gebaute Dame acquirirte bei der durch Cephalotripsie beendeten Geburt eine Blasenscheidenfistel und einen complicirten Dammriss von 4 Cm. Tiefe. Durch dreimalige Operation ward erst die im linken Scheidenwölbe gelegene, sehr schwer zugängige Fistel zur Heilung gebracht. Am 4. December 1869 wurde der Dammriss operirt; es wurden 6 sehr tiefgreifende Mastdarm-, 8 oberflächliche Scheiden- und 5 oberflächliche Dammnähte angelegt. Am 5. Tage wurden die Dammnähte, vom 10. bis 13. die Scheiden- und Mastdarmnähte entfernt. Die Vereinigung war zu Stande gekommen und es restirte nur ein Fadenlöchelchen, durch welches Gase gingen, das jedoch nach einiger Zeit spontan heilte. Bei einer 2. Entbindung, ein Jahr darauf ist wieder eine Fistel entstanden, der Damm jedoch ganz geblieben.

Fall 6. Frau M..... aus Hamburg, 32 Jahre alt, sehr grosse, corpulente Dame, acquirirte bei der 4. Geburt einen 4½ Cm. tiefen Dammriss. Anlegung von einigen 30 Nähten. — Vollständige Heilung.

Fall 7. Emilie Fischer aus Pommern, 25 Jahre alt. Nach der ersten Entbindung 1865 hatte sie eine Blasenscheidenfistel acquirirt, die von Professor Simon mit Erfolg operirt war. In Folge einer 2 Entbindung waren 2 kleine Harnröhrenscheidenfisteln und ein 4 Cm. tiefer complicirter Dammriss entstanden. Am 5. April 1870 wurden beide Fisteln mit Erfolg operirt. Am 6. Mai desselben Jahres wurde der sehr grosse Dammriss operirt. Es bedurfte der Anlegung von 30 Suturen. Ueber dem Damm blieb eine erbsengrosse Mastdarmscheidenfistel zurück und auch der Sphincter ani war nicht vereinigt, so dass die Mastdarmmündung klaffte. Am 18. Juni wird der Damm bis zur restirenden Fistel in der Medianlinie durchschnitten, die Fistelränder angefrischt und von Neuem, nachdem die Anfrischung über die Fistel hinaus in die Scheidenschleimhaut gemacht war, die Operation des complicirten Dammrisses in gewohnter Weise ausgeführt. Auch diesmal blieb im oberen Theil über dem Damme eine kleine Fistel, die sich jedoch nach 3 Wochen spontan schliesst.

Fall 8. Frau A...a M..... a[illegible]nkfurt a. M., 35 Jahre alt, mittel-

grosse, ziemlich fette Dame. Der Dammriss betrifft nur den untersten Theil des Mastdarms und datirt von der ersten Entbindung vor 10 Jahren; bei den späteren Entbindungen soll er sich etwas vergrössert haben; seit 10 Jahren besteht Incontinenz für Flatus und dünne Stühle. — Am 29. April 1870 Operation wie gewöhnlich. — Verlauf bis zum 5 Tage normal. Am 5. Tage Entfernung der Dammnähte; der Damm geheilt, doch dringen vom sechsten Tage ab Blähungen und sehr geringe Mengen diarrhoischen Stuhls in die Scheide. Bei Untersuchung mit dem Finger wird im oberen Winkel ein kleines Fistelchen gefunden, das alle Aussicht auf Spontanheilung gewährt. Am Abend des 6. Tages tritt plötzlich ein Schüttelfrost, darauf hohes Fieber und schmerzhafte Anschwellung der linken, nicht gerötheten Wade ein. Die Schüttelfröste wiederholen sich in den folgenden Tagen noch mehrere Male, das Fieber ist andauernd sehr hoch; am 8. Tage Delirien, am 10. Tage rascher Collaps. Bei der Section, die vom Herrn Professor Arnold gemacht wurde, fand sich weder eine Thrombose noch ein Abscess in der Wade. Ausser einer lebhafteren Vascularisation der Schleimhaut der Vagina und des Uterus, wurde ein Milztumor constatirt und trübe Schwellung der Nieren und Leber, keine Embolien. Die Wundflächen waren bis auf die genannte Fistel geheilt.

Fall 9. Frau W . . . . . G . . . . aus Mainz, I. para, 32 Jahre alt; kräftige, fette Dame. Zerreissung des ganzen Dammes und Sphincter ani Am 2. Juli 1870 operirt. — 26 Suturen. — Vollständige Heilung.

Fall 10. Frau L . . . . M . . . aus Compiegne, I. para, 30 Jahre alt. — Tiefe des Mastdarmrisses 4 Cm. Operation wie gewöhnlich. Es blieb eine Fistel an der Uebergangsstelle des Dammes in die Mastdarmscheidenwand zurück. Nach 6 Wochen wurde diese Fistel in folgender Weise operirt: Es wurden die Fistelränder von beiden Seiten her, sowohl von der Scheide wie vom Mastdarm schräg angefrischt und auf diese Weise breite Wundflächen hergestellt. Darauf wurden nach ausreichender Erweiterung des Mastdarmes und der Scheide je 2 lange, gerade, an den beiden Enden eines Fadens befestigte Nadeln vom rechten und linken Mastdarmwandrand in die Scheide durchgestossen, dies 3 Mal wiederholt und die 3 Fäden in der Scheide geknotet; die Fistel heilte prima intentione.

Fall 11. Frau K . . . . aus Z . . . . . (Provinz Posen), kleine, gracile Dame, erlitt bei der ersten Entbindung im Jahre 1862 einen Dammriss. Sie suchte 1863 in Berlin Hülfe nach, wurde dort mehrere Male geätzt und dann nach Bad Kösen geschickt. 1865 wurde sie in Berlin in kurzen Intervallen 3 Mal ohne den gewünschten Erfolg operirt, da eine sehr grosse Mastdarmscheidenfistel zurückblieb. In den Jahren 1867 bis 1869 wurde in Berlin mehrmals vergeblich versucht, die Fistel durch Cauterisation mit dem Glüheisen zum Verschluss zu bringen. Im Frühjahr 1870 kam die Patientin nach Heidelberg. Die Mastdarmscheidenfistel begann über dem äusserst dünnen Damme und reichte bis nahe an den Muttermund. Diese Abnormität gab in ihren unangenehmen Folgen durchaus nichts einem complicirten Dammrisse nach. Es wurde die Operation von Herrn Professor Simon in gleicher Weise wie die 2. Operation im Falle 7 ausgeführt, d. h. der Damm wurde gespalten und die Anfrischung so gemacht, als ob es sich um die Operation eines complicirten Dammrisses

handelte, die Nähte in bekannter Weise angelegt. Nach Entfernung der Scheiden- und Dammnähte restirte eine sehr kleine, kaum sichtbare Mastdarmscheidenfistel etwa in der Mitte der Vereinigungslinie, durch die nur Flatus drangen und die in etwa 14 Tagen spontan heilte. In diesem Falle war die Vereinigung nach hinten gegen den Mastdarm etwas zu weit getrieben und letzterer dadurch verengt worden. Da die Defaecation besonders bei festem Stuhle schmerzhaft war, wurde der Sphincter ani nach hinten gegen die Raphe zu etwa ½ Zoll gespalten und einige Tage nachher Erweiterungszapfen in den Mastdarm eingelegt. In Folge dieser forcirten Erweiterungsmanöver, die während einiger Wochen fortgesetzt wurden, heilte der Sphincterenschnitt nicht zusammen und bedingte Incontinenz für dünne Stühle. Im Frühjahr 1871 kam Patientin dieserhalb wieder nach Heidelberg. Der vernarbte Sphincterenschnitt wurde neuerdings angefrischt, einige Damm- und Mastdarmnähte angelegt, es erfolgte vollständige Heilung und Patientin ist nach 10-jährigem, unerträglichen Siechthum gänzlich geheilt.

Fall 12. Frau Joh. P..... aus Hagen, 25 Jahre alt, I. para. Sehr tiefer Mastdarmdammriss, 5 Cm. Operation im November 1870. Vollständige Heilung. Nach 3 Wochen reiste Patientin bereits nach Hause.

Fall 13. Frau v. H..... aus C., mittelgrosse, schlanke Dame, 35 Jahre alt, III. para, erlitt den Dammriss bei der 3. Entbindung. Tiefe des Risses 3½ Cm. Einmalige Operation. Vollständige Heilung.

Fall 14. Frau N.... aus Bruchsal, kleine schwächliche Dame, I. para. Tiefe des Risses 3½ Cm. Operation im Juli 1871; es restirte eine äusserst kleine Fistel über der Uebergangsstelle des Dammes in die Mastdarmscheidenwand, durch welche Gase drangen, die jedoch nach 2 maliger Aetzung mit Höllenstein innerhalb 8 Wochen sich vollständig schloss.

Fall 15. Frau D... aus Bretzenheim bei Mainz, 26 Jahre alt, I. para, Zangengeburt. Der Riss der Mastdarmscheidenwand ist sehr klein, da nur der Sphincter ani externus getrennt ist. Operation im Juli 1871. Es restirt eine sehr kleine Mastdarmscheidenfistel, welche, da sie noch im derben Damm liegt, berechtigte Aussicht zur Spontanheilung bietet. Patientin reist deshalb nach 14 Tagen bereits in ihre Heimath. Die kleine Fistel schliesst sich jedoch erst mehrere Wochen nachher, nach vorangegangener Aetzung mit Höllenstein.

Fall 16. Frau v. E..... aus C....., 20 Jahre alt, I. para. Tiefe des Risses 4 Cm. Operation wie gewöhnlich. — Vollkommene Heilung.

Fall 17. Frau S..... H..... aus Chemnitz, 31 Jahre alt, I. para, grosse sehr corpulente Dame acquirirte den Dammriss bei der ersten, im vorigen Jahre erfolgten Zangen-Entbindung. Der Dammriss war sofort nach der Entstehung durch blutige Naht vereinigt worden, die Heilung jedoch nur in geringer Ausdehnung erfolgt, so dass der ganze untere Abschnitt des Dammes, so wie der obere Vereinigungswinkel sich wieder getrennt hatten. Patientin kam Behufs der Operation 10 Wochen nach der Entbindung hierher. Die Rissflächen waren vollkommen vernarbt. Es wurde die durch die erste Operation entstandene Vereinigungsbrücke zwischen Damm und oberem Risswinkel wieder getrennt und die Operation des complicirten Dammrisses in geschilderter Weise gemacht. Die Tiefe des Risses betrug 4½ Cm. Die Dimensionen der Wundflächen waren un-

gewöhnlich gross und es mussten zu deren Vereinigung 35 Nähte angelegt werden. Am 5. Tage wurden die Dammnähte, am 8. ein Theil der Scheiden- und Mastdarmnähte entfernt. Hierbei fand sich im oberen Vereinigungswinkel eine kleine Mastdarmscheidenfistel. In der darauf folgenden Nacht trat bei der Patientin die schon einige Tage lang ein gewisses Unbehagen fühlte, eine heftige Blutung ein. Am 9. Tage Schüttelfrost, gefolgt von hohem Fieber, welches mit geringen Remissionen 8 Tage andauerte; dabei Appetitlosigkeit und Schmerzhaftigkeit auf eine handbreite Stelle in der linken Unterbauchgegend localisirt; Druck auf diese Stelle ist sehr empfindlich, aber wegen der sehr derben, fetten Bauchdecken lassen sich die Organe der Beckenhöhle nicht genau palpiren; es wurde angenommen, dass eine Parametritis die Ursache der fieberhaften Erscheinungen sei und erst kalte dann hydropathische Umschläge gemacht. Nach 8-tägiger Dauer liessen die Erscheinungen nach, das Fieber ging rasch zurück aber die Patientin erholte sich sehr langsam und bei einer Untersuchung 3 Wochen nach der Operation, findet sich ausser der Mastdarmscheiden- eine mit dieser communicirende Dammfistel. Die letztere ist nach mehrmaliger Aetzung mit Höllenstein geheilt; die erstere nicht, hat sich aber nach schriftlichem Bericht so weit verkleinert, dass nur noch Gase und sehr dünner Koth passiren.

Fall 18. Frau L... aus Hamburg, kleine sehr corpulente Dame, 28 Jahre alt, acquirirte der Dammriss nach sehr schwerer Zangengeburt. Die Vereinigung des frischen Risses wurde in Hamburg nicht vorgenommen, weil die Patientin durch die Geburt sehr angegriffen war. Das Wochenbett zog sich sehr in die Länge und während desselben eiterte die Dammrisswunde, die nicht die geringste Tendenz zum spontanen Verschluss zeigte, sehr profus. Dies, so wie zahlreiche Aetzungen begünstigten die Bildung recht tiefer Narben in den getrennten, nunmehr überhäuteten Dammflächen. Im October 1871, etwa 1½ Jahr nach der Entstehung des Risses, wurde Patientin operirt. Der Riss ging nicht hoch in die Mastdarmscheidenwand und die Patientin war im Stande, festen Stuhl gut zu retiniren. Die Operation dieses Falles war von der sonstigen Operation insofern abweichend, als die anzufrischenden Flächen in ungewöhnlicher Tiefe narbig verändert waren und deshalb eine viel dickere Gewebsschicht abgetragen werden musste, als gewöhnlich erforderlich ist. Die Patientin litt ungemein unter den Nachwirkungen der Chloroformnarkose, sie brach fast unaufhörlich und bei ihrer excessiven Fettleibigkeit „fühlte sie jedesmal eine mächtige Erschütterung in den Schamtheilen.“ Erst am 5. Tage hörte dieser peinliche Zustand auf. Ausserdem litt diese Patientin von anhaltenden Schmerzen am Damm, was bei allen anderen Patientinnen nie beoabachtet wurde. Vom 3. Tage ab erhielt die Patientin je einen Tag um den anderen ein Abführmittel, aber bereits am 5. Tage ging dünner Koth in die Scheide und bei Herausnahme der Dammfäden am 6. Tage fand man, dass bis auf eine kleine Brücke unmittelbar über dem Damm die vereinigten Theile überall wieder getrennt waren.

Die Patientin hat bereits ihre Ankunft Behufs einer zweiten Operation angekündigt und dürfte diesmal eine noch gründlichere Ausschneidung des Narbengewebes sicherere Heilungsgarantien bieten (s. S. 188).

Fall 19. Frau H..... aus Frankfurt a. M., 20 Jahre alt, I. para, sehr

gracil gebaute Dame, acquirirte den Dammriss nach gewöhnlicher Entbindung vor einem halben Jahre. Operation im Mai d. J. wie gewöhnlich. Vollständige Heilung des nur 2½ Cm. tiefen Risses.

Fall 20. Frau M..... S..... aus Seltz (Elsass), 24 Jahre alt, I. para, grosse, schlanke Dame. Dammriss 11 Wochen vor der Operation durch Zangengeburt entstanden. Der kleine Riss betraf nur den Sphincterentheil der Mastdarmscheidenwand. Operation am 10. November 1871. Durch einen am 6. Tage erfolgten festen Stuhl wurde ein kleiner Theil der hinteren Vereinigung des Dammes am Mastdarmeingang getrennt. Diese kleine Mastdarmdammspalte heilte jedoch im Verlaufe von 2 Wochen durch Granulationen so weit, dass vollständige Schlussfähigkeit des Sphincter ani auch für die dünnsten Stühle und Gase besteht.

Fall 21. Frau W.... aus Darmstadt, 24 Jahre alt, mittelgrosse schlanke Dame. Dammriss 4 Cm. tief. Vollständige Heilung.

Das Resultat dieser 21 Fälle gestaltet sich demnach folgendermaassen. In 18 Fällen ist vollkommene Heilung erzielt. 11 Fälle (2, 3, 4, 5, 6, 9, 12, 13, 16, 19, 21) sind nach einmaliger Operation in toto geheilt; in 5 Fällen (7, 10, 11, 14, 15) blieben Fisteln zurück, und zwar 3 Mal (11, 14, 15) sehr kleine Mastdarmscheidenfisteln, die theils spontan, theils durch Aetzung in sehr kurzer Zeit sich schlossen; zweimal (7, 10) grössere, derentwegen der Damm von Neuem gespalten wurde, um durch die nochmalige Operation des Dammrisses vollständige Heilung zu erzielen. Nach 2 von den 18 gelungenen Operationen (1, 20) entstanden Mastdarmdammspalten, von denen die eine sehr kleine (20) von selbst, die andere (1) durch Anfrischung und Naht zur Heilung kam.*) Nur zwei von den 21 Fällen sind ungeheilt fortgereist, beide Patientinnen kommen indess zur Operation wieder, die eine (17), bei der noch eine Mastdarmscheidenfistel besteht, die andere (18), bei der nur eine kleine Verbin-

*) Das Restiren von Mastdarmdammspalten hat wenig auf sich, weil diese ebenso leicht wie Sphincterenschnitte in der Raphe gegen das Kreuzbein von selbst heilen. Wie wenig Gewicht gerade auf diese Unvollständigkeit in der Heilung bei der Operation des veralteten complicirten Dammrisses zu legen ist, erhellt schon daraus, dass man gewissermassen prophylactisch bei Operationen am Damm oder Mastdarm einen Sphincterenschnitt nach hinten in der Raphe macht, um nur dem Koth den freisten Abfluss zu verschaffen. Dieser Rapheschnitt hat bedeutende Vorzüge vor seitlichen Incisionen des Afters und wird von Professor Simon jetzt vielfach, auch um anderen Indicationen zu entsprechen, in Anwendung gebracht. Ausführliches darüber findet sich im diesem Hefte S. 104 ff.

dungsbrücke über dem Damm durch die Operation hergestellt worden ist. Nur ein Fall hat lethal geendet.

Wo nichts Besonderes angegeben, da ist die Operation in beschriebener Weise ausgeführt, der Fall gewissermassen typisch, ohne bemerkenswerthe Zwischenfälle, ja ohne Fieber verlaufen.

Zum Schlusse spreche ich Herrn Hofrath Simon dafür, dass er mir gütigst die Veröffentlichung obiger, grossentheils in der privaten Praxis operirten Fälle gestattete, meinen verbindlichsten Dank aus.

Heidelberg im Juni 1862.

Erklärung der Abbildungen auf Taf. III.

Figur 1. Schematische, die Anfrischungsfläche bei einem nicht complicirten Dammrisse darstellende Zeichnung.

s 1, s 2, etc. = Scheidennähte.

d 1, d 2 etc = Dammnähte.

Figur 2. stellt einen veralteten complicirten Dammriss dar.

V die vordere, sich in grosser Ausdehnung verwölbende Scheidenwand,

Rv der untere Theil der vom Risse mit betroffenen Mastdarmscheidenwand,

U die Harnröhre.

Die helleren, durch e, a, c und f, b, d begrenzten Partien entsprechen den vernarbten Rissflächen, welche durch die den unteren Rand der zerrissenen Mastdarmscheidenwand darstellende Narbe m verbunden sind. Unterhalb letzterer sieht man nur noch die hinteren Falten des Introitus ani. Diese Figur wie die Figur 3 sind gezeichnet, während die Patientin in der Steissrückenlage (übertriebene Steinschnittlage) sich befand und die Vulvaltheile nach aussen gezogen waren.

Figur 3. zeigt die für den herzustellenden Damm und Mastdarm gebildete Anfrischungsfläche, begrenzt durch die Dammlinien aa, die Scheidenlinien bm, bm und die Mastdarmlinien co, co.

V vordere, durch ein Scheidenspeculum (vordere Platte) P zurückgehaltene Scheidenwand; dadurch tritt ein grösserer Theil der hinteren Scheidenwand Rv vor.

Figur 4. Schematische Zeichnung der Anfrischungsfläche des veralteten, complicirten Dammrisses,

s 1, s 2, s 3 sind die 3 oberflächlichen, nur durch die Scheidenschleimhaut geführten, s 4 und s 5 die die ganzen Wundflächen bis in den Mastdarm hinein umgreifenden Scheidennähte.

Figur 5. Schematische Zeichnung des angefrischten Dammes, nachdem die ersten 5 in Figur 4 angedeuteten Nähte geknotet sind.

Diese Zeichnung veranschaulicht:

1) die tiefgreifenden Mastdarmnähte m 1, m 2, m 3;
2) die oberflächlicheren Scheidennähte s, s 1, s 2 etc.;
3) die Dammnähte d 1 bis d 6, die erst nach vollständiger Vereinigung des Scheiden- und Mastdarmkanals, also wenn die Dammhälften aneinander gerückt sind, angelegt werden.

Figur 6. Schematische Sagittal-Durchschnittszeichnung, um die Lage aller 3 Nahtreihen nach der Vereinigung zu veranschaulichen.

Vom Puncte m beginnend, sieht man erst 2 oberflächliche (1, 2), nur die Scheidenschleimhaut durchdringende, dann 2 die ganze Wundfläche bis in den Mastdarm hinein umgreifende Scheidennähte (3, 4). Diese 4 Nähte entsprechen den Nähten s 1, s 2, s 4, s 5 in Figur 4. Ferner sieht man alternirend oberflächliche Scheiden- und tiefgreifende Mastdarmnähte, endlich ganz oberflächliche Dammnähte.

M = Mastdarmscheidenwand; R = Rectum; U = Uterus; V = Vagina; H = Harnblase.

Anm. In den meisten der 21 Fälle und so auch in demjenigen nach dem Fig. 2 und 3 gezeichnet sind, war der Damm der Breite nach, d. h. von vorn nach hinten, sehr entwickelt. Ich erwähne dieses, weil ausnahmsweise selbst bei recht grossen und corpulenten Frauen dies Verhältniss nicht zutrifft, sondern der Damm unverhältnissmässig schmal ist und dem entsprechend die Grössenverhältnisse der Dammlinien zu den Scheiden- und Mastdarmlinien andere sind als in den beigegebenen Figuren.

Gedruckt bei Julius Sittenfeld in Berlin.

XV.

Beiträge zu den Resectionen.

Von

Dr. A. Bryk,

Professor in Krakau.

So vielfach und gründlich auch das Gebiet der Resectionen in der neuesten Zeit bearbeitet worden ist, so ist dennoch nicht zu läugnen, dass die Meinungen über den Werth und die Zulässigkeit einiger hier einschlägiger Operationen noch innerhalb sehr weiter Grenzen auseinander gehen, und es daher gerechtfertigt erscheint, neues empirisches Material zusammen zu tragen, um mit den bereits gewonnenen Resultaten wenigstens theilweise eine Klärung der sich nur zu oft hier widersprechenden Ansichten zu versuchen. Im Folgenden werde ich 70 Fälle von Resectionen, von denen 7 wegen Traumen, 40 wegen destruirender entzündlicher Gelenkaffectionen, und 23 wegen Neoplasmen ausgeführt worden sind, einer eingehenden Besprechung unterziehen, erlaube mir aber, absehend von einer numerischen Zusammenstellung bezüglich des Alters, Geschlechtes und der Beschäftigung der hier in Betracht kommenden Operirten, die bei der geringen Zahl von Fällen nach keiner Seite hin ein irgend brauchbares Resultat in Aussicht zu stellen geeignet ist, vorher einige allgemeine Bemerkungen bezüglich des Wundverlaufes nach der Resection, der Complicationen und Ausgänge vorauszuschicken.

Ich beginne zuerst mit dem Wundfieber und dessen Folgen, indem ich 63 Fälle, in denen die Fiebertemperatur während des ganzen Wundverlaufes nach der Operation beobachtet wurde, zur Unterlage der nachfolgenden Betrachtungen nehme. Zuerst ist hervorzuheben, dass weder das Alter und Geschlecht, noch

die Krankheitsdauer vor der Operation einen Einfluss auf die In- und Extensität des Wundfiebers gehabt haben. Dieses lief vorwiegend (39mal) innerhalb 7 Tagen, zwischen 2—7 Tagen variirend, in einer geringeren Zahl von Fällen (24mal) in einem längeren, zwischen 8—16 Tagen wechselnden Zeitraume ab. Dieses Letztere, das prolongirte Wundfieber, hing zunächst von der Beschaffenheit und der Dignität des Gelenkes, beziehungsweise des Knochens ab, an dem die Operation vorgenommen wurde, und kam am häufigsten nach Resectionen cariöser und fungöser Hüft- und Kniegelenke, nach Exstirpationen einzelner Knochen des Carpus, Tarsus und des Mittelfusses, in zweiter Linie erst nach Resectionen des Ellenbogengelenkes und des Unterkiefers zum Vorschein. In der Mehrzahl der Fälle ging dasselbe in die schwersten Formen des weiter unten näher zu besprechenden Nachfiebers über, und war durch einen über die Gebühr sich hinziehenden Verlauf und mannichfaltige, die Heilung retardirende Wundcomplicationen bemerkenswerth. Aber auch das 7tägige, oder selbst kürzer dauernde Wundfieber gestattete nicht immer bezüglich des weiteren Wundverlaufes eine gleich günstige Prognose; sieht man von den acuten pyämischen und sonstigen entzündlichen Vorgängen lebenswichtiger Organe ab, die noch vor Ablauf des 7. Tages den Tod der Operirten nach sich gezogen haben, so blieb noch immer eine grosse Zahl übrig, die von Nachfiebern und von schweren accidentellen Wundzuständen begleitet war. Ich werde auf diese weiter unten näher eingehen, hier will ich zuerst das Wichtigste in Bezug auf den Gang der Temperatur beim Wundfieber anführen, und die daraus sich ergebenden prognostischen Folgerungen kurz berühren.

Das einfache Wundfieber in Form einer reinen Ephemera wurde nur 3mal, und zwar in zwei Fällen nach Exstirpation von Epuliden, und einmal nach Resection eines Phalangengelenkes beobachtet. Viel häufiger (in $\frac{3}{5}$ der Fälle), hatte dasselbe einen discontinuirlichen Verlauf, welcher sich entweder durch ein ununterbrochenes, oder nur von sehr geringen Schwankungen begleitetes Ansteigen der Temperatur bis zu dem auf eine einzige Exacerbation beschränkten Fastigium, und von da durch einen lytischen remittirend verlaufenden Abfall characterisirte. Nur in wenigen Fällen davon war damit das fieberhafte Stadium des

Wundverlaufes abgeschlossen, und stellte sich bei den Operirten die definitive Reconvalescenz ein, welche durch keine ungünstigen Zufälle bis zu der in der Regel in verhältnissmässig kurzer Zeit eintretenden Vernarbung der Wunde unterbrochen wurde. In den übrigen ($\frac{2}{5}$ der Gesammtzahl) war im Gegensatze zum einfachen, einakmigen, das Wundfieber ein zusammengesetztes, und kam 3mal nach Resectionen im Gefolge von Traumen, 14mal nach Excisionen entzündlich afficirter Gelenke und Knochen, 7mal nach Wegnahme von Neoplasmen zur Beobachtung. Die eine Varietät desselben kennzeichnete sich dadurch, dass das einmal erreichte Fastigium während mehrerer, drei bis sechs, unmittelbar nach einander folgender, abendlicher Exacerbationen auf derselben, oder nahezu gleicher Höhe verharrte, continuirliches Wundfieber; die andere zeigte das Eigenthümliche, dass eine oder mehrere nach einander folgende Akmen durch verschieden grosse Remissionen, die jedoch nie unter die Fiebergrenze gereicht haben, getrennt wurden, jedoch demohngeachtet zu der schon einmal erreichten Temperaturhöhe, oft auch um einige Zehntelgrade mehr sich erhoben haben, remittirendes Wundfieber. Beide Formen kamen dem prolongirten Wundfieber zu und fanden in dem gleich beschaffenen Nachfieber und dessen Nachfolgen ihren Abschluss, wie weiter unten näher auseinandergesetzt werden soll.

Der Anfang des Wundfiebers kennzeichnete sich nur in drei Fällen durch Schüttelfrost, davon ein Fall von Kniegelenkresection in Folge von Pyämie starb, zwei andere, eine Sequestrotomie des Femur und eine Ellenbogenresection genasen. Im Allgemeinen fiel die Akme auf die Abendeffervescenz des 2. und 3. Tages, selten später, nach der Operation aus; ein Typus inversus kam nur einmal bei einem 62 Jahre alten, an Atherom der Aorta und Aneurysma der A. iliaca communis leidenden Manne vor, dem das Mittelstück der Mandibula wegen eines auf den Knochen ausgedehnten Lippencancroides resecirt wurde. Was die Höhe der Akme beim Wundfieber anbelangt, so erhob sie sich in $\frac{1}{3}$ der Fälle bis 38° C., in der $\frac{1}{2}$ bis 39° C. und in etwas weniger als in $\frac{1}{4}$ bis 40° C.; die durchschnittliche Temperaturzunahme betrug bei Resectionswunden nach Traumen 38,8° C., nach entzündlichen Affectionen 33,6° C. und nach Excisionen von Geschwülsten aus den Knochen 39,1° C. Stellt man diesen, auf die Intensität des Wundfiebers

sich beziehenden Werthen die Dauer desselben entgegen, welche sich bei Resectionen nach Traumen auf 6,7, nach entzündlichen Zuständen auf 7,5 und nach Neoplasmen auf 6,4 Tage im Durchschnitte bezifferte, so findet man, dass Resectionswunden in gesunden Theilen ein kürzeres, aber intensiveres, hingegen in bereits entzündlich veränderten Theilen angelegt, ein minder heftiges, aber länger dauerndes Wundfieber nach sich gezogen haben. Das Letztere war besonders in einigen ($\frac{5}{7}$) der hier einschlägigen Fälle dadurch offenbar, dass die oft hohe Temperatur vor der Operation nach derselben gesunken war, und das eigentliche Wundfieber später als gewöhnlich sich eingestellt hat. Dies geschah in verschiedener Weise; entweder blieb die vor der Operation bestandene Temperatur durch 12 Stunden stationär, und begann erst in den Morgenstunden des folgenden Tages zu steigen (zwei Fälle von Phosphornekrose des Unterkiefers), oder sie veränderte sich bis zum Abend des Operationstages gar nicht, fiel sodann noch tiefer am folgenden Morgen, um erst am Abend, 36 Stunden nach der Operation, sich zu erheben (ein Fall von Ellenbogen- und Kniegelenkresection). Hier wie dort wechselte der Unterschied der Temperatur vor und nach der Operation von 0,4—0,6° C. Meist jedoch war eine Temperaturabnahme nach der Operation zu bemerken, und zwar sank die Temperatur sogleich um 0,5—0,6° C. und begann erst nach 12 Stunden in der gewöhnlichen Weise zuzunehmen, (5 Fälle von schweren, mit ausgedehnter Knochencaries, Knochenabscessen und Vereiterung der Synovialis complicirten Erkrankungen des Ellenbogen-, Hüft- und Kniegelenkes), in den übrigen fand ein continuirliches Fallen derselben durch 36 Stunden nach der Operation, mit einem Unterschiede von 1,2—1,5° C., und erst darauf die dem Wundfieber zukommende Effervescenz bis zur Akme statt (im Falle von Tumor albus des Kniegelenkes und von Unterkiefernekrose). Indessen war die Temperaturabnahme nach der Operation, wenn auch vorherrschend nach Resectionen entzündlich afficirter Gelenke und Knochen, dennoch ausschliesslich auf diese nicht beschränkt, denn ich habe sie nach partieller Excision der Mandibula wegen eines an der Wange und Unterlippe auf den Knochen übergreifenden und verjauchenden Krebses, einmal bei einem 8 Tage alten, com-

plicirten und nur nach vorausgehender Resection reponirbaren Unterschenkelbruche zu constatiren Gelegenheit gehabt.

Die hier besprochene Temperaturerniedrigung, die man als Resultat der gelungenen Beseitigung des krankhaften localen Reizes, von dem der fieberhafte Zustand unterhalten wurde, ansehen kann, ist zu unterscheiden von der Temperaturabnahme in Folge profuser Blutungen nach der Operation. Ich habe letztere in 4 Fällen bei Oberkieferresectionen beobachtet, und fand den Unterschied von den vorhin geschilderten Zuständen darin, dass das Sinken der Körperwärme unter das vor der Operation behauptete Niveau schon während, stets aber sogleich nach dieser und in einem bei Weitem höheren Maasse, 2,7—3° C., eingetroffen war; ferner, dass schon wenige Stunden darauf der vom Blutverluste erschöpfte Kranke sich erholt, und die dem Beginn des Wundfiebers zukommende Temperatursteigerung sich in der Regel schon am Abend des Operationstages eingestellt hatte.

Bezüglich der Pulsfrequenz während des Wundfiebers unterschieden sich einige Fälle vom gewöhnlichen Verhalten durch auffallende Verminderung der Pulsschläge, ohngeachtet der Anwesenheit hoher Temperaturen. Nach Resection des Unterkiefers wegen Phosphornekrose bei einem 21jährigen Manne entsprachen während der Akme einer Temperatur von 40° C. nur 100 Pulse; im Urin waren grosse Mengen von basisch phosphorsaurem Kalk enthalten. In einem zweiten Falle, bei einem 30 Jahre alten Manne, welcher kurz vor der Resection des Unterkiefers wegen allgemeiner Syphilis eine Quecksilbereinreibungskur durchgemacht hatte, liessen sich während des Fastigiums des Wundfiebers bei 40° C. nur 75 Pulse zählen. Der Urin wurde leider nicht untersucht, und blieb die Frage, ob vielleicht Mercur darin vorhanden gewesen, unentschieden. Auch bei einer transitorischen Albuminurie, die sich nach Exstirpation eines Mittelfussknochens bei einem 19 Jahre alten Individuum während des Wundfiebers eingestellt hatte, wurden bei einer Temperatur von 40° C. nur 92 Pulse beobachtet. Nach Trepanation eines Schädelbruches bei einem 16jährigen Patienten blieb zur Zeit des Fastigium von 39° C. die Zahl der Pulsschläge nur auf 75 beschränkt, und war während der 10tägigen Dauer des Wundfiebers eine deutliche Glycosurie vorhanden, nach deren Verschwinden die Temperatur

auf 37—37,9° C. gesunken war, aber die Pulszahl sich auf 110—120 Schläge gesteigert und auf dieser Höhe bis zur Genesung erhalten hatte. Es liessen sich leicht solche Beispiele vervielfältigen, wollte ich noch andere, als die hier einschlägigen Operationen, für diesen Zweck anziehen; jedenfalls dürften solche Ausnahmen bei der Deutung der Fiebererscheinungen nicht unbeachtet bleiben, weil sie die Möglichkeit nahe legen, dass pyrogene Substanzen auch irritirende Eigenschaften besitzen, oder neben den ersteren auch reizende Stoffe im Blute circuliren können, von deren Einwirkung auf die inhibitorischen Nerven die Verlangsamung des Puls- und Herzschlages abhängen dürfte. Unter den mehr bemerkenswerthen Zufällen im Verlauf des Wundfiebers verzeichne ich zwei Fälle von Urinretention nach Resection des Kniegelenkes, die durch mehrere Tage die Anwendung des Katheters erfordert haben. Für diese Erscheinung, die auch nach der Ausführung anderer grösserer Operationen an den unteren Extremitäten nicht selten vorzukommen pflegt, lässt sich ein prognostischer Werth nicht beanspruchen, obgleich beide Fälle in einem sehr viel späteren Zeitraume nach der Operation aus ganz anderen Ursachen lethal geendigt haben.

Wurde bei einem Individuum eine zweite Resection nothwendig, so erreichte das darauf folgende Fieber nie die Intensität des die erste Operation begleitenden Wundfiebers und drei hier einschlägige Fälle (Excision einer zurückgebliebenen necrotischen Unterkieferhälfte, eine Sequestrotomie nach vorausgehender Resection des fracturirten Oberarms, eine Exstirpation der noch restirenden Carpalknochen, mehrere Wochen nach Vornahme der Resection der Mittelhandknochen), sind sämmtlich günstig verlaufen. Die Intensität des Fiebers ist auch nach den vorliegenden Beobachtungen ein nicht zu unterschätzendes Kriterium für die Beurtheilung des weiteren Wundverlaufes und des Ausganges im gegebenen Falle. Es zeigte sich nämlich, dass hohe Temperaturen nicht allein zu Nachfiebern disponirten (bei einem Fastigium von 38° C. betrug die Frequenz der Nachfieber 37 pCt., bei 39° C. schon 51 pCt., und erhob sich bei einer Fieberhöhe von 40° C. bis zu 64 pCt.), sondern auch das Mortalitätsverhältniss in nicht geringem Maasse beeinflussten, (bei 38° C. kein Todesfall, bei 39° C. ein Sterblichkeitsprocent von 24, welches bei 40° C.

bis auf 30 pCt. gestiegen war). Während des Wundfiebers starben 5 Kranke (19 pCt.), davon 2 an Meningitis und Pyämie, 1 an Pyämie, 2 an Lungenbrand; davon entfielen 4 auf Resectionen des Kopfes und Gesichtes, 1 auf die Resection des Kniegelenkes.

Uebergehend auf die Nachfieber, welche unter den Eingangs erwähnten 63 Fällen 28mal vorgekommen waren, sei die Bemerkung vorausgeschickt, dass ihre Bedeutung für die Beurtheilung des Wundverlaufes und des Ausganges nach der Resection ungleich schwerer, als die des Wundfiebers in die Wageschale fiel, insbesondere aber die Zeit ihres Eintrittes mit Bezug auf das vorausgegangene Wundfieber auf die Prognose entscheidend war. Nachfieber, die durch eine lange Apyrexie vom Wundfieber geschieden und erst in der 2.—4. Woche, oder noch später aufgetreten waren (6 Fälle), dauerten kurze Zeit, und liefen bei einer Akme von 38—39° C. als Febricula zweimal, innerhalb 3, meistens als discontinuirliche, durch einmalige Akme characterisirte Fieber in 7 Tagen ab, ohne Benachtheiligung des Wundverlaufes, vorausgesetzt, wenn sie nicht der Reflex einer anderen, von der Resectionswunde völlig unabhängigen, und nur zufällig intercurrirenden inneren Erkrankung gewesen sind, in welchem Falle sie einen anderen, den sogleich zu erwähnenden Formen des zusammengesetzten Nachfiebers analogen Typus angenommen haben. Nach einer Sequestrotomie der Tibia, deren Wunde bis auf einen kleinen Fistelgang sich geschlossen hatte, traten in der 7. Woche, in Folge interstitieller Nephritis plötzlich urämische und später pyämische Zufälle im Gefolge eines continuirlichen Nachfiebers auf, denen der Kranke in wenigen Tagen unterlag. Mit Ausnahme dieses Falles war das einfache Nachfieber (Spätfieber) ein Begleiter von in der nächsten Umgebung der Resectionswunde sich bildenden Abscessen, in deren Grunde die sich von den Knochen exfoliirenden Sequester gelegen waren.

An dieses schloss sich eine andere Abart des Nachfiebers, welches auch nach einer längeren fieberfreien Zeit (mindestens nach 7 Tagen) auf das Wundfieber folgte, und sich dadurch kennzeichnete, dass die einzeln sich wiederholenden Anfälle (3—4 an Zahl), während des ganzen Wundverlaufes durch deutliche Apyrexie von 3 bis 7 und selbst bis 14 Tagen von einander geschieden waren. Jeder einzelne Paroxysmus setzte sich aus einem discon-

tinuirlichen Fieber der vorhin beschriebenen Art zusammen und dauerte durch 7—14 Tage, jedoch liess sich weder eine Regelmässigkeit in den Stadien eines einzelnen, noch ein bestimmter Typus in der Succession derselben, nur das einzige Constante in der Erscheinungsweise erkennen, dass die Fiebertemperatur während des ersten Anfalles zu einer bestimmten Höhe angelangt, bei den folgenden entweder während des Fastigiums sich stetig erhob, oder im Gegentheil immer tiefer herabsank, je nach dem Ausgange des Falles in Tod oder Genesung. Ich bezeichne dieses Fieber als einfach recidivirendes Nachfieber, und notirte es 8mal, und zwar 6mal in Gefolge des phlegmonösen, mit Abscedirung in der Nachbarschaft der Resectionswunde einherschreitenden Rothlaufs, 2mal in Begleitung der Knochennekrose. Davon starb 1 Resecirter an Septicämie, die anderen genasen.

Die noch zu besprechenden Varietäten des Nachfiebers waren nichts Anderes, als Wiederholungen der zusammengesetzten Formen des Wundfiebers. Die eine davon, durch eine kurze, zwei, höchstens drei Tage dauernde Apyrexie vom Wundfieber geschieden, characterisirte sich durch eine mehrfache, nach kürzeren oder längeren Remissionszeiten sich wiederholende Akme, remittirendes Nachfieber, dauerte 2-3 Wochen und zeigte das einzige Beständige, dass die Fastigien während der einzelnen Exacerbationen wie in der vorhin erwähnten Abart und unter denselben Verhältnissen des Wundverlaufes an Intensität bald zu- oder abgenommen haben. Ich verzeichnete 6 Fälle, von denen 4 im Gefolge von Nekrose der resecirten Knochenenden, 2 im Gefolge der Wanderrose beobachtet wurden. Nur ein Todesfall von Rothlauf mit Septicämie war darunter vorgekommen.

Die letzte Gruppe von Nachfiebern gehörte zu den schwersten Complicationen der uns beschäftigenden Wundzustände; sie gingen ohne ausgesprochene Apyrexie unmittelbar aus dem Wundfieber hervor, und waren vom letzteren nur durch eine bis 38° C. herabgehende Remission geschieden. Es gehörten im Ganzen 8 Fälle dazu, wovon in vieren die Temperaturhöhe ohne Unterbrechung während der 5—7-, in einem Falle sogar 10tägigen Abendefferveszenzen sich auf dem nämlichen Niveau behauptete, und erst dann nach discontinuirlichem Abfallen binnen 14—21 Tagen auf das normale Maass zurückkehrte: continuirliche Nachfieber

mit einmaligem Anfall; in den übrigen, durch mehrere (7 – 12) Wochen sich hinziehenden Fällen, die ebenso beschaffene Akme sich mehrfach wiederholte, und die einzelnen Insulte derselben durch geringe und der Zeit nach verschieden ausfallende Remissionen getrennt waren, continuirliche Nachfieber mit recidivirenden Anfällen. Alle diese Fieberarten zeichneten sich durch sehr hohe Temperaturen von 40° C. und darüber aus; die Differenzen zwischen den abendlichen Exacerbationen und den Morgenremissionen waren bedeutend (2—3° C), alle wurden von den schwersten Formen des erratischen, mit weit reichenden Verjauchungen des Unterhaut- und des intermusculären Zellgewebes complicirten Erysipels oder von Pyämie begleitet; die Mortalität war bedeutend, denn unter 8 Fällen sind 5 gestorben

Um jedoch genau zu sein und dem Vorwurfe zu begegnen, als hätte ich der natürlichen Erscheinungsweise der Nachfieber zu Gunsten einer vielleicht willkürlichen Schematisirung irgend einen Zwang angethan, möge erwähnt werden, dass die vorhin geschilderten Abarten sich unschwer in den meisten Fällen schon in den ersten Anfängen erkennen lassen, und für sich allein, ohne Vermischung mit anderen abzulaufen pflegen. Es gab aber auch andererseits Fälle, in denen ein Nachfieber von bereits ausgesprochenem Character sich mit einer anderen Form für einige Zeit combinirte. So beobachtete ich beim einfachen recidivirenden Nachfieber in drei Fällen, dass einmal ein Paroxysmus als ein remittirendes, in den zwei übrigen als ein continuirliches Fieber sich herausstellte, selbstverständlich mit Trübung der Prognose, die sich in einem der letzteren geradezu ungünstig gestaltet hat. Ausserdem wechselten die einzelnen Formen des zusammengesetzten Nachfiebers in einem und demselben Falle nicht selten unter einander ab, was dem Fieberverlaufe jene scheinbare Regellosigkeit verleiht, dass man an der Möglichkeit der Feststellung bestimmter Typen in ihrem Auftreten und Subsumirung einzelner Fälle unter bestimmten Gruppen schier verzweifeln müsste, wenn man nicht in den hohen Temperaturen und ihrer Aufeinanderfolge einen sichern Wegweiser hätte, um aus dem auf den ersten Anblick unentwirrbaren Chaos zu einem für die Symptomatologie befriedigenden, und, was noch entscheidender ist, für die Prognose verwerthbaren Classification derselben gelangen zu können;

denn beim Nachfieber tritt die prognostische Bedeutung hoher Temperaturen noch mehr als bei den Wundfiebern in den Vordergrund. Es ergiebt sich dieses aus dem bisher Erörterten, noch auffallender aber, wenn man die Beziehungen desselben zum Wundfieber berücksichtigt. Unter 28 Nachfiebern genasen 15 Fälle, in welchen die Akme, mag das Fieber ein einfaches oder zusammengesetztes gewesen sein, unter dem Fastigium des Wundfiebers geblieben war, oder, wenn auch das Letztere überschritten wurde, dennoch die hohen Temperaturen von 40° C. und darüber, falls solche während des Vorfiebers, von dem weiter unten das Nähere angegeben werden soll, vorausgegangen waren, nicht erreicht hatte. Zwei Ausnahmefälle, welche ohngeachtet der niedrigeren Temperaturakme des Nachfiebers im Vergleich zum Wundfieber tödtlich abgelaufen sind, gehörten Resectionswunden an, die mit amyloider Degeneration der grossen Unterleibsdrüsen complicirt waren. Umgekehrt wurde unter der vorhin erwähnten Zahl von Nachfiebern in 8 Fällen ein tödtlicher Ausgang beobachtet, und übertraf in diesem die Temperaturakme des Nachfiebers bei Weitem das Fastigium des Wundfiebers. Auch hier dürften drei Ausnahmefälle die im Allgemeinen gültige Regel nicht abschwächen, weil hier die Ursachen der Temperaturzunahme rein zufällig und der Art beschaffen waren, dass sie leicht beseitigt, und demnach nur als eine vorübergehende Störung des Wundverlaufes angesehen werden konnten. Nach Resection der einen Unterkieferhälfte wegen Phosphornekrose, war in zwei Fällen das Nachfieber viel intensiver, als das Wundfieber, nachdem während des ersteren die Symptome derselben Erkrankung in der anderen Hälfte des Knochens zum Vorschein gekommen waren. In einem anderen Falle von Unterkiefer-Resection mit Transplantation der Haut vom Halse auf die abgängige Unterlippe und Wange, war das temporäre Verweilen des Wundsecretes unter den Hautdecken die Ursache des gesteigerten Nachfiebers, das sogleich verschwand, als der Eiter durch eine Gegenöffnung leicht abfliessen konnte. Bei der weiter unten ausführlich mitzutheilenden Resection des Carpo-Metacarpalgelenkes beobachtete ich jedesmal nach Einspritzung einer Villate'schen Lösung in einen von cariösen Knochen begrenzten Sinus, Temperatursteigerungen bis

zu 40°, welche um Vieles die Höhe des Wundfiebers nach der Operation übertroffen haben.

In Bezug auf die Frequenz der Nachfieber bei den einzelnen Resectionen, ergaben die Hüft- und Kniegelenkresectionen ein Verhältniss von 100, beziehungsweise 81,9 pCt.; dann kamen die Fussgelenk- und Metatarsus-Resectionen mit 50 pCt., die Resectionen in der Continuität der Knochen mit 33 pCt., die des Unterkiefers mit 30 pCt. und des Oberkiefers mit 14 pCt., womit die Erfahrung, dass die Stagnation des Wundsecretes zu Nachfiebern Veranlassung giebt, insofern bestätigt wird, dass Wunden, die ihrer Anlage nach den Abfluss der Wundsecrete erschweren, auch am meisten zu Nachfiebern disponiren. Ausserdem sind noch die unter Verhältnissen kaum zu vermeidende Zurücklassung von Resten der erkrankten (fungoiden) Gewebe, vor Allem aber die oft kaum zu bewältigenden Schwierigkeiten der Fixirung der resecirten Knochenenden als Ursache des Nachfiebers zu erwähnen. Letztere sind es vorzugsweise, welche durch mechanische Insulte der Umgebung der Resectionsstelle, einen continuirlichen und sich vielfach potenzirenden Reiz unterhalten, der schon für sich allein die vorhin angedeuteten, chronisch verlaufenden, insbesondere die remittirenden Varietäten des Nachfiebers genügend zu erklären im Stande ist.

Im Anschluss an die Nachfieber mögen noch einige Bemerkungen über das Rothlauffieber folgen, welches unter den 63 diesen Betrachtungen Eingangs zu Grunde gelegten Fällen 16 Mal beobachtet wurde. Mit Bezug auf die Operationswunden kam es 4 Mal nach Kniegelenk-, 4 Mal nach Unterkiefer-Resectionen, je 2 Mal nach Resectionen des Hüft-, des Ellenbogengelenkes und des Oberarms in der Continuität, 1 Mal nach Exstirpation eines Metatarsalknochens, 1 Mal nach Trepanation vor. Wenn sich auch die Ursachen des Erysipels auf die Retention und Zersetzung der Wundsecrete, so wie des in der Wunde ursprünglich, oder im Gefolge von Nachblutungen angesammelten Blutes grossentheils (13 Mal) zurückführen liessen, von denen aus die Infection stattfinden konnte, so war in den übrigen Fällen diese Deutung nicht ausreichend, denn die Wunden waren in der Vernarbung so weit fortgeschritten, dass von ihnen eine Aufnahme deletärer Säfte in das Blut und die Lymphgefässe nicht gedacht, übrigens

die Frage in Bezug auf eine zufällige Verunreinigung der Wunde von aussen her mit Bestimmtheit verneint werden konnte. Dafür war in den betreffenden drei Fällen eine transitorische Albuminurie dem Erysipel vorausgegangen und hatte dasselbe begleitet, was zu der Annahme berechtigen würde, dass während der temporären Functionsstörung der Nieren die im Blute zurückgehaltenen excrementiellen Stoffe zur Infection, beziehungsweise Entstehung der Rose beigetragen haben. Ich erwähne nur nebenbei diese Möglichkeit, kann mich aber, ohne die Grenzen des vorliegenden Aufsatzes zu überschreiten, auf eine nähere Begründung derselben durch die Sectionsergebnisse von nach anderen Operationen Verstorbenen nicht einlassen.

Was nun das Erysipelfieber selbst anbelangt, so kann ich mich, auf die bei den Nachfiebern gegebenen Erörterungen Bezug nehmend, kurz fassen. Ebenso wie bei jenen, so war auch beim Rothlauffieber die Zeit des Eintrittes in prognostischer Beziehung entscheidend. Späte Erysipele (9 Fälle), die in der zweiten (3 Mal) und in der dritten Woche (2 Mal) selbst nach 3—6 Monaten (4 Mal) erschienen waren, dauerten verhältnissmässig nur kurze Zeit, im Mittel 4—8 Tage, und hatten eine Mortalität von 12,5 pCt. im Gefolge. Hingegen gehörten Erysipele, deren Auftreten mit der Acme des Wundfiebers zusammenfiel (7 Fälle), zu den intensivsten und gefährlichsten Complicationen des Nachfiebers; sie dauerten länger, im Mittel 13,5 Tage, und wiesen eine grössere Mortalität (25 pCt.) aus.

Mit Bezug auf die oben erwähnten Fieberarten erschien der Rothlauf 6 Mal in Begleitung des einfachen recidivirenden Nachfiebers, dessen einer oder der andere Anfall durch das Vorkommen des phlegmonösen Erysipels sich kennzeichnete. Das Fieberfastigium blieb in solchen Fällen meist innerhalb 39° C. und erreichte nur 2 Mal 40° C.; die Eruption war auf die Nachbarschaft der Resectionswunde, und die Folgen auf mehr oder weniger ausgedehnte Abscesse in ihrer Umgebung beschränkt, nach deren Eröffnung der Rothlauf in der Regel, wenn nicht schon früher, verschwand. Zwei Todesfälle unter den Erscheinungen der Septicämie sind in dieser Gruppe zu verzeichnen. In den übrigen Fällen erschien das Erysipel im Gefolge zusammengesetzter Formen des Nachfiebers, und zwar 2 Mal als phlegmonöses, 8 Mal als erra-

tisches. Die Fieberintensität kennzeichnete sich durch sehr hohe, meist continuirliche Akmen von 40—41° C.; der Verlauf war meist chronisch und die Mortalität grösser, indem 1 unter pyämischen, 2 unter septicämischen Erscheinungen lethal geendigt haben. Ein hierher gehöriger Fall von erratischem Erysipel, auf den ich bei den Resectionen des Kniegelenkes ausführlicher zurückkommen werde, war durch die Mitbetheiligung der Meningen und des Gehirns besonders bemerkenswerth.

Die Behandlung des Erysipels bestand darin, dass zuerst ein Purgans (Ol. Ricini, seltener Calomel mit Jalapa), hierauf Eisenpräparate in grossen Gaben, und eine dem jeweiligen Zustande der Verdauungsorgane entsprechende nahrhafte Kost und stimulirende Getränke verabreicht, äusserlich die afficirten Stellen weit über die Grenzen des Exanthems mit Collodium martiale bestrichen wurden. Es ergab sich, dass die erratischen Formen jeder Behandlung widerstanden, sobald sie über die dritte Woche hinaus gedauert hatten, abgesehen aber davon, die curative Therapie gegenüber der expectativen bessere Erfolge aufzuweisen schien. Unter 10 auf die oben erwähnte Weise behandelten Fällen dauerte das Exanthem im Mittel 6, das dasselbe begleitende Fieber 7 Tage, und starben davon 3 Fälle; dagegen betrug bei der zuwartenden Behandlung die Dauer der Eruption im Mittel 8, die des Fiebers 14 Tage, und starben unter 6 Fällen 3. Die Gesammtmortalität nach dem Rothlauf betrug (unter 16 Fällen 6 Todte) 37,5 pCt.

Im Vorstehenden wurde einige Male des Vorfiebers gedacht, wenn es gestattet ist, Fieberbewegungen, die sich zu Localaffectionen gesellen, und vor der Vornahme einer Operation nicht selten deutlich ausgeprägt sind, mit diesem Namen zu bezeichnen, ohne dass damit eine besondere, von der Febris continua remittens verschiedene Fieberform gemeint sein soll.

Mit Bezug auf die vorliegenden Resectionsfälle wurde ein solches bei Traumen, die meistentheils innerhalb der ersten Tage zur Behandlung kamen, nur einmal, und zwar bei einer complicirten Malleolarfractur, die seit 8 Tagen bestand, hingegen bei Neoplasmen nie beobachtet. Unter den 38 entzündlichen Affectionen kam dasselbe nur 7 Mal vor, und zwar 4 Mal bei Caries und Nekrose, 3 Mal bei fungoider Entartung des Kniegelenkes, ein Resultat, das einigermaassen schwer in's Gewicht fällt, wenn

man erwägt, dass die Anwesenheit des Fiebers, als eines wesentlichen Symptoms zur Feststellung der Diagnose verborgener cariöser und nekrotischer Processe von vielen Seiten noch nach drücklich urgirt wird. Gerade die schwersten Formen von Caries, wie man sie am Hüft- und Kniegelenk zu beobachten Gelegenheit hat, verliefen meistentheils fieberlos, hingegen waren die fieberhaften Zufälle im Gefolge offener, seit Kurzem in die Gelenkhöhle durchgebrochener, periarticulärer Abscesse, oder bei Anwesenheit tief liegender, nektrotische Knochen einschliessender Eiterherde noch am meisten ausgeprägt. Die Exacerbationen, welche in drei Fällen auf die Morgen-, sonst aber auf die Abendzeit fielen, erreichten das Fastigium zwischen 38—39° C., und nur 2 Mal die Höhe von 40° C. Ausserdem hatten Gemüthsbewegungen, Diätfehler, Sondirung der Wunde und andere schmerzhafte Manipulationen des afficirten Gelenkes oder Knochens einen unverkennbaren Einfluss auf die Steigerung der Temperatur. Das Verhalten des Vorfiebers zum Wund- und Nachfieber in Beziehung auf die Prognose wurde schon oben angedeutet.

Ausser den bisher geschilderten, von der Resectionswunde unmittelbar ausgehenden Complicationen, gab es noch andere, die von krankhaften Zuständen innerer Organe abhängig waren, und auf den Wundverlauf nach der Operation störend, selbst nachtheilig eingewirkt haben. Es gehören zuerst 6 Fälle von wachsartiger Degeneration der grossen Unterleibsdrüsen im Gefolge von Caries und Nekrose hierher, und zwar bei zwei Knaben im Alter von 7 Jahren nach einer zweijährigen, und bei einem 12 Jahre alten Jungen nach einer siebenjährigen Krankheitsdauer, 1 Fall nach einem einjährigen, und 1 nach einem siebenjährigen Gelenkleiden bei einem 17 und 30 Jahre alten, endlich 1 Fall nach 17jähriger Dauer bei einem 20 Jahre alten Manne. Was die Gelenkleiden anbelangt, bei denen diese Complicationen vorkamen, so entfielen sie 3 Mal auf Caries und Nekrose des Hüftgelenkes, 2 Mal auf dieselben Zustände des Kniegelenkes, 1 Mal auf Nekrose des Schienbeins. Sämmtliche Fälle endigten lethal; einer davon, $1\frac{1}{2}$ Jahre nach der Operation, in Folge allgemeiner Wassersucht; die übrigen an den unmittelbaren Folgen der Resection im Verlaufe von 1—7 Wochen, und zwar zwei unter pyämischen, drei unter septicämischen Erscheinungen.

In drei Resectionsfällen erwachsener und im Alter vorgerückter Individuen war chronische Bronchitis vorhanden; sie genasen sämmtlich; eine Kniegelenk- und zwei Unterkiefer-Resectionen, obgleich zu einer von den letzteren sich eine Pneumonie hinzugesellte, die der 70jährige mit einem Unterlippen- und Knochenkrebs behaftete Kranke glücklich überstand. Eine Lungentuberculose endigte nach beinahe vollendeter Vernarbung einer Resectionswunde des Kniegelenkes und Verschmelzung der Knochenenden durch festen Callus nach 6 Monaten lethal. Organische Herzleiden wurden bei 3 Resecirten beobachtet, und zwar zweimal Insufficienz der Aortaklappen, in einem Falle davon mit Atherom der Aorta und Aneurysma der A. iliaca comm. verbunden, einmal Aortenstenose. Der Tod erfolgte in allen diesen Fällen noch während des Wundfiebers, und liess sich in den zwei ersten der Einfluss der Herzkrankheit auf die Todesursache unschwer feststellen, dagegen in dem letzteren weniger auf diese, als vielmehr auf die Grösse und Ausdehnung der schon vorhandenen Gehirnverletzung beziehen. Das Delirium potatorum kam nur einmal in den ersten Tagen nach Resection des Humerus zum Vorschein, war aber auf den tödtlichen Ausgang, der sehr viel später aus anderen Ursachen erfolgte, von untergeordnetem Einfluss.

Was die Nachbehandlung der Resectionswunden anbelangt, so übergehe ich die hygieinischen und diätetischen, allgemein bekannten und allseitig geübten Maassnahmen, welche dabei in Anwendung kamen, ebenso die mechanischen, auf die Sicherung eines regelmässigen örtlichen Wundverlaufes abzielenden Behelfe, die bei den einzelnen Resectionen näher besprochen werden sollen, und wende mich sogleich zur antiseptischen Behandlung durch Carbolsäure, über die ich einige wenige Bemerkungen anzuführen habe. Nach meinen Erfahrungen kann ich die von vielen Seiten überschwänglich gerühmten Wirkungen dieser Wundtherapie, wie auch die daran geknüpften Hoffnungen, dadurch den accidentellen Wundkrankheiten unter allen Umständen wirksam begegnen zu können, nicht bestätigen. Der Erfolg hängt vor Allem von der Contactwirkung der Säure mit den Geweben ab, und es muss festgehalten werden, dass, wie schon J. Neumann nachgewiesen hat, die nach Application derselben in den verschie-

denen Texturen erzeugten Schorfe es vorzugsweise sind, auf denen die Wirkung des Mittels zunächst beruht. Davon überzeugt man sich schon, wenn man eine frische Wundfläche mit einer mässig verdünnten Lösung von Carbolsäure übergiesst, indem sogleich ein weissgrauer Beschlag entsteht, der bei erhöhter Concentration des Mittels sich zu einer festen, nahezu glasartig aussehenden, trockenen Kruste verdichtet. Diese verhindert nun jede zufällige Verunreinigung der Wunde von aussen, begünstigt aber auch zugleich unter ihrem Schutze eine lebhaftere Granulationsbildung, die, einmal zur entsprechenden Consolidation gelangt, am ehesten geeignet ist, der Resorption wie immer gearteter, entweder in der Wunde erzeugter, oder von aussen eingedrungener, deletärer Stoffe zu widerstehen. Neben der mumificirenden Wirkung wäre noch die adstringirende hervorzuheben, die schon bei geringen Concentrationsgraden der Säure im wässerigen, oder, wie es von Vielen vorgezogen wird, in öligen Lösungen zum Vorschein kommt, und schon aus dem zusammenziehenden prickelnden Gefühle und Schrumpfen der Haut an der Tastfläche der Finger Jedem bekannt ist, der mit Carbolsäure häufiger zu manipuliren Gelegenheit hatte. In letzter Reihe kommen dann die chemischen desinficirenden Eigenschaften der Carbolsäure in Betracht, die sich auf die Neutralisation der in Wundsecreten befindlichen ammoniakalischen Verbindungen und ähnlichen in den Verbandstücken befindlichen Stoffen beziehen, und, je nach den Vorstellungen einzelner Chirurgen über die Wirkung dieses Mittels, zu den wunderlichsten Proceduren, wie zur Desinfection der Ligatur- und Nahtfäden und anderen übertriebenen prophylactischen Verfahren geführt haben.

Was nun die ätzenden Wirkungen der Carbolsäure anbelangt, so sind die auf solche Weise erzeugten Schorfe ungemein vergänglich, und haften bei geringen Concentrationsgraden der Lösung, wie man sie gewöhnlich anwendet, nur eine verhältnissmässig kurze Zeit an; ferner haben sie die Eigenschaft, dass sie nicht in grossen Stücken, wie andere Aetzschorfe sich ablösen, und als fremde Körper in der Wunde zurückbleiben, sondern, dass sie moleculär zerfallen, und als völlig unschädliche Residuen des Aetzprocesses entweder mit dem Eiter nach aussen befördert, oder auch ohne schädliche Folgen resorbirt werden. Die zuletzt er-

wähnte Eigenthümlichkeit gestattet die Anwendung der Carbolsäure selbst dort, wo eine prima reunio der Wunde beabsichtigt wird, zumal wenn man es nicht auf die volle kaustische Wirkung ankommen lässt. Dagegen folgt aus der grossen Labilität der Schorfe und ihrer ephemeren Dauer, dass mit der einmaligen, oder auch mehrmaligen, jedoch durch grössere Zeit-Intervalle unterbrochenen Application der cauterisirende Effect nicht zu erreichen ist, womit denn auch alle darauf abzielenden Verfahrungsweisen, die mehr auf eine Wirkung in Distanz, allenfalls auf Verdampfung der Säure berechnet sind, auf ihren wahren Werth zurückgeführt werden. Von der Lister'schen Paste wenigstens hat C. Böhm, wie ich glaube, überzeugend nachgewiesen, dass sie weniger ihrem Gehalt an Säure, als vielmehr der Occlusion der Wunde ihre günstige Wirkung verdanke, und dass schon die Bedeckung der letzteren mit einem Teige aus Kreide und Leinöl die nämlichen günstigen Heilresultate hervorzurufen im Stande ist, weil auf diese Weise der Luftzutritt in das Innere der Wunde und die damit zusammenhängende Zersetzung des Wundsecretes hintangehalten werden. Von diesen Gesichtspuncten ausgehend habe ich, um einen permanenten Schutz der Wunde durch Verschorfung ihrer Oberfläche sicher zu stellen, die Carbolsäure in mehr concentrirten Lösungen (1 : 24), wenigstens einmal, aber auch mehrmals täglich in Form von Waschungen, Einspritzungen, und nach Umständen des Falles Auflegen von in eine solche Lösung getauchter Charpie angewendet, und mit dieser, wenn auch für manchen Patienten schmerzhaften Behandlung, wenigstens so lange fortgefahren, bis die Granulationsbildung zu einer Stufe der Solidität gediehen war, dass man zu mehr verdünnten Lösungen desselben Mittels, oder zur einfachen Behandlung schreiten konnte.

Die hier besprochenen Contactwirkungen der Carbolsäure scheinen jedoch eine gewisse Grenze zu haben; ich finde nämlich, dass pathologisch veränderte Gewebe, zumal die fungoiden Massen, die in hohem Grade atrophischen und grossentheils fettig degenerirten Muskeln im Gefolge langwieriger Gelenkcaries und Nekrose, ferner die in der Umgebung solcher Gelenke befindlichen Arterien von der Säure nicht in der nämlichen Weise, wie die gesunden Gewebe angegriffen werden, am wenigsten schon in jenen Concentrationsgraden, die für therapeutische Zwecke in der Regel

verwendbar sind. Um ein Beispiel anzuführen, so beschlägt sich eine Amputationsfläche nach Uebergiessen mit einer solchen Lösung weissgrau bei gesunden, kräftigen, nach einer frischen, die Abnahme des Gliedes indicirenden Verletzung, während die gleiche Amputationsfläche bei einem durch jahrelange Gelenkcaries oder ein jauchendes Carcinom herabgekommenen Individuum davon gar keine Veränderung an der Oberfläche erleidet. Offenbar bestehen hier auffallende Unterschiede in der Wirkung, welche auf besondere Mischungsverhältnisse in den respectiven Geweben bezogen werden müssen, über deren Beschaffenheit ich jedoch etwas Näheres anzugeben nicht in der Lage bin. Nur so viel kann ich anführen, dass die vorbenannten pathologischen Texturen, insbesondere die daselbst vorhandenen Capillargefässe, nach Behandlung mit Jod und Essigsäure sich intensiv braunroth färben, demnach einen fortgeschrittenen Zustand von amyloider Degeneration documentiren. Ob nun diese Metamorphose allein die gewöhnlichen Contactwirkungen der Säure aufzuheben im Stande ist, oder ob noch andere Alterationen dabei einflussreich sind, möge dahin gestellt, eines jedoch hervorgehoben werden, dass das Ausbleiben der Verschorfung einen defecten Zustand der betreffenden Theile signalisirt, dessen practische Tragweite nicht gering zu schätzen ist. Es ergab sich nämlich, dass in der Mehrzahl der Fälle, in welchen die escharotischen Wirkungen nach Anwendung der Carbolsäure nicht eingetreten sind, der Urin einen Carbolsäuregehalt erkennen liess, was sich weniger häufig durch den eigenthümlichen Geruch, stets aber durch die braune, russige Farbe des Harns und die Anwesenheit von reichlichen Pigmenten nach Zusatz von Salpetersäure characterisirte. Die Aufnahme der Säure in den Kreislauf von der Wunde aus, kennzeichnete die Widerstandslosigkeit der Gewebe, und war in prognostischer Beziehung wichtig, weil damit die imminente Gefahr der Infection des Organismus durch die in der Wunde gebildeten putriden Stoffe angezeigt ward. Unter sechs schweren Fällen von erratischem Erysipel im Gefolge von Resectionswunden habe ich schon einige Tage vor dessen Ausbruch den Uebergang der Carbolsäure in den Urin beobachtet; zwei davon, dem kindlichen Alter angehörend, genasen; die übrigen, Erwachsene betreffend, endigten lethal.

Die coagulirende Wirkung der Carbolsäure auf das Blut

wurde in einigen Fällen mit offenbarem Nutzen bei Nachblutungen aus den Resectionswunden verwerthet, und trug auch mittelbar zur Vorbauung der meistentheils unter solchen Verhältnissen sich vorbereitenden Infectionskrankheiten bei. Durch die Einwirkung der Säure nämlich verwandelt sich das Blut in starre, klumpige Massen, die keiner weiteren Zersetzung fähig sind, und als fremde Körper mit dem Eiter aus der Wunde eliminirt werden. Ich bediente mich zu diesem Zwecke starker, zu gleichen Theilen bereiteter, wässeriger, aber noch sicherer weingeistiger Lösung von Carbolsäure, welche in die Wunde injicirt wurde. Die heftigen Schmerzen, welche dabei in Folge der Cauterisation der Wundfläche sich unvermeidlich einstellen müssen, werden durch die Vortheile einer sicheren hämostatischen und antiseptischen Wirkung des Mittels bei Weitem aufgewogen.

Was noch schliesslich die Behandlungsdauer bis zur völligen Genesung oder dem Tode anbelangt, so war der Wundverlauf nach Resectionen des Oberkiefers am kürzesten, im Mittel fünf Wochen; etwas länger nach Unterkiefer-Resectionen, im Durchschnitt neun Wochen. Diesen zunächst kamen die Resectionen in der Continuität mit einer durchschnittlichen Behandlungsdauer von vier Monaten, dann die Hüft- und Fussgelenk-Resectionen mit einer solchen von fünf Monaten; am längsten zog sich die Behandlung bei Kniegelenk-Resectionen hinaus, sie betrug im Mittel circa sechs Monate.

In Bezug auf die Resultate der 70 Resectionsfälle ist zu bemerken, dass 18 davon gestorben, die übrigen, einschliesslich zweier nachträglich Amputirten, genesen sind. Als unmittelbar von der Operation abhängige Todesursachen sind zu verzeichnen 2 Mal gangränöse Bronchopneumonie, 1 Mal eitrige Meningitis mit gangränöser Pneumonie, 2 Mal Meningitis mit Pyämie, darunter 1 Mal von Rothlauf begleitet; 2 Mal Pyämie allein, 5 Mal Erysipel mit Septicämie, darunter 1 Mal mit Gehirnabscess complicirt. Die von der Operation unabhängigen Todesursachen bezogen sich 7 Mal auf Recidive des Krebses, 1 Mal auf Lungentuberculose, 1 Mal auf Mb. Brightii. Die Mortalität beziffert sich mit 27 pCt.; zieht man jedoch von der Gesammtzahl der Verstorbenen die letztgenannten Fälle ab, in denen der Tod entweder nach grossentheils oder ganz geheilter Resectionswunde, und jedenfalls sehr

viel später erfolgte, so bleiben nur 13 Todte übrig, was einer Mortalität von 18,5 pCt. entsprechen würde.

In der folgenden Tabelle sind die Resectionen nach den einzelnen Körpergegenden übersichtlich zusammengestellt.

Nummer. Zeit der Operation.	Name, Alter und Beschäftigung des Kranken.	Krankheit, Dauer und Veranlassung derselben.	Methode der Ausführung.	Wichtigere Symptome während der Nachbehandlung.	Resultat.
			A. Resectionen des Oberkiefers.		
1. 25. Juni 1862.	Apolonia Biznik, 24 J. alt, Dienstmagd.	Grosszelliges Sarcom des rechten Oberkiefers seit 8 Monaten in Folge Wegnahme eines Zahnes.	Schnitt nach Fergusson, Exstirpation des ganzen Oberkiefers.	Günstiger Verlauf.	Geheilt entlassen am 17. Juli 1862.
2. 23. Juni 1863.	Rachel Reissner, 40 J. alt, Schankwirthin.	Sarcomatöse Epulis des rechten Oberkiefers nach Ausziehen eines Backenzahnes seit 3 Jahren.	Längsschnitt auf die Geschwulst in der Fossa canina bis zur rechten Lippencommissur, Trennung des Alveolarfortsatzes durch einen senkrechten Scheerenschnitt an jeder Seite des Tumors, Entfernung des Letzteren mittelst Hammer und Meissel. Cauterisation des Knochens mit dem Porcellanbrenner. Vereinigung der Wunde durch die umschlungene Naht.	Keine bemerkenswerthen Erscheinungen.	Geheilt entlassen am 7. Juli 1863.
3. 3. Februar 1864.	Sophie Schütz, 19 Jahre alt, Dienstmagd.	Osteosarcom des rechten Oberkiefers nach einem Schlag in die Wangengegend, seit 3 Monaten.	Schnitt nach Dieffenbach; totale Entfernung des Oberkiefers, der Gaumenbeine und des linksseitigen Processus palatinus.	Anfangs katarrhalische Lungenzufälle mit Dyspnoe, später Convulsionen und Lähmung.	Gest. am 6. Februar. Eitrige Meningitis, brandige Bronchopneumonie.
4. 4. Juni 1868.	Kaspar Krul, 16 Jahre alt, Tagelöhner.	Osteosarcom des linken Oberkiefers und Wangenbeines, seit 2 Jahren nach einem Schlag auf d. Wange.	Schnitt nach Fergusson, Exstirpation des Oberkiefers und des Wangenbeines.	Abscess in der Fossa temporalis, der sich in die Mundhöhle freiwillig geöffnet hat.	Geheilt entlassen am 19. Juli 1868.

Nummer. Zeit der Operation.	Name, Alter und Beschäftigung des Kranken.	Krankheit, Dauer und Veranlassung derselben.	Methode der Ausführung.	Wichtigere Symptome während der Nachbehandlung.	Resultat.
5. 3. Januar 1869.	Jachel Reisfeld, 54 Jahre alt, Kaufmannsfrau.	Osteosarcom des rechten Oberkiefers, ohne nachweisbare Ursache seit 2 Monaten.	Schnitt nach Fergusson, Exstirpation des Oberkiefers und zum Theil des rechtsseitigen vorderen Bogens des weichen Gaumens.	Anfangs Symptome einer hochgradigen Anämie, die sich bei stimulirender und roborirender Behandlung verloren.	Geheilt entlassen am 8. Februar. Nach 3 Monaten Recidive der Geschwulst, Tod einhalbes Jahr nach der Operation unter cerebralen Erscheinungen.
6. 13. Februar 1870.	Joh. Banasz, 49 Jahre alt, Landwirth.	Osteosarcom des rechten Oberkiefers seit 5 Monaten, ohne bekannte Ursachen.	Schnitt nach Fergusson, totale Exstirpation des Oberkiefers, des Stirnfortsatzes und des Nasenbeines, ferner des linksseitigen Gaumenfortsatzes und der rechtsseitigen Hälfte des Velum.	In den ersten 24 Stunden Nachblutung aus der Mundhöhle, die durch Ferrum sesquichloratum gestillt wurde.	Entlassen am 21. März, nach späterer Information baldige Recidive und Tod 3 Monate nach der Operation.

B. Resectionen des Unterkiefers.

7. 4. Novmbr. 1860.	Pet. Piechocki, 5 Jahre alt, Bauernknabe.	Sarcomatöse Epulis des Alveolarfortsatzes der Schneidezähne seit 2 Monaten nach Wegnahme eines Zahnes	Nach Ablösung der Unterlippe vom Kinne wurde jederseits seitlich von der Geschwulst der Zahnfächerfortsatz nach vorheriger Entfernung des Eckzahnes senkrecht mit der Knochenscheere incidirt, und beide Schnitte durch einen Horizontalschnitt mit der Scheibensäge vereinigt, die Knochenwunde mit dem Cauterium actuale behandelt.	Günstiger Verlauf.	Geheilt entlassen am 21. December.
9. 15. Januar 1861.	Sophie Nowak, 28 Jahre alt, Nähterin.	Sarcomatöse Epulis des linksseitigen Zahnfächerfortsatzes vom mittleren Schneide- bis zum zweiten Mahlzahne sich erstreckend, seit 3 Monaten nach Wegnahme	Nach Ablösung der Unterlippe und Backe vom Unterkiefer und Ausdehnung der Mundspalte durch stumpfe Haken wurde an jeder Seite der Geschwulst der Alveolarfortsatz mit der Knochenscheere incidirt und die Basis desselben mit Hammer und Meissel getrennt, die Knochenwunden wie oben cauterisirt.	Günstiger Verlauf.	Geheilt entlassen am 24. Februar.

Nummer. Zeit der Operation.	Name, Alter und Beschäftigung des Kranken.	Krankheit, Dauer und Veranlassung derselben.	Methode der Ausführung.	Wichtigere Symptome während der Nachbehandlung	Resultat.
		zweier Schneidezähne entstanden.			
9. 13. Februar 1862.	Joh. Kalemba, 11 Jahre alt, Bauernknabe.	Sarcom des Unterkiefers seit 9 Monaten nach Ausziehen eines Backenzahnes entstanden.	Resection des Knochens zwischen dem Ast und dem linksseitigen Eckzahn.	Erysipel des Gesichtes und Halses; Zellgewebsbrand des Halses.	Gestorben am 1. März an Embolie der Lungenarterie.
10. 5. Juni 1863.	Martin Orlow, 70 Jahre alt, Landwirth.	Epithelialkrebs der Unterlippe und des unterliegenden Knochens seit 1½ Jahren, Ursache unbekannt.	Excision des Carcinoms durch einen breiten, senkrecht aufstehenden Keil; Resection des Mentum mit Hinterlassung einer ½ Cm. breiten, beide Kinnladenhälften verbindenden Knochenbrücke; Wiederersatz der Unterlippe nach Dieffenbach; Exstirpation der indurirten submaxillaren Lymphdrüsen.	Intercurrirende Pneumonie des rechten Unterlappens vom 2. bis 14. Tage nach der Operation.	Geheilt entlassen am 21. Juli. Recidive des Krebses in den Lymphdrüsen des Halses. Tod nach einem Jahre nach der Operation.
11. 21. Februar 1865.	Peter Wojcik, 7 Jahre alt, Waisenknabe.	Sarcom des Unterkiefers vom ersten Bakkenzahne bis zum Aste sich erstreckend, seit 6 Monaten, Ursache unbekannt.	Excision des Mittelstückes zwischen dem linken Eckzahne und dem Unterkieferaste.	Exfoliation der Resectionsfläche in der 6. und 7. Woche nach der Operation.	Geheilt entlassen am 20. April.
12. 21. Februar 1866.	Carol. Mertens, 17 Jahre alt, Beamtentochter.	Partielle Nekrose der rechtsseitigen Hälfte des Mittelstückes in Folge Phlegmone d. submaxillaren Gegend, seit 1 Jahre bestehend.	Resection der nekrotischen Partie vom Unterkieferwinkel bis zum Mentum mit Schonung des Alveolarfortsatzes.	Die vor der Operation bestandene Gesichtsneuralgie verschwand.	Geheilt entlassen am 19. Juni 1866.
13. 29. Mai 1866.	Val. Gondek, 35 Jahre alt, Tagelöhner.	Epithelialcarcinom der Unterlippe auf den Knochen sich erstrekkend, seit 1½ Jahren.	Exstirpation des Krebses durch den Viereckschnitt, Resection des Unterkiefers zwischen den ersten Backenzähnen. Wiederersatz der Unterlippe nach v. Bruns. Entfernung der zugleich entarteten Lymphdrüsen des Halses.	Nekrotisirung des neugebildeten Lippensaumes, übrigens günstiger Verlauf. Exfoliation der nekrotisirten Resectionsflächen.	Geheilt entlassen am 1. Juli. Nach sicheren Informationen bis zum Jahre 1870 ohne Recidive.

Nummer. Zeit der Operation.	Name, Alter und Beschäftigung des Kranken.	Krankheit, Dauer und Veranlassung derselben.	Methode der Ausführung.	Wichtigere Symptome während der Nachbehandlung.	Resultat.
14. 7. Februar 1868.	Johann Wach, 60 Jahre alt. Landwirth.	Epithelialkrebs der Unterlippe u. Backe auf die rechtsseitige Hälfte des Mittelstückes vom Unterkiefer übergreifend, seit 1½ Jahren.	Nach Exstirpation der degenerirten Unterlippe und Backe, und Resection des Unterkiefers vom Angulus bis zum rechten Eckzahn, wurde der Defect durch Transplantation der Halshaut gedeckt. Entfernung sämmtlicher vergrösserter und indurirter Lymphdrüsen des Halses.	Gesichtserysipel, Abscess am Halse, partielle Gangrän des Lappens entsprechend dem Rande der neuen Unterlippe. Im Uebrigen Anheilung des Lappens in der ganzen Ausdehnung des Defects und Bildung einer festen Schwiele zwischen den resecirten Knochenenden.	Geheilt entlassen am 19. April.
15. 11. Februar 1868.	Marie Wilkosz, 23 Jahre alt, Dienstmagd.	Narbige Kieferklemme seit der Kindheit nach überstandenem Noma.	Resection des Unterkiefers nach Esmarch.	Günstiger Verlauf und dauernde Heilung.	Geheilt entlassen am 8. Mai.
16. 25. Juni 1868.	Agn. Mrowiec, 24 Jahre alt, Taglöhnerin.	Phosphornekrose des Unterkiefers seit 8 Monaten.	Resection des Mittelstückes zwischen den beiden Aesten.	Recidive der Nekrose an den beiden Aesten; eitrige Pleuritis, Erysipel des Gesichtes.	Gestorben am 26. December an Septicämie.
17. 13. Dcmbr. 1868.	Fr. Smaciarz, 40 Jahre alt, Landwirth.	Epithelialcarcinom der Unterlippe mit dem Kinne verwachsen, seit 1½ Jahren.	Exstirpation des Lippenkrebses und Resection des Unterkiefers; Wiederersatz der Unterlippe nach v. Bruns Methode. Entfernung der degenerirten Lymphdrüsen des Halses.	Keine bemerkenswerthen Zufälle seitens der Resectionswunde. Auffallende Pulsretardation bei sehr hohen Temperaturen während des Wundfiebers. Vorausgegangen mercurielle Inunctionscur.	Geheilt entlassen am 14. Januar 1869.
18. 11. Januar und 22. Februar 1869.	Joseph König, 23 Jahre alt, Tagelöhner.	Phosphornekrose des Unterkiefers seit 7 Monaten.	Resection der rechten und 6 Wochen später der linken Unterkieferhälfte.	Retention des Eiters im periostalen Sacke unter der Parotis. Drainage.	Geheilt entlassen am 12. April.
19. 12. April 1869.	Joh. Burkot, 63 Jahre alt, Landmann.	Carcinom der Zunge, des Velum u. des Bodens der Mundhöhle seit 9 Monaten in Folge von Druck von Seiten d. cariösen Backenzähne	Osteoplastische Resection des Unterkiefers nach Billroth; Exstirpation der rechten Zungenhälfte und der benachbarten degenerirten Gebilde.	Gleich vom Beginne Lungenzufälle mit zunehmender Athemnoth.	Gestorben am 14. April an gangränöser Bronchopneumonie.

Nummer. Zeit der Operation.	Name, Alter und Beschäftigung des Kranken.	Krankheit, Dauer und Veranlassung derselben.	Methode der Ausführung.	Wichtigere Symptome während der Nachbehandlung.	Resultat.
20. 6. Juni 1869.	Limet Hirsch, 13 Jahre alt, Tagelöhnerskind.	Narbige Kieferklemme m Nekrose der linken Unterkieferhälfte.	Resection des Unterkiefers und Entfernung des bereits gelösten Sequesters aus dem linken Oberkiefer.	Günstiger Verlauf.	Geheilt entlassen am 6. Juli.
21. 5. Juli 1869.	Ignaz Sroka, 37 Jahre alt, Tagelöhner.	Phosphornekrose der rechten Unterkieferhälfte seit ½ Jahre.	Exarticulation der linken Kinnladenhälfte.	Vernarbung der Wunde in der 3. Woche nach der Operation; Ende der 4. Woche acute Recidive der Nekrose auf der rechten Seite, mit rasch zunehmenden cerebralen Erscheinungen.	Gestorben am 7. August an Encephalo-Meningitis u. metastatischer Pneumonie.
22. 21. Januar 1870.	Lukas Kosina, 57 Jahre alt, Landwirth.	Epithelialkrebs der Unterlippe und des Mittelstückes, des Unterkiefers seit 1 Jahre.	Excision der Unterlippe durch den Viereckschnitt; Resection des Mentum zwischen den ersten Backenzähnen. Wiederersatz der Unterlippe nach v. Bruns Methode. Exstirpation der Halslymphdrüsen.	Exfoliation der resecirten Knochenflächen.	Geheilt entlassen am 20. Februar. Recidive des Krebses in den submaxillaren und jugularen Drüsen. Tod 1 Jahr nach d. Operation.
23. 23. Januar 1870.	Sim. Iwanicki, 62 Jahre alt, Landwirth.	Epithelialkrebs der Unterlippe auf den Unterkiefer sich ausbreitend seit 2 Jahren.	Operation wie im voranstehenden Falle.	Lungenzufälle mit zunehmender Athemnoth.	Gestorben am 26. Januar an gangränöser Bronchopneumonie.
24. 16. März 1871.	Peter Misiorek, 26 Jahre alt, Tagelöhner.	Cystosarcom der linken Unterkieferhälfte seit 2 Jahren.	Partielle Excision des Mittelstückes.	Günstiger Verlauf.	Geheilt entlassen am 3. April.
25. 22. Mai 1871.	Ad. Janowski, 25 Jahre alt, Müllergeselle.	Sarcomatöse Epulis des Zahnfächerfortsatzes der Backenzähne seit ½ Jahre in Folge Zahnextraction.	Trennung des Tumors durch seitliche Schnitte mit der Knochenscheere nach vorheriger Entfernung der benachbarten Zähne und Ausmeisseln der Basis, welche mit dem Glüheisen cauterisirt wurde.	Ohne bemerkenswerthe Zufälle.	Geheilt entlassen am 6. Juni.
26. 19. Juli 1871.	Dav. Springer, 24 Jahre alt, Tagelöhner.	Pseudarthrose des Unterkiefers in Folge eines Schrot-	Nach Ablösung der Unterlippe wurden die Knochenränder mittelst der Knochenscheere angefrischt und	Günstiger Verlauf; die Naht wurde nach 8 Wochen entfernt.	Geheilt entlassen am 22. October.

Nummer. Zeit der Operation.	Name, Alter und Beschäftigung des Kranken.	Krankheit, Dauer und Veranlassung derselben.	Methode der Ausführung.	Wichtigere Symptome während der Nachbehandlung.	Resultat.
		schusses seit 3 Monaten.	beide Fragmente durch eine Metallsutur vereinigt.		
27. 6. März 1872.	Johann Sliz, 12 Jahre alt, Waisenknabe.	Sarcom der linken Unterkieferhälfte seit 1 Jahre.	Resection des Mittelstückes zwischen dem mittleren Schneidezahne und dem linken Unterkieferaste.	Theilweise Exfoliation der resecirten Knochenflächen.	Geheilt entlassen am 18. April.
28. 15. April 1872.	Roch Bialy, 35 Jahre alt, Tagelöhner.	Phosphornekrose der rechten Unterkieferhälfte seit 2 Jahren.	Resection der erkrankten Unterkieferhälfte und Exstirpation der nekrotischen Sequestralkapsel.	Sehr günstiger Verlauf.	Geheilt entlassen am 10. Mai.

C. Resectionen des Ellenbogen-, Hand- und Fingergelenkes.

29. 21. Nvmbr. 1864.	Peter Bigacz, 6 Jahre alt, Förstersohn.	Ankylose des linken Ellenbogengelenks in gestreckter Stellung nach überstandenen Pocken seit 4 Jahren.	Doppelter Lappenschnitt; Resection der Knochen mit der Kettensäge von innen nach aussen.	Wiederholte Anfälle von Erysipel mit nachfolgenden Abscessen an verschiedenen Stellen des Körpers. Heilung mit beweglichem Gelenke.	Geheilt entlassen am 4. April 1865.
30. 5. Februar 1866.	Regina Walik, 24 Jahre alt, Dienstmagd.	Ankylose des rechten Ellenbogengelenks in gestreckter Lage in Folge eines vor 1 Jahre überstandenen Gelenkrheumatismus.	Wie im voranstehenden Falle; grosse Spannung der Rückenhaut nach Vereinigung der Wunde.	Gangrän der Rückenhaut mit Protrusion des resecirten Humerus, schliesslich Heilung mit beweglichem und brauchbarem Gelenk.	Geheilt entlassen am 6. Juni.
31. 8. Juni 1867.	J. Matejowski, 15 Jahre alt, Schneiderlehrling.	Scrophulöse Gelenkcaries des rechten Ellenbogengelenks seit 1 Jahre.	Doppelter Lappenschnitt mit Einbeziehung der zu beiden Seiten des Gelenkes vorhandenen Fisteln in die Incisionswunden.	Günstiger Verlauf und Herstellung eines beweglichen Gelenkes.	Geheilt entlassen am 3. October.
32. 8. Juni 1869.	F. Radwanski, 11 Jahre alt, Waisenknabe.	Scrophulöse Gelenkcaries mit käsigen Abscessen im Gelenkende des Humerus im Olecranon seit 2 Jahren.	Ausführung der Operation wie im voranstehenden Falle.	Profuse Eiterung, Heilung mit Ankylose in gebeugter Stellung des Gelenkes.	Geheilt entlassen am 20. Juli.

Nummer. Zeit der Operation.	Name, Alter und Beschäftigung des Kranken.	Krankheit, Dauer und Veranlassung derselben.	Methode der Ausführung.	Wichtigere Symptome während der Nachbehandlung.	Resultat.
33. 1. Februar und 30. Mai 1869.	Rud. Kallaus, 18 Jahre alt, Techniker.	Caries der Hand- und Mittelhandgelenke in Folge eines Trauma seit 10 Jahren.	Entfernung sämmtlicher Knochen des Carpus und Resection der Basalenden der Mittelhandknochen nach vorgängigen Längsschnitten am Dorsum der Hand.	Langwieriger Verlauf, häufige Abscesse in der Umgebung des Gelenkes, schliesslich Vernarbung der Wunde mit Brauchbarkeit der Hand.	Geheilt entlassen am 7. Juli.
34. 19. Nvmbr. 1869.	Mar. Bernacik, 56 Jahre alt, Bäuerin.	Complicirte Luxation des Daumens mit Nekrose der blosliegenden Gelenkenden seit 1 Monat.	Resection beider Knochenenden.	Heilung mit Ankylose.	Entlassen am 20. Decembr.

D. Resectionen des Hüftgelenkes.

35. 14. Januar 1868.	Salom. Alter, 8 Jahre alt, Tagelöhnerssohn.	Scrophulöse Caries des rechten Hüftgelenkes seit 3 Jahren.	Bogenförmiger Schnitt hinter dem grossen Trochanter mit der Convexität gegen das Kreuzbein; Resection des Femur unterhalb des grossen Trochanter.	Albuminurie; profuse durch nichts zu stillende Diarrhoen, Decubitus am Kreuzbein.	Gestorben am 30. Januar an Erschöpfung
36. 26. April 1869.	Joh. Kasnik, 12 Jahre alt, Bauernknabe.	Scrophulöse Caries des linken Hüftgelenkes seit 2 Jahren.	Schnitt wie oben; Resection des Schenkelhalses dicht am Trochanter, Entfernung des cariösen Pfannenrandes mittelst Hammer und Meissel.	Anfangs günstiger Verlauf; Vernarbung der Wunde bis auf eine Fistel, später allgemeine Wassersucht.	Gestorben am 30. August 1870 an Brightii.
37. 12. Juni 1871.	Joh. Gregorik, 17 Jahre alt, Gutsbesitzerssohn.	Luxation des Femur auf die äussere Fläche des Hüftbeines, Bruch des Schenkelhalses, Nekrose des Schenkelkopfes.	Schnitt wie oben; Wegnahme des nekrotischen Schenkelkopfes; Resection des cariösen Schenkelhalses an der Basis.	Erratisches Erysipel; eitrige rechtsseitige Pleuritis, Albuminurie.	Gestorben am 7. Juli unter den Erscheinungen der Septicämie.

E. Resectionen des Kniegelenkes.

38. 13. Mai 1862.	And. Rembiek, 30 Jahre alt, Maurer.	Caries des rechten Kniegelenkes im Gefolge eines traumatischen Tumor albus seit 7 Jahren.	Doppelter Lappenschnitt mit Einbeziehung der am Dorsum des Knies vorhandenen Fistelgänge; Excision der Patella und Resection beider Gelenkenden.	Wiederholte Schüttelfröste mit Collapsus.	Gestorben am 19. Mai Pyämie.

Nummer. Zeit der Operation.	Name, Alter und Beschäftigung des Kranken.	Krankheit, Dauer und Veranlassung derselben.	Methode der Ausführung.	Wichtigere Symptome während der Nachbehandlung.	Resultat.
39. 4. October 1864.	Kath. Kufel, 25 Jahre alt, Köchin.	Tumor albus des rechten Kniegelenkes in Folge eines Trauma seit 2 Jahren.	Horizontalschnitt unter der Patella, Excision des Gelenkes in Gestalt eines beide Knochenenden und die Kniescheibe enthaltenden Keiles. Vereinigung der Wunde durch die umschlungene Naht.	In der 5. Woche Abscess in der Gegend der oberen Ausdehnung des Synovialsackes.	Geheilt entlassen am 18. Juli 1865.
40. 7. Mai 1866.	Julie Kristoff, 7 Jahre alt, Tagelöhnerskind.	Tumor albus des linken Kniegelenkes seit 5 Jahren.	Operation wie im voranstehenden Falle; nach Wegnahme des Keiles musste das Femur wegen eines hochreichenden Knochenabscesses nahe am Schaft nachträglich resecirt werden; die Wunde wurde wie oben vereinigt.	Exfoliation nekrotischer Knochensegmente; mehrfaehe Abscedirungen in der Umgebung der Resectionsstelle bis zur völligen Vernarbung.	Geheilt entlassen am 31. Mai 1867.
41. 1. Decmbr. 1866.	Th. Kowalska, 9 Jahre alt Waise	Tumor albus des rechten Kniegelenkes seit 3 Jahren.	Horizontalschnitt unter der Kniescheibe; keilförmige Excision des Gelenkes, Vereinigung der Wunde durch die umwundene Naht.	Osteomyelitis des Oberschenkels mit Nekrose und zahlreichem Abscesse.	Geheilt entlassen am 31. December 1867.
42. 20. April 1868.	Marg. Fierith, 14 Jahre alt, Dienstmädchen.	Tumor albus des linken Kniegelenkes seit 6 Jahren.	Operation wie im voranstehenden Falle.	Günstiger Verlauf.	Geheilt entlassen am 20. Juli 1868.
43. 5. October 1869.	Luise Schwarz, 12 Jahre alt, Tagelöhnerskind.	Knöcherne Ankylose d. linken Kniegelenkes unter einem rechten Winkel nach spontan geheiltem Tumor albus seit 6 Jahren.	Operation wie im voranstehenden Falle.	Partielle Gangrän der Wundlippen; Abscesse an der vorderen Gegend des Gelenkes.	Geheilt entlassen am 21. Jan. 1870.
44. 25. April 1870.	Joh. Jaworski, 9 Jahre alt, Bauerknabe.	Tumor albus des linken Kniegelenkes seit 2 Jahren.	Operation wie im voranstehenden Falle.	Abscesse während des Wundverlaufes.	Geheilt entlassen am 31. October 1870.
45. 2. Dcmbr. 1871.	Msal Vendel, 12 Jahre alt, Gymnasiast.	Tumor albus des linken Kniegelenkes seit 2 Jahren; Durchbruch eines periarticulären Abscesses in die Gelenkhöhle.	Operation wie oben; nachträglich musste eine Knochenscheibe von der Epiphyse des Femur weggenommen werden um die Coaptation der resecirten Knochenenden möglich zu machen.	Schweres phlegmonöses Erysipel mit darauf folgenden Abscessen in der Nachbarschaft der Resectionswunde; Dislocation des Femur; Verwachsung der Knochen in gestreckter Stellung.	Geheilt entlassen am 3. September 1871.

Nummer. Zeit der Operation.	Name, Alter und Beschäftigung des Kranken.	Krankheit, Dauer und Veranlassung derselben.	Methode der Ausführung.	Wichtigere Symptome während der Nachbehandlung.	Resultat.
46. 20. März 1871.	Leop. Tissel, 20 Jahre alt, Schneidergeselle.	Centrale Nekrose der Tibia nachspontan geheiltem Tumor albus seit 5 Jahren.	Excision des Gelenkes wie in den voranstehenden Fällen.	Ambulantes Erysipel durch mehrere Wochen; Gehirnzufälle; ausgebreitete Eitersenkungen am Oberschenkel.	Gestorben a 9. Mai an E schöpfung.
47. 9. Mai 1871.	Isaak Israel, 7 Jahre alt, Tagelöhnerssohn.	Tumor albus des linken Kniegelenkes m. Senkungsabscessen seit 5 Monaten.	Operation wie oben; Drainage der Wundhöhle in die Fossa poplitea.	Günstiger Verlauf.	Geheilt en lassen a 26. October
48. 24. April 1871.	Kath. Batista, 18 Jahre alt, Dienstmagd.	Tumor albus des rechten Kniegelenkes in Folge eines Trauma seit 3 Jahren, complicirt mit Lungentuberculose.	Wie oben.	Anfangs günstiger Verlauf; fester Callus zwischen den Knochenenden am Ende der 5. Woche nach der Operation. Später mehrfache Abscesse mit trägem Heiltrieb. Wanderrose, und rasche Zunahme der Lungensymptome.	Gestorben a 10. Novemb 1871 an Lu gentubercu- lose.

F. Resectionen des Fusswurzel-, Mittelfuss- und Phalangengelenke

49. 13. März 1862.	M. Stachirska, 18 Jahre alt, Beamtentochter.	Caries der Basalenden des 4. u. 5. Mittelfussknochens und der Gelenkfläche des Würfelbeines in Folge eines Trauma seit 2 Jahren.	Subperiostale Resection der Knochenenden des Mittelfusses; Abtragung der Gelenkfläche des Würfelbeines mit Hammer und Meissel nach Freilegung der cariösen Stelle durch einen Kreuzschnitt.	Keine besonderen Zufälle.	Geheilt en lassen a 26. Mai 186
50. 20. Mai 1863.	Ant. Kluger, 23 Jahre alt, Tischlergeselle.	Nekrose der ersten Phalanx des grossen rechten Zehens seit 1½ Jahren.	Subperiostale Exstirpation der ersten Phalanx.	Nachfolgende Caries der zweiten Phalanx und des Gelenkes des ersten Mittelfussknochens. Amputation des Zehens mit Wegnahme des cariösen gegenüberliegenden Gelenkendes.	Geheilt en lassen a 18. Juli 186
51. 30. Nvmbr. 1863.	Joh. Wenzel, 26 Jahre alt, Tagelöhner.	Caries des rechten Fusswurzelgelenkes seit 3 Jah-	Osteoplastische Amputation nach Pirogoff.	Mehrfache Abscesse am Unterschenkel.	Geheilt en lassen a 8. Juni 186

Nummer. Zeit der Operation.	Name, Alter und Beschäftigung des Kranken.	Krankheit, Dauer und Veranlassung derselben.	Methode der Ausführung.	Wichtigere Symptome während der Nachbehandlung.	Resultat.
		ren in Folge eines Trauma seit 1½ Jahren.			
52. 27. Mai 1867.	W. Kossygnon, 12 Jahre alt, Beamtentochter.	Scrophulöse Caries des rechten Fusswurzelgelenkes.	Wie im voranstehenden Falle.	Günstiger Verlauf.	Geheilt entlassen am 18. Juli.
53. 13. Juni 1867.	Ad. Theobaldt, 36 Jahre alt, Landwirth.	Caries der 1. und 2. Keil-, sowie der Basalenden des 1. u. 2. Mittelfussknochens seit 1 Jahre in Folge Verletzung mit einer Hacke.	Subperiostale Resection der Basalenden der erkrankten Mittelfuss- und Exstirpation der beiden Keilbeine.	Keine besonderen Zufälle.	Geheilt entlassen am 22. Juli 1867.
54. 25. Nvmbr. 1867.	Kath. Sliwa, 35 Jahre alt, Bäuerin.	Complicirte Fractur der Tibia mit Splitterung d. Malleolus internus. Bruch der Fibula seit 1 Woche.	Resection der Tibia und subperiostale Exstirpation des gesplitterten Malleolus internus.	Abscess am Unterschenkel.	Geheilt entlassen am 11. Februar 1868.
55. 8. Juni 1868.	Jos. Kostanski, 17 Jahre alt, Tischlergeselle.	Nekrose des ersten Keil- und Mittelfussknochens seit 1 Jahre nach einem Trauma.	Subperiostale Exstirpation beider Knochen.	Günstiger Verlauf.	Geheilt entlassen am 16. Juli 1868.
56. 14. März 1870.	Andr. Kryskiewicz, 17 J. alt, Bauernbursche.	Caries d. fünften Metatarsophalangengelenkes seit 6 Wochen in Folge einer Verwundung.	Resection der Gelenkenden beider Knochen.	Wanderrose mit Albuminurie. Vernarbung mit Ankylose des Gelenkes in gestreckter Stellung.	Geheilt entlassen am 14. April.

G. Resectionen in der Continuität der Knochen.

57. 5. Februar 1869.	P. Studzinski, 44 Jahre alt, Organist.	Complic. Fractur d. unteren Endes d. Humerus, Fractur des Coll. hum. u. d. Acromion seit 4 Tagen.	Resection des hervorstehenden Endes des oberen Fragmentes vom Humerus.	Delirium potatorum, Erysipelas ambulans durch mehrere Wochen, eitriger Zerfall des Zellgewebes am Stamme und der verletzt. Extremität	Gestorben am 20. April an Erschöpfung.

Nummer. Zeit der Operation.	Name, Alter und Beschäftigung des Kranken.	Krankheit, Dauer und Veranlassung derselben.	Methode der Ausführung.	Wichtigere Symptome während der Nachbehandlung.	Resultat.
58. 9. Juli 1869.	Joh. Gutter, 4 Jahre alt, Schankwirthssohn.	Complicirte Fractur des unteren Endes des Humerus seit 24 Stunden.	Resection wie im voranstehenden Falle.	Theilweise Nekrose des Humerus, Exfoliation von Sequestern; Knochenfistel, die erst nach Aufmeisselung des Hohlganges vernarbte. Genesung mit vollständiger Integrität des Ellenbogengelenkes.	Geheilt entlassen am 8. Juli 1870.
59. 7. April 1869.	Karl Poryl, 29 Jahre alt, Förster.	Nekrose des Femur nach einer Schussfractur seit 3 Monaten.	Freilegung der Fracturstelle durch einen Längsschnitt an der äusseren Seite des Oberschenkels, Aufmeisselung der Sequestralkapsel und Ausziehen der Fragmente.	Nachträgliche Exfoliation mehrerer Sequester.	Geheilt entlassen am 3. Juni 1869.
60. 20. Dcmbr 1869.	Jac. Drapinski, 46 Jahre alt, Schmied.	Epithelialcarcinom des linken Unterschenkels seit einigen Jahren.	Osteoplastische Amputation des Oberschenkels nach Gritti.	Wiederholte Eitersenkungen am Femur; partielle Nekrotisirung des resecirten Femurendes, Vereinigung der Patella durch festen Callus.	Geheilt entlassen am 15. Juli 1870.
61. 27. Nvmbr. 1871.	Ladisl. Naja, 12 Jahre alt, Försterssohn.	Totale Nekrose der Tibia aus unbekannter Veranlassung seit 3 Monaten.	Osteoplastische Amputation des Oberschenkels nach Gritti.	Sehr günstiger Verlauf ohne nachtheilige Zwischenfälle.	Geheilt entlassen am 8. Febr 1872.
62. 21. März 1862.	Adalb Kuczai, 22 Jahre alt, Schuster.	Schildförmige Exostose der rechten Tibia innerhalb eines callösen Unterschenkelgeschwürs seit 4 Jahren.	Resection der Exostose theils mit einer Blattsäge, theils mit dem Heine'schen Osteotom.	Anfangs Verkleinerung des Geschwüres, später Stillstand im Vernarbungsprocesse mit offenbarer Tendenz zur Ossification; deshalb Amputation des Unterschenkels an der Wahlstelle 6 Monate nach der ersten Operation.	Geheilt entlassen am 15. November 1862.
63. 6. März 1863.	J. Wojtaszek, 25 Jahre alt, Schneidergeselle.	Callöses Unterschenkelgeschwür mit schildförmiger Exostose seit 13 Monat.	Resection der Exostose wie im voranstehenden Falle.	Vernarbung ohne alle Zufälle.	Geheilt entlassen am 3. Juni.

Nummer. Zeit der Operation.	Name, Alter und Beschäftigung des Kranken.	Krankheit, Dauer und Veranlassung derselben.	Methode der Ausführung.	Wichtigere Symptome während der Nachbehandlung.	Resultat.
64. 13. Nvmbr. 1864.	And. Skrobacz, 17 Jahre alt, Tagelöhner.	Nekrose der Tibia seit 7 Jahren nach einem Trauma.	Entfernung des nekrotischen Schaftes nach Aufmeisselung der Sequestralkapsel.	In der 5. Woche nach der Operation pyämische Zufälle.	Gestorben am 7. Januar an Pyämie.
65. 8. Novmbr. 1863.	Sophie Raff, 12 Jahre alt, Wundarztestochter.	Nekrose der Tibia seit 2 Jahren nach einem Trauma.	Sequestrotomie wie im vorangestehenden Falle.	Günstiger Verlauf.	Geheilt entlassen am 5. Jan. 1864.
66. 27. April 1865.	J. Oraczewski, 22 Jahre alt, Schuster.	Nekrose der rechten Tibia seit 3 Jahren in Folge einer Verletzung.	Operation wie im vorangestehenden Falle.	Keine ungünstigen Zufälle.	Geheilt entlassen am 5. Juni 1865.
67. 14. Nvmbr. 1870.	Ant. Kudasiewicz, 6 Jahre alt, Tagelöhnerskind.	Nekrose der rechten Tibia in Folge eines Trauma seit 9 Monaten.	Wie oben.	Exfoliation kleiner Sequester vom Knochenrande; langsame Vernarbung.	Geheilt entlassen am 28. April 1871.
68. 16. October 1871.	Joseph Tabo, 14 Jahre alt, Gymnasiast.	Nekrose der rechten Tibia seit 4 Jahren.	Wie oben.	Rasche Vernarbung.	Geheilt entlassen am 5. December 1871.
69. 24. Februar 1867.	Stan. Machniewicz, 16 Jahre alt, Gymnasiast.	Complicirte Schädelfractur mit Eindruck; consecutive Paraplegie.	Trepanation.	Glycosurie in den ersten Tagen nach der Verletzung, Abnahme der paralytischen Erscheinungen nach Behandlung mit Jodkali.	Geheilt entlassen am 9. Mai 1867.
70. 5. Juli 1870.	Anton Bigai, 15 Jahre alt, Bahnwärterssohn.	Complicirte Schädelfractur mit Eindruck.	Trepanation.	Encephalo-meningitische Zufälle.	Gestorben am 11. Juli an Pyämie.

Resectionen des Oberkiefers.

Unter den sechs in der Tabelle angeführten Fällen wurde einmal eine partielle, fünfmal dagegen eine totale Resection dieses Knochens ausgeführt. Sämmtliche Fälle bezogen sich auf Geschwülste des Kiefergerüstes; unter diesen war der Alveolarfortsatz nur einmal, dagegen der ganze Oberkiefer fünfmal von der Neubildung befallen. Ich übergehe die sarcomatöse Epulis, die ein weiteres Interesse nicht bietet, und wende mich sogleich zu denjenigen Neoplasmen, welche den ganzen Kiefer eingenommen hatten. Der erste Fall betraf ein grosszelliges Sarcom, welches

sich nach Entfernung eines Backenzahnes am Alveolarfortsatze zuerst entwickelte, von da in das Antrum maxill. eingedrungen, und dieses ausdehnend, zu einer Geschwulst von der Grösse einer Apfelsine angewachsen war. Dieselbe hatte äusserlich die Umrisse des Maxillarknochens nicht überschritten, war von normalen, nur etwas mehr gespannten Integumenten der Wange und Backe bedeckt, und grenzte sich deutlich vom linken Oberkiefer in der Mittellinie des Gaumengewölbes und nach hinten vom Gaumensegel durch eine Furche ab. Eine tiefe ulceröse Rinne, vom Drucke des Unterkiefers abstammend, verlief entlang der Gingivalportion derselben, in welcher mehrere gelockerte Zähne sich befanden. Die benachbarten Gesichtshöhlen waren frei, die vordere verdünnte Wand des Sinus maxillaris ergab beim Betasten das characteristische Pergamentknistern, auch der hintere Abschnitt des Tumors erschien nach Exstirpation von einigen Ueberresten der Knochenwand bekleidet; die Verbindungen des Oberkiefers mit dem Gaumenbein und den absteigenden Flügeln des Keilbeins intact. Aehnlich diesem, nur in Bezug auf die Ausdehnung der Knochenerkrankung verschieden, war der nächstfolgende Fall.

Knochensarcom des Oberkiefers und des Jochbeins seit zwei Jahren. Excision beider Knochen; profuse Blutung während der Operation, Abscess in der Fossa temporalis. Genesung. Kaspar Krul, 16 Jahre alter Tagelöhner, erlitt vor 2 Jahren mittelst eines Stockes einen Schlag in das Gesicht, worauf die linke Seite allmälig anzuschwellen begann. Bei der Aufnahme in die chirurgische Klinik am 22. Mai 1868 breitete sich die Mannsfaustgrosse Geschwulst über die Oberkiefer- und Jochgegend von der Nasolabialfurche nach auswärts bis 2 Cm. vor dem Tragus und vom unteren Orbitalrande, die verdünnten und von reichlichen Venennetzen durchflochtenen Bedeckungen der Wange und Backe vorwölbend, über den in die Mundhöhle vorgetriebenen, vom Drucke der Mandibula ulcerös ausgehöhlten Alveolarfortsatz, in welchem noch einige lockere Zähne steckten, auf das Gaumengewölbe aus, wo sie sich in der Mittellinie und nach hinten am Velum durch eine tiefe Furche begrenzte. Die Wände des Cavum pharyngo-nasale waren intact, die linke Nasenhöhle verengert, der diesseitige Bulbus im geringen Maasse nach oben und innen dislocirt, sonst mit Ausnahme einer voluminösen Struma die übrigen Organe gesund. Exstirpation des Oberkiefers, ohne Chloroformnarkose am 4. Juni nach Blosslegung desselben durch Einschnitt der Haut nach Fergusson, wobei schon während der Ablösung des Lappens die starke Blutung aus der Geschwürsoberfläche die Anwendung des inzwischen bereit gehaltenen Galvanocauters erforderte. Die Art maxillaris interna wurde in der Wunde unterbunden, und die noch ziemlich starke Blutung aus dem Gaumensegel, dem

Processus palat. dexter und aus der Fossa temporalis gleichfalls mit dem Porcellanbrenner gestillt. Die Entfernung des erkrankten Jochbeins geschah nach Verlängerung des Horizontalschnittes, einmal entlang der Jochbrücke bis nahe vor die Ohrmuschel, das andere Mal entlang dem äusseren Orbitalrande nach oben, worauf der Knochen aus seiner Verbindung mit dem Stirn- und Schläfenbeine mittelst der Liston'schen Knochenscheere getrennt und von den adhärirenden Muskeln ausgelöst wurde. Die Vereinigung des Hauptlappens mit den gegenüberliegenden Wundrändern geschah an der Oberlippe durch umwundene, in der übrigen Ausdehnung der Wundspalte durch mehrere Metallnähte. Der Kranke, welcher während der Operation zu wiederholten Malen grosse Quantitäten von verschlucktem Blute ausbrach, collabirte nach derselben in hohem Grade; die Temperatur sank auf 35,6°, der fadenförmige Puls war kaum fühlbar und die Haut mit kaltem klebrigem Schweisse bedeckt. Erst nach anhaltenden, mehrstündigen Wiederbelebungsversuchen stellte sich gegen Abend allgemeine Körperwärme und voller Puls, von Mitternacht an ein ruhiger Schlaf ein, aus dem er gestärkt und mit voller Besinnung erwachte. Die umschlungene Naht wurde am 3., die übrigen Suturen bis zum 8. Tage entfernt; die prima reunio gelang überall. In der 3. Woche nach der Operation entstand in der Schläfengrube ein Abscess, der sich spontan in die Mundhöhle entleerte. Von da an rasche Vernarbung der inneren Wunde bis auf eine kleine, für die Spitze des Ohrfingers durchgängige Oeffnung zwischen Mund- und Nasenhöhle, welche ausser einem geringen Nasentone in der Sprache keine andere Störung nach sich gezogen hat. Der Kranke wurde am 19. Juli geheilt entlassen. Die exstirpirte Geschwulst hatte einen Umfang von 25 Cm., mass in der Länge 7, in der Breite 8 Cm. Ausser dem Jochbein befanden sich an derselben ein Theil des resecirten Nasenfortsatzes, Fragmente der atrophischen unteren Nasenmuschel, und im alveolaren Abschnitte zwei Backenzähne. Sie bestand aus einem knochenharten auf das Wangenbein und die andere äussere Wand des Antrum beschränkten und einem bindegewebigen, dem Alveolar- und Gaumenfortsatze entsprechenden Antheil. Der erstere bestand, wie man schon aus den Resectionsflächen, noch mehr nach Durchsägung des Oberkiefers in sagittaler Richtung ersehen konnte, aus einer 2—2½ Cm. dicken Knochenschale, die am Durchschnitte von regelmässig in Reihen gestellten, etwa erbsengrossen, durch feste Knochenbalken geschiedenen und unter einander communicirenden Hohlräumen gleichsam wabenartig durchbrochen war, in denen sich feste, gefässreiche Knoten befanden, die sowohl unter einander, als auch mit dem stark verdeckten blutreichen Periost in Verbindung waren. Der bindegewebige, ziemlich feste und deutlich gelappte Antheil der Geschwulst war nach hinten von einer fibrösen Hülle umgeben, und von zahlreichen Knochenkernen durchsetzt. Die mikroskopische Untersuchung ergab, dass die in den Vacuolen des Jochbeines und Oberkiefers eingeschlossenen Knoten, so wie auch der überwiegende Theil der weichen Geschwulst aus vielkernigen Riesenzellen bestand, die entweder vereinzelt oder zu mehreren innerhalb der Lücken einer osteoiden Substanz eingeschlossen waren, hingegen der Rest des Tumors sich aus Rundzellen zusammengesetzt fand.

In den voranstehenden Beobachtungen entsprang die Geschwulst aus den vorderen Partien des Oberkiefergerüstes, und dehnte sich allmälig von da aus auf den ganzen Maxillarknochen und beziehentlich in einem Falle auch auf das Wangenbein aus. Eine solche Entwickelung pflegen in der Regel die verschiedenen Epulisformen, die den letzteren gleich beschaffenen, von dem Antrum, dem Periost oder Knochen ausgehenden Sarcome und, so weit sich die hier einschlägige Casuistik übersehen lässt, auch die Knorpel- und Knochengeschwülste, sowie die Mehrzahl der Carcinome zu nehmen. Im weiteren Wachsthum überschreiten viele derselben die hier gezogene Grenze, und dehnen sich wie es von Enchondromen, Krebsen und Osteomen bekannt ist, in die benachbarten Gesichtssinus aus, ja sie durchbohren sogar die Schädelbasis und gelangen bis in die Schädelhöhle hinein. Characteristisch jedoch bleibt für die Initialstadien ihre Localisation auf den Oberkiefer, mit Prominenz des degenerirten Alveolar- und Gaumenfortsatzes in die Mundhöhle, und deutliche Abgrenzung der Geschwulstmasse gegen die Fossa retromaxillaris, ohne dass schon jetzt die benachbarten Gesichtshöhlen davon ergriffen, höchstens die Orbital- und Nasenhöhle verengt gefunden worden wären. Dieses Fortschreiten der Erkrankung ist in operativer und prognostischer Beziehung vom höchsten Belange, insofern die Exstirpation von derlei Maxillartumoren im Beginne ihres Wachsthums in der Totalität ausführbar, und, je nach Beschaffenheit derselben, entweder eine bleibende Genesung, oder wenigstens eine verzögerte, immer jedoch mit Lebensverlängerung verbundene Recrudescenz in Aussicht gestellt wird.

Gerade entgegengesetzt dem hier geschilderten Verhalten waren die noch übrigen hier zu besprechenden 3 Fälle von Oberkiefergeschwülsten beschaffen. Sie nahmen ihren Ursprung von dem hinteren Bereich des Maxillargerüstes, und, um sogleich die Stelle genauer zu bezeichnen, von der Fossa spheno-maxillaris, breiteten sich von da zuerst nach auswärts gegen die Schläfengrube und in die benachbarten Höhlen des Gesichtes und der Schädelbasis aus, und kamen erst später, enweder in der Mundhöhle, oder an den äusseren Partien des Oberkiefers, oder an beiden Stellen zugleich zum Vorschein. In der äusseren Erscheinung kennzeichneten sich dieselben zuerst, wie Liston tref-

fend bemerkt hat, dadurch aus, dass der Oberkiefer gleichsam mantelartig von der Wucherung umgeben wurde, wobei der Alveolar- und der Gaumenfortsatz meistentheils unversehrt blieb. Ein weiteres Merkmal derselben war das polypenartige Auswachsen in die benachbarten Cavitäten, so dass der überwiegend grössere Antheil der Neubildung sich mehr auf die Gesichts- und Schädelsinus, als auf den Maxillarknochen erstreckt hatte. In allen war das Antrum, die Orbita, das Cavum pharyngonasale und die der leidenden Seite entsprechende Nasenhöhle mit den Fortsätzen der Geschwulst angefüllt, ebenso die Fossa sphenomaxillaris, von wo aus dieselbe sich bis zum Schläfen-, nach vorn bis zum Kaumuskel und den Läppchen der Parotis ausgedehnt hatte. Einmal drangen die peripheren Ausstrahlungen derselben in das Labyrinth des Siebbeines und in die Stirnhöhle ein, einmal erreichten sie die Keilbeinschleimhöhlen und gelangten nach Perforation des Türkensattels in die Schädelhöhle. Ein drittes nicht minder wesentliches Merkmal dieser Geschwülste war die Abwesenheit von Adhärenzen zwischen den Fortsätzen und den in den verschiedenen Cavitäten eingeschlossenen Organen. In der Regel gelangte der Tumor dahin durch die ursprünglichen, die einzelnen Sinus unter einander verbindenden Oeffnungen, aber eben so häufig durch Usur der sie trennenden Knochen. In allen drei Fällen lagen die Auswüchse daselbst meistentheils frei, nicht einmal die vordere Wand der Highmorshöhle ging mit denselben irgend welche Verbindung ein. Alle jedoch vereinigten sich in der Fossa spheno-maxillaris, wo die Hauptmasse der Geschwulst sich befand, zu deren Zusammensetzung das degenerirte Tuber maxillare, das Gaumenbein und der absteigende Keilbeinflügel sammt den Ansätzen der Flügelmuskeln beigetragen haben. Die hier geschilderten Eigenthümlichkeiten sowohl was die Verbreitung, als auch die Ursprungsstätte der fraglichen Gewächse anbelangt, glaube ich aus der Autopsie des Operationsfeldes nach der Exstirpation des Oberkiefers, aus der Untersuchung des letzteren in jedem einzelnen und der genauen Zergliederung der interessirten Theile, in einem tödtlich abgelaufenen Falle deduciren und der noch vielfach behaupteten Ansicht entgegentreten zu können, welche dahin geht, dass diese Art von Neoplasmen stets von den Basalknochen des Cranium abzuleiten ist. Wenn es auch un-

zweifelhaft Geschwülste giebt, die einen solchen Ursprung haben, wohin die fibromatösen und zum Theil auch krebsartigen, von der oberen Wand des Nasenrachenraumes abstammenden polypösen Tumoren zu zählen sind, die sich gleichfalls in den benachbarten Gesichts- und Schädelcavitäten verzweigen, so lassen sie sich mit den vorhin geschilderten kaum zusammenwerfen, schon deshalb nicht, weil sich bei ihrem Wachsthum der Oberkiefer nicht im Mindesten betheiligt. Was aber jene anbetrifft, so ergiebt sich das Irrthümliche dieser Ansicht noch aus dem Umstande, dass die peripheren Ausstrahlungen des Gewächses in der angedeuteten Richtung stets ohne alle Verbindung mit den Knochen des Schädels, beziehentlich mit den daselbst befindlichen Organen sich befanden, oder, wenn solche gefunden wurden, dieselben so lockerer Natur waren, dass man sie keineswegs als den Ausgangspunct der Geschwulst betrachten konnte.

Hinsichtlich der Frage, in welchem Maasse die bindegewebigen und musculären Texturen der Fossa spheno-maxillaris, oder die sie einschliessenden Knochen des Oberkiefers, des Gaumen-Keilbeines an der Neubildung sich betheiligt haben, war bei der weit vorgerückten Degeneration der Theile in den untersuchten Fällen schwer zu entscheiden, indessen dürfte man aus dem successiven Fortschreiten der Geschwulst von der vorhin genannten Stelle zum vorderen Umfange des Oberkiefers und in den unverkennbaren ossificirenden Vorgängen innerhalb derselben, das Knochengewebe sammt dem Periost als die Keimstätte des Tumors mit einiger Sicherheit ansprechen. Was endlich ihre Beschaffenheit anbelangt, so zählen alle drei Fälle zu den malignen Formen; rapides Wachsthum zu einer bedeutenden Grösse, innerhalb einer verhältnissmässig kurzen Zeit, fungoides Aussehen und profuse Blutungen waren allen gemeinsam. Eine Vergrösserung der Lymphdrüsen des Halses ohne Infiltration mit fremdartigen Gewebselementen wurde nur einmal bei der Section gefunden, hingegen mit Ausnahme dieses kurz nach der Operation verstorbenen Falles in den übrigen stets Recidive mit lethalem Ausgange beobachtet. Die nähere Untersuchung zeigte, dass es Combinationsgeschwülste gewesen sind, nämlich Sarcome, untermischt mit reichlichen carcinomatösen Elementen. Erstere gehörten theils den spindel-, theils den grosszelligen Formen an, während

die Epithelmassen in den Alveolen eines bindegewebigen, stellenweise deutlich ossificirenden Stromas, hingegen in den knolligen und papillären Auswüchsen innerhalb eines aus feinen Spindeln zusammengesetzten Gewebes eingetragen waren, und daselbst schon mit unbewaffnetem Auge als hirsekorngrosse, mit gelblichen Atherombrei gefüllte Knötchen erkannt wurden. Der Gefässreichthum war meist nicht unbeträchtlich, insbesondere an den peripheren Ausläufern, die an manchen Stellen nahezu ein telangiektatisches Ansehen darboten.

Vom practischen Standpuncte betrachtet, ist die Frage, ob man im concreten Falle zu erkennen im Stande sei, dass eine Maxillargeschwulst aus der Flügelgaumengrube ihren Ursprung genommen habe, nicht überflüssig. Im Anfange des Leidens ist eine Verwechselung des Uebels mit Erkrankung der Parotis, mit rheumatischen Affectionen der sie überziehenden Fascie, mitunter auch mit Gesichtsschmerz möglich, wozu die Schwellung der Temporo-Maxillargegend, die reissenden Schmerzen daselbst, mit bald mehr, bald weniger ausgesprochener Kiefersperre entschuldigende Anhaltspunkte bieten würden. Im Juni 1870 wurde ich von einem Collegen wegen dieser Symptome, die seit einigen Monaten auf der linken Gesichtsseite bestanden, consultirt, und fand bei näherer Untersuchung den Oberkiefer nach hinten mehr, als auf der rechten Seite vorgetrieben, so dass es unmöglich war, zwischen diesem und dem Aste der Mandibula die Spitze des Zeigefingers einzuführen. Der Zahnfächerfortsatz, mit gesunden und vollzähligen Zähnen, war, ebenso wie das Gaumengewölbe und die vordere Fläche des Kiefers, intact, die Luftcirculation anscheinend ohne Hinderniss durch beide Nasenhöhlen, jedoch konnte ein in die linke eingeführter weiblicher Katheter nur mit Mühe bis in den hinteren Nasenrachenraum geschoben werden. Die Digitaluntersuchung ergab daselbst eine unverkennbare Schwellung der seitlichen Umgebung der linken Choane, die mit flachhöckerigen, bis in die Seitenwand des Cavum pharyngo-nasale sich ausbreitenden Vegetationen besetzt war. Ich rieth dem Kranken, der bereits im Frühjahr eine mehrwöchentliche Badecur in Teplitz erfolglos gebraucht hatte, zur Operation, da es keinem Zweifel unterlag, dass die vorhin geschilderten Symptome, im Verein mit den Ergebnissen der Digitalexploration, auf die Anwesenheit einer

Geschwulst in der Fossa spheno-maxillaris hinwiesen, die schon in das Antrum vorgedrungen war, und sich gegen die Nasen- und Rachenhöhle auszubreiten begann. Er unterzog sich derselben in Wien, allein schon einige Wochen nach der Vernarbung der Wunde recidivirte das Leiden, und als ich ihn im Monat November besuchte, war, mit Ausnahme des Alveolarfortsatzes, der ganze Oberkiefer in eine fungoide, die Mundhöhle verengende Masse umgewandelt, die linke Nasenhöhle und der hintere Nasenrachenraum von polypösen Auswüchsen vollgepfropft, der Bulbus nach aussen und oben dislocirt. Der Tod erfolgte kurze Zeit darauf in Folge Erschöpfung, theils durch profuse Blutungen aus der Mund- und Nasenhöhle, theils durch Verhinderung der Nahrungsaufnahme von Seiten der gegen die Fauces üppig sich ausbreitenden Geschwulstmassen. Diagnostisch wichtig für den vorliegenden Zweck war der Befund in der Umgebung der Choanen in diesem frühzeitig untersuchten Falle, indem er die in der Joch- und Maxillargegend bestandene Intumescenz und die sie begleitenden schmerzhaften Zufälle auf ihre wahre Bedeutung zurückführte und die Möglichkeit der Erkenntniss der Geschwulstbildung an jener Stelle des Kiefergerüstes in den frühesten Stadien ausser Zweifel setzte. Später ist es wohl weniger die Ausbreitung des Tumors in die benachbarten Höhlen des Gesichtes und der Schädelbasis, als vielmehr die mehr oder weniger erhaltene Integrität der vorderen Partien des Oberkiefergerüstes, welche auf die Entstehung der fraglichen Maxillartumoren in der Flügelgaumengrube noch einen Rückschluss zu ziehen gestattet.

Eine andere nicht minder wichtige Erscheinung in der weiteren Entwickelung der hier besprochenen Geschwülste ist die nicht selten zu beobachtende Penetration derselben in die Schädelhöhle, wovon der folgende Fall als eine weitere Bereicherung der hier einschlägigen Casuistik angeführt werden soll.

Osteosarcom des rechten Oberkiefers seit 3 Monaten. Exstirpation desselben, des Jochbeines und des Processus palatinus der linken Seite; starke Blutung während der Operation. Tod unter cerebralen Erscheinungen am 5. Tage. Resultate der Section. Sophie Schütz, 19 Jahre alte Dienstmagd, kam am 10. December 1863 mit einer rechtsseitigen Oberkiefergeschwulst in die klinische Behandlung. Der kolossale Tumor erstreckte sich von der Schläfengegend über die rechte Gesichtshälfte, beide Nasenhöhlen ausdehnend bis zum linksseitigen Sulcus naso-labialis, senkte

sich über die rechte Seite der Mandibula herab, deren Mahlzähne eine tiefe, geschwürige Furche daselbst hinterliessen und nahm, vom Velum durch einen tiefen Einschnitt geschieden, den hinteren Abschnitt des ganzen Gaumengewölbes ein, wovon nur der vorderste Theil, in der Ausdehnung von beiläufig 1 Cm. und jederseits der Zahnfächerfortsatz mit gesunden Schneide- und zwei rechts befindlichen Backenzähnen unversehrt geblieben waren. Beide Nasenhöhlen, sowie der hintere Nasenrachenraum waren mit Geschwulstmassen vollgepfropft, die Choanen, wie die Digitaluntersuchung zeigte, in Folge Atrophie des Vomer zu einer grossen Höhle zusammengeflossen, der rechte Bulbus nach oben und innen dislocirt, das Sehen ungetrübt; ziemlich fortgeschrittene Kiefersperre, jedoch ohne Beeinträchtigung des Schlingens. Das Leiden soll sich vor 3 Monaten nach einem Schlage in das Gesicht entwickelt haben, und war mit zunehmendem Wachsthum von heftigen Kopfschmerzen begleitet, wobei mit Ausnahme von Amenorrhoe die übrigen Organe normal functionirten und weder das Aussehen noch die Kräfte der Kranken gelitten hatten. Die Exstirpation wurde am 3. Februar ohne Chloroformnarkose vorgenommen. Während der Ablösung des nach Dieffenbach's Vorgang geschnittenen Hautlappens erforderte die sehr starke Blutung aus der Geschwulstoberfläche eine wiederholte energische Anwendung des Galvanokauters zu ihrer Stillung. Bei der Ausdehnung des Leidens auf das Jochbein, wurde dieses mit dem Oberkiefer zugleich in der Art resecirt, dass die Jochbrücke und die Verbindung mit dem Stirnbein, letztere in der Richtung gegen die untere Augengrubenspalte, so wie der rechtsseitige Processus nasofrontalis mit der Knochenscheere, dagegen das Gaumengewölbe dicht am Körper des rechten Oberkiefers vom rechten Nasenloche aus mit einer Stichsäge getrennt wurden. Hierauf präparirte ich die rechte Hälfte der Oberlippe sammt dem correspondirenden Nasenflügel vom Alveolarfortsatze ab, und incidirte von da die knorplige Nasenscheidewand bis zum defecten Vomer, worauf noch die Verbindungen der Geschwulst mit dem Gaumensegel, den Muskeln der Keiloberkieferspalte und der Schläfengrube theils mit dem Messer, theils mit der Scheere, hingegen die in die Gesichtshöhlen verzweigten, jedoch daselbst nicht adhärirenden Fortsätze mit dem Finger gelöst wurden. Keine Blutung aus der grossen Wundhöhle bei dem schon zu Ende der Operation eingetretenen Collapsus und Unbesinnlichkeit der Kranken, die erst nach anderthalbstündigen Wiederbelebungsversuchen zu sich gebracht werden konnte. Mit der Rückkehr einer lebhafteren Circulation fing die Art. maxill. interna zu bluten an, und musste unterbunden werden. Die Vereinigung der Wunde geschah der Vorsicht halber erst 3 Stunden nach der Operation; theils durch die umschlungene, theils durch die Kopfnaht. Die exstirpirte Geschwulst hatte einen Umfang von 36, einen Längen- und Breitendurchmesser von 11—12 Cm.; das gleichzeitig resecirte Jochbein war grossentheils intact, nur von den aus der Fossa spheno-maxillaris und temporalis gewucherten Fortsätzen der Neubildung umgeben; dagegen an der Vereinigungsstelle mit dem Oberkiefer, ebenso wie dieser selbst im Bereich des Tuber und der Processus palatini in eine feste, elastische, von vielfachen Knochenbalken durchzogene, weissgraue, kleinlappige Masse verwandelt, von welcher Blumenkohlähnlich nach innen, oben und aussen, sehr gefässreiche

markige Knollen herausgewachsen waren. Die vordere Wand des Antrum adhärirte nicht mit der Geschwulst, und liess sich die sie überziehende Schleimhaut noch deutlich erkennen. In dem gesunden Alveolarfortsatze steckten wohlerhalten sämmtliche Schneidezähne, der Eckzahn und zwei Backenzähne, der letzte Mahlzahn lag lose in der von hinten sich über den Oberkiefer vorschiebenden und die Mandibula überhängenden ulcerösen Geschwulstpartie. Die nähere Untersuchung ergab, dass der aus der ehemaligen knöchernen Grundlage des Oberkiefers hervorgegangene feste Gewächsabschnitt ein ossificirendes grosszelliges Sarcom war, während die gefässreichen peripheren Knollen innerhalb einer feinfaserigen, aus langen Spindeln zusammengesetzten Grundsubstanz reichliche Epithelzellen enthielten, die in langspaltigen Alveolen eingetragen waren. Nach Erholung der Patientin stellte sich heftiger Kopfschmerz mit Empfindlichkeit des Epigastrium und mehrmaliges Erbrechen ein, wobei grosse Mengen des während der Operation verschluckten Blutes entleert wurden; die Nacht war schlaflos. Am 4. Februar starkes Fieber, Dyspnoe ohne Husten; rechts vom Winkel der Scapula nach abwärts deutliche Dämpfung des Percussionstones mit vesiculären Rasselgeräuschen. Am 5. Februar deutliche pneumonische Erscheinungen im rechten unteren Lungenlappen, zeitweise Unbesinnlichkeit mit Delirien. Am 6. Februar völlige Bewusstlosigkeit, klonische Krämpfe der Extremitäten, gegen Abend Sopor mit unwillkürlichem Stuhl- und Urinabgang, in der Nacht Tod. — Bei der Section fand man die inneren Hirnhäute blutreich, trübe und serös infiltrirt, die Oberfläche beider Hemisphären von einer dünnen Eiterschicht überzogen, die Gehirnsubstanz und die Plexus blutreich, am Schädelgrunde eine halbe Unze gelblich trübes, mit Faserstofflocken gemischtes Serum. Nach Entfernung des Gehirns, dessen Basalfläche gleichfalls mit einer Eiterschicht überzogen war, erschien die Dura mater entsprechend dem Türkensattel von einem erbsengrossen, livid aussehenden Läppchen des bis in den Arachnoidalraum gewucherten Sarcoms durchbrochen, das durch eine Bohnengrosse Oeffnung im Keilbeinkörper aus dessen Schleimhöhlen dahin gedrungen war, ohne mit den Hirnhäuten oder dem Gehirnanhange zu adhäriren. Ausser dem Keilbeinsinus war das Labyrinth des Siebbeines von Sarcomknollen angefüllt, die sich von da nach Usur der inneren Orbitalwand entlang dem N. opticus bis zum Sehloche erstreckten, allein weder hier noch in den vorbenannten Höhlen mit der Umgebung verwachsen waren. Der rechtsseitige grosse und kleine Flügel des Keilbeins, sowie die Orbitalplatte des Siebbeines erschienen durch Druck von Seiten der Geschwulst vielfach durchbrochen, von welcher noch im Grunde der Keiloberkieferspalte ein mit dem inneren Flügelmuskel verschmolzener Wallnussgrosser Knoten zurückgeblieben war. Sämmtliche noch zurückgebliebenen Geschwulstreste waren von bläulich livider Farbe und markiger Consistenz, und erschienen in der nämlichen Weise, wie die peripheren Ausstrahlungen der exstirpirten Geschwulst von Mohnkorngrossen, gelblichen Atheromknötchen, welche aus Epithelzellen bestanden, durchsetzt. Der innere Flügelmuskel war ganz, der äussere an seinem Ursprunge von der Entartung ergriffen, der Gaumenflügel des Keilbeins und das Gaumenbein fehlend, die Wandungen der aus der Operation resultirenden Höhle verjaucht,

der die Wunde bedeckende Lappen stellenweise mit dem gegenüberliegenden Wundrande per primam reunionem verklebt. Die jugularen Lymphdrüsen waren markig geschwollen, in den Halsvenen flüssiges Blut; der rechte mittlere und untere Lungenlappen hepatisirt und stellenweise brandig erweicht, in den Luftröhrenästen Jauche enthalten; die linke Lunge ödematös. Im Herzbeutel eine Unze Serum, das Herz stark mit Fett bewachsen, in den Höhlen desselben flüssiges Blut, die Klappen normal. Die Leber fetthaltig, die Milz klein; mässiger Katarrh des Magens und des untersten Ileums. Die übrigen Organe gesund.

In Bezug auf die Schnittführung bei der totalen Resection des Oberkiefers ist zu erwähnen, dass dieselbe zweimal nach Dieffenbach, und zwar bei tief in beide Nasenhöhlen eindringenden, dreimal nach Fergusson bei auf den Oberkiefer allein beschränkten, oder zugleich auf das Wangenbein übergreifenden Geschwülsten ausgeführt wurde. In allen Fällen, mit Ausnahme des eben mitgetheilten lethalen, verwuchs der Hautlappen per primam intentionem mit dem gegenüberliegenden Wundrande ohne Fistelbildung in der Gegend des inneren Augenwinkels, jedoch unter Zurücklassung einer leichten Parese der Gesichtsmuskeln auf der operirten Seite, die sich in zwei Fällen nach Consolidirung der Narbe verloren hat. Die profusen, parenchymatösen Blutungen aus der Oberfläche nach Freilegung, wie auch aus der Wundhöhle nach Entfernung des krankhaften Oberkiefers wurden noch am sichersten durch den Galvanokauter zum Stillstand gebracht, jedoch musste dreimal die Art. maxill. interna unterbunden werden. Ueberhaupt gehörten intensive Hämorrhagien zu den constanten Erscheinungen bei dieser Resection, und nahmen dieselben, ohngeachtet aller dagegen gebrauchten Vorsichtsmaassregeln einen sehr beunruhigenden Character an. Der Umstand, dass während der Operation grosse Mengen von Blut in den Rachen und Schlundkopf hinabfliessen, auf diese Weise in die Luftwege gelangen, und zu ihrer Beseitigung durch den Exspirationsact die vollständige Besinnlichkeit des Kranken wünschenswerth machen, bestimmte mich, die Chloroformirung bei totalen Kieferresectionen aufzugeben, eine Praxis, welche wegen der naheliegenden Gefahr der Erstickung während der Narkose allgemein empfohlen wird.

Bei der Nachbehandlung wurde zuerst Bedacht auf die Ernährung des Kranken genommen, welche in den ersten Tagen,

wegen der ausgebreiteten Verwundung der Rachentheile und darauf folgender Anschwellung des Schlundes, zumal in Fällen einer Mitbetheiligung des Cavum pharyngo-nasale, nicht geringen Schwierigkeiten begegnet. Sie wurde am besten dadurch bewerkstelligt, dass man flüssige Nahrungsmittel aus einem Gefässe, dessen langes und entsprechend gebogenes Ausgussrohr bis zum Zungengrunde reichte, vorsichtig und in geringen Quantitäten in den Schlundkopf gelangen liess, von wo sie ohne Belästigung der Luftwege durch die Contractionen desselben in die Speiseröhre befördert wurden. Zur Reinhaltung der grossen Wundhöhle erwies sich das übermangansaure Kali in verdünnten Lösungen häufig angewendet, ausreichend, vorausgesetzt, dass der Kranke die Controlle über die Respirationsmuskeln nicht verloren hatte, weil dann auch bei der sorgfältigsten Pflege ein Hinabfliessen des jauchigen Wundsecretes in die Bronchien kaum zu vermeiden war. In dem zuletzt angeführten, tödtlich abgelaufenen Falle fand man neben der vom Gehirne ausgehenden Todesursache noch eine gangränöse Pneumonie, die zum nicht geringen Theil auf Rechnung der durch das Cerebralleiden herbeigeführten Lähmung der Respirationsmuskeln gesetzt werden muss.

Der therapeutische Werth der totalen Resection unterliegt bei Geschwülsten des Oberkiefers, welche die benachbarten Gesichtshöhlen noch nicht erreicht haben, keinem Bedenken; zweifelhafter ist der Erfolg, sobald das Leiden die letzteren, insbesondere die Augen- und Nasenhöhle erreicht hat, dagegen am unsichersten, wenn Anzeichen vorhanden sind, dass das Gewächs von der Fossa spheno-maxillaris ausgegangen ist und sich von da sowohl auf das Oberkiefergerüst, als auch gegen die Schädelbasis ausgebreitet hat. Die Genugthuung, dass man nach dieser, unter so bewandten Verhältnissen ausgeführten, sehr verwundenden Operation den im höchsten Grade collabirten Kranken noch lebend vom Operationstische weg tragen kann, mag für den unternehmungslustigen Chirurgen befriedigend sein; doch bleibt eine solche Operation stets mehr als ein zweifelhaftes Wagniss mit Rücksicht auf die Gefahr der Verblutung und die nicht immer sicher auszuschliessende Möglichkeit der Eröffnung der Schädelhöhle mit allen daraus sich ergebenden nachtheiligen Consequenzen, abge-

sehen davon, dass Recidive des Uebels selbst beim günstigsten Wundverlauf in nicht langer Zeit erwartet werden können.

Resectionen des Unterkiefers.

Schon Richet (Gazette des hôpitaux. 1865. Nr. 117) deutete bei Gelegenheit der Besprechung complicirter Fracturen des Unterkiefers auf die Gefahren hin, welche die aus dem extravasirten Blut, Eiter und sonstigen Secreten der Mundhöhle erzeugten putriden Stoffe nach sich ziehen können, sobald sie in den Darmcanal und von da in das circulirende Blut gelangen. In der Regel starben die Kranken unter den Erscheinungen der Septicämie, ohne dass bei der Section, ausser der Unterkieferverletzung, von welcher der infectiöse Process ausging, irgend welche auffallenden Veränderungen in den übrigen Organen gefunden worden wären. Aehnliche Vorgänge wurden auch nach Resectionen dieses Knochens beobachtet, ausserdem haben Lücke und Hueter nach Erfahrungen aus der v. Langenbeck'schen Klinik noch die gangränöse Bronchopneumonie in Folge des aus der Mundhöhle in die Luftwege inspirirten Eiters nach dieser Operation als Todesursachen notirt, und ich kann die letzteren durch eine Beobachtung bereichern, in welcher der Tod plötzlich durch Embolie der Lungenarterie herbeigeführt wurde, die ihrerseits von jauchigen und gangränösen Processen in der Resectionswunde abhängig war.

Sarcom des Unterkiefers und Resection des Knochens. Erysipel vom 3.—12. Tage nach der Operation, brandiger Zerfall des Halszellgewebes bis auf die Wirbelsäule, plötzlicher Tod am 16. Tage nach der Operation. Johann Kalemba, 11jähriger Tagelöhnerssohn, wurde am 26. Januar 1862 in die chirurgische Klinik mit einer Unterkiefergeschwulst aufgenommen, welche nach Entfernung eines Backenzahns seit 9 Monaten bestand, links zwischen dem ersten Backenzahn und dem Unterkieferaste sich erstreckte, mit noch zwei lockeren Mahlzähnen versehen, und von einer tiefen, vom Drucke des Oberkiefers herrührenden, jedoch nicht ulcerirenden Furche eingefasst war. Resection des Unterkiefers in der Chloroformnarkose zwischen dem seitlichen Schneidezahn und dem Ramus maxill. Nach Unterbindung der Art. maxill. externa wurde die Unterlippen- und Halswunde durch die umschlungene Naht vereinigt. Anfangs guter Verlauf; die Nähte wurden am 3. Tage entfernt; Abends Schüttelfrost mit grosser Hitze während der Nacht, am nächsten Morgen Gesichtserysipel, welches in den folgenden Tagen einerseits auf den Kopf und Nacken, andererseits auf die vordere Halsfläche bis auf den Thorax sich ausdehnte, und zur Folge hatte, dass die vorher vereinigte Hals-

wunde wieder aufbrach, und nach Verschwinden desselben gegen den 8. Tag eine ausgebreitete Infiltration der vorderen Halsgegend mit Oedem der Haut zurückgeblieben war. Tiefer Einschnitt nach links von der Operationswunde bis nach unten gegen das Sterno-Clavicular gelenk und Entleerung der unter den Halsfascien angesammelten Jauche. Erst jetzt nahm das Fieber ab; Speichel mit Schleim gemischt, so wie die eingenommenen Nahrungsmittel flossen theilweise durch die Halswunde ab, und trugen nicht wenig zu ihrer Verunreinigung bei. Die Behandlung bestand äusserlich im Reinigen der Mundhöhle mit übermangansaurem Kali, Bestreichen der brandigen Theile mit Jodtinctur, innerlich in Verabreichung kleiner Gaben von Sulph. Chinin., kräftiger Fleischbrühe, Wein. Am 12. Tage war Patient ohne Fieber; von der Wunde stiessen sich grosse Partien brandigen Zellgewebes ab, und zeigten sich bereits stellenweise gesunde Granulationen. Am 16. Tage nahm Patient nach einer ruhig im Schlafe zugebrachten Nacht das Frühstück mit Appetit ein, verlangte auf den Stuhl, auf dem er sitzend plötzlich todt zusammenfiel. — Section. Gehirn sammt Umhüllungen in hohem Grade anämisch, das intermusculäre Bindegewebe des Halses beiderseits brandig zerfallen, die Musculatur der Zunge und des Schlundkopfes auf der linken Seite bis auf die Wirbelsäule von Jauche unterminirt. Die resecirten Enden der Kinnlade in der Ausdehnung von 1—1½ Cm. nekrotisch und vom Rest des Knochens durch eine seichte Demarcationslinie getrennt. Die Schleimhaut des Kehlkopfes und der Trachea blass, letztere mit Schaum gefüllt. In der rechten V. jugul. int. lockere Faserstoffgerinnungen, in der linken ein das ganze Gefässlumen ausfüllender, nach oben in die Facialvenen verzweigter, nach unten bis nahe an die Einmündungsstelle der V. subclavia reichender, graubrauner, trockener, concentrisch geschichteter und an dem letzterwähnten Ende treppenartig abgesetzter Fibrinpfropf vorhanden. Der Herzbeutel leer, die rechte Herzhälfte von lockeren Blutgerinnungen und von flüssigem Blute ausgedehnt. Das Ostium pulmonale durch einen etwa kleinfingerdicken, zusammengeschobenen, graubraunen Pfropf von 1½ Cm. Länge verstopft, welcher beim Aufschneiden der A. pulmonalis nach der Ventrikelhöhle herausfiel, an dem einen schmaleren Ende conisch, an dem entgegengesetzten breiteren unregelmässig abgebrochen erschien. Der linke Ventrikel sammt Vorhof zusammengezogen, leer; die Klappen normal. Beide Lungen an den vorderen Rändern von Luft aufgedunsen, der Rest ödematös, unter der Pleura beiderseits reichliche ecchymotische Flecke zerstreut. Die Leber fetthaltig, Milz und Nieren blutarm, die übrigen Organe gesund. Die etwa Hühnereigrosse Geschwulst war von einer dünnen Knochenrinne eingefasst, und bestand aus zahlreichen kleinen Läppchen, welche durch ein faseriges Bindegewebe untereinander verbunden, und dazwischen von zahlreichen Knochenbalken durchzogen waren. Ihrer Zusammensetzung nach gehörten sie zu den Sarcomen mit vorwiegenden Riesenzellen.

Um nun einerseits die Resectionswunde gegen die Verunreinigung durch fremde Körper (Speisen und Getränke) und faulige Secrete der Mundhöhle zu schützen, andererseits den Abfluss von Eiter und Jauche in den Kehlkopf und Magen zu verhindern,

schliesse ich sowohl nach partieller, als auch nach totaler Resection des Unterkiefers die Mund- von der äusseren Wundhöhle ab. Das Verfahren besteht darin, dass ich die Schleimhaut der Backe, beziehentlich der Unterlippe mit jener des Bodens der Mundhöhle durch einge Suturen aus Silber- oder Eisendraht vereinige. Die Naht lässt sich mit einer gewöhnlichen krummen, in einem Nadelhalter fixirten Heftnadel, deren Fadenschlinge mit einem Metalldraht in der üblichen Weise verbunden wird, ausführen; noch mehr eignet sich dazu eine rechtwinklig vom Stiel abgehende und halbkreisförmig gebogene Hohlnadel, oder eine auf dieselbe Art gekrümmte solide construirte Nadel, an welcher nahe an der Spitze sich ein Einschnitt befindet, in welchen der mit einem Draht armirte Faden in derselben Art, wie bei der Gaumennaht mittelst eines Fadenträgers eingehängt wird. Die Nähte werden etwa 4 Millimeter vom Wundrande und in entsprechender Entfernung von einander, 4—5, je nach der Grösse der Wundspalte angelegt, die Drahtenden mit Hilfe eines Drehers in der Mundhöhle geknüpft und nicht allzu kurz abgeschnitten, damit sie desto leichter aus der oft stark anschwellenden Umgebung entfernt werden können. Ist die Naht gelungen, so kommen die blutenden frischen Oberflächen der Schleimhaut, überdies der Hautlappen der Backe, resp. der Unterlippe mit der submaxillaren Wundfläche in unmittelbare Berührung und werden zur Prima reunio disponirt. Sorgfältig wird darauf geachtet, dass die nach hinten gegen den Ramus maxill. zunächst befindliche Sutur genau anliege, um einen Vorfall des Astes nach Resection des Mittelstückes, hingegen nach Exstirpation der einen Kinnladenhälfte aus dem Gelenke das Eindringen des Wundsecretes aus dem unter der Parotis befindlichen periostalen Sacke in die Mundhöhle zu verhindern. Zu diesem Ende wird es im ersten Falle nothwendig sein, den durch krampfhafte Zusammenziehung des Masseter emporgehobenen Unterkieferast durch einen Haken zurückzudrängen, um das Operationsfeld zugänglich zu erhalten. Nach innen hingegen, nahe am resecirten Kinn lässt sich eine genaue Vereinigung nicht erzielen, und es bleibt stets eine, wenn auch noch so kleine fistulöse Verbindung der Mundhöhle mit der äusseren Wunde durch einige Zeit zurück, welche jedoch auf die Prima reunio des Restes der Spalte und auf den ferneren günsti-

gen Wundverlauf ohne nachtheiligen Einfluss bleibt. Selbstverständlich kann die Schleimhautsutur nur bei bequemer Zugänglichkeit zur Mundhöhle ausgeführt werden, welche ich, wenn nicht schon vorher ein Substanzverlust in den Integumenten durch den operativen Vorgang selbst nothwendig geworden ist, was bei mit dem Unterkiefer verwachsenen Hautcarcinomen ohnehin stattfindet, nach Dissection eines viereckigen Lappens erreiche, der durch einen die Unterlippe in der Mitte trennenden und einen zweiten, entlang dem Kinnladenrande vom Angulus her geführten und in den ersten einmündenden Schnitt, unter möglichster Schonung der Backenschleimhaut, gebildet wird. Die Lippenwunde vereinige ich durch die umschlungene Naht, und lasse die äussere Wunde für den Abfluss des Eiters offen. Zur Entfernung der Nähte schreite ich zwischen dem 6.—12. Tage, nachdem die Lippenwunde verwachsen ist und die Acuität der localen Symptome abgenommen hat. Erst dann ist es möglich, die Mundspalte so weit mit Haken auseinander zu halten, um die in den Schleimhautfalten tief liegenden Nähte vorziehen und am Schlingenende zerschneiden zu können, was oft nur mit einiger Geduld und Zeitaufwand sich erreichen lässt.

Das Verfahren eignet sich in allen Fällen, in denen die Integumente, welche auf die Knochenlücke zu liegen kommen, mit einem Schleimhautüberzuge versehen sind, gleichviel, ob dazu die am Unterkiefer bereits vorhandenen gesunden verwendet, oder die mit Schleimhaut überzogenen Lappen durch Transplantation aus entfernten Theilen der Backe entliehen werden. Ich habe es bisher in 10 Fällen in Anwendung gezogen, und zwar 3mal nach Entfernung des mit einem Unterlippencarcinom verwachsenen Kinnstückes und Wiederersatz der Unterlippe nach v. Bruns' Methode, 3mal nach Resection der einen Hälfte des Mittelstückes in Folge von Sarcomen, 1mal nach Aussägen des ganzen Mittelstückes zwischen beiden Aesten, 2mal nach Exstirpation der einen, und 1mal beider Kinnladenhälften aus den Gelenken. Zur Illustration des Verfahrens möge folgender Fall dienen.

Sarcom des Unterkiefers, Resection des Knochens zwischen dem ersten rechtsseitigen Backenzahne und dem linken Unterkieferaste; Abschluss der Mundhöhle von der äusseren Wunde durch Metallsuturen; Prima reunio der Schleimhautspalte. Exfoliation der nekrotischen Sägeflächen in der 6.—7. Woche. Ge-

nesung. Peter Wojcik, 7 Jahre alter Waisenknabe, litt seit ½ Jahre an einer Geschwulst des Unterkiefers, welche bei seiner Aufnahme in die chirurgische Klinik am 1. Februar 1865 vom ersten rechtsseitigen Backenzahne bis zum linksseitigen Aste des Unterkiefers sich erstreckte, nach unten bis in die Submaxillargegend hinabreichte, die Zunge nach rechts vordrängte und mittelst eines in der Gegend des Alveolarfortsatzes der Schneidezähne aufsitzenden Wallnussgrossen secundären Knotens durch die Mundspalte prolabirte. Die obere Fläche war vom Drucke der Zähne des Oberkiefers stellenweise exulcerirt, mit einem Eckzahne, zwei Schneide- und Mahlzähnen, die sämmtlich nur locker darin befestigt waren, versehen. Die Lymphdrüsen des Halses, sowie die Mesenterialdrüsen in dem ballonartig aufgetriebenen Unterleibe geschwollen, dabei hochgradige Abmagerung und auffallender Trägheit in den Bewegungen des in jeder Beziehung verwahrlosten Kindes vorhanden. Resection des Unterkiefers am 21. Februar in der Chloroformnarkose, zwischen dem ersten rechten Backenzahne und dem linken Unterkieferaste nach vorgängiger Dissection eines viereckigen Lappens aus den Bedeckungen der Kinnlade; keine Blutung aus dem Canalis submaxillaris. Die Schleimhaut des Bodens der Mundhöhle wurde mit jener der Unterlippe und Backe durch 5 Silberdrahtsuturen in der vorhin erwähnten Weise, die Unterlippenwunde durch die umschlungene Naht vereinigt, die Wunde am Halse offen gelassen. Mässiges Wundfieber und geringe Schwellung des Gesichts in den ersten 2 Wochen nach der Operation, bei unveränderter Esslust und guter Verdauung des Patienten. Die umschlungenen Hefte wurden am 3., die aus der Mundhöhle zwischen dem 9. und 10. Tage entfernt, die Gefässligaturen gingen am 12. Tage ab. Ueberall gelang die prima reunio mit Ausnahme einer kleinen fistulösen Oeffnung in der Nähe des resecirten rechtsseitigen Mittelstückes, die jedoch in der 4. Woche vernarbte. In der 5. Woche ging ein kleiner Sequester von der rechten Unterkieferhälfte, und in der 7. ein ähnlicher vom linken Aste ab, sämmtliche Wunden schlossen sich und wurde Patient in der 9. Woche geheilt entlassen. Die exstirpirte Geschwulst von der oben angedeuteten Grösse und Gestalt war an der Basis von einer sclerosirten Knochenrinne eingeschlossen, und erschien auf dem Durchschnitt theils aus festen, theils mehr weichen markigen Läppchen zusammengesetzt, innerhalb welcher zahlreiche Knochennadeln und Kerne eingestreut waren. Unter dem Mikroskope bestand sie grossentheils aus Rund- und dazwischen in fast regelmässigen Abständen eingestreuten mehrkernigen Riesenzellen."

Die Resultate dieses Verfahrens in Bezug auf die Prophylaxe der Eingangs erwähnten deletären Folgen von Seiten der Resectionswunde auf den Gesammtorganismus und die Respirationsorgane waren im Allgemeinen befriedigend, vorzugsweise bei Unterkiefernekrosen, die entweder eine totale oder partielle Excision der einen Hälfte nothwendig machen. Hier erschien der mucös-periostale Ueberzug beider Knochenflächen zur Vereinigung und somit zum vollständigen Abschluss der Mundhöhle von der äusseren Operationswunde besonders geeignet. Nur einmal nach

Excision des ganzen Unterkiefers erfolgte nach theilweiser rascher Verwachsung der äusseren Wunden, Retention des Eiters im periostalen Sacke unter der Parotis, wurde aber durch Drainage ohne Schwierigkeit behoben. Noch günstiger waren die Erfolge bei partiellen Resectionen des Mittelstückes wegen Sarcomen, in denen die Vernarbung der Wunde in einer überraschend kurzen Zeit stattgefunden hatte. Hingegen liess sich nach Excisionen des Kinnes sammt den dasselbe umgebenden Weichtheilen wegen Carcinom, und nachherigen Wiederersatz der Unterlippe nach von Bruns' Methode, ein vollständiger Abschluss der äusseren Wunde von der Mundhöhle aus naheliegenden Gründen nicht erzielen. Einmal schon deshalb, weil die in der Mittellinie vereinigten Lappen mit ihren den Schleimhautflächen zugekehrten hinteren Spalträndern ziemlich weit von einander abstanden und dadurch eine direkte Communication der Mundhöhle mit der äusseren Wunde vermittelten, das andere mal, weil die Schleimhaut des transplantirten Lappens durch die zur Umsäumung des freien Lippenrandes angelegten Suturen ohnehin schon in nicht geringem Grade gespannt, durch die Anheftung an die Schleimhaut des Bodens der Mundhöhle in ihrer Integrität theilweise bedroht war. So folgte in einem der hier einschlägigen Fälle zwar grossentheils eine Prima reunio am Grunde der Mundhöhle, dafür aber gangränescirte der neugebildete Lippensaum, und umgekehrt in einem zweiten, blieb der rothe Lippensaum unversehrt, allein der Abschluss der Mundhöhle von der äusseren Wunde war misslungen. Freilich kam hier noch ein mechanisches Moment hinzu, insofern durch die Contraction der Kaumuskeln, die nach innen und oben dislocirten Kinnladenhälften schon durch seitlichen Druck auf die vereinigte Schleimhautspalte die Prima reunio illusorisch machten. Der folgende tödtlich abgelaufene Fall ist geeignet, den Werth des Verfahrens noch in einer anderen Beziehung anschaulich zu machen.

Cancroides mit dem Kinne verwachsenes Geschwür der Unterlippe. Excision desselben durch den Viereckschnitt und Resection der Mandibula innerhalb der ersten Backenzähne. Wiederersatz der Unterlippe nach von Bruns' Methode. Acute Bronchitis mit grosser Athemnoth. Tod am 8. Tage nach der Operation, Section. Simon Iwanicki, 62 Jahre alter Landmann wurde mit einem die ganze Unterlippe einnehmenden cancroiden Geschwüre, das mit dem Mittelstück

der Unterkinnlade verwachsen und von Anschwellung der submaxillaren Lymphdrüsen auf der rechten Seite begleitet war, am 15. Januar 1870 in die chir. Klinik aufgenommen. Ausser einer Herzhypertrophie und diastolischem Geräusche in der Gegend des Ursprunges der Aorta waren andere auffallende Alterationen innerer Organe nicht nachweisbar, dagegen an verschiedenen Stellen des Körpers zahlreiche Wallnuss- bis Orangengrosse Lipome vorhanden, welche nach Abheilung der natürlichen Pocken seit dem 18. Lebensjahre sich gebildet hatten. Das Carcinom wurde den 23. Januar durch den Vierecksschnitt entfernt, und das Mittelstück des Unterkiefers zwischen den ersten Backenzähnen zugleich resecirt. Die Unterlippe ersetzte ich nach v. Bruns' Methode und vereinigte die Schleimhaut des Bodens der Mundhöhle jederseits mit dem unteren Schleimhautrande der transplantirten Lappen durch mehrere Metall-, die äusseren Wunden theils durch umschlungene, theils durch Knopf-Suturen. Die auf die Operation folgende Nacht war sehr unruhig und von Hustenanfällen unterbrochen. Am folgenden Tage starkes Wundfieber und zunehmende Schwierigkeit, die in dem Rachen und Schlunde angehäuften Schleimmassen zu entfernen. Reinhaltung der Mundhöhle durch häufiges Ausspritzen mit übermangansaurem Kali. Am 26. Januar vermehrter Hustenreiz mit Athemnoth; bei normalem Percussionston über den ganzen Thorax grossblasige Rasselgeräusche verbreitet. Die umwundenen Nähte wurden aus der Unterlippe entfernt, auf das Sternum ein Blasenpflaster aufgelegt. Am 27. Januar blieben die Brustsymptome unverändert, gegen Abend Bewusstlosigkeit; Zunahme des Stertor, in der Nacht Tod. — Section. Am Kopfe, Rumpfe und an den Extremitäten zahlreiche, im Ganzen 18 Lipome von der Grösse einer Wallnuss und darüber vorhanden. Das Gehirn und dessen Hüllen blutarm. Die am Boden der Mundhöhle befindlichen Suturen schlossen mit Ausnahme einer zwischen den resecirten Knochenflächen zurückgebliebenen kleinen Fistel, nicht nur die erstere von der äusseren Wunde ab, sondern es wurde auch offenbar, dass auf diese Weise der Zungengrund fixirt und am Zurücksinken gegen den Kehlkopf gehindert wurde. Es zeigte sich nämlich, dass der bei horizontaler Lage des C. davers circa 2 Cm. betragende Raum zwischen Zunge und der hinteren Wand der Fauces in Folge des Zurückgleitens des Zungengrundes auf den Introitus laryngis auf ein Minimum reducirt wurde, sobald die Nähte entfernt wurden. Die transplantirte Unterlippe war in der Mitte im Bereich der vorderen Lefzen der Wundspalte verklebt, nach hinten offen. Nach Wegnahme der Suturen in der Backe erschien die innere Fläche der letzteren von den Nasenflügeln bis zum Masseterrande verjaucht. In der linken Pleurahöhle einige Unzen Eiter; in beiden Lungen theils oberflächliche subpleurale, theils inmitten eines stark ödematösen Parenchyms eingestreute, Wallnussgrosse, im Centrum brandig erweichte lobuläre Hepatisationen vorhanden, in den Bronchialästen Jauche angesammelt. Im Herzbeutel eine Unze gelbliches Serum, das Herz vergrössert, fetthaltig, die Aortaklappen verdickt und steif; der auf- und absteigende Theil dieses Gefässes in ausgedehnten Strecken atheromatös entartet. Die Arteria iliac comm. dext. zu einem fusiformen, mehr als Wallnussgrossen Aneurysma erweitert. Leber und Milz wachsartig degenerirt, die Schleimhaut des untersten Ileums aufge-

lockert, ihre Follikel geschwellt. In beiden Nieren zahlreiche Erbsen- bis Bohnengrosse Cysten eingestreut, die Rinde wachsgelb, atrophisch, in der rechten ausserdem 2 Linsengrosse Fibrome zwischen den Pyramiden eingebettet. Die Urinblase hypertrophisch, die Schleimhaut mit zähem Schleim überzogen, die Prostata um das Doppelte vergrössert.

Zunächst ergiebt sich, dass die gangränöse Pneumonie bei dem ohnehin wegen eines bereits weit gediehenen organischen Herz- und Gefässleidens zu Lungenaffectionen disponirten Kranken allerdings von dem aus der Mundhöhle in die Bronchien inspirirten Eiter abhängig gewesen ist, dieser aber nicht so sehr aus der nach der Unterkiefer-Resection resultirenden Wunde, die grossentheils von der Mundhöhle abgeschlossen war, als vielmehr von der ausgebreiteten Jaucheflâche der Backe und Wange dahin gelangte. Daraus lässt sich nun gegen das obige Verfahren nichts Erhebliches einwenden, höchstens nur anführen, dass bei plastischen Operationen im Gesichte, in denen zugleich auch die partielle Kiefer-Resection, als ein den Operationszweck completirender Act nothwendig ist, der Abschluss der Mundhöhle durch Suturen zur Verhütung des Eindringens von Wundsecreten in die Bronchien nicht ausreicht, wenn ausserdem noch andere ausgebreitete Wundflächen zurückgeblieben sind. Was aber durch diesen Befund ausser Zweifel gestellt wird, ist, dass die Zunge, nach Verlust ihrer Stütze am Kinn, durch die Sutur der Mundhöhlenschleimhaut mit jener der normalen, oder nach Umständen künstlich gebildeten Unterlippe eine feste Stütze an der letzteren gewinnt, welche wenigstens in der ersten Zeit, bis durch plastisch entzündliche Vorgänge ihre Anlöthung an die Umgebungen fester geworden ist, ein Zurücksinken derselben gegen den Kehlkopf verhindert. Ich glaube daher aus diesem, wie noch aus drei andern Fällen, in denen das Mittelstück des Unterkiefers resecirt und das obige Verfahren angewendet wurde, den Schluss ziehen zu dürfen, dass man von der Anwendung der Sicherheitsschlinge, welche für den Kranken sehr lästig ist, und eine sorgfältige Ueberwachung erfordert, Abstand nehmen, und dafür die Befestigung des Zungengrundes an die Unterlippenschleimhaut, da, wo sie ausführbar ist, als ein viel zuverlässigeres Mittel substituiren kann, um den vom Zurückgleiten der Zunge nach hinten drohenden Gefahren zu begegnen.

Was das Resectionsverfahren selbst anlangt, so waren

ausreichende Freilegung des Operationsobjectes durch passende, aus den Backenbedeckungen geschnittene Lappen, Schonung der Schleimhaut und des Periosteums, wenn ihre Erhaltung mit dem Operationszwecke nicht collidirte, diejenigen Momente, auf welche die Aufmerksamkeit vorzugsweise gerichtet wurde. Den Knochen durchschnitt ich stets mit der Kettensäge und vollendete die Auslösung desselben, falls eine Geschwulst vorlag, mit dem Messer, hingegen bei Nekrosen einzelner Unterkieferabschnitte oder einer Unterkieferhälfte mit einem Respatorium von der Beinhaut, den Muskeln und aus dem Gelenke, wodurch zugleich eine Verletzung der A. maxill. inter. vermieden, und durch den äusseren, nicht zu weit nach oben gegen das Ohrläppchen reichenden, in den meisten Fällen jedoch in der Höhe des Unterkieferwinkels sich begrenzenden Schnitt durch die Haut entlang dem Unterkieferrande, auch der N. facialis geschont wurde. Die Blutung aus dem Unterkiefercanale erforderte unter 10 hier einschlägigen Fällen nur 5 Mal die Anwendung des Glüheisens zu ihrer Stillung, wobei nur zweimal eine Exfoliation der betreffenden Knochenfläche erfolgte, ein Ergebniss, welches auch in den übrigen, eine Cauterisation nicht erfordernden, weil ohne Knochenblutung vollendeten Resectionen, sich ebenso oft ereignete.

Eine besondere Erwähnung verdient eine osteoplastische Resection des Unterkiefers nach Billroth, welche durch ein Carcinom der Zunge und der benachbarten Organe indicirt war. Dadurch erlangte ich nicht allein eine bequeme Zugänglichkeit zum Operationsobjecte, sondern es war mir auch möglich, die Neubildung sammt der gleichfalls erkrankten Umgebung, soweit es nöthig war, über die Grenzen der Erkrankung zu exstirpiren und die Blutung aus der Art. lingualis durch die Unterbindung rasch und sicher zu stillen. Der lethale Ausgang war nicht so sehr von der Verwundung des Knochens, als vielmehr von der ausgedehnten Wunde in der Mundhöhle abhängig, welche bei Complication mit senilem Marasmus und einem hochgradigen Herzleiden zur gangränösen Pneumonie in einer dem vorher geschilderten Falle analogen Weise führte.

Carcinom der rechten Zungenhälfte, des rechten vorderen Gaumenbogens und des Bodens der Mundhöhle mit Entartung der submaxillaren Lymphdrüsen. Osteoplastische Resection der

Mandibula, Exstirpation des Geschwüres, theils mit dem Ecraseur, theils mit dem Galvanocauter. Tod am 3. Tage nach der Operation. Section. Johann Burkot, 63 Jahre alter Landmann, stets gesund, zog sich durch Druck von einem cariösen Backenzahne ein Geschwür auf dem rechten Seitenrande der Zunge zu, welches innerhalb 9 Monaten bis zu dessen Aufnahme in die chir. Klinik am 23. März 1869 folgenden Zustand darbot. Die rechte Zungenhälfte mit Einschluss der Insertionsstelle des diesseitigen Gaumenbogens sowie der Boden der Mundhöhle an dieser Seite waren in ein Geschwür mit welligen nach aussen gestülpten und indurirten Rändern und einem ebenso beschaffenen kraterförmig zerklüfteten Grunde verwandelt. Die submaxillaren Lymphdrüsen waren in der Nachbarschaft des rechten Unterkieferwinkels zu einem Hühnereigrossen schmerzhaften Knoten degenerirt, der sich nur wenig unter der Haut verschieben liess. Schon das äussere Aussehen und die Ausbreitung des Geschwüres, von dem die zur Untersuchung entnommenen Proben sich unter dem Mikroskop unzweifelhaft als Epithelkrebs erwiesen, ferner die Mitbetheiligung der Halsdrüsen, insbesondere aber das vorgerückte Alter des Patienten, welcher an Herzhypertrophie mit systolischen Geräuschen in der Gegend der Aorta litt, waren geeignet, die Prognose in Bezug auf eine beabsichtigte Exstirpation der Geschwulst in hohem Grade zu trüben, abgesehen von den unmittelbaren Gefahren, die sowohl während, als nach der Operation in Folge der ausgedehnten Verwundung das Leben desselben bedrohen konnten. Die Operation wurde auf dringenden Wunsch des Kranken am 14. April ohne Chloroformnarkose ausgeführt. Nach Spaltung der Backe vom rechten Mundwinkel bis zum Masseterrande und Unterbindung der A. maxill. externa führte ich vom äusseren Ende dieses Schnittes einen zweiten, senkrecht durch die Bedeckung bis zum Unterkieferwinkel und einen dritten, parallel den zuletzt erwähnten, durch die Mitte der Unterlippe bis zum Kinn. Nach Entfernung der cariösen Stümpfe des letzten Backen- und rechtsseitigen Schneidezahnes, bohrte ich in dem Unterkiefer unterhalb des Alveolarfortsatzes in jeder der zuletzt genannten Schnittlinien je zwei Löcher in der Entfernung von etwa 4—5 Millim. ein, sägte den Knochen zuerst nach aussen, hierauf nach innen zwischen denselben durch und klappte das resecirte Stück sammt den es bedeckenden Backentheilen nach unten um, wodurch für die Exstirpation der Zunge und des entarteten Bodens der Mundhöhle hinlänglicher Raum gewonnen wurde. Die Auslösung der Geschwulst geschah vom Zungenbeine und von der linken Zungenhälfte mittelst des Ecraseurs nach vorgängiger Abstielung der Theile, hingegen die Wegnahme der am Boden der Mundhöhle und am Gaumenbogen befindlichen Geschwürspartie, sowie der Halsdrüsen mit Hilfe des messerförmigen Galvanocauters. Nur die Art. lingualis musste unterbunden werden, was bei Abwesenheit anderweitiger parenchymatöser Blutung ohne Schwierigkeit gelang. Das resecirte Unterkieferstück wurde jederseits durch einen Silberdraht, dessen Enden in der Mundhöhle zusammengedreht und kurz abgeschnitten wurden, mit dem Rest des Unterkiefers, die äusseren Wunden durch die umschlungene Naht vereinigt; Eisumschläge auf den Hals und eine verdünnte Lösung von übermangansaurem Kali zur Reinigung der Mundhöhle verordnet. Abends starkes Fieber; die Anhäufung

von zähem Schleim im Rachen, den der Kranke auszuräuspern nicht im Stande war, verursachte grosse Beschwerden. In der Nacht reichlicher Schweiss, der Schlaf häufig unterbrochen. Am 13. April war das Schlingen sehr schmerzhaft, fortdauernde Beschwerden von Seiten des in grosser Menge sich ansammelnden Schleimes im Rachen und Kehlkopf; in der Nacht mehrmaliges Erbrechen. Am 14. April Zunahme der Dyspnoe; bei normal resonirendem Thorax grossblasige feuchte Rasselgeräusche auf beiden Seiten wahrnehmbar. Abends kalter, klebriger Schweiss im Gesichte, Kälte der Extremitäten; Stertor und fötider Geruch aus dem Munde. Tod in der Nacht. — Section. Die Schädelhöhle wurde auf Wunsch der Angehörigen nicht geöffnet. Die Gesichtswunden erschienen per primam intentionem vereinigt, das resecirte Kinnladenstück war mit dem Rest des Knochens durch Metallsuturen unbeweglich verbunden, das Periost auf der Innenfläche desselben stellenweise von Eiter unterminirt. Die rechte Zungenhälfte abgängig, die Ränder des Substanzverlustes, sowie der Boden der Mundhöhle glatt, die noch übrig gebliebene Zungenmuskulatur mit Jauche infiltrirt, ohne Spuren von carcinomatösen Ablagerungen; im Lumen der unterbundenen A. lingualis ein etwa 1 Centim. langer, fester Thrombus vorhanden. Ein Theil der Glandula salivalis submaxillaris war auch abgetragen, daneben lag unter der Haut eine kleine, mit Epithelbrei gefüllte Lymphdrüse; die Brandflächen trocken, braun gefärbt. Schilddrüse klein; die Schleimhaut des Kehlkopfes und der Luftröhre blass. In der rechten Pleurahöhle ein fibrinöser eitriger Beschlag auf der Oberfläche des Unterlappens, die Substanz dieses Lungenflügels von Luft aufgedunsen und mit hochrothem Schaum gefüllt. Die linke Lunge stellenweise mit der Costalwand verwachsen, das Parenchym des Unterlappens jauchig infiltrirt, in der Tiefe daselbst zwei Wallnussgrosse brandige Herde, in den erweiterten Bronchialästen dieses Lappens theils Eiter, theils Jauche vorhanden. Im Herzbeutel einige Tropfen Serum, die linke Herzhälfte vergrössert, die Aortaklappen mit ihren Rändern verwachsen und in Folge dessen das Ostium bedeutend verengert. Die Leber schlaff und blutarm, in der Gallenblase nebst zähflüssiger gelber Galle vier Gallensteine enthalten. Im Magen- und Darmcanal deutlich ausgeprägter Catarrh. Die Nieren normal. Die Wandungen der Urinblase verdickt, der mittlere Prostatalappen zu einer Nussgrossen, das Ostium internum klappenartig verschliessenden Geschwulst ausgewachsen.

Partielle Resectionen, bei welchen ein Theil der Kinnlade ohne Gefährdung der Totalität des Unterkieferbogens entfernt wurde, kamen 5 Mal und zwar 3 Mal wegen Epuliden, je 1 Mal wegen Krebs und Nekrose zur Ausführung. Was die Localität anbelangt, so betrafen sie 3 Mal den Alveolarfortsatz der Schneide-, 1 Mal den der Backenzähne, 1 Mal den unteren Rand des Mittelstückes. War der Alveolarfortsatz erkrankt, was bei umschriebenen Epuliden meistens der Fall war, so genügte die Ablösung der Unterlippe, nach Umständen des Falles auch der Backe bis nahe an den Kieferrand und Auseinanderhalten der

Mundspalte mit stumpfen Hacken, um die Geschwulst zugänglich zu machen, welche nach vorheriger Entfernung der benachbarten Zähne entweder mit Hammer und Meissel, oder wenn sie sich tiefer in die Kinnlade erstreckte, mit der Knochenscheere und Scheibensäge weggenommen wurde. Bei sarcomatöser Epulis habe ich ausserdem den Knochen stets mit dem Glüheisen cauterisirt, theils um die hier nicht selten vorkommenden starken Blutungen zu stillen, theils um der Reproduction des Gewächses durch möglicherweise zurückgebliebene Reste in den Alveolen, oder im Periost vorzubeugen. Die auf solche Weise entstandene Lücke im Unterkiefer war verchieden gross, und erreichte einmal bei einem von der Unterlippe auf den Knochen sich ausbreitenden Carcinom nahezu 5 Centim. Breite, wobei die beiden Hälften nur durch eine kaum $\frac{1}{2}$ Centim. breite Brücke des unteren Randes verbunden waren. Der Substanzverlust in der Lippe wurde hier nach Dieffenbach ersetzt, und genas der bereits im hohen Alter stehende Mann trotz einer intercurrirenden Pneumonie in einer verhältnissmässig kurzen Zeit nach der Operation. In einem anderen Falle gelang durch eine solche partielle Resection die Erhaltung des Alveolarfortsatzes mit vollzähligen gesunden Zähnen. Die in hohem Grade anämische bleichsüchtige Patientin litt seit mehr als einem Jahre an circumscripter Nekrose des rechtsseitigen unteren Kieferrandes, die nach Vereiterung der hier befindlichen submaxillaren Lymphdrüsen entstanden war, und zu welcher sich seit einigen Monaten eine heftige Gesichtsneuralgie im Gebiete des dritten Astes des Trigeminus hinzugesellt hatte. Nach Wegnahme eines 3 Centim. langen und 1 Centim. breiten Stückes aus dem unteren Mandibularrande fand man bei der Untersuchung des Knochens, dass die demarkirende Entzündung in der Richtung des Unterkiefercanals verlief, in Folge deren das Lumen durch stachelige, von den Wandungen ausgehende Osteophyten verengt wurde, welche auf den daselbst eingeschlossenen Nerven einen Druck ausübten und die neuralgischen Zufälle unterhielt. Diese verschwanden nach der Operation ganz, um nicht mehr wiederzukehren, und die Wunde schloss sich mit einer trichterförmigen Narbe in wenigen Wochen, ohne von anderen üblen Folgen begleitet zu sein.

An diese Fälle kann auch eine Pseudarthrose ange-

reiht werden, die nach einer Schusswunde des Unterkiefers seit 3 Monaten zwischen dem rechten, mittleren und seitlichen Schneidezahne bestand. Nach Ablösung der Unterlippe vom Knochen, unter Schonung des hier in hohem Grade hyperplastischen Periosteums auf beiden Seitenflächen, wurden die Bruchflächen nach Zerschneidung der ligamentösen Verbindungen mit der Knochenscheere geebnet, in einiger Entfernung vom Resectionsrande in jedem Fragmente ein Loch im gleichen Niveau gebohrt und beide durch einen doppelt gedrehten Metalldraht fest verbunden. Die Naht blieb durch acht Wochen liegen, innerhalb welcher Zeit ein fester Callus gebildet wurde, und die Vereinigung der Fragmente ohne jede Deformation des Unterkiefers, respective des Alveolarfortsatzes und der Zähne erfolgte.

Diese Fälle sprechen zur Genüge dafür, dass die Erhaltung der Integrität des Unterkieferbogens, wo sie ausführbar ist, grosse Vortheile darbietet, sowohl in der ersten Zeit nach der Operation, wegen der Unversehrtheit der Anheftungsstelle der wichtigsten Zungenmuskeln dann, wenn die Excision des Knochens am Mentum nothwendig war, hingegen unter allen Umständen, wegen der geringen Verwundung, und was die Hauptsache ist, der minder auffallenden, höchstens auf allenfällige Narben beschränkten Entstellung des Antlitzes.

Unter den Indicationen zur Resection des Unterkiefers stehen vier Fälle von Phosphornekrose oben an. In ätiologischer Beziehung gehörten dieselben, die Richtigkeit der anamnestischen Daten vorausgesetzt, zu denjenigen Ausnahmefällen, in denen, abweichend von der gewöhnlichen Regel, die Zahndestruction als nothwendige Vorbedingung der Nekrose nicht vorausgegangen war; denn die Kranken hatten alsogleich nach dem Auftreten der Prodromalerscheinungen, nämlich der reissenden Schmerzen im Unterkiefer, ohne dass das Zahnfleisch oder die Zähne vorher afficirt gewesen wären, die Fabrikbeschäftigung aufgegeben, und waren erst viel später darauf von Nekrose befallen worden. In dieser Beziehung reihen sich diese Fälle an die von J. Paget, Grandidier und Bucquoy veröffentlichten Beobachtungen an. Wichtiger aber als dieses war in dreien die Unzulänglichkeit der theilweisen Excision des Knochens innerhalb der Grenzen der äusserlich sichtbaren Erkrankung in einem Stadium, in welchem

es zwar noch nicht zur Demarcation der Nekrose, auch nicht einmal zu den Anfängen derselben gekommen war, nichtsdestoweniger aber die reichlichen Osteophytbildungen, und die profuse Eiterung aus den zahlreichen Fistelgängen der Mundhöhle und äusseren Haut, neben unzweifelhaften Zeichen des Knochenbrandes, die Resection rechtfertigten, die unter ähnlichen Verhältnissen nach den Erfahrungen von Thiersch-Weinlechner zu einem günstigen Resultat geführt hat. Fast hatte es den Anschein, als ob der operative Eingriff zur Entfernung der nachweisbar erkrankten Knochenpartie die bisher latente Phosphorintoxication in den übrigen, anscheinend gesunden Abschnitten der Kinnlade wachgerufen, und dieselbe zu einem solchen Grade der Virulenz und Acuität gesteigert hatte, dass dadurch der lethale Ausgang unvermeidlich wurden.

Phosphornekrose des Mittelstückes des Unterkiefers seit 8 Monaten; Resection des Knochens innerhalb der äusserlich sichtbaren Erkrankung. Genesung. Nach 2 Monaten linksseitiger Pyothorax, Recidive des Knochenbrandes in den beiden zurückgebliebenen Aesten. Wanderrose; Tod unter septicämischen Zufällen. A. Mrowiec, 24 Jahre alte Taglöhnerin, durch 4 Jahre in einer Zündhölzchenfabrik beschäftigt, wurde zu Ende dieser Zeit von heftigen Zahnschmerzen im Unterkiefer befallen. Sie vertauschte sogleich die Fabrikbeschäftigung mit einem Dienst auf dem Lande, worauf sich zwar die Schmerzen auf eine kurze Zeit verloren, allein einige Monate später mit desto grösserer Heftigkeit sich erneuerten, und von zahlreichen Abscessen der Haut und des stark angeschwollenen Zahnfleisches, aus dem allmälig die meisten Vorderzähne herausfielen, begleitet wurden. Bei ihrer Aufnahme in die chir. Klinik war die Nekrose auf das Mittelstück der Mandibula beschränkt, deren geschwollene Umgebungen bei gänzlicher Unversehrtheit der Parotisgegend an jeder Seite von zahlreichen fistulösen Gängen im Bereich der Mundhöhle und ebenso beschaffenen Abscessen in der Unterkiefergegend durchbrochen waren. Das Mittelstück wurde knapp an dem Aste jederseits am 25. Juni resecirt, die Mundhöhle von der äusseren Wunde auf die schon erwähnte Weise abgeschlossen. Die Vernarbung ging ohne alle ungünstigen Zufälle von Statten und wurde die Kranke am 25. Juli geheilt entlassen. Im Spätherbst kam sie nochmals in die chir. Klinik zurück mit einem linksseitigen pleuritischen Exsudate und zahlreichen Fistelgängen an jeder Seite des aufsteigenden Unterkieferastes, durch welche man mit einer Knopfsonde auf den denudirten und von Eiter umspülten Knochen gelangen konnte. Ein intensives Fieber, ab und zu am Gesichte auftretende entzündliche Oedeme mit profuser jauchiger Secretion begleiteten den Zustand, der mit jedem Tage hoffnungsloser sich gestaltete. Um Mitte December wurde der Urin carbolsäurehaltig, Schüttelfröste mit Gesichtsrothlauf folgten bald darauf, und dehnte sich der letztere allmälig auf den behaarten Kopf, Hals und Nacken

aus, bis, unter Zunahme des Kräfteverfalls und erschöpfenden Diarrhöen, der Tod hinzutrat. Aus dem Sectionsbefunde ist anzuführen ein linksseitiger Pyothorax mit Compression des Lungenflügels und Verdrängung des Herzens gegen die Mittellinie des Körpers, chronischer Bronchialcatarrh der rechten Lunge; im untersten Ileum und im Dickdarm Vereiterung der solitären Follikel. Das verdickte und stellenweise ossificirende Periost war jederseits vom nekrotischen Unterkieferaste durch zwischen beiden ergossene Jauche abgelöst, das rechte Unterkiefergelenk intact, das linke mit Eiter gefüllt, der Zwischenknorpel daselbst fehlend, Gelenkkopf und Höhle cariös. In der linken Vena facialis anterior und posterior trockene, der Gefässwand adhärirende, bis in die Vena jugularis interna sich fortsetzende Pfröpfe, rechts frische Fibringerinnungen vorhanden. Entsprechend der Resectionsstelle des Mittelstückes befand sich eine feste, von 3 unregelmässigen Knochenplatten unterbrochene fibröse Schwiele. Das bei der ersten Operation resecirte Mittelstück von 10 Centim. Länge, enthielt rechts einen, links zwei Backenzähne, und war von einem fein porösen Osteophyt bedeckt. Der Alveolarfortsatz im Bereich der Schneidezähne an der vorderen Wand fehlend, die Resectionsfläche links normal beschaffen, rechts innerhalb reichlicher neuer Knochenauflagerungen angelegt.

Die seit längerer Zeit in diesem Falle bestandene eitrige Pleuritis, im Verein mit dem chronischen Bronchialcatarrh, dürfte als das Resultat der die Phosphornekrose nicht selten begleitenden, unter Mitwirkung einer vorausgegangenen Erkältung gesteigerten, bronchialen und pleuralen Reizzustände (Gendrin, Sédillot) aufgefasst werden. Auf den Befund des resecirten Knochens und dessen prognostische Bedeutung für die Partialexcision des Unterkiefers werde ich nochmals unten zurückkommen; hier sei bloss erwähnt, dass die im Gefolge der Nekrose beider Aeste entstandenen Thrombosen im Gebiete der Facialvenen der linken Seite und davon abhängigen, oft wiederkehrenden entzündlichen Gesichtsödeme die Gefahren der Pyämie auch in solchen Fällen nahe zu legen geeignet sind, in denen, mit Ausschluss jeder operativen Behandlung, das Abwarten der spontanen Exfoliation des Sequesters als eine für alle Fälle gültige Regel empfohlen wird. — Der nachfolgende Fall gewinnt nicht nur wegen des raschen Recidivs der Nekrose nach einer auf die äusserlich nachweisbare Erkrankung beschränkten, frühzeitigen Resection der Kinnlade, sondern auch dadurch an Interesse, dass dabei das Gehirn in Mitleidenschaft gezogen wurde.

Phosphornekrose der rechten Unterkieferhälfte seit ½ Jahre; Exstirpation derselben aus dem Gelenke. Schnelle Vernarbung der Wunde. In der 4. Woche acutes Recidiv auf der linken Seite, mit rasch darauf folgendem Tode unter cerebralen Erscheinun-

gen. Section. Ignaz Skroka, 37 Jahre alt, arbeitete seit 4 Jahren täglich durch 15 Stunden in einer Zündhölzchenfabrik. Seit ½ Jahre gab er die Beschäftigung auf, wurde aber demungeachtet vor 3 Monaten von heftigen Zahnschmerzen befallen, worauf das Zahnfleisch zu bluten und zu schwären begann, später zahlreiche Abscesse sich in der Mundhöhle bildeten und Speichelfluss mit Schlingbeschwerden sich einstellten. Bei der Aufnahme in die chirurgische Klinik am 1. Juli 1869 fieberte Patient in hohem Grade, und erschien die rechte Gesichtshälfte bis in die Schläfengegend stark geschwollen, die vollzähligen und intacten Zähne der rechten Kinnladenhälfte gelockert, das Zahnfleisch von vielen, bis auf den nekrotischen Knochen führenden Fistelgängen unterminirt. Die linke Gesichtshälfte war unverändert, die Haut daselbst normal beschaffen, die vollzähligen und gesunden Zähne sassen in der übrigens keine krankhaften Symptome verrathenden linken Unterkieferhälfte fest. Subperiostale Exstirpation der rechten Unterkieferhälfte in der Chloroformnarkose am 5. Juli, nach vorläufiger Entblössung des Knochens durch einen entlang dem Unterkieferrande vom Kinn bis zum Winkel geführten Bogenschnitt, in dem ein zweiter die Unterlippe trennender einmündete. Die Mundhöhle wurde, wie in den vorstehenden Fällen, von der äusseren Wunde durch Metallsuturen abgeschlossen. Die exstirpirte Unterkieferhälfte war in der Gegend des Winkels und an beiden Oberflächen des Astes mit bimsteinartigen Osteophyten beschlagen; im Alveolarfortsatze, dessen innere Wand geschwürig zerstört war, befanden sich, wie schon erwähnt, sämmtliche Zähne. Nach der Operation Abnahme des vorher bestandenen lebhaften Fiebers. Am 3. Tage wurden die Nähte aus der Unterlippe, am 8. die aus der Schleimhaut der Mundhöhle entfernt. Ueberall gelang die prima reunio, so dass keine Communication zwischen der äusseren Wunde und der Mundhöhle vorhanden war. Bis zum 15. Juli war die Hautwunde bis auf eine oberflächlich eiternde Stelle mit Granulationen ausgefüllt. Ungeachtet der Kranke das Bett verliess, und als Reconvalescent betrachtet wurde, war dennoch ein nicht unbedeutender Grad von Fieber vorhanden, indem die täglichen Schwankungen der Temperatur zwischen 39—38° C. sich bewegten. Am 1. August trat plötzlich Schüttelfrost mit Anschwellung der linken Gesichtshälfte ein, zu welcher in den folgenden Tagen clonische Krämpfe der Extremitäten, dann Sopor und rechtsseitige Hemiplagie sich hinzugesellten; Tod am 7. August. — Section. Hoher Grad von Abmagerung mit icterischer Färbung der Haut; der linke Bulbus war aus der Orbita hervorgetrieben, beide Augenlider und die Bindehaut ödematös geschwollen. Im Sinus falciformis lockere Blutgerinnungen, die ganze linke Hemisphäre auf der convexen Fläche mit einer dünnen Schicht geronnenen Blutes überzogen. Die Gehirnsubstanz fest, blutarm, in den Seitenkammern einige Tropfen Serum, die Adergeflechte blass. Nach Entfernung des Gehirns erschien auch die Basalfläche des linken Mittel- und Hinterlappens mit einer dünnen Blutextravasatschicht bedeckt, ausserdem die Dura mater in der Ausdehnung eines Sechsers in der Umgebung des Foramen spinosum geschwürig zerstört, zwischen ihr und dem Knochen bis gegen die Schuppe des Schläfenbeines Eiter ergossen. Die Wandungen der Art. meningea media verdickt, eine von den sie begleitenden Venen war nach innen gegen den Arachnoidalraum in

der Ausdehnung eines Sondenknopfes ulcerös durchbrochen, von welcher Stelle das über die ganze linke Hemisphäre und die Basalfläche ausgebreitete Blutextravasat abstammte. Entsprechend dem Geschwüre der Dura mater befand sich im mittleren Lappen ein Haselnussgrosser Abscess inmitten einer röthlich erweichten Gehirnsubstanz. Die linke Fossa spheno-maxillaris war in einen ausgedehnten Jaucheherd verwandelt, der nach oben und aussen bis in die Schläfengrube unter den daselbst befindlichen Muskel, nach vorne durch die untere Augengrubenspalte bis in die Orbita reichte und den Bulbus verdrängte; das Unterkiefergelenk von Eiter zerstört. Die untere Fläche des grossen so wie die äussere des Gaumenflügels, des Keilbeins und des Tuber maxillare von Periost entblösst und rauh. In den Flügelmuskeln, so wie in der linken Hälfte der Zungenmusculatur zahlreiche Hirsekorn- bis Linsengrosse Abscesse eingestreut. Die Venengeflechte daselbst mit puriformen Thromben gefüllt, welche sich bis in die Vena facialis posterior deutlich verfolgen liessen. Die nekrotische, mit Bimsteinartigen Osteophyten beschlagene Unterkieferhälfte lag in einem von Periost und den benachbarten Muskeln gebildeten Sacke, der nur durch zwei enge, kaum für eine dünne Knopfsonde durchgängige, fistulöse Gänge im Zahnfleische mit der Mundhöhle in Verbindung war, dagegen nach oben in den ausgebreiteten Jaucheherd der Keiloberkieferspalte, der Schläfengrube und der Augenhöhle ausmündete. Die Resectionsstelle an der rechten Seite schwielig verdichtet, und sowohl die äussere Wunde, als auch die Wundspalte in der Mundhöhle vollständig vernarbt. In den Jugularvenen des Halses flüssiges Blut; die linke Lunge durch alte strangförmige Bandmassen an die Costalpleura adhärirend, die rechte frei; in den Unterlappen beider zahlreiche keilförmige, theils peripherische, theils tiefer gelegene, meist eitrig zerfliessende, metastatische Herde inmitten eines hochgradig ödematösen Parenchyms eingeschlossen. Das Herz und die grossen Gefässe normal; die Leber fetthaltig, die Milz um das Dreifache vergrössert, breiartig erweicht; die Nieren blutreich; die übrigen Organe gesund.

Die Folgen der Retention des Sequesters inmitten der verjauchten Umgebung des Unterkiefers lassen sich nach diesen Ergebnissen unschwer auch auf die expectative Behandlung der Phosphornekrose in anderen Fällen beziehen. Allein das meiste Interesse erregt die Mitbetheiligung des Gehirns auf einem so ungewöhnlichen Wege, nämlich, von der Fossa spheno-maxillaris ausgehend, von welcher der Eiter durch das Foramen spinosum in die Schädelhöhle gelangte, die Dura mater geschwürig zerstörte, und einerseits zur Abscessbildung in dem unmittelbar anliegenden Gehirnlappen, andererseits durch Anätzung einer Vene der harten Hirnhaut zum Blutextravasat im linken Arachnoidalsacke führte. Fälle von Phosphornekrose, in denen das Gehirn und dessen Häute zugleich in Mitleidenschaft gezogen wurden, dürften sich selten ereignen; der bekannteste ist jener von Ebel

(T. Holmes, A System of Surgery. II. edit. Vol. IV. p. 378), in welchem der Patient, ein Arbeiter bei der Fabrication von Zündhölzchen zuerst von Nekrose des Unter-, dann des Oberkiefers, später der Gaumenknochen und der Orbita und endlich des Stirnbeins befallen wurde. Der Tod erfolgte unter Gehirnzufällen. Man fand Eiter zwischen dem Gehirn und der Dura mater. In dem vorhin mitgetheilten Falle war die Acuität der Knochenerkrankung und die im Gefolge der dissecirenden Periostitis rasche Production von reichlichem Eiter, welcher nur in ungenügendem Maasse sich nach aussen in die Mundhöhle entleeren konnte, die Ursache, dass derselbe eingeengt von den knöchernen und aponeurotischen Umgebungen der Fossa sphenomaxillaris und temporalis, einerseits durch die untere Augengrubenspalte in der Orbita, andererseits entlang den nachgiebigen Gefässwänden der A. meningea media sich durch das Foramen spinosum in die Schädelhöhle ergoss. Im dritten Falle, welcher gleichfalls durch ein rasches Recidiv nach der ersten Operation bemerkenswerth ist, musste der ganze Unterkiefer exstirpirt werden.

Phosphornekrose der rechten Unterkieferhälfte seit 7 Monaten; Exstirpation des Knochens aus dem Gelenke. Recidiv auf der linken Seite, Excision der gleichnamigen Kieferhälfte. Genesung. Joseph Koenig, 23 Jahre alt, seit 12 Jahren Arbeiter in einer Zündhölzchenfabrik, wurde vor 7 Monaten von heftigen Zahnschmerzen und Schwellung des Zahnfleisches am linken Unterkiefer befallen. Ohngeachtet er sogleich den bisherigen Erwerb mit einer anderen Beschäftigung vertauschte, verschlimmerte sich sein Zustand, die vorher gesunden Zähne wurden gelockert, und unter Zunahme der Gingivalgeschwulst stellte sich aus den inzwischen entstandenen Fistelgängen eine profuse und fötide Eiterung ein. Bei der Aufnahme in die chir. Klinik waren diese Symptome auf die rechte, alle Zeichen der Nekrose darbietende Unterkieferhälfte beschränkt, während die linke mit den vollzähligen, intacten Zähnen ganz unversehrt erschien, auch ihre Bedeckungen im Gegensatz zu der ödematös geschwollenen und von Fisteln vielfach durchbrochenen rechten Gesichtsseite keine krankhaften Veränderungen darboten. Exstirpation der rechten Kinnladenhälfte am 17. Januar 1869 in der Chloroformnarkose. Nachdem auf die mehrfach erwähnte Weise der Knochen durch entsprechende Schnitte, zumal die äussere, entlang dem Unterkieferrande bis zur Mitte des Astes verlängerte Incision, zugänglich gemacht, und die Art. maxill. ext. unterbunden worden, hob ich das Periost mittelst eines Raspatoriums bis zum Gelenk- und Kronenfortsatz ab, sägte den Knochen in der Mitte zwischen den mittleren Schneidezähnen, von denen der rechte zuvor entfernt wurde, durch, und löste in derselben Weise den

mucös-periostalen Ueberzug von der inneren Fläche des Knochens und diesen aus dem Gelenke ohne Schwierigkeit aus. Vier Silberdrahtsuturen schlossen die Mundhöhle an der äusseren Wunde ab, welche an der Unterlippe durch umwundene Nähte vereinigt wurde. Der Verlauf war günstig. Die Suturen entfernte ich am 14. und 18. Januar; überall gelang die Prima reunio, und selbst die Halswunde, von welcher die Gefässligatur später abging, war bis zum 27. mit den äusseren Lefzen verwachsen. Dies hatte jedoch eine Eiterretention im periostalen Sacke unter der Parotis zur Folge, was sich durch Deglutitionsbeschwerden, starke Salivation und Oedem der rechten Seite des Gesichts manifestirte. Es musste deshalb die Narbe in der Höhe des Unterkieferwinkels eingeschnitten, eine Gegenöffnung unter dem Kinne angelegt und eine Drainröhre durch beide geführt werden, um dem Eiter einen hinlänglichen Abfluss zu verschaffen. Darauf verloren sich allmälig diese Symptome, die Eiterung versiegte und kehrte die rechte Gesichtsseite zu normalen Umrissen zurück. Nach 14 Tagen wurde die Röhre entfernt, worauf die Wunde sich in wenigen Tagen schloss. Am 20. Februar kam plötzlich Schüttelfrost mit Steigerung des bis dahin noch immer fortdauernden Nachfiebers, die linke Gesichtshälfte und das Zahnfleisch schwollen in bedeutendem Maasse an, und bildete sich in der Submaxillargegend ein Abscess, der freiwillig aufbrach, und in dessen Tiefe der weitunterminirte nekrotische Knochen nachgewiesen werden konnte. Die Exstirpation desselben erfolgte am 25. Februar in der vorhin erwähnten Weise mit dem Unterschiede, dass der von gesunder Beinhaut bedeckte Unterkieferast in der Nähe des Gelenktheils durchschnitten wurde. Der Verlauf war dem bei der ersten Operation ganz ähnlich und heilte bis zum 25. März die Wunde mit trichterartiger Einziehung der Haut auf beiden Seiten. Schon in der 9. Woche nach der Operation konnte man rechts eine feste, unnachgiebige Narbe wahrnehmen, welche den Kranken befähigte, auf dieser Seite selbst feste Speisen kauen zu können. Die exstirpirte rechte Unterkieferhälfte war mit intacten, jedoch locker aufsitzenden Zähnen versehen, und in der Gegend des Winkels mit 6 – 8 Millim. dicken warzigen, hingegen an beiden Flächen des Astes mit sammetartigen Osteophyten beschlagen. Beide Wandungen des Alveolarfortsatzes, sowie die Septa der einzelnen Alveolen in hohem Grade hyperostotisch, die nächste Umgebung der Resectionsfläche von jeder Knochenauflagerung frei. Die später excidirte linke Hälfte des Knochens zeigte nur am Mittelstücke einen dünnen Anflug von bimsteinartiger Osteophytmasse, während der Ast an beiden Flächen völlig normal beschaffen war.

Die voranstehenden Fälle beweisen zur Genüge die Unzugänglichkeit einer frühzeitigen, nach einem 6 – 8monatlichen Bestehen des Leidens ausgeführten Resection innerhalb der äusserlich sichtbaren Ausdehnung der Unterkiefererkrankung. Aber auch die Beschaffenheit des Knochens an der Resectionsstelle bietet kein Gewähr, dass man die Trennung desselben in einem ganz gesunden Abschnitte vorgenommen habe, und demgemäss den zurückgebliebenen Rest desselben als völlig intact betrachten

könne. Eine Vergleichung der oben detaillirten Befunde an exstirpirten Unterkiefern bestätigt dieses, und ergiebt die noch mehr überraschende Thatsache, dass gerade entsprechend der, jeder Osteophytbildung ledigen Resectionsstelle, der zurückgebliebene Abschnitt der Kinnlade in ungewöhnlich schneller Weise, und in einem Falle sogar unter Mitbetheiligung des Gehirns und seiner Umhüllungen, vom Recidiv befallen wurde, wodurch jeder operative Eingriff zur Entfernung des Sequesters aussichtslos geworden war. Man muss daher die Ursachen des Misslingens dieser partiellen Unterkieferexcision ganz anderswo suchen, und Alles deutet darauf hin, dass die in Folge der Phosphorintoxication im Periost eingeleiteten, entzündlichen Zustände auf den Ausgang dieser Resectionen einen maassgebenden Einfluss haben. Mit Recht hat J. Paget (Med. Times and Gaz. 1862. Vol. I. p. 158) hervorgehoben, dass die Erkrankung des Unterkiefers bei Phosphornekrosen sich nicht immer auf den thatsächlich nekrotischen Theil begrenzt, weil noch nebenbei an anderen Stellen des Knochens Reizzustände des Periostes vorhanden sein können, die erst nach theilweiser Excision desselben zum Vorschein kommen, so dass von dieser allein eine Genesung des Kranken sich nicht sicher erwarten lässt. Es fragt sich nun, ob diese latenten Periostitiden in den anscheinend gesunden Abschnitten des Knochens sich erkennen lassen. Ich glaube darauf bejahend antworten zu können, und finde, dass nach der Operation, ohngeachtet der scheinbaren Reconvalescenz des Kranken, in dem deutlich ausgesprochenen Nachfieber ein werthvoller Anhaltspunkt zur Entscheidung dieser Frage gegeben ist. In zwei hier einschlägigen Fällen betrugen die Schwankungen der Temperatur zwischen 38—39° C. und darüber, die Differenzen zwischen den Morgenremissionen und den abendlichen Exacerbationen 1,5—2° C. Allein auch vor der Operation ist das Vorhandensein hoher Temperaturen im Gefolge dieser Art von Nekrosen nicht zu übersehen, und kann für den Fall einer beabsichtigten Operation prognostisch verwerthet werden. Berücksichtigt man nämlich die Thatsache, dass traumatische und insbesondere die häufiger vorkommenden exanthematischen Unterkiefernekrosen, möge der Sequester mit dem Reste des Knochens noch im Zusammenhange sein, oder sich bereits davon abgesondert haben, nie von Fieberzufällen begleitet werden, hin-

gegen in den vorhin besprochenen Fällen von Phosphornekrose schon vor der Operation bedeutend hohe Temperaturgrade, 39° C. und darüber, vorhanden waren, so kann im gegebenen Falle mit Bestimmtheit vorausgesetzt werden, dass die Periosterkrankung, weit entfernt auf die zur Zeit sichtbar afficirte Stelle des Knochens beschränkt zu sein, sich vielmehr über die Grenzen derselben ausgedehnt hat und nach Vornahme der partiellen, oder selbst auf eine Unterkieferhälfte ausgedehnten Excision in nicht ganz ferner Zeit unter den Erscheinungen einer dissecirenden Periostitis mit Nekrose des noch restirenden Knochens recrudesciren werde. Gegentheilige Verhältnisse bedingten auch eine günstigere Prognose, wie aus folgender Beobachtung zu ersehen ist.

Phosphornekrose der rechten Unterkieferhälfte seit 2 Jahren. Subperiostale Resection des Knochens. Rasche Genesung. Roch Bialy, 35 Jahre alter Tagelöhner, stets gesund, arbeitete durch sechs Jahre als Tagelöhner in einer Zündhölzchenfabrik. Zu Ende des letzten Jahres wurde er in dem bisher gesunden und mit vollzähligen Zähnen versehenen Unterkiefer auf der rechten Seite von Zahnschmerzen befallen, welche trotz des Aufgebens der bisherigen Beschäftigung fortdauerten, und ihn veranlassten, sich nach und nach alle Zähne auf dieser Seite herausnehmen zu lassen. Zu gleicher Zeit schwoll das Zahnfleisch und die rechte Gesichtshälfte an, und es bildeten sich zahlreiche fistulöse Gänge in der Mundhöhle und Abscesse am Halse, welche freiwillig aufbrachen, und grosse Mengen von Eiter entleerten. In diesem Zustande blieb der Kranke durch zwei Jahre und liess sich am 9. April 1872 in die chir. Klinik aufnehmen. Die rechte Gesichtshälfte, insbesondere in der Parotisgegend und bis zur Schläfe hinauf ödematös aufgedunsen, in der Submaxillargegend drei fistulöse, trichterartig eingezogene Oeffnungen vorhanden. Die nähere Untersuchung ergab, dass sowohl der Unterkiefer, als auch die am unteren Rande desselben neugebildete, mehrfach von Cloaken durchbohrte Sequestralrinne der Nekrose verfallen, letztere auf beiden Seiten von Eiter unterminirt und in der Mitte des Kinnes, wo sich der festsitzende und vom atrophischen Zahnfleische eingefasste Sequester bereits abgesondert hatte, mit der entgegengesetzten Kinnladenhälfte ununterbrochen verbunden war. Die rechte Gesichtsseite war normal, Puls 70; Temp. 35,3 – 37,5° C.; die inneren Organe gesund. Am 15. April exstirpirte ich nach vorläufiger Trennung der Sequestralrinne, dicht am linken mittleren Schneidezahne, die erkrankte Unterkieferhälfte aus dem Gelenke, unter Schonung des Periostes, und schloss die Mundhöhle von der äusseren Wunde durch Metallsuturen in der hier mehrfach erwähnten Weise ab. Es zeigte sich, dass sowohl die vom Kinne bis zum Unterkieferwinkel reichende, den unteren Mandibularrand umgebende Knochenneubildung, als auch die mit sparsamen Osteophyten beschlagene Unterkieferhälfte ganz lose in dem Periostsacke lagen, die letztere noch überdies am Gelenk- und Kronenfortsatze durch demarkirende Entzündung vollständig vom Rest des Knochens abgelöst

war. Der weitere Verlauf nach der Operation bot nichts Besonderes dar; das Wundfieber erreichte am 2. Tage die Acme bei 39,6° C. und lief unter discontinuirlichem Abfall der Temperatur bis zum 5. Tage ab, die von da an auf das vor der Operation bestandene Niveau von 36,7—37,2° C. hinabgesunken war, und sich bis zur Vernarbung der Wunden ununterbrochen erhalten hat. Letztere erfolgte in der zweiten Woche nach der Operation; der Kranke blieb noch einige Zeit in der Beobachtung und wurde am 18. Mai geheilt entlassen.

Die narbige Kieferklemme indicirte in 2 Fällen die Resection des Unterkiefers. Der erste Fall betraf ein erwachsenes Individuum, dem ich einige Jahre vorher die Narbenmassen in der Mundhöhle zwischen der Backe und den beiden Kiefern zerschnitten, und durch eingelegte Keile nach ungefähr 8 Wochen eine Beweglichkeit des Unterkiefers erzielt hatte. Die Besserung war, wie vorauszusehen, nicht von langer Dauer, und es stellte sich bald Ankylose in dem vorher bestandenen Grade wieder ein. Bei der zweiten Aufnahme in die Klinik wurde nach Esmarch ein etwa $1\frac{1}{2}$ Centim. langes Knochenstück aus dem Unterkiefer, zwischen dem seitlichen Schneide- und dem zweiten Backenzahn, und zum Theil innerhalb und vor der Narbe ausgesägt. Die äussere Wunde vernarbte per prim. intent. und nach 8 Wochen konnte die Kranke geheilt entlassen werden. Sie war im Stande, die etwas nach links verschobene rechte Unterkieferhälfte bis auf eine Entfernung von 4 Centim. vom Oberkiefer zu entfernen, ein Zustand, welcher sich durch 2 Jahre, so weit meine Nachrichten gereicht haben, unverändert erhalten hat. Im zweiten Falle musste ich von der vorher beabsichtigten Operation der Kieferklemme nach Esmarch zur Exstirpation der betreffenden Kinnladenhälfte schreiten, erzielte aber in der zurückgebliebenen Hälfte eine ausgiebige Beweglichkeit, die im Vergleich zu der vorher bestandenen vollständigen Mundsperre ein offenbarer Gewinn für die Kranke war.

Narbige Kieferklemme mit Nekrose des Alveolarfortsatzes des linken Ober- und der gleichnamigen Hälfte des Unterkiefers. Exstirpation der letzteren aus dem Gelenke; Entfernung des Sequesters aus dem Oberkiefer. Genesung. Limet Hirsch, 13 Jahre alt, wurde mit narbiger Kieferklemme in die chir Klinik aufgenommen. Die linke Backe, sowie die Parotis und zum Theil auch die Submaxillargegend waren von einer diffusen über das Gesichtsniveau sich wölbenden callösen Narbengeschwulst eingenommen, welche in der Mitte und seitlich am Halse, auswärts vom Unterkieferwinkel von etwa Kreuzergrossen Geschwüren mit schwieligen Rändern durch-

bohrt war. Aus denselben ergoss sich eine äusserst fötide Jauche, und stiess eine durch dieselbe eingebrachte Knopfsonde auf nekrotische Knochen. Das sehr abgemagerte Mädchen konnte sich nur mit flüssigen, höchstens breiartigen Nahrungsmitteln ernähren, welche durch eine zwischen den Schneidezähnen beider Kiefer ausgebrochene Lücke eingenommen wurden. Das Leiden soll nach Angabe der Eltern in Folge Ausziehens eines Backenzahnes aus dem Unterkiefer entstanden sein. Nach Chloroformirung der Kranken schnitt ich von der linken Lippencommissur sämmtlicbe Bedeckung der Backe bis zu der daselbst vorhandenen Fistel ein, und führte von der letzteren einen zweiten Schnitt bis zum Geschwüre an der linken Seite des Halses. Da es aber unmöglich erschien, auf diese Weise zwischen den aneinandergepressten Zahnreihen beider Kiefer einzudringen, so musste noch ein dritter Schnitt von der Halsfistel, entlang dem Unterkieferrande bis zum Kinne angelegt, die Art. maxill. ext. unterbunden, und der also umschriebene Lappen bis in die Höhe des Eckzahnes abpräparirt werden. Jetzt liess sich die Ausdehnung der Erkrankung übersehen. Zuerst wurde der nekrotische und bereits abgelöste Processus alveolaris des Oberkiefers mit noch 3 darin steckenden Backenzähnen entfernt, und hierauf der Unterkiefer durch einen Dilatator vorsichtig nach unten gedrängt. Es zeigte sich nun, dass die linke Hälfte desselben, angefangen vom ersten Backenzahne bis zum Gelenktheile von Eiter unterminirt und nekrotisch war, überdies sich eine nach oben offene, mit dem Mittelstück zusammenhängende Sequestralkapsel gebildet hatte, welche gleichfalls vom Eiter umgeben war. Ich resecirte nun die linke Unterkieferhälfte in der Gegend des zuvor entfernten linken Eckzahnes, und löste sie mit Hilfe eines Raspatoriums von dem mucös-periostalen Ueberzuge der Mundhöhle, von den umgebenden Weichgebilden der Ohrspeicheldrüsengegend und aus dem Gelenke heraus und vereinigte sämmtliche Wunden durch die umschlungene Naht. An dem exstirpirten nekrotischen Knochen von 7 Centim. Länge, erschien der Gelenkkopf pilzartig eingedrückt, der Hals verkürzt, das Mittelstück mit drei Backenzähnen versehen, lag in einer 1 Centim. dicken, vom ossificirten Periost gebildeten, nach oben offenen Knochenrinne, die sich bis zur Mündung des Canalis inframaxillaris erstreckte, daselbst durch eine seichte Demarcationsfurche bezeichnet, jedoch mit der gegenüberliegenden Kieferhälfte noch in continuirlicher Verbindung, hingegen in der Gegend des Unterkieferwinkels von einer die Spitze des Zeigefingers bequem aufnehmenden Oeffnung durchbrochen und vom Unterkieferaste abgesondert war. Die Wunden vernarbten ohne alle Zufälle nach 26 Tagen. Der Unterkiefer konnte vom Oberkiefer bis auf 4 Centim. entfernt werden, die vorher callöse Backe erschien geschmeidig, weich, ihre innere Fläche glatt benarbt. Die vorher schräg nach unten verzogene Mundspalte hatte die horizontale Stellung eingenommen, das Kauen auf der gesunden Seite war unbehindert, die Sprache deutlich. Die Kranke wurde am 6. Juli geheilt entlassen.

Mit Ausschluss des Zungen-Carcinoms, zu dessen Beseitigung die osteoplastische, schon vorhin detaillirte Resection ausgeführt wurde, gaben in den übrigen sechs Fällen die mit dem Knochen

verwachsenen Lippen- und Backen-Carcineme die Veranlassung zur Excision des Mittelstückes vom Unterkiefer. Nur einmal war es möglich, wie schon oben angedeutet wurde, nach Exstirpation der Unterlippe eine beide Kinnladenhälften vereinigende, etwas ½ Centim. breite Knochenbrücke zu erhalten; viermal musste das Kinnstück in toto im Bereich des Alveolarfortsatzes der Schneidezähne, einmal das Mittelstück zwischen dem Aste und dem rechten Eckzahne zugleich resecirt werden. In diesem wurde, zur Deckung des durch die Resection und gleichzeitige Entfernung des Carcinoms in der Backe und der Unterlippe gesetzten Substanzverlustes, die Haut des Halses sammt dem unterliegenden Hautmuskel benutzt, aus welcher ein bis zum Zungenbein reichender, mit der Basis gegen den Kopfnicker gekehrter Lappen geschnitten wurde. Derselbe heilte in der ganzen Ausdehnung per prim. intent. an, mit Ausnahme in der Mittellinie der Unterlippe, wo ein dünner Streifen nekrotisirte und zu einem etwa ½ Centim. breiten Substanzverluste des Lippenrandes führte. In 5 Wochen war die Halswunde vernarbt, und zwischen dem resecirten Aste und Mittelstücke des Kiefers ein fibröser Callus gebildet, welcher sogar das Kauen halbfester Nahrungsstoffe gestattete. Was die Resultate der Unterkiefer-Resection bei Lippenkrebsen anbelangt, so ist zu bemerken, dass nur einmal, in dem bereits oben ausführlich mitgetheiten Falle, der Tod durch Bronchopneumonie kurz nach der Operation eintrat, hingegen die übrigen genasen, von denen zwei in Folge Wiederkehr des Carcinoms in den jugularen und submaxillaren Lymphdrüsen später im Verlaufe eines Jahres starben, dagegen bei Dreien eine dauernde Genesung sich erhielt, welche nach zuverlässigen Mittheilungen bis zum Jahre 1871 von Recidiven nicht gestört wurde. In zwei Fällen, in denen das Mittelstück der Kinnlade excidirt und die Unterlippe nach v. Bruns' Methode ersetzt wurde, constatirte ich ein Jahr nach der Operation folgenden Zustand: Der Unterkiefer war in auffallender Weise hinter dem Oberkiefer eingesunken, die Mundhöhle am Grunde in Folge Adduction beider Kieferhälften verengt, letztere durch kurze, fibröse, nur eine sehr geringe Verschiebung zulassende Bandmasse verbunden. Die nach der Operation in hohem Maasse hypertrophische Unterlippe erschien jetzt schlaff und atrophisch, der Unterkiefer konnte bis

auf etwa $2\frac{1}{2}$ Centim. gesenkt, die Zunge bis zur Hälfte aus der Mundspalte gestreckt werden, die Nahrungaufnahme war nicht gehindert, die Sprache deutlich.

Unter den sieben Sarcomen waren drei auf den Zahnfächerfortsatz beschränkt, die übrigen involvirten das Mittelstück der Kinnlade. Sie gehörten mit Ausnahme eines sogleich näher zu besprechenden Falles zur Gruppe der Riesenzellensarcome, denen stets eine Summe von Spindel- oder Rundzellen beigemischt war, und sämmtlich zu den periostalen Formen. Der Erfolg der Operation war, mit Ausnahme eines tödtlich abgelaufenen und Eingangs geschilderten Falles, günstig und die Genesung andauernd. Ein Fall hat nur ein anatomisches Interesse, insofern ein den acinösen Drüsen der Mundhöhle analoges Gewebe den Hauptbestandtheil der Geschwulst bildete. Er schliesst sich an eine Wahrnehmung von Birkett, welcher in einigen Fällen von Epuliden deutlich entwickeltes Drüsengewebe gefunden hat, und an eine zweite von C. Heath (Injuries and diseases of the jaws. London. 1868. p. 195), welcher eine aus dem Unterkiefer einer 55 Jahre alten Frau entfernte Geschwulst beschreibt, die einen vorherrschend glandulären Bau zeigte, in vieler Hinsicht den adenoiden Tumoren der Brustdrüse ähnlich war, und ausserdem cancroide Elemente enthielt. Der erwachsene Patient bemerkte seit 2 Jahren die aus dem Zahnfleische der linken Kinnladenhälfte ohne eine ihm bekannte Ursache auswachsende Geschwulst, welche in der letzten Zeit merklich sich zu vergrössern begann. Das resecirte Stück, vom linken Eckzahn bis zum diesseitigen Ast des Unterkiefers reichend, bestand aus dem in hohem Grade hyperostotischen und rinnenförmig ausgehöhlten unteren Knochenrande und einer auf demselben aufsitzenden, von hyperplastischem Periost scheidenartig eingeschlossenen, mehr als Orangegrossen Geschwulst. An Durchschnitten der letzteren zeigte sich deutlich ein lappiger Bau, zwischen den einzelnen Läppchen waren feine Knochenbalken und Kerne eingeschlossen; die Farbe blassroth, die Consistenz mehr weich. In einzelnen Läppchen fand man Hirsekorn- bis Linsengrosse Cysten mit heller colloider Flüssigkeit gefüllt. Die nähere Untersuchung zeigte, dass die peripheren Geschwulstschichten aus einem faserigen, stellenweise ossificirenden Bindegewebe bestanden, hingegen die einzelnen

Läppchen einen glandulären Bau zeigten, indem theils runde, theils vielfach gebuchtete, den acinösen Drüsen ganz identische Gebilde zum Vorschein kamen, deren Hohlräume mit einem senkrecht zur Follikelwand stehenden Cylinderepithel ausgekleidet waren. Viele davon waren leer, jedoch mit dem Epithelüberzuge versehen, andere, von diesem ganz entblösst, glichen scharf gerandeten, gleichsam mit einem Locheisen ausgeschlagenen Oeffnungen, die von einem verdichteten, faserigen Bindegewebe ringförmig umgeben waren, in die meisten aber wucherten spindelförmige Zellen hinein, die in den Gängen bündelweise verliefen, hingegen in den Ausbuchtungen derselben zu anastomosirenden Netzen sich vereinigten. Die Interstitien zwischen den glandulären Bestandtheilen füllten grossentheils kleine Rund- und nur spärlich Spindelzellen aus, inmitten einer theils homogenen hellen, theils feinkörnigen Intercellularsubstanz. Der Zusammensetzung nach kann diese Unterkiefergeschwulst als proliferirendes Cystosarcom aufgefasst, und ähnlichen Formationen in den Brust- und Ohrspeicheldrüsen an die Seite gestellt werden. Als Ausgangspunkt der Neubildung dürften die in der Ungebung der letzten Mahlzähne befindlichen acinösen Glandulae molares (Luschka) angenommen werden.

Resectionen des Ellenbogen- und Handgelenkes.

Die Resection des Ellenbogengelenkes war zweimal durch scrophulöse Gelenkcaries, zweimal durch Ankylose in gestreckter Stellung der Extremität indicirt. Was die erstere anbelangt, so bestanden neben der fungösen Entartung der Synovialis, zahlreiche, mit schlaffen Granulationen gefüllte Fistelgänge in der Haut, hingegen in den erweichten und vom Knorpelüberzuge denudirten Knochen käsige Abscesse, und zwar einmal im äusseren Condylus des Humerus, einmal in diesem und im Olecranon zugleich. Die Ankylose des Gelenkes im gestreckten Zustande verdankte ihre Entstehung in einem Falle acutem, durch viele Wochen sich hinziehendem Gelenkrheumatismus, in dem zweiten war sie abhängig von einem während des Eiterungsstadiums der confluirenden Variola in der Umgebung des Gelenkes gebildeten und in dasselbe sich öffnenden Abscesse, worauf die am Dorsum in der Nachbarschaft des Olecranon noch erkennbare mit dem Knochen

trichterförmig verwachsene Narbe hindeutete. Von einem Versuche der Zerreissung der Verwachsungen durch gewaltsame Beugung, musste ich schon in Berücksichtigung der anamnestischen Daten, welche auf ossificirende Vorgänge im Innern der Gelenkhöhle hinwiesen, abstehen, noch mehr aber jede forcirte Manipulation schon deswegen aufgeben, weil bei der dünnen Beschaffenheit der um das steife Gelenk anliegenden und am Rücken desselben mit den Knochen verwachsenen Haut in beiden Fällen weit eher eine Zerreissung derselben, als eine Lockerung der ankylotischen Verbindungen erwartet werden konnte. Die Autopsie der resecirten Gelenke bestätigte diese Vermuthung; bei dem 6jährigen Knaben betrug der excidirte Theil 22 Millim. Die Rotula des Humerus erschien mit dem Radius und dieser mit der Ulna durch compacte Knochensubstanz völlig verschmolzen. Auf dieselbe Weise verschmolz das in hohem Maasse verkümmerte Olecranon mit der Trochlea in der ganzen Ausdehnung, mit Ausnahme einer seichten, etwa 3 Millim. tiefen, gegen die Spitze hin offenen Furche zwischen Humerus und Ulna, die erst nach der Maceration der Knochen sichtbar wurde. Die Knochen des Unterarmes liessen sich nur noch an der Dorsalfläche unterscheiden, von der Volarfläche aus präsentirte sich das excidirte Gelenk als ein Knochenstück aus einem Gusse, an welchem von den normalen Erhabenheiten und Vertiefungen keine Spur zu finden war. Bei der erwachsenen Kranken war das excidirte Gelenk 4 Centim. lang, die Epiphysen durch feste Bindegewebsmassen unbeweglich mit einander verbunden. Nach Längsschnitt durch den Humerus und beide Unterarmknochen, deren spongiöse Substanz sclerosirt war, befand sich zwischen den jedes Knorpelüberzuges ledigen Gelenkenden ein straffes, fibröses, von reichlichen Knochenkernen durchsetztes Gewebe, welches nach Maceration in der Richtung der Gelenklinie zerfiel und die höckerigen, von stacheligen Osteophyten umgebenen Gelenkflächen zur Ansicht brachte.

Den doppelten Lappenschnitt, welchen ich in allen Fällen angewendet habe, motivire ich durch die eigenthümlichen Verhältnisse der Erkrankung in den betreffenden Gelenken. Bei Ankylose in gestreckter Lage der Extremität, erleichterte eine solche Schnittführung die Zugänglichkeit zum Gelenke und liess sich sowohl vom Humerus, als von den Vorderarmknochen das

mit den Integumenten verbundene Periost sowohl am Dorsum, als auch an der Innenfläche des Gelenkes ohne Schwierigkeit ablösen, und der Oberarm unter dem Schutze einer vorher eingeführten Rinnsonde von Ollier mit der Kettensäge von innen nach aussen bequem trennen und hierauf die Gelenkenden beider Vorderarmknochen ohne Schwierigkeit entfernen. Was hingegen die Fälle von Gelenkcaries anbelangt, so befanden sich die Ausmündungen der Fistelgänge in der Richtung der Gelenkränder und am Rücken des Ellenbogens der Art vertheilt, dass sie innerhalb der Schnitte miteinbezogen werden konnten, und nach Abtragung der fungösen Wucherungen viel leichter als beim einfachen Längsschnitte zur Vernarbung disponirt wurden. Eine Beeinträchtigung der Streckung des Vorderarmes habe ich in drei mit vollständiger Beweglichkeit geheilten Fällen nicht beobachtet, zum Beweise, dass die Verwachsung der Triceps-Sehne mit der resecirten Ulna auch beim Querschnitte auf dem Gelenkrücken erfolgen kann.

Während bei den ankylotischen Gelenken die Excision der Knochen auf das nothwendigste Maass beschränkt wurde, und in dem einen Falle etwas über zwei, in dem andern 4 Centim. betrug, musste wegen Abscessbildung innerhalb der Epiphysen bei den cariösen ein bei weitem grösseres Stück des Gelenkes entfernt werden. Demohngeachtet führte selbst ein Verlust von 8 Centim. in einem Falle, in welchem wegen des weithin reichenden Abscesses der Humerus über der Fossa intercondyloidea und schon innerhalb des Schaftes resecirt werden musste, noch zu keinem Schlottergelenke, und ist die Extremität vier Jahre nach der Operation, wenn auch auf Kosten des Oberarmes verkürzt, für die Verrichtungen des Schneiderhandwerkes vollkommen tauglich geblieben. Im zweiten ähnlichen Falle wurde das Gelenk in der Ausdehnung von 7 Centim. excidirt; hier trat winkelige Ankylose mit Brauchbarkeit des Armes ein. Diesen Ausgang glaube ich auf die zahlreichen, insbesondere von der Dorsalfläche mitten durch das Gelenk bis auf die Innenseite penetrirenden Fistelkanäle in der Umgebung des vorher cariösen Gelenkes beziehen zu müssen, welche einen fortwährenden Reizzustand in der Nachbarschaft der resecirten Knochen unterhalten und dadurch wesentlich zur Callusbildung beigetragen haben; ich werde bei den

Kniegelenk-Resectionen auf diesen Umstand noch einmal zurückkommen.

In Bezug auf die Nachbehandlung ist zu bemerken, dass die resecirte Extremität nach der Operation mit Pflasterstreifen in einer gut gepolsterten rechtwinkligen Hohlschiene aus Eisenblech befestigt wurde, deren Oberarmtheil mit dem Unterarme vermittelst einer halbkreisförmigen Drahtspange verbunden war. Dadurch war das Gelenk von allen Seiten sowohl für die Reinigung, als auch für den Verband der Wunde zugänglich gemacht, ohne dass dabei die einmal gegebene fixe Stellung beeinträchtigt wurde. Indessen musste man in zwei Fällen, wegen spasmodischer Contractionen des M. biceps, welche zur Dislocation des unteren Endes des Humerus und Vorfall desselben durch die Wunde geführt hatten, die winkelige Lage mit der gestreckten vertauschen, theils um die Annäherung der auseinander gewichenen Knochen zu erleichtern, theils um die durch den sogleich näher zu bezeichnenden Substanzverlust um Vieles vergrösserten Wunde am Rücken des Gelenkes zu reduciren und sie in die günstigsten Bedingungen für die Vernarbung zu versetzen. Diese durch den eigenthümlichen Wundverlauf gebotene Streckung des Gelenkes geschah einmal schon am zweiten, das andere Mal am 7. Tage nach der Operation und wurde diese Stellung bis zur Ausfüllung der Resectionswunde mit Granulationen behalten, hierauf am 18. und 22. Tage nach der Operation allmälig zur rechtwinkeligen Lage übergegangen. Passive Bewegungen im Verein mit Armbädern wurden in der dritten, spätestens vierten Woche nach der Operation in Anwendung gezogen, nur in einem, mit rechtwinkliger Ankylose endigenden Falle konnte sie wegen der ausserordentlichen Schmerzhaftigkeit des Gelenkes und Wiederkehr der Anschwellung mit der nothwendigen Ausdauer nicht fortgesetzt werden.

Unter den ungünstigen Ereignissen nach der Operation ist einmal eine Nachblutung zu erwähnen, die am 2 Tage eingetreten war, und durch Application von Eis gestillt wurde. Wichtiger war noch die darauf folgende Gangrän beider Lappen, wozu die schon vor der Operation stramm gespannte und in hohem Maasse atrophirte Haut durch den Druck des nach aussen in die Wunde sich verschiebenden Humerus disponirt wurde. Dennoch liess

sich, wie schon angedeutet wurde, durch Veränderung der Lage der Knochenenden und Annäherung der resecirten Flächen eine vollständige Ausfüllung der grossen Wunde mit Granulationen und Vernarbung mit Erhaltung einer freien Beweglichkeit im Gelenk erzielen. In einem zweiten Falle ergriff der Brand nur einen Theil des Oberlappens und führte zur Entblössung des Knochens daselbst, ohne dass dadurch später eine völlige Benarbung der Defectstelle gehindert worden wäre. Abscesse kamen in drei Fällen vor, zweimal im Gefolge der Entzündung nach der Operation, einmal nach wiederholten Anfällen von Erysipelas. Die Achselhöhle war in zwei Fällen, überdies in einem davon die Insertionsstelle des Deltamuskels ergriffen, einmal die innere Fläche des Vorderarms. Ein nachtheiliger Einfluss auf den günstigen Ausgang wurde davon nicht beobachtet.

Die Resection des Daumens wegen Necrose des luxirten Gelenkendes der ersten Phalanx und des Köpfchens des correspondirenden Mittelhandknochens heilte in kurzer Zeit mit Ankylose und bot weiter nichts Bemerkenswerthes dar. Was die Resection des Carpo-Metacarpalgelenkes anbelangt, so reiht sich der folgende Fall an die bekannte, reichhaltige Casuistik der mittelst Längsschnitt am Dorsum des Gelenkes ausgeführten ähnlichen Operationen an, und ist noch in der Hinsicht bemerkenswerth, dass das Radio - Carpalgelenk grösstentheils obliterirt war, was nur auf Rechnung der zu osteogenen Productionen besonders hinneingenden Eigenthümlichkeit des Periostes, welches das untere Ende dieses Knochens überzieht, bezogen werden kann.

Caries des rechten Carpo-Metacarpalgelenkes mit zahlreichen fistulösen, bis auf die cariösen Knochen führenden Gängen am Dorsum und an der Volarfläche des Carpus. Excision der Basaltheile der drei ersten Metacarpalknochen, mit Exstirpation der correspondirenden Carpalknochen nach Längsschnitten am Handrücken. Langsame Vernarbung der Wunden. Recrudescenz der Entzündungserscheinungen nach 6 Wochen an der Ulnarseite des Gelenkes. Resection des 4. und 5. Mittelhandknochens und Entfernung nekrotischer Trümmer der noch übrigen Carpalknochen. Heilung. Resultat nach 3 Jahren. Rudolph Kallaus, 18 Jahre alt, Techniker, zog sich im 10. Lebensjahre bei gymnastischen Uebungen eine Entzündung des rechten Handgelenkes zu, die am Handrücken zu einem Abscess führte, welcher zwischen dem 2. und 3. Metacarpalknochen eröffnet wurde, und kurze Zeit darauf vernarbte. Nach ungefähr 4 Jahren bildete sich abermals im ersten

Zwischenknochenraume ein zweiter Abscess, aus dem nach Eröffnung ein nekrotisches Knochenstück, offenbar der zweiten Reihe der Metacarpalknochen angehörend, entfernt wurde. Nach Vernarbung desselben ging Kallaus zu einem Tischler in die Lehre, war aber genöthigt das Handwerk aufzugeben, weil das rechte Handgelenk zu schwellen und zu schmerzen begann. Ein im Herbst 1869 angelegter Gypsverband musste nach 4 Wochen wegen heftiger Schmerzen abgenommen werden; es entstand ein Abscess in der Vola, welcher spontan aufbrach. Bei der Aufnahme in die chir. Klinik am 4. Januar 1869 war das rechte Carpo-Metacarpalgelenk walzenförmig geschwollen, die prall gespannte und von reichlichen Venennetzen durchzogene Haut glänzend, am Dorsum befanden sich zwei fistulöseOeffnungen, von denen die eine zwischen Daumen und Zeigefinger auf das cariöse Os multangulum majus und minus führte, die zweite in der Mitte des Interossealraumes zwischen dem Zeige- und Mittelfinger gelegen, eine Knopfsonde entlang eines mit nekrotischen Knochentrümmern und reichlich blutenden Granulationen angefüllten Canals bis zu der in der Volarfläche befindlichen Fistelöffnung gelangen liess. Das Carpo-Metacarpalgelenk in hohem Grade schmerzhaft und bei passiven Bewegungen ein deutliches Reibungsgeräusch in der Gegend des äusseren Gelenkrandes daselbst wahrzunehmen. Am 1. Februar 1869 wurde die Resection in der Chloroformnarkose auf folgende Weise ausgeführt. Ein Längsschnitt auf dem Rücken des ersten Metacarpalknochens, zwischen den beiden Abductoren des Daumens, von der bereits erwähnten Fistelöffnung beginnend bis nahe zum ersten Daumengelenk verlängert, spaltete die Haut, das unterliegende Bindegewebe und das Periost, welches mit einem Raspatorium von dem ersten Metacarpalknochen sammt der Haut abgehoben und hierauf die cariöse Basis desselben und ein Theil des Mittelstückes in der Länge von $2\frac{1}{2}$ Cm. mit der Knochenzange, hingegen das fungös entartete grosse vielwinkelige Bein aus seinen Verbindungen mit der Scheere weggenommen wurde. Auf ähnliche Weise machte ich von der zweiten Fistelöffnung einen bei 4 Centim. langen, in das Carpalgelenk einfallenden Schnitt, schob die Sehnenbündel des gemeinschaftlichen Streckers mit stumpfen Hacken auseinander, worauf ich zuerst mehrere nekrotische Trümmer aus der 2. Reihe des Carpus, wahrscheinlich dem kleinen vielwinkeligen und dem Kopfbeine angehörend, entfernte, und nach Ablösung des Periostes die cariöse Basis des 2. und auch die des 3. Mittelhandknochens von derselben Wunde aus mit einer Knochenscheere entfernte. Die Verbindung der Dorsalwunden mit der Fistelöffnung in der Vola manus wurde nach Ausleerung der nekrotischen Knochensplitter und fungösen Massen, die hier im Wege lagen, mit dem Bruns'schen Löffel für den Eiterabfluss wegsam gemacht, die Wunde mit Carbolsäure verbunden und die im Ellenbogen flectirte Extremität auf einer Winkelschiene, die mit einem Ausschnitt für die Vola versehen war, befestigt. Eisbeutel auf die Hand. Der Verlauf nach der Operation war in den ersten Wochen sehr günstig. Bei einem mässigen Wundfieber, jedoch lebhaften Schmerzen im Handgelenke, die nach Verabreichung von Opiaten schon zu Ende der ersten Woche sich verloren, bedeckten sich die Resectionswunden mit lebhaft rothen Granulationen und vernarbten bis auf einen für eine Knopfsonde noch offenen Fistelgang, welcher am Dorsum in der Gegend des 2. Metacarpal-

knochens und in der Vola an der vorher bestandenen Fistelöffnung ausmündete. Der Carbolsäureverband war die ganze Zeit ausschliesslich in Anwendung gekommen, und wurde die Hand und Vorderarm nach Aussetzen der Kälte schon nach Ablauf der ersten Woche, in Watte gehüllt, mit einer Unterstützungsschiene versehen, und dem Patienten gestattet, das Bett zu verlassen. Am 14. März entstand unter lebhaften Fieberbewegungen eine Anschwellung der Mittelhand in der Gegend des Ulnarrandes, welcher rasch ein Abscess an der Basis des 5. Metacarpalknochens folgte und geöffnet werden musste. Auch die im zweiten Interossealraume befindliche, grösstentheils vernarbte Wunde, war wieder aufgebrochen, und es floss aus allen drei Oeffnungen viel Eiter aus, welche wie die Untersuchung mit der Knopfsonde zeigte, durch Hohlgänge untereinander communicirten, und in denen ausser fungösen, leicht blutenden Granulationen nekrotische Knochen nirgends zu entdecken waren. Zwei Drainageröhren, von denen die eine durch die jüngst geöffnete Abscesswunde am Ulnarrande, die andere in den zweiten Interossealraum eingelegt und deren entgegengesetzten Enden durch die Fistelöffnung in der Volarfläche des Carpus herausgeleitet wurden, verhinderten die Stagnation und Versenkung des Eiters zwischen den Sehnenscheiden der Beuge- und Streckmuskeln, und erleichterten die Reinigung der Fistelgänge. Der unmittelbare Erfolg davon war, dass der Carpus und die Mittelhand allmälig abschwollen, und die vorher laxen Granulationen ein gesunderes Aussehen gewannen. Ein weiterer Fortschritt in der Vernarbung wurde damit jedoch nicht erzielt, und selbst Einspritzungen der Villate'schen Lösung, die 2—3 Mal in der Woche gemacht wurden, waren erfolglos, höchstens, dass an den Tagen, wo dieselben zur Anwendung kamen, die Temperatur jedesmal regelmässig am Abend bis 40° C. unter Andauer heftiger Schmerzen gestiegen war. Deshalb entfernte ich am 30. Mai die Röhren, schnitt in der Chloroformnarkose von der am Ulnarrande des Metacarpus befindlichen Abscessöffnung bis nahe zum ersten Phalangealgelenk, ohne dieses jedoch zu entblössen, durch sämmtliche Integumente und das Periost ein, und resecirte den fünften cariösen Metacarpalknochen, nach Ablösung der cutan-periostalen Lappen an der Basis in der Ausdehnung von 2½ Centim. mit der Knochenscheere. Auf dieselbe Art wurde die cariöse Basis des vierten Metacarpalknochens, unter Schonung der Strecksehnen, die zur Seite geschoben wurden, resecirt und aus beiden Schnittwunden ausserdem viele nekrotische Knochentrümmer von verschiedener Grösse, dem Carpalgelenk angehörend, ausgezogen. Die Nachbehandlung bot nichts Besonderes dar, und ging die Heilung von nun an ohne andere ungünstige Zwischenfälle von Statten. Zuerst vernarbte die im zweiten Interossealraum bei der ersten Operation angelegte und später fistulös gewordene Wunde, dann die am Radialrande gelegene Schnittöffnung, und successive die übrigen sammt dem Fistelgeschwür in der Volarfläche. Am 7. Juli wurde Patient geheilt entlassen. Nach 3 Jahren finde ich den Carpus von flachgedrückter Gestalt und im Vergleich zum gesunden um Vieles schmächtiger, so dass die Processus styloidei beider Vorderarmknochen auffallend hervortreten und mit dem schaufelartig geformten Metacarpus der Hand ein unförmliches, im ehemaligen Carpalgelenke halsartig eingeschnürtes Aussehen verleihen. Der Daumen ist mehr dem Zeigefinger genähert, die Beu-

[illegible]

[illegible] In dem [illegible] genommen [illegible] bildeten [illegible] die Folge der Nachgiebigkeit [illegible] An der Stelle der exstirpirten Basen [illegible] Ausnahme des ersten, welcher [illegible] war, nur stellenweise Callusablagerungen [illegible] Carpus zusammenhängenden Narben[illegible] Finger in den Phalangengelenken war [illegible] fortgeschritten, so dass die Hand zu vielen [illegible] Gegenstände, auch zum Schreiben [illegible] Arbeiten, wie zum Aufheben einer Last, unzureichend erwies.

Resectionen des Hüftgelenkes.

In den drei Fällen von Hüftgelenkresection knüpft sich das meiste Interesse an die Gegenwart von Bindegewebsentzündungen in der Beckenhöhle, womit zugleich in zweien eine Perforation des Acetabulum verbunden war. Eulenburg (v. Langenbeck's Archiv Bd. VII. Heft 3. S. 739) bemerkt in Bezug auf die Diagnose dieser Zustände, dass man über das Vorhandensein [illegible] Beckenaffectionen selten vor Beginn der Operation [illegible] vor Hinwegnahme des Schenkelkopfes volle Klarheit erlangen wird. Eine Ausnahme liesse sich höchstens in jenen Fällen statuiren, in denen die in inguine vorhandenen [illegible] auf die Fossa iliaca ausgeübten Drucke [illegible] doch auch hier bleibt man über den Anfang des [illegible] und die Ausdehnung des Eiterherdes [illegible] wird erst während des Wundverlaufes [illegible] halt orientirt. Die nachfolgenden Beobachtungen [illegible] über die hier angeregten zweifelhaften Fragen [illegible] verbreiten.

Caries des rechten Hüftgelenkes [illegible] der Fossa iliaca dextra: zahlreiche [illegible] derselben; Resection des [illegible] Trochanter, Wegnahme des [illegible] Meissel. Erschöpfende [illegible] am Kreuzbein. Tod am [illegible] Tage [illegible] Salamon Alter [illegible] Tage [illegible] 17. October 1867 [illegible] 2 Jahren und [illegible]

gebung des M. tensor fasciae latae, von wo man mit der Sonde in der Richtung gegen das Gelenk vordringen, aber nekrotische oder cariöse Knochen nicht erreichen konnte. Die kranke Extremität war in der Hüfte und im Knie flectirt, und die Fussspitze nach einwärts gestellt, im Vergleich zur gesunden um 3 Cm. verkürzt. Ein deutlich wahrnehmbares knarrendes Geräusch bei passiven Bewegungen des Femur während der Chloroformnarkose liess einerseits die Entblössung der sich gegenüberstehenden Gelenkflächen vom Knorpelüberzuge, andererseits durch die geringen Excursionen des nach oben und hinten gezogenen grossen Trochanter einen weit fortgeschrittenen Schwund des Schenkelkopfes vermuthen, überdies die Digitalexploration per anum an der rechten Seite in der Tiefe eine flachgewölbte Induration erkennen, welche bis zum Sitzbein reichte, und auch beim tiefen Drucke der Bauchdecken in der Richtung des M. ileo-psoas nachgewiesen werden konnte. Dabei grosse Abmagerung und hektisches Fieber; geringe Esslust, ab und zu profuse Diarrhöen mit mehrtägiger Constipation abwechselnd. Urin sparsam, schwach sauer, sp. Gew. 1,014 mit reichlichen Alkali- und Erdphosphaten; kein Eiweiss daselbst vorhanden. Resection des Hüftgelenkes am 14. Januar 1868 in der Chloroformnarkose. Ein etwa 8 Centim. langer, gegen das Kreuzbein etwas convexer Schnitt hinter dem grossen Trochanter legte den atrophischen, am äusseren Pfannenrande liegenden Schenkelkopf bloss, der, sammt dem Trochanter. mittelst der Kettensäge resecirt wurde. Nach Wegnahme eines Bohnengrossen, offenbar dem Schenkelkopfe angehörenden Sequesters aus der Pfanne, welche am Grunde einen nahezu Guldengrossen Substanzverlust zeigte, und daselbst durch eine feste, beim Drucke auf die vorhin erwähnte Geschwulst nicht fluctuirende Membran verschlossen war, und Unterbindung einer kleinen Arterie, wurde die Wunde durch mehrere Knopfhefte vereinigt, die gestreckte Extremität in einer Price'schen Schiene mit Heftpflastern fixirt, ausserdem mittelst einer zweiten flachen, in der Hüftgegend durch eine bogenförmige Stahlspange unterbrochenen Schiene mit dem Stamme unbeweglich verbunden, und in einer Schwebe aufgehängt. Nach der Operation geringes Wundfieber; beim Wechsel des Verbandes am 17. Januar kam nur eine geringe Menge von dünnflüssigem Eiter nach Entfernung der Hefte aus der Tiefe der Wunde hervor, die stellenweise mit den Rändern verwachsen war. Vom 20. Jan. stellte sich Diarrhöe mit Oedem der Füsse, grosse Eiweissmengen in dem sparsamen Urin, ein. Die Anfangs auf 3—4 copiöse, fötide Stuhlgänge beschränkten Darmausleerungen wurden ohngeachtet der dagegen angewandten Mittel immer reichlicher; dabei blieb der Unterleib schmerzfrei, allein die Kräfte nahmen zusehends ab, zumal sich noch ein rasch um sich greifender Decubitus des Kreuzbeines hinzugesellte. Tod am 30. Januar unter Erscheinungen der Erschöpfung. — Section. Anämie des Gehirnes. Beide Lungen in den oberen Lappen lufthaltig, blutleer, in den unteren mit blassröthlichem Schaume gefüllt. Im Herzbeutel ½ Unze Serum, in der linken Kammer kaum einige Tropfen, in der rechten sehr geringe Quantitäten von theils flüssigem, theils coagulirtem Blute vorhanden. Klappen normal. Die Leber vergrössert, von glatter Oberfläche und fester Consistenz, die Ränder abgerundet, die Schnittfläche blutarm, wachsartig glänzend, die Gallenblase von dickflüssiger schwärzlicher Galle aus-

gedehnt. Die Milz um das Doppelte vergrössert, fest und trocken, an der Schnittfläche glänzend und daselbst reichlich Hirse- bis Linsenkorngrosse graue Kerne eingestreut. Die Nieren etwas vergrössert, die Kapsel leicht abzulösen, die graugelbe Corticalis grenzte sich gegen die dunkel gerötheten Pyramiden scharf ab, die Glomeruli traten nach Einwirkung von Jodlösung deutlich hervor. Die Magenschleimhaut mit zähem Schleim überzogen. Im Dünndarm flüssige gelbe Faeces, die Mucosa blass, bei Begiessen mit Jodlösung färbten sich die arteriellen Gefässramificationen auf überraschende Weise braunroth. Die Resectionswunde war grossentheils mit ihren Rändern verklebt, das Femur im Bereich der Resectionsstelle in der Ausdehnung eines ½ Cm. nekrotisch, und dieser Theil vom Rest des Knochens durch eine seichte Demarcationsfurche abgegrenzt, das Periost unterhalb verdickt und stellenweise ossificirend, das Knochenmark stark vascularisirt, die compacte Rinde durch entzündliche Atrophie bis zur Dicke eines Pergamentblattes geschwunden. Das Acetabulum in der Ausdehnung eines Guldenstückes fehlend, der runde Substanzverlust durch das hyperplastische, die innere Darmbeinfläche überziehende Periost verschlossen. Der Limbus cartilagineus, so wie der Knorpelüberzug an dem noch restirenden Boden der Pfanne zerstört. Das callös verdickte Bindegewebe jenseits des die Pfanne abschliessenden Periostes bis nach vorne gegen das Foramen obturat. und nach oben der ebenso beschaffene subperitoneale Zellstoff bis in den Raum des grossen Beckens trug mit dem zu einer festen fibrösen Schwiele umgewandelten Ileo-psoas zu der nach aussen durch die Bauchdecken und nach innen durch den Mastdarm bei Lebzeiten nachgewiesenen Beckengeschwulst bei.

Indem ich auf die Perforation der Pfanne und die reactive, den Eiterdurchbruch in die Beckenhöhle hintenanhaltende Bindegewebssclerose jenseits derselben sogleich weiter unten zurückkommen werde, sei hier bemerkt, dass zum lethalen Ausgange vor Allem die langwierige Dauer der Coxalgie und der davon abhängige, fortgeschrittene Marasmus beigetragen haben, womit denn auch die amyloide Degeneration der grossen Unterleibsdrüsen und der Gefässe des Darmkanals zusammenhing, die bei Knochencaries unter so bewandten Umständen nur selten vermisst wird. Ohne diese Complicationen wäre die Resectionswunde nach Entfernung des cariösen Schenkelkopfes wahrscheinlich der Vernarbung entgegengeführt worden, indem, wie eine Erfahrung von Barwell beweist, die ulceröse Resorption des Pfannengrundes und selbst die Anwesenheit von Abscessen in der Beckenhöhle der definitiven Ausheilung derselben keine unübersteiglichen Schranken entgegensetzen. Analog diesem war der nachstehende Fall, nur von ihm durch einen mehr chronischen Verlauf nach der Operation, und durch die weiteren Folgen abweichend, welche aus der

completen eitrigen Schmelzung der das Acetabulum abschliessenden sclerotischen Bindegewebegeschwulst sich ergeben haben.

Coxalgie im dritten Stadium; Abscess in der Umgebung des M. tensor fasciae latae. Resection des Schenkelkopfes, Drainage des Abscesses. Vernarbung der Wunde bis auf einen 5 Cm. langen Fistelgang; Entlassung des Kranken mit einem Stützapparate nach 12wöchentlicher Behandlung. Wiederaufnahme desselben nach 5 Monaten; fruchtlose Versuche zur Schliessung der Fistel, Bright'scher Hydrops. Tod 16 Monate nach der Operation. Section. Johann Kasnik, 12 Jahre alt, Tagelöhnerssohn, seit 2 Jahren an Coxalgie leidend, kam am 6. April 1869 in die klinische Behandlung. Am linken Hüftgelenke waren die Erscheinungen der Coxalgie im Adductionsstadium in hervorstechender Weise ausgeprägt; ausserdem ein kolossaler Abscess in der Gegend des M. tensor fasciae latae vorhanden, welcher von der Spina ilei ant. sup. bis nahe zur Mitte des Oberschenkels und nach hinten bis über den grossen Trochanter hinaus sich erstreckte. Einwärts vom linken Darmbeinkamme, in der Tiefe der Fossa iliaca eine diffuse, beim Drucke wenig empfindliche Schwellung bemerkbar; die Untersuchung per anum ergab in Bezug auf eine etwaige Intumescenz in der Nachbarschaft der Pfanne ein negatives Resultat. Resection des Schenkelkopfes, dicht an der Insertion des Halses am grossen Trochanter am 26. April in der Chloroformnarkose, wobei mittelst des in das Gelenk führenden Einschnittes zugleich der Abscess gespalten und zum leichteren Abflusse des Eiters durch zwei Kautschukröhren in der Resectionswunde drainirt wurde. Fungöse Reste der Synovialis entfernte ich mit der Scheere, den cariösen Pfannenrand mit dem Hohlmeissel. Im Grunde des Acetabulum, welches ein mattes, glanzloses Aussehen darbot, konnte man eine scharfgerandete flache Vertiefung in der Grösse eines Sechsers, ohne Knorpelüberzug, erkennen, welche fest und beim Drucke nicht nachgiebig war. Die Extremität wurde in derselben Weise, wie im vorstehenden Falle auf einer Ruheschiene befestigt und in einer Schwebe aufgehängt. Intensives Fieber in den ersten Tagen, reichliche Jauchesecretion, unter Abstossung brandiger Zellgewebspartieen aus der Abscesshöhle nach Lösung der Hefte zwischen dem 3.—5. Tage, wodurch die prima reunio der Wunde misslang. Unter Anwendung prolongirter Bäder durch 14 Tage reinigte sich die Wunde und bedeckte sich mit gesunden Granulationen, worauf die Extremität, wegen offenbarer Tendenz zur Verschiebung des Trochanter auf die äussere Darmbeinfläche und dadurch verursachter schmerzhafter Zufälle in einem nach Sayre's Vorgang improvisirten Streckapparate permanent fixirt wurde. In Folge dessen hörten die Schmerzen auf, es stellte sich Appetit und Schlaf ein, und nahm die Eiterung in der Wunde ab, aus welcher die Drainageröhren vorher beseitigt wurden. Ein Erysipel zu Ende der 4. Woche in der Umgebung der Wunde, und von da sich auf den Ober- und Unterschenkel verbreitend, verschwand nach 6tägiger Dauer bei der schon früher erwähnten abortiven Behandlung; die Abscesshöhle vernarbte bis Ende der sechsten, die Resectionswunde bis auf einen 5 Cm. langen, nur in geringem Maasse eiternden Fistelgang, in der 8. Woche. Das Allgemeinbefinden des Kranken war in jeder

Beziehung befriedigend; die um 6 Cm. verkürzte Extremität konnte ohne alle Schmerzen passiv in der Hüfte bewegt werden, der Kranke mit Hülfe von Krücken herumgehen. Er wurde im Juli mit einem Stützapparate, an dessen Schuh die Sohle entsprechend der Verkürzung der Extremität erhöht war, auf Wunsch seiner Eltern in der 12. Woche nach der Operation entlassen. Im Spätherbste desselben Jahres kam er nochmals in die Klinik zurück. Der Allgemeinzustand hatte sich in Folge ungenügender Pflege und Entbehrungen im elterlichen Hause verschlimmert; der Knabe war sehr abgemagert, ein depascirendes Fieber mit profusen nächtlichen Schweissen hatte sich eingestellt, obgleich die Esslust und der Schlaf ungestört geblieben waren. Was das Hüftgelenk anbelangt, so hatte der Fistelgang sich bis auf 8 Cm. vertieft, und entleerte sich ein seröser Eiter in grosser Menge aus demselben, jedoch konnte die Sonde nirgends auf denudirte Knochen stossen. Die Umgebungen des Gelenkes waren etwas empfindlich, nicht angeschwollen, die Extremität durch das Hinaufrücken des grossen Trochanters bis auf 8 Cm. verkürzt. Von der Fossa iliaca sinistra breitete sich die Eingangs beschriebene Anschwellung bis zum horizontalen Schambeinast aus und erstreckte sich, wie die Digitalexploration durch den After zeigte, bis in die Fossa ischio-rectalis, ohne eine deutliche Fluctuation an dieser Stelle zu verrathen. Nach Fixirung der Extremität in einer Schiene, Anwendung der feuchten Wärme und Verabreichung einer nahrhaften Kost erholte sich Patient in etwas; der Fistelgang schien sich nach wiederholten Aetzungen mit Höllenstein zu verkleinern, die Eiterung in demselben abzunehmen Ende Mai traten in der Beckengeschwulst intensive Schmerzen auf, die durch Cataplasmen in etwas gemildert wurden, jedoch nicht mehr völlig wichen. Bald darauf war eine deutliche Fluctuation daselbst wahrnehmbar, und stellte sich gleichzeitig Oedem der unteren Extremitäten und der Hände ein; der Urin wurde eiweisshaltig. Die Symptome des Bright'schen Hydrops entwickelten sich unaufhaltsam, der Tod erfolgte im August, 16 Monate nach der Operation. — Section. Hydrops anasarca und ascites; die innere Hirnhäute serös durchfeuchtet, ebenso das teigig weiche, anämische Gehirn. In jedem Brustfellsacke etwa ½ Pfund gelbes Serum ergossen, beide Lungen ödematös. Herz und Klappen normal. Die im rechten Lappen vergrösserte Leber war von teigiger Consistenz, schmutzig gelber Farbe, fetthaltig; in der Gallenblase dünnflüssige gelbe Galle. Die Milz von normaler Grösse, ihre Kapsel runzlig, das Parenchym trocken und derb, am Durchschnitte wachsartig glänzend. Die Magenschleimhaut aufgelockert, am Grunde ecchymosirt. Die Nieren klein, die Kapsel adhärent, die Oberfläche granulirt, am Durchschnitt sowohl die Cortical- als auch die Medullarsubstanz grossentheils geschwunden. Nach Einschnitt in die links befindliche Beckengeschwulst ergoss sich eine grosse Menge Jauche, die zwischen der sclerosirten und mit warzigen Osteophyten bedeckten inneren Darmbeinfläche einerseits, und dem schwielig verdichteten Ileo-psoas, sowie dem indurirten subperitonealen Zellstoff andererseits angesammelt war; die Dicke der Kapsel erreichte stellenweise nahezu 1 Cm. Der Jaucheherd erstreckte sich nach hinten bis zur cariösen Symphysis sacro-iliaca, nach vorn und unten bis zum Foramen obtur., im Centrum desselben lag das perforirte Acetabulum,

welches in der Richtung der fötalen Knorpelverbindungen auseinandergefallen und mit dem horizontalen Schambeinaste cariös erweicht war. Nach vorne setzte sich die vorbenannte Jauchehöhle unter der Sehne des M. ileo-psoas weggebend bis auf die äussere, stellenweise cariöse Darmbeinfläche aus, nach unten communicirte sie durch den grossen Hüftausschnitt mit einem zweiten, unter dem grossen Gesässmuskel längs des N. ischiadicus bis zur Mitte des Oberschenkels reichenden Abscess. Der bei Lebzeiten bestandene Hohlgang war in der Richtung gegen die Pfanne durch die Mm. quadratus femoris und obturator externus, insbesondere durch den hier befindlichen Trochanter vom Beckenabscesse abgeschlossen, jedoch vorwärts dieser Muskeln mit dem Senkungsabcesse an der hinteren Oberschenkelseite in Verbindung. Die abgerundete Spitze des Trochanters, an den sich der grosse und mittlere Gesässmuskel anhefteten, war in der Entfernung von 4 Cm. nach oben und aussen vom Acetabulum durch eine feste, bei 6 Cm. lange und 4 Cm. breite fibröse Bandmasse an das Darmbein angeheftet. Diese stellte gleichsam eine fibröse Gelenkkapsel dar, und schloss eine Höhle ein, in welcher die innere glattgeschliffene Fläche des Trochanter mit einer ähnlich beschaffenen des Darmbeins articulirte. Die V. saphena und cruralis, so wie die Aeste der V. profunda waren mit trockenen, den Wänden fest anhängenden Pfröpfen verstopft.

Ich glaube, nach der Analogie des ersten, auch in diesem Falle, insbesondere mit Rücksicht auf den Befund während der Operation, eine bereits durch längere Zeit bestehende Usur des Pfannengrundes annehmen zu können, welche durch das hyperplastische Periost und jenseits befindlichen musculären und bindegewebigen, schwielig verdichteten Gewebeschichten verschlossen war. In dieser Auffassung werde ich bestärkt durch den relativ günstigen Ausgang der Resection, in so fern der Knabe nach seiner Entlassung nahezu ein halbes Jahr zu gehen im Stande war, und sich eines relativen Wohlbefindens erfreute, ein Resultat, welches sicher nicht erzielt worden wäre, wenn die fragliche Beckengeschwulst schon damals Eiter enthalten hätte. Uebrigens wird die Ursache des completen Durchbruches der Pfanne und davon abhängige Eiteransammlung jenseits derselben durch die Section genügend aufgeklärt, aus der sich unzweifelhaft herausstellt, dass der nach der Operation zurückgebliebene Fistelgang wesentlich dazu beigetragen hat. Denn in den ersten Wochen war dessen Vernarbung vom Grunde der Wundhöhle durch den zugleich vorhandenen Oberschenkelabscess, welcher mit dem Hüftgelenk communicirte, unmöglich, später, als sich dieser geschlossen hatte, wurde das noch eiternde Acetabulum durch die Dislocation des Femur auf die äussere Hüftbeinfläche und Inter-

position der Muskeln vom Hohlgange abgeschlossen und dadurch zur Retention des Eiters daselbst Veranlassung gegeben, die schliesslich zum Durchbruch der Verschlussmembran, zur eiterigen Schmelzung des bindegewebigen Callus und diffuser Verjauchung in der Beckenhöhle geführt hat. Man sieht zugleich daraus, wie begründet der Rath englicher Chirurgen (Fergusson) ist, welche den Trochanter unter allen Umständen sammt dem erkrankten Schenkelkopfe entfernen. Die Degeneration der grossen Unterleibsdrüsen war die natürliche Folge der langwierigen, durch die Hüftgelenkcaries unterhaltenen Eiterung, und ist der lethale Ausgang nach einem so langen Zeitraum nach der Operation ganz darnach angethan, um ähnlich beschaffene Fälle auf ihren wahren Werth zurückzuführen, von denen berichtet wird, dass die Patienten nach einer Hüftgelenkresection mit einer Fistel ganz geheilt entlassen worden sind. In der dritten Beobachtung war das coxalgische Leiden mit einem Beckenabscess vergesellschaftet, welcher sich während des Wundverlaufes in den auf der äusseren Fläche des Darmbeines befindlichen Eiterherd entleerte.

Luxation des linken Oberschenkels auf die äussere Fläche des Hüftbeines seit 9 Monaten. Fistulöser Abscess unter dem grossen Gesässmuskel, diffuse fluctuirende Geschwulst in der Fossa iliaca und ischio-rectalis. Wegnahme des luxirten und am Halse abgebrochenen, nekrotischen Caput femoris, Resection des cariösen Collum an der Basis. Erratisches Erysipel. Tod nach 21 Tagen. Section. Johann Gregorik, 17 Jahre alt, Gutsbesitzerssohn, stürzte im September 1870 vom Pferde und wurde gleich darauf von heftigen Schmerzen in der linken Hüfte befallen, die jede Bewegung der verkürzten und mit dem Fusse nach einwärts gestellten Extremität unmöglich machten. Zwar hörten dieselben nach mehrwöchentlicher Ruhe auf, erschienen jedoch, nachdem ein herbeigerufener Bauer sich vergeblich mit Reductionsversuchen abgemüht hatte, wieder, worauf sich eine diffuse Anschwellung der Hüft- und Gesässgegend einstellte und unter wiederholten Frostschauern ein Abscess daselbst bildete, der nach mehreren Wochen spontan aufbrach und fistulös blieb. Am 25. Mai 1871 wurde Patient in die chirurgische Klinik aufgenommen. Er fieberte bedeutend und war abgemagert. Die linke untere Extremität befand sich in der dritten coxalgischen Stellung unbeweglich mit dem nach auf- und vorwärts gehobenen Becken verbunden. An der äusseren Fläche des Femur, etwas hinter und unter dem grossen Trochanter, war ein Fistelgeschwür vorhanden, durch welches eine Knopfsonde in der Richtung gegen die Pfanne 11 Cm., hingegen nach auf- und auswärts bis 13 Cm. eingeschoben werden konnten, ohne auf entblösste Knochen zu stossen. Auswärts von dem in die Höhe gezogenen Trochanter liess sich auf der äusseren Darmbeinfläche durch die geschwellten Bedeckungen des Gesässes

eine harte, runde Erhabenheit ermitteln, die auf den Schenkelkopf bezogen wurde. Die Rectaluntersuchung ergab in der Umgebung der Pfannenwand eine Wallnussgrosse, elastisch-weiche Geschwulst, welche mit einer ähnlich beschaffenen Schwellung in der Fossa iliaca und in der Tiefe des Beckens hinter dem Schambein zusammenhing und Fluctuation zeigte. Ausser einem mässigen Fieber liess sich sonst nichts Krankhaftes ermitteln; im Urin kein Eiweiss vorhanden. Die Diagnose wurde auf suppurative Coxitis, nach Luxation des Femur auf die äussere Darmbeinfläche, mit Perforation der Pfanne und davon abhängigen Beckenabscess gestellt und am 6. Juni in der Chloroformnarkose die Resection ausgeführt. Nach Freilegung des Gelenkes durch einen Bogenschnitt hinter dem Trochanter fand man, dass der Schenkelkopf dicht am Halse abgebrochen und mitten in einer Jauchehöhle auf der äusseren Darmbeinfläche gelegen, hingegen das Collum grossentheils cariös war. Ersterer wurde ohne Schwierigkeit mit der Kornzange entfernt, dagegen die cariöse Bruchfläche des noch restirenden Schenkelhalses mit der Knochenscheere geebnet Eine Einsicht in die Beschaffenheit der Pfanne liess sich wegen der festen fibrösen, zum Theil ossificirten Adhärenzen des Trochanters an die Ränder derselben nicht gewinnen, weshalb auch der Versuch, von dem wie vorauszusetzen, perforirten Acetabulum den Beckenabscess zu erreichen, aufgegeben werden musste. Vereinigung der Wunde durch Knopfnähte und Beschaffung der Extremität auf die vorhin angegebene Weise in der Schwebe. Schon nach 24 Stunden nach der Operation erschien Eiweiss im Urin und am 8. Tage mit der Akme des Wundfiebers bei 40° C. und 130 Pulsen, ein über beide Oberschenkel und das linke Gesäss sich ausbreitendes Erysipel. Die Hefte wurden am 4 Tage entfernt, wobei aus der klaffenden Wunde sehr viel Jauche abfloss. Trotz abortiver Behandlung, breitete sich die Rose am 4. Tage auf den Unterleib bis zu den Hypochondrien, nach hinten auf die Lendengegend aus, auch das Scrotum wurde davon ergriffen. Grosse Hinfälligkeit des Kranken, welcher alles Genossene erbrach. Am 7. Tage erreichte das Erysipel den Hals und Nacken vom Thorax nach oben fortkriechend; aus der missfarbigen Wunde liessen sich grosse Partien brandigen Zellengewebes entfernen. Am 10. Tage grosse Dyspnoe mit Livor des Gesichtes in Folge einer massenhaften Exsudation im rechten Pleurasacke; fortdauernde, durch nichts zu stillende Diarrhoe. Bis zum 20. Tage ergriff die Rose das Gesicht und den Kopf. Von da an tiefe Somnolenz, aus welcher der Kranke nur schwer und unvollkommen zum Bewusstsein kam, dabei zugleich ein stetiges Sinken der Temperatur, die am 21. Tage, kurz vor dem Tode, bis auf 35° C. sich erniedrigte. Aus dem Sectionsprotokolle ist hervorzuheben: Oedem der Gehirnhäute und des Gehirns, ein rechtsseitiges, eitriges, pleuritisches Exsudat mit Compression dieser und Oedem der rechten Lunge; Fettleber, Wachsmilz und ebenso beschaffene Nieren. Nach Einschnitt in die zusammengefallene Beckengeschwulst floss nur eine geringe Quantität Eiter aus, die Wandungen des Sackes bestanden nach hinten aus hyperplastischem Periost, und zum Theil aus den schwielig indurirten untersten Schichten des Ileopsoas, zum Theil aus dem gleichfalls sclerosirten retroperitonelen Zellstoff des kleinen Beckens, nach vorn aus den in der Pfannengegend zusammenstossenden Beckenknochen, darunter das Darmbein

von der Linea arcuata angefangen, das Sitzbein entlang der inneren Fläche des Ramus descendens und der zur Bildung des Acetabulum gehörige Abschnitt des Schambeines nekrotisch und von Eiter vielfach erodirt gefunden wurden. Diese Abscesshöhle stand mittelst eines durch die Incisura ischiadica minor ausmündenden Ganges mit dem an der äusseren Darmbeinfläche befindlichen Jaucheherde in Verbindung. Die Muskulatur des Gesässes war zu einem missfarbigen Brei erweicht, das Darmbein von Periost entblösst, auswärts der Pfanne und in diese theilweise übergehend eine etwa Guldengrosse, am Grunde rauhe und cariös erweichte Grube, in welcher der luxirte und abgebrochene Schenkelkopf lag. Das nach oben und aussen dislocirte Femur war in der Umgebung des grossen Trochanters durch kurze, feste, stellenweise ossificirte Bindegewebsstränge an die Ränder des Acetabulum angeheftet, so dass der im letzteren befindliche Eiter nur durch einen engen, entlang der Linea intertrochanterica ant., meist innerhalb einer von Osteophyten gebildeten Knochenfurche verlaufenden Fistelgang sich nach aussen ergiessen konnte. Die Pfanne war von jedem Knorpelüberzuge entblösst, rauh und nekrotisch, der Limbus cartilagineus fehlend, und statt dessen, theils warzige, theils stachelige Knochenauflagerungen vorhanden.

Es unterliegt keinem Zweifel, dass zu der ursprünglich einfachen Luxation des Oberschenkels auf die äussere Fläche des Darmbeins durch die rohen Einrichtungsversuche sich ein Bruch des Schenkelhalses hinzugesellte. Die Diagnose desselben liess sich jedoch wegen der cariösen Erweichung des restirenden Schenkelhalses nach so langer Zeit mit der erwünschten Sicherheit nicht feststellen. Die weitere Folge dieser Fractur war eine diffuse Vereiterung in der Umgebung des Hüftgelenkes, die theils zu fistulösen Abscessen der Haut, theils zur Zerstörung des Pfannenknorpels und Necrose der Beckenknochen führte, letztere ausserdem zur dissecirenden Periostitis jenseits der Pfanne und nachheriger Sequestrirung des Eiters durch bindegewebigen Callus Veranlassung gab. Fasst man sowohl die klinischen, als auch die anatomischen Resultate in den hier skizzirten Beobachtungen zusammen, so ergiebt sich zuerst, dass Intumescenzen im Bereiche der Innenwände des Beckens, welche im Gefolge der chronischen Coxitis auftreten, auf eine bereits vorhandene Caries oder Nekrose des Acetabulum zu beziehen sind. Bei der ersteren haben sie die Bedeutung einer sequestrirenden Schwiele, welche das Eindringen des Eiters in die Beckenhöhle verhindert, und entweder während der ganzen Dauer der Krankheit stationär bleibt, oder im weiteren Verlauf durchbrochen werden kann, bei der letzteren hingegen enthalten sie schon ursprünglich Eiter. Berücksichtigt man nun, dass die Erkennung derselben durch die

Palpation der Bauchdecken und die Rectaluntersuchung keinen Schwierigkeiten unterliegt, so lassen sich für die Resectionen der Hüfte bei Anwesenheit dieser Complication die praktischen Folgerungen unschwer ableiten. Es ergiebt sich nämlich, dass bei Caries, respective Perforation der Pfanne ein Einschnitt in die sequestrirende Bindegewebsschwiele von den nachtheiligsten Folgen begleitet, und ein solches Vorgehen nur dann gerechtfertigt sein würde, wenn nach Wegnahme des erkrankten Schenkelkopfes der usurirte Grund des Acetabulum, im Verein mit der äusserlich eruirten Beckengeschwulst eine deutliche Fluctuation zeigte, oder eine Ulcerationsstelle vorhanden wäre, die einen hinreichenden Abfluss des bereits im Becken angesammelten Eiters nicht gestattet (Barwell). Dagegen sind subperiostale Eiterdepots jenseits der Pfannenwand, wie bei Necrose derselben, nur schwer einer activen Behandlung zugänglich, wie denn überhaupt die Thatsache nicht zu übersehen ist, dass fluctuirende, offenbar eiterhaltige Beckentumoren im Gefolge der Coxalgie nicht immer mit Discontinuität der Pfannenwandungen einhergehen müssen. Eine Entleerung des Eiters nach der Resection unter solchen Verhältnissen, sei es durch die Punction der Geschwulst von der Seite des Mastdarmes oder durch Einschnitte in die Abdominalwände, unter Schonung des parietalen Peritoneum, in der Erwartung, dass die Beinhaut an der Beckenfläche des Acetabulum in ähnlicher Weise, wie bei dissecirender Periostitis anderer Knochen anheilen werde, ist völlig aussichtslos, auch die Trepanation der Pfanne zu demselben Zwecke dürfte dem weiteren Wundverlaufe kaum eine günstige Wendung nach der Operation verschaffen, und ein solcher Fall, sobald er sicher erkannt worden ist, jeden operativen Eingriff auf das Hüftgelenk von vorne herein contraindiciren.

(Schluss folgt.)

XVI.

Klinische und anatomische Untersuchungen über einige Formen des conischen Amputationsstumpfes.

Von

Dr. Paul Güterbock,

in Berlin.

(Hierzu Tafel IV.)

. . . . there is no difficulty in removing a limb, certainly, but to do it well requires considerable dexterity and careful attention to the various steps of the proceeding.
Liston, Pract. Surgery p. 391.

Conische Amputationsstümpfe sind, trotz der rapiden Fortschritte der modernen Chirurgie, auch in neuerer Zeit noch nicht zu Seltenheiten geworden. So wenig es nun auch an Vorschlägen gefehlt hat, dieses Opprobrium der Chirurgie zu beseitigen, beziehungsweise von vorn herein zu vermeiden, so sehr müssen wir bekennen, dass es mit dem Wissen über das Wesen dieses unangenehmen Erfolges unserer heilkünstlerischen Bestrebungen nicht besonders wohl bestellt ist. Erichsen (Handb., übers. v. Thamhayn, I. S. 22) sagt: „conische oder Zuckerhutstümpfe bilden sich gewöhnlich bei zu kurzer Lappenbildung oder bei nicht hinreichend hoch genug angelegter Knochendurchsägung. Sie können auch zu Stande kommen, wenn die Weichtheile vor der Operation Sitz entzündlicher und suppurativer Vorgänge waren und sich dann während der Granulationsbildung über den Knochen zurückzogen."

Mit diesen wenigen Worten sind unsere Kenntnisse über die Natur des conischen Amputationsstumpfes nahezu erschöpft; sie

repräsentiren das, was schon dem älteren Larrey (Mém. de chir. mil. III., p. 55) bekannt war und später z. B. von Chelius (Handb. 5. Aufl. II., S. 747) in einer etwas ausführlicheren Form wiedergegeben ist. Hierzu ist neuerdings eigentlich nur hinzugefügt worden, dass, wie es vornehmlich von Pirogoff (Kriegschirurgie S. 1155) und Malgaigne (Méd. opér. 7. éd. p. 246 sq.) hervorgehoben wird, der conische Amputationsstumpf fast immer mit einer sich weithin erstreckenden Knochennekrose verbunden ist, während auf der anderen Seite Stromeyer (Maximen, 2. Aufl. S. 296) die Bedeutung der Nekrose für die Existenz eines conischen Amputationsstumpfes in manchen Fällen als eine nur beschränkte darstellt. Stromeyer hat nämlich Zuckerhutstümpfe gesehen, welche selbst nach Abstossung des nekrotischen Knochens nicht zur Heilung gelangten, weil ein granulirender hypertrophischer Knochenstumpf zollweit daraus hervorstand.

Ich selbst kann diese Angaben Stromeyer's in gewisser Hinsicht lediglich bestätigen. Der nachstehenden Arbeit liegen zum Theil Beobachtungen zu Grunde, in welchen der conische Amputationsstumpf vorzüglich auf einem Missverhältnisse zwischen Knochen und Weichtheilen beruhte, und hierzu wesentlich eine (nachträgliche) Volumszunahme, oder, wie Stromeyer — in leicht missverständlicher Weise — sagt, Hypertrophie des Knochenstumpfes beitrug. Dagegen habe ich nicht gesehen, dass dieser „Hypertrophie" eine Nekrose des Knochenendes vorausging, respective eine solche mit jener sich combinirte. Es war vielmehr die Volumszunahme des Knochenendes derjenige Befund, auf welchen ich nach genauer Untersuchung der fraglichen Stümpfe sowohl die prominente Gestalt wie auch das Ausbleiben der Heilung allein zu schieben hatte, wobei allerdings, wie sich alsbald ergeben wird, das Verhalten der zum Stumpfe gehörigen Weichtheile keinesweges immer als ein normales gelten konnte. Es bildet dabei dieser letztere Umstand gleich wie das Ausbleiben der völligen Heilung einen wesentlichen Unterschied von denjenigen sogenannten Knochenhypertrophien, die sich bei einer uns ferner liegenden Form von conischem Amputationsstumpf finden. Es giebt nämlich Fälle, welche erst nach längst erfolgter Heilung, während in gewöhnlicher Weise eine Atrophie der die

Sägefläche umgebenden Weichtheile eintritt, eine mehr oder weniger conische Gestalt annehmen, und in welchen gleichzeitig durch fortgesetztes Tragen eines prothetischen Apparates der Knochen in einen Zustand chronischer Reizung versetzt wird. Es sind diese Fälle, zu Folge der Angaben von Gewährsmännern, welche, wie z. B. Chauvel (Récherch. sur l'anat. path. des moignons etc. Arch. gén. 1869, I. p. 295 sq.) eine grössere Anzahl von Amputationsstümpfen einen längeren, mehrjährigen Zeitraum nach erfolgter Absetzung des Gliedes zu untersuchen vermochten, namentlich am Oberschenkelbein keinesweges seltene Vorkommnisse. Es handelt sich in der Regel hier um Auflagerung neuer Schichten compacter Substanz oder um Ansatz von grösseren leistenförmigen oder stalactitenartigen Knochennadeln. Eine genaue Grenze zwischen altem Knochen und diesen in der Regel durch ihre elfenbeinartige Consistenz ausgezeichneten Osteophyten existirt nicht. Chauvel's (l. c. p. 316) Zweifel, ob man es hier, bei dem Mangel einschlägiger mikroskopischer Untersuchungen, wirklich mit Knochengewebe oder aber nur mit Niederschlägen von Kalkerde zu thun hat, scheinen mir ungerechtfertigt, zumal da diese Osteophyten in der Regel innerhalb eines sie innig auskleidenden Ueberzuges von fibrösem, dem verdickten Periost völlig vergleichbaren Gewebe gelegen sind.

Wie schon angedeutet, haben die von mir zu besprechenden Knochenhypertrophien, oder, wie wir bereits jetzt schon sagen wollen, Hyperostosen*) bei conischen Amputationsstümpfen eine ganz andere Bedeutung. Dieselben stehen in directer Verbindung mit dem Heilungsprocess der Amputationswunde, indem sie sich innerhalb der nächsten Monate nach Absetzung des Gliedes entwickeln und häufig durch Complication

*) Die Bezeichnung „Hyperostose" wende ich in der ganz allgemeinen Weise an, wie sie z. B. Volkmann (Krankhh. der Bewegungsorgane S. 252 sq.) für eine Expansio ossium oder eine Volumszunahme des Knochens in der Dickendimension überhaupt gebraucht. Von den wohlbekannten, mehr circumscripten Geschwülsten, wie solche von verschiedenen Autoren, namentlich auch von Virchow als Exostosen und auch Hyperostosen des Amputationsstumpfes (Geschwülste II. S. 73) beschrieben werden, sehe ich in meiner Arbeit ganz ab. — Ich hätte auch den Namen „Periostose" gebrauchen können, berücksichtigend, dass die Knochenneubildung hier grossen Theils vom Periost ausgeht.

mit einem sogenannten „Ulcus prominens“ die völlige Ausheilung mehr oder weniger beeinträchtigen.

Allerdings muss man sich diese Hyperostosen des Knochenendes in ihrer Entwickelung nicht so vorstellen, als ob die letztere in allen ihren Stadien mehr oder weniger vollkommen denen des normalen Wundheilungsprocesses entspräche. Eine solche Voraussetzung zu machen, wäre hier ebenso falsch wie bei jedem anderen pathologischen Processe. Man kann hier nur von gewissen Aehnlichkeiten zwischen der mehr physiologischen und der krankhaften Entwickelung reden. Im Speciellen muss ich es für ganz besonders unstatthaft erklären, wenn man bei der fraglichen Hyperostosenentwickelung an einen acuten Process denken wollte, einen Process, der vielleicht mit dem Ausbleiben der Wundheilung am Amputationsstumpfe schon von vornherein Hand in Hand ginge. Es wird sich aus meiner Arbeit ergeben, dass dem nicht so ist, und ich anticipire hier eine später ausführlich zu erwähnende Krankengeschichte, in welcher auf völlig normale Weise eine Verklebung der Wundränder durch erste Vereinigung statt hatte, und dennoch später sich sehr bald ein conischer Amputationsstumpf ausbildete.

Freilich dürfen wir nicht verschweigen, dass es Fälle giebt, in denen eine acute Entstehungsweise des conischen Amputationsstumpfes statt findet. Es sind dies Fälle, in welchen es gleichzeitig, obschon nicht gerade zu Hyperostosenbildung, doch zu anderweitiger Knochenneuformation und dadurch bedingter Volumszunahme der Tela ossea des Stumpfes kommen kann. Von den normalen Erscheinungen der entzündlichen Reaction am Knochenende unterscheiden sich diese qu. acuten Processe dadurch, dass die Verbreitung der Entzündung nicht nur über eine viel grössere Strecke des Knochenstumpfes als bei jenen statt hat, sondern dass dieselbe zugleich verfrüht d. h. mehr oder weniger unmittelbar nach erfolgter Amputation ihren Anfang nimmt. Wir wissen nämlich (wie erst neuerdings wieder durch die Experimente von Láng in Stricker's Jahrbüchern Bd. I. bestätigt worden ist), dass das zurückbleibende Knochenende in den allerersten Tagen nach vollbrachter Amputation zunächst keinerlei Veränderungen erleidet; anfänglich nur im Periost entwickeln sich die letzteren

erst relativ spät gegenüber den früh auftretenden Reactionserscheinungen in den Weichtheilen. Es handelt sich bei einem solchen Ausbruche verfrühter und vermehrter Reaction, wie ich ihn als Ursache einer acuten Conicität des Stumpfes gesehen habe, im Wesentlichen um diejenige Complication des normalen Wundverlaufes, welche als Osteomyelitis acuta des Amputationsstumpfes von den meisten Autoren bezeichnet wird, welche aber — wenigstens in den Fällen, in welchen ich die gleichzeitige Entwickelung einer acuten Conicität des Stumpfes beobachtet habe — nicht nur das Knochenmark, sondern auch alle übrigen integrirenden Bestandtheile des Knochens ergreift. Allerdings ist in diesen Fällen der Missbrauch des Namens der acuten Osteomyelitis für die fraglichen Vorgänge gewissermassen zu entschuldigen, denn unter Umständen kann der klinische Verlauf derselben ganz das Bild annehmen, welches uns zuweilen bei der acuten Osteomyelitis des Amputationsstumpfes entgegentritt; ich will hierfür nur als Beispiel den folgenden, bereits vor längerer Zeit beobachteten Fall von acuter Conicität des Amputationsstumpfes in Kürze anführen.

Einem 22jährigen, sonst gesunden Landmädchen wurde wegen eines Pigmentsarcomes der Weichtheile des rechten Ellenbogengelenkes der Oberarm ca. 2 Zoll oberhalb des unteren Endes mit doppelter Hautlappenbildung am 19. Januar 1867 amputirt. Am 3. Tage nach der Amputation entwickelte sich unter hohem Fieber eine rosenartige, teigig anzufühlende Geschwulst über den ganzen Oberarmstumpf, bis auf Brust und Rücken. Fieber und Geschwulst liessen etwas nach, als einige Tage später durch vielfache Einschnitte theils guter, theils mit Gewebsfetzen untermischter Eiter entleert wurde. Indem nun gleichzeitig die Anschwellung der das Knochenende bedeckenden Lappen etwas abnahm, zog sich hier die Haut successive zurück, so dass sehr bald die Sägefläche des Knochens frei lag. Aus letzterer wucherte nunmehr ein weit über 1 Zoll langer Granulationspfropf hervor (nach T. Holmes, Syst. of Surg. 2. ed. III. p. 747, ein sicheres Zeichen der Osteomyelitis des Amputationsstumpfes) und zu gleicher Zeit bekam die ganze Wundfläche ein schlaffes, leicht diphtheritisches Aussehen, welches selbst durch wiederholte Aetzungen mit Silbersalpeter nicht gebessert wurde. Die Ränder der Sägefläche entblössten sich dabei immer mehr und mehr, während die Weichtheile sich immer weiter von ihr zurückzogen. Vom 13. Tage nach der Operation an traten sich täglich mehrfach wiederholende Schüttelfröste auf, und Pat. starb am 19. Tage unter den gewöhnlichen Erscheinungen einer mit Icterus complicirten Pyämie. Die Wunde, aus welcher der Knochenstumpf mit dem granulirenden Markkegel hervorragte, hatte in den letzten Lebenstagen der Pat. ein durchaus schlaffes und überaus trockenes Aussehen.

Untersucht man post mortem einen solchen acut conisch gewordenen Amputationsstumpf (wozu man ihn vortheilhafter Weise der Länge nach vorsichtig durchsägt), so hat man zunächst von der nekrotischen Entblössung der Gegend der Sägefläche als von einem in meinen Fällen durchaus nicht constanten Vorkommnisse ganz abzusehen. Mehr regelmässig findet man dagegen im Mark, und zwar nahezu in der ganzen Länge des zurückgebliebenen Amputationsstumpfes mehrfache, bis über Kirschkerngrosse Herde rahmigen Eiters. Die Rindensubstanz ist dabei sehr blutreich und an vielen Stellen bereits deutlich osteoporotisch. Das leicht entfernbare Periost ist theils sulzig, theils teigig infiltrirt und bedeutend verdickt. An einzelnen Puncten haben diese Verdickungen etwas derbere, ja nahezu knorpelige Consistenz und entsprechen ganz dem Knorpel, wie er bei der Callusbildung mancher Thiere namentlich, dann aber auch bei der pathologischen parostealen Knochenentwickelung des Menschen eine Rolle zu spielen pflegt.

Bei Weitem wichtiger als alle diese Befunde ist jedoch die Existenz disseminirter periostealer Neubildungen wirklichen Knochens, welche man bereits an Stümpfen beobachten kann, die nicht später als etwa drei Wochen nach erfolgter Amputation zur Autopsie gelangen. Es stellen diese Knochenentwickelungen eine wahre Volumszunahme des Knochens in der Dickendimension dar, und zwar hat man es hier theilweise mit osteophytenartigen Auflagerungen in Form von Leisten und Schwielen zu thun, theils sind es aber nur ziemlich dünne Nadeln von der Consistenz eines noch nicht vollständig verknöcherten Callus. Die ersteren, mehr breiten Auflagerungen sind an vielen Stellen äusserst innig mit dem alten Knochen verbunden, und man kann dann nur an der veränderten Structur des Knochengewebes erkennen, dass man neugebildetes Material vor sich hat. In der That sieht man an frischen Präparaten des letzteren, dass es sich hier um ein keinesweges so gleichmässig mit erdigen Bestandtheilen imprägnirtes spongiöses Gewebe handelt, wie man es im alten Knochen zu finden pflegt.

Das auf Taf. IV. Fig. 1. bei x dargestellte Beispiel einer solchen frühzeitigen Knochenauflagerung gehört einem Femur an, welches circa drei Wochen, nachdem das Glied auf der Grenze zwischen unterem und mittlerem Drittheil abgesetzt worden war,

in der abgebildeten Länge resecirt wurde. Den Grund zur Amputation bildete eine alte Kniegelenksvereiterung und als am 26. August 1872 diese Operation verrichtet wurde, bestanden bereits alle Erscheinungen des hectischen Fiebers. Dennoch war in den ersten Tagen nach der Amputation der Verlauf ein relativ günstiger — es schien als ob die durch zweizeitigen Cirkelschnitt gebildete Hautmanchette sich überall gut anlegen wollte. Sehr bald aber entwickelten sich Anfangs nur abendliche, später mehr unregelmässig wiederkehrende Fieberbewegungen und mit diesen Eitersenkungen im intermusculären und fascialen Zellgewebe, während sich gleichzeitig die Haut immer mehr und mehr von der Sägefläche des Knochenendes zurückzog. Letzteres ragte schliesslich nur noch von einer dünnen Granulationsschichte bedeckt über Zollweit aus den Weichtheilen hervor, als am Morgen des 16. September der erste Schüttelfrost eintrat. Man entleerte nun den im intermusculären Gewebe verhaltenen Eiter durch eine grössere Incision, und da man durch eine mehr zufällige Verletzung des Knochenmarkes gelegentlich dieser kleinen Operation verschiedene Eiterpfröpfe in letzterem entdeckte, machte man gleichzeitig die Resection des prominenten Knochenstückchens in der durch Fig. 1. wiedergegebenen Länge. Die in dem zurückbleibenden Theil des Femur enthaltenen Eiterherde wurden durch den v. Bruns'schen Löffel entleert. Hinsichtlich der näheren Beschreibung des resecirten Knochenstückchens habe ich zu den durch Fig. 1. dargestellten Details hinzuzufügen, dass ähnliche Knochenauflagerungen, wie die bei x abgebildeten sich mehrfach an der Peripherie der Knochenrinde vorfinden. Dieselben sind meist viel näher der ursprünglichen Sägefläche, wenn auch nicht gerade in nächster Nachbarschaft dieser. Sie bestehen ausschliesslich aus spongiösem Gewebe, dessen Beschaffenheit sich die der Rinde an vielen Stellen in Folge entzündlicher Osteoporose auf's Innigste anschliesst *).

*) Trotz des erheblichen Eingriffes erfreute sich der betreffende Patient in den nächsten Tagen nach der Resection eines guten Allgemeinbefindens, bei befriedigendem Aussehen der Wunden. Nur zu bald freilich kehrten die hectischen Symptome wieder, denen der schon sehr geschwächte Kranke nach einigen Wochen auch erlag. Eine Autopsie des zurückgebliebenen Femur konnte nicht gemacht werden.

Sehr ähnlich dem vorstehenden durch Fig. 1. repräsentirten Fall verhält sich ein anderer, dessen ich wenigstens in Kürze hier erwähnen will. Derselbe betraf einen jüngeren Mann, der von mir wegen einer Maschinenverletzung in der unteren Hälfte des Oberarmes amputirt in der dritten Woche nach der Operation pyämisch starb. Hier fanden sich post mortem entsprechend einer mässigen Conicität des Stumpfes nach einer sehr ausgiebigen Lappenbildung ausser einer sulzigen Periostinfiltration verschiedene Eiterherde im Knochenmarke und eine reichliche Wucherung der Markgranulationen. Von einer (acuten) Necrose des Stumpfes war nichts zu sehen. Dagegen spricht dieser Fall, in Verbindung mit den kurz vorher dargethanen Facten, für den Satz, dass die acute Conicität des Stumpfes keine ganz seltene Begleiterin der sogenannten Osteomyelitis acuta des Amputationsstumpfes ist. Wenn Volkmann (Krankhh. der Bewegungsorg., p. 284) angiebt, dass die Bildung eines conischen Stumpfes einen sehr häufigen Ausgang der acuten Markvereiterung darstellt, falls diese letztere nicht bereits vorher zum Tode geführt hat, so ist dies jedenfalls für die von mir erwähnten Fälle nicht ganz zutreffend. In selbigen zeigte sich die Conicität des Stumpfes nicht als Ausgang der Osteomyelitis, sondern als ein concomitirendes Symptom, das gewissermaassen den Fortschritten der Markerkrankung zu entsprechen schien. Ueberdies ergab es sich, dass unter dem Bilde einer solchen Osteomyelitis bereits überaus frühzeitig periosteale Knochenneubildungen auftraten, welche zu einer wahren Volumszunahme des Stumpfes in der Dickendimension führen mussten.

So viel von der acuten Conicität der Amputationsstümpfe. Wir kommen nach dieser Abschweifung wieder zu den mehr chronischen Fällen des Zuckerhutstumpfes zurück und zwar speciell zu denen, bei welchen eine hyperostotische Volumszunahme des Knochenendes von Wichtigkeit ist. Wir müssen hier zunächst betonen, dass sowohl bei den eben beschriebenen Fällen von acuter Conicität des Stumpfes, als auch bei den mehr chronisch sich entwickelnden Hyperostosen des Knochenendes es sich um principiell völlig identische Vorgänge der Knochenneubildung handelt, indem wesentliche Modificationen der letzteren nur durch ihren in beiden Fällen verschiedenen zeitlichen Verlauf bedingt

werden. Ganz wie von der acuten Conicität des Stumpfes in Folge sogenannter Osteomyelitis gilt übrigens auch von der Hyperostosenbildung im conischen Stumpfe, dass ihr Vorkommen keinesweges ein ganz seltenes, unseren Erfahrungen zu Folge, sein muss; freilich ist dasselbe, wie wir bereits Eingangs unserer Arbeit angedeutet haben, von anderen Autoren nur wenig eingehend gewürdigt worden. Auch der sonst so sorgfältige Liston (Pract. Surg. 4. ed., p. 390) bringt nur eine ganz kurze Notiz über conische Stümpfe, in denen das unbedeckte Knochenende sich vergrössern kann. Wir haben ferner bereits oben berichtet, dass Chauvel eine nachträgliche Hypertrophie des zurückgebliebenen Knochenendes als ziemlich häufig beschreibt, und dass Stromeyer von hypertrophischen Zuckerhutstümpfen redet, in denen keine Necrose vorliegt, wobei derselbe Chirurg neuerdings (Handb. II, S. 1070) in sehr zweckmässiger Weise von den Fällen eines eigentlich conischen Amputationsstumpfes die sogenannten hervorragenden granulirenden Stümpfe getrennt hat. Indem wir hierzu noch bemerken, dass die von uns zu beschreibenden Fälle grösseren Theils zu dieser letzteren Kategorie Stromeyer's gehören, schliessen wir mit der Erwähnung Paget's (Lectures on surg. pathology, 3. ed., p. 68), der die nachträgliche Hypertrophie des Knochenendes im Amputationsstumpfe in aphoristischer Weise berührt, die Angaben anderer Forscher über den uns beschäftigenden Gegenstand. Wir glauben die in der Regel sehr allgemein ausgedrückten Meinungen derselben um so mehr hier entbehren zu können, als sie sich zum Theil wenigstens, wie z. B.: die Foerster's (Handb. der pathol. Anatomie, 2. Aufl. II. p. 875) und Sédillot's (Gaz. méd. de Strasbourg. 1871. Nr. 1 sq.) auf abnorme Verhältnisse im Wundheilungsprocess beziehen, Verhältnisse, welche für die von mir zu berücksichtigenden Fälle keineswegs immer zutreffend sind. Ich muss es noch einmal ganz besonders hervorheben, dass die mir vorliegende Form von Hyperostose des Knochenendes sich unter Umständen unmittelbar an einen normalen Wundverlauf nach der Amputation anschliessen kann. Die Amputation kann vollständig nach den Regeln der Kunst in durchaus gesunden Geweben gemacht sein, die Lappen, respective die Hautmanchette die Sägefläche ausreichend bedecken und von anderen In-

sulten der Weichtheile, die auf der einen Seite die Heilung verzögernd wirken, auf der anderen aber Ursache des verfrühten und verstärkten Eintrittes entzündlicher Reaction sein können, vermochte man nichts zu constatiren — dennoch entwickelt sich, und zwar in ganz allmäliger Weise nicht nur der conische Stumpf, sondern auch eine excessive Wucherung von sogenanntem äusseren Callus, aus der sich dann später die in ganz eigenthümlicher Weise zusammengesetzte Hyperostose des prominenten Knochenendes bildet.

Wir geben umstehend einen Musterfall für diese Genese der Knochenwucherung in einem conischen Amputationsstumpf:

Einer sonst gesunden 12jährigen Lehrerstochter wurde der Oberschenkel in der Mitte durch zweizeitigen Cirkelschnitt wegen eines colossalen Osteosarcoms des oberen Tibiaendes von Dr. Max Bartels am 16. August 1870 in Bethanien amputirt. Die Ränder der Hautmanchette, welche bis auf eine kleine, den Ligaturfäden entsprechende Stelle durch Nähte vereinigt worden waren, verklebten per primam intentionem; gegen Ende der ersten Woche nach der Operation gingen sie jedoch wieder auseinander, so dass Anfangs nur die Sägefläche, später aber ein grösseres, übrigens vollständig in Granulationen gehülltes Knochenstück bloss zu liegen kam. Die Wundfläche nahm in den nächsten Wochen die Form eines Kegelmantels an, dessen Spitze von den Markgranulationen eingenommen wurde, und dessen Benarbung nur äusserst langsame Fortschritte machte. Am 18. October 1870 kam es daher zur Nachresection des prominenten Stumpfes. Es wurden bei dieser Operation gleichzeitig mit der verdickten Beinhaut eine auf's Innigste letzterer adhärirende — neugebildete — Knochenschichte abgehoben; dieselbe konnte erst, nachdem das 4 Cm. lange Stumpfende abgesägt war, sammt verschiedenen parostealen unregelmässigen, theils knöchernen, theils auch knorpligen Neoformationen entfernt werden. — Die Untersuchung des resecirten Stumpfes ergab (cfr. Figur 2), dass die Markhöhle nicht abgeschlossen, sondern mit den äusseren Granulationen zusammenhängend war. Die Rinde, welche in toto eine grösste Breite von 1½ Cm. hatte, enthielt eine in maximo über 1 Cm. breite, völlig schwammige Schicht von Periostknochen, welche von der ursprünglichen Corticalis sich nirgends mit Sicherheit trennen liess, und ihrerseits wieder von einer ganz schmalen, compacten — nicht osteoporotischen — Rinde umgeben war. Letztere war übrigens fast gänzlich von mehr unregelmässigen, theilweise schon parostealen Knochenmassen (s. o.) bedeckt.*)

Indem ich mir vorbehalte, auf die Befunde in diesem resecirten Knochenstück noch einmal wieder zurückzukommen, habe ich gegenüber der mehr principiellen Wichtigkeit der Entwickelung der Hyperostose des Knochenendes nach einem relativ uncomplicirten Wundverlaufe in dem vorstehenden Falle nunmehr zu er-

*) Pat. starb 6 Wochen später an inneren Metastasen der Geschwulst.

wähnen, dass ein solcher mehr einfacher Verlauf keinesweges immer dieser Hyperostosenbildung vorangeht. Oftmals haben vielmehr vorher die mannichfachsten accidentellen Wundkrankheiten den Verlauf der Heilung gestört, respective sehr erheblich aufgehalten. Ich habe nicht nur öfters gesehen, dass vor der Entwickelung der Hyperostose des prominenten Knochenstückes ein- oder zweimal eine Wunddiphtheritis auftrat, ich habe vielmehr auch beobachtet, dass die verschiedensten Wundkrankheiten hintereinander und gleichzeitig das amputirte Glied befielen, ehe, respective während sich die fragliche Hyperostose des Knochenendes ausbildete. In drastischer Weise zeigt diesen Verlauf der folgende Fall, in welchem übrigens auch die Hyperostose einen sehr hohen Grad der Entwickelung erreicht hatte.

Ein 43jähriger, dem Trunke sehr ergebener Arbeiter, wurde wegen einer Fract. crur. compl. dextr., welche er vor mehreren Tagen erlitten, am 9. September 1869 bereits septisch in Bethanien aufgenommen. Am 15. ejusd. entschloss man sich (also noch im intermediären Stadium) zur Amputation des Oberschenkels als ultimum refugium. Die Operation geschah durch den zweizeitigen Cirkelschnitt mit Ravaton'schen Seitenschnitten an der Grenze zwischen dem unteren und mittleren Dritttheil, möglichst im Gesunden. Nach der Operation entwickelte sich, vom 4. October 1869 an gerechnet, unter mehrfach wiederholten Schüttelfrösten, eine Pyämie, die aber unter consecutiver Abscessbildung am Rücken zur Ausheilung kam. Hierauf trat am 17. Januar 1870 (pulpöser) Hospitalbrand zur Amputationswunde, und einige Tage später wurde die Incisionswunde des inzwischen geöffneten Rückenabscesses Ausgang eines diffusen Erysipel. Nach etwa einer Woche weiter zeigte sich eine beginnende Abcedirung hinten am Oberschenkel, die sich aber zum Glück resorbirte. Hierauf wurde die Amputationswunde noch zwei Mal Ausgangspunct einer Rose und begann erst Ende Februar 1870 eine gleichmässigere Entwickelung guter Granulationen zu zeigen. Es fand eine ausgedehnte Narbenbildung statt, wenn gleich mit dem Resultat, dass schliesslich der Amputationsstumpf hochgradig conisch wurde, ein etwas über Thalerstückgrosses, hartnäckig jedem Heilungsversuche trotzendes Ulcus prominens darbietend, so dass seine Resection am 13. April 1870 nöthig würde. Hierauf erfolgte die Heilung nach einigen Zwischenfällen bis zum 28. Juli 1870 vollständig, an welchem Tage Patient mit gänzlich geschlossenen Wunden und Stelzfuss — 10½ Monat fast nach seiner Aufnahme — aus dem Hospital entlassen werden konnte.

Das Verhalten des Amputationsstumpfes zeigte in diesem Falle einige Differenzen von dem vorher erwähnten. Statt der osteoporotischen Schicht von Periostknochen findet sich hier nämlich bereits secundäre Markhöhlenbildung (cfr. Fig. 3.), während gleichzeitig die primäre Markhöhle sehr erweitert

ist. Es beträgt nämlich die ganze Dicke des resecirten etwa $1\frac{1}{2}$ Zoll langen Stückes = $1\frac{1}{4}$ Zoll, die Periostartige fibröse Hülle mit eingerechnet. Hiervon kommen auf den Durchmesser der ursprünglichen centralen Markhöhle nicht weniger als $\frac{1}{2}$ Zoll. Dem entsprechend ist die Dicke der ursprünglichen Rindensubstanz überall erheblich vermindert, an einzelnen Stellen ist ihr Gewebe noch compact, an anderen Orten ist es so in Spongiosa aufgelöst, dass zuweilen nur ganz dünne Plättchen schwammigen Knochens die centrale, primäre von der peripheren, secundären Markhöhle trennen, (s. auch Fig. 5. c). Letztere ist nach aussen zu von einer ebenfalls überaus ungleichmässigen Rinde abgegrenzt. Auch hier wechseln mehr compacte Partien mit mehr spongiösen und dabei sehr gefässreichen Knochenlagen. Diese letzteren sind an verschiedenen Punkten durch den Eintritt grösserer, von reichlichem fibrösen Gewebe begleiteter Gefässe unterbrochen; an anderen Stellen dagegen erstrecken sich von der so beschaffenen secundären Rinde verschiedene durchweg spongiöse „parosteale" Knochenbildungen zwischen die benachbarten Weichtheile und hie und da finden sich ähnliche Verknöcherungen in letzteren ohne directen Zusammenhang mit dem „alten" Knochen. Die secundäre Markhöhle ist übrigens eine so vollständige, dass die ursprüngliche Knochenrinde von ihr gleich wie von einem Mantel umgeben wird, erst gegen das obere Ende des resecirten Knochenstückes beginnt dieser Markmantel theilweise durch eine weitmaschige Spongiosa ersetzt zu werden, und zwar stellt letztere in ähnlicher Weise eine Verdickung der ursprünglichen compacten Rinde dar, wie dies die osteoporotischen Massen an Stelle der Rinde auf Fig. 2 thaten. Nach unten zu ist die secundäre Markhöhle theilweise offen, d. h. die Marksubstanz geht hier mehrfach in die Granulationen des Ulcus prominens des Stumpfes über, während bei der ursprünglichen centralen Markhöhle sich ein Abschluss gegen die Wundgranulationen durch myelogene Knochenneubildung, verbunden mit den osteoporotischen Fortsetzungen der alten Rindensubstanz, vorfindet. Die primäre Markhöhle zeigt übrigens noch anderweitige Unterbrechungen ihrer Lichtung, gebildet durch dünne Querleisten spongiösen Knochens (s. Fig. 3. bei a), wie sich solche ab und an auch in ganz normalen Knochenstümpfen nach Amputationen vorzufinden pflegen

(cfr. Figur 6). Das centrale Mark ist dabei dem gewöhnlichen Medullitium adultorum völlig gleich, ohne irgend welche Besonderheiten, während sich in der secundären Markhöhle mehr rothe, fettarme Markmassen finden, welche denen des jungen wachsenden Knochens sehr ähnlich sich verhalten.

Es fragt sich nun, ob und in welchem Zusammenhange die so eben geschilderte secundäre Markhöhlenbildung mit der vorher beschriebenen Volumszunahme durch Apposition spongiöser Substanz steht? Ein solcher Zusammenhang ist mindestens sehr wahrscheinlich, wenn man sieht, wie in Fig. 3. der secundäre Markraum in die spongiöse Rinde übergeht; eine definitive Antwort hierauf giebt aber ein anderer Fall, in welchem sich (cfr. Fig. 4.) secundäre Markhöhlenbildung neben starker Verdickung der Rinde durch Aufnahme schwammiger Substanz vorfindet, und welcher seiner zeitlichen Entwickelung nach ungefähr in der Mitte zwischen den beiden zuletzt erwähnten steht. Das hierher gehörige Präparat stammt von dem granulirenden Stumpf eines 19jährigen Mannes, dem wegen einer Neubildung der Tibia der Oberschenkel dicht oberhalb der Gelenkfortsätze amputirt worden war. Der qu. Pat. hatte bald nach dieser Operation sich eine leichte Wunddiphtheritis zugezogen, und die Prominenz des Stumpfes war augenscheinlich mit dieser Störung des Heilungsprocesses in ursächlichem Zusammenhange. Die Resection des conischen Knochens geschah gerade fünf Monate nach der Amputation. Auch hier waren, abgesehen von den Neubildungen am resecirten Knochenstücke selbst, einzelne in nur loser Verbindung mit diesen stehende parosteale Ossificationen im intermusculären Bindegewebe der Umgebung des Knochens vorhanden. Wegen weiterer Details am resecirten Knochenende selbst verweise ich auf Fig. 4. Ich will nur noch besonders darauf aufmerksam machen, dass auch hier, während die ursprüngliche, centrale Markhöhle das gewöhnliche fettreiche Medullitium des erwachsenen Knochens enthält, die secundäre Markhöhle (welche hier nur sehr schmal ist und ausserdem nur einen sehr geringen Abschnitt der Peripherie der ursprünglichen, theilweise osteoporotischen Rinde umfasst) ein mehr rothes Mark zeigt, nach Art des im wachsenden Organismus befindlichen oder des zwischen der Spongiosa glatter Knochen gelegenen (s. Näheres bei Rollett in Stricker's

Lehre von den Geweben, p. 106). Beide Markhöhlen sind nach unten zu offen, ihr Inhalt geht direct in den schmalen Saum des sie bedeckenden torpiden Granulationsgewebes über.

Man wird ohne Weiteres zugeben, dass dieser letztere Fall, in Verbindung mit den beiden vorher mitgetheilten, für eine genetische Zusammengehörigkeit der Bildung einer secundären Markhöhle und der Etablirung eines voluminöseren spongiösen Gewebes an Stelle der compacten Rinde spricht. Beide Befunde repräsentiren meines Erachtens nur verschiedene Phasen eines und desselben Vorganges, und zwar schliessen sich dieselben, wie dieser ganze Vorgang überhaupt, auf's Innigste an den gewöhnlichen Wundheilungsprocess mit seinen verschiedenen Stadien an, wobei es sich im Grossen und Ganzen um einen Excess der Erscheinungen des letzteren handelt. Dieser Excess betrifft im Speciellen diejenigen Vorgänge, welche wir auch am Amputationsstumpfe als Bildung eines äusseren Callus bezeichnen können, und welche hier in ähnlicher Weise wie bei gewissen (complicirten) Fracturen in Verbindung mit dem sogenannten Markcallus zur Formation eines compacten Ueberzuges der Sägefläche, respective zum Verschlusse der Markhöhle dienen (Foerster l. c. p. 874).

Excessiv ist zunächst die Anbildung der porösen blutreichen Schichten des verknöcherten Callus (cfr. Fig. 2) und die parosteale Osteophytenerzeugung aus den der Bindesubstanzgruppe angehörigen Theilen der Nachbarschaft der Sägefläche. Diese parosteale Knochenbildung bringt es freilich nicht immer zur Erzeugung von wahrem Knochen, sondern sie producirt häufig nur Knorpelschwarten, wie solche bereits S. 288 erwähnt worden sind. Die eigentliche äussere Callusbildung nimmt dagegen in den mehr entwickelten Fällen eine Ausdehnung an, wie man a priori kaum vermuthen dürfte. Ein Beispiel hierfür giebt in exquisitester Weise das Femur, dessen resecirtes Ende (Fig. 4) auf S. 295 beschrieben ist. Der Tod des betreffenden Patienten war hier 47 Tage nach der Resection des prominenten Knochenstückes erfolgt und zwar an inneren Metastasen des Tumors, um dessentwillen die Amputation ursprünglich gemacht worden war. Die Autopsie zeigte, dass die hyperostotische Verbreiterung die Knochenrinde noch beinahe $5\frac{1}{2}$ Cm. weit nach oben begleitete. An

der Sägefläche war durch starke Osteophytenbildung der Knochen bis zu $5\frac{3}{4}$ Cm. Dm. pilzförmig verdickt, doch fehlte die Anlage einer eigentlichen secundären Markhöhle. Wie Fig. 7. darthut, fand sich an Stelle letzterer eine nach aussen wie nach innen von einer dichteren Substanz begrenzte schwammige Masse, deren Maschen sehr eng, deren Bälkchen aber auch erheblich feiner als in der Norm waren. Die eigentliche (ursprüngliche) Markhöhle war übrigens nach unten zu offen, in die Wundgranulationen übergehend; die Bildung eines Markcallus wurde durch einige wenige sclerotische Stellen eben nur angedeutet. — Excessiv sind ferner in den späteren Stadien die Einschmelzungen, welche durch die gleichzeitige Ostitis im alten Knochen bedingt, schliesslich in einer solchen Ausdehnung Defecte in den Lamellensystemen der compacten Substanz erzeugen, dass es am Ende schwer wird, einen Unterschied zwischen neugebildetem und ursprünglichem Knochen aufzufinden (s. Fig. 5). Zuletzt gehen diese Einschmelzungen so weit, dass es zur Herstellung einer secundären Markhöhle kommt, zu welcher überdies die Resorption des Periostcallus wesentlich mit beiträgt. Es handelt sich hierbei übrigens nicht um eine mikroskopische oder wenigstens Miniatur-Markhöhlenbildung, wie sie bei der Resorption eines jeden Callus de norma statt hat, sondern es erreicht dieselbe eine solche Ausdehnung, dass sich schliesslich ein Markraum von fast der Grösse der ursprünglichen Markhöhle ausbildet. An vielen Orten geht ausserdem die ursprüngliche Rindensubstanz bis auf einen ganz dünnen Streifen spongiöser Substanz gänzlich verloren und Fig. 3. zeigt z. B. den Moment gar nicht fern, in welchem wieder nur ein grosser Markraum, zusammengesetzt aus beiden, sowohl der secundären wie der primären Markhöhle im Knochen vorhanden ist, während die Corticalis aus neuangebildeter, durch periosteale wie parosteale Ossification erzeugter spongiöser Substanz besteht. In wie weit letztere nach weiterer Einschmelzung und dieser entsprechend noch weiteren parostealen Wachsthums fähig ist, als dies Fig. 3. zeigt, lässt sich schwer sagen, zumal da in den einschlägigen Fällen jede Spur von Sclerosirung, d. i. demjenigen Vorgange, welcher neben der Einschmelzung und Markraumbildung wirken muss, um einen mehr oder weniger der Norm ähnlichen, „homologen“ Knochen (R. Volkmann) wiederherzu-

stellen, gänzlich fehlt. Wohl aber lässt sich leicht einsehen, dass bei einer derartigen, ebenso einseitigen wie excessiven Thätigkeit des zurückgebliebenen Knochens eine wirkliche Wundheilung am Amputationsstumpfe nicht zu Stande kommen kann, auch wenn die anderweitigen dieser hinderlichen Bedingungen zur Ausbildung der Conicität nicht vorhanden wären. Ich habe des Vergleiches halber in Figur 6. einen normalen, der Länge nach durchsägten Amputationsstumpf des Oberschenkelbeines darstellen lassen. Es zeigt sich hier u. A., bis zu welchem hohen Grade von Homogeneität in günstigen Fällen das von der Amputation betroffene Knochenende zurückkehren muss. Allerdings war in dem Figur 6. zu Grunde liegenden Paradigma die Operation bereits vor Jahren und Tagen geschehen, indem der qu. Pat. wegen eines anderen, nicht hierher gehörigen inneren Leidens zur Autopsie gelangte.

Die vorstehende Darstellung des Herganges bei der Hyperostosenentwickelung im conischen Amputationsstumpfe findet eine wesentliche Ergänzung in den mikroskopischen Verhältnissen, welche die einschlägigen Präparate zeigen. Dieselben repräsentiren nämlich auf der einen Seite die bekannten Erscheinungen des Aufbaues des Periostcallus, auf der anderen Seite geben sie die Vorgänge bei der Resorption des letzteren wieder. Neue, bislang nicht gesehene histologische Details bringen sie freilich nicht, besonders nachdem erst ganz vor Kurzem die Rückbildung des Callus eine specielle Bearbeitung durch Lossen (Bd. LV., S. 45 sq. im Arch. f. path. Anat.) gefunden hat. Ich will nur hervorheben, dass auch meine Präparate an verschiedenen Stellen der von Volkmann (s. u. A. l. c. S. 257) so genannten directen Vascularisation des Knochens überaus günstig sind. Sonstige Einzelheiten in der Anordnung zwischen Knochensubstanz und Markgewebe möge man aus Figur 5. ersehen.*) Dieselbe gehört

*) Die Erdsalze sind von dem betreffenden Knochenstück im frischen Zustande durch längere Behandlung mit kalter Chromsäurelösung von ca. 1/6 pCt., der einige wenige Tropfen diluirter Salzsäure zugesetzt waren, ausgefällt worden. Fig. 5. giebt die natürlichen Verhältnisse des Präparates; das Fett des primären Markes ist durch Behandlung des Schnittes mit Nelkenöl ausgezogen.

einem Längsschnitt aus Figur 3. an und zwar einer Stelle, an welcher die secundäre Rinde eine erhebliche Mächtigkeit hat, während die accessorische Markhöhle dem entsprechend schmaler erscheint. Dass der Bildung letzterer, so auffällig auch ihre Existenz dem blossen Auge sein mag, keine aussergewöhnlichen Erscheinungen unter dem Mikroskop entsprechen, brauche ich wohl nicht erst besonders zu bemerken; doch tritt uns auf Fig. 5. in sehr hervorstechender Weise ein fast vollständiger Mangel jeder regelmässigen Anordnung von Havers'schen Lamellensystemen entgegen, und es gehört schon ein sehr genaues Studium von Querschnitten desselben hyperostotischen Knochens dazu, um die Zeichnungen solcher concentrischer Schichtungen in grösserem Maassstabe darzuthun. Ich habe übrigens die Gelegenheit gehabt, in dieser Beziehung das Figur 5. zu Grunde liegende Präparat mit einigen anderen zu vergleichen, welche von weiteren Fällen secundärer Markhöhlenbildung stammten. Es ist mir namentlich vergönnt gewesen, genauer die Diaphyse eines Os metatarsi V. zu durchsuchen, in welchem statt einer einfachen Lage compacter Substanz die Markhöhle von zwei solchen Schichten begrenzt war. Die Ursache dieser scheinbaren Expansion des Knochens war hier eine alte Caries der benachbarten kleinen Fusswurzelknochen gewesen, das mikroskopische Bild aber im Wesentlichen identisch mit dem in Figur 5. dargestellten, wenn auch mehr regelmässige und mehr dichtgeschichtete Lamellensysteme anzutreffen waren, als in unserem Falle von secundärer Markhöhlenbildung in einem conischen Amputationsstumpfe. Jedenfalls handelte es sich bei jenem Os metatarsi V. um viel mehr stationäre Verhältnisse als wir sie bei letzterem vor uns haben. Die entzündlichen Processe, die dort vorliegen, dauern vielleicht eben so viele Jahre, als sie Monate an dem Amputationsstumpfe währen. Wenigstens ist dies der Fall in einem der Privatsammlung des Herrn Geh.-Rath Wilms angehörigen Präparate von exquisiter secundärer Markhöhlenbildung in der Diaphyse des Oberschenkelbeines, bei Caries des Hüftgelenkes eines fast ausgewachsenen Individuums. Es ist dieser Fall durch Miterkrankung der Pfanne ausgezeichnet. Eine Cloake führt von einem abgestorbenen Stücke letzterer zum Sitzhöcker, und dies so wie die völlige osteoporotische Erkrankung

der ganzen Beckenhälfte spricht für die vieljährige Dauer des ganzen Processes.

Ich schliesse hiermit das Kapitel von der secundären Markhöhlenbildung und der mit ihr verbundenen Hyperostose des Knochenendes im conischen Amputationsstumpfe. Ich brauche wohl nicht erst noch weiter auszuführen, in welcher Weise hierdurch ein Hinderniss der dauernden Heilung des Amputationsstumpfes gegeben ist, und wie dies Hinderniss durch Resection des betreffenden Knochenendes beseitigt werden muss. Meine vorstehende Skizze von den Formen des conischen Amputationsstumpfes, in denen Volumszunahmen des Knochenendes eine Rolle spielen, wäre indessen nicht nur unvollständig, sondern auch einseitig, wenn ich nicht hervorheben wollte, dass von dem bereits früher erwähnten, auf acut entzündlichen Processen beruhenden conischen Stumpfe abgesehen, Fälle vorkämen, in welchen der „Hypertrophie" des Knochengewebes andere pathologische Verhältnisse zu Grunde liegen, als ich sie bis jetzt beschrieben. Da es mir ferne ist, die Anatomie aller Formen von conischem Amputationsstumpf in irgend wie erschöpfender Weise darzustellen, so will ich hier nur andeuten, dass die Hyperostose des Knochenendes im conischen Stumpfe zuweilen eine rein schwammige sein kann. Es fehlt dann jede Spur von einer continuirlichen Markhöhle, dieselbe ist völlig durch eine weitmaschige Spongiosa ersetzt, ebenso wie letztere auch überall an die Stelle der compacten Rinde getreten ist, das Volumen dieser wesentlich vermehrend. Trotz der Substitution von Knochengewebe an Stelle des Markrohres und der Expansion des ganzen Knochens ist das specifische Gewicht desselben — im macerirten Zustande wenigstens — gegenüber dem physiologischen Verhältniss erheblich vermindert. Es findet sich diese schwammige Hyperostose am Amputationsstumpfe ebenso wie an anderen Orten gewöhnlich mit einem cariösen Processe vergesellschaftet, und ich habe sie ein paar Mal in Fällen von Syme'scher Amputation, unternommen wegen Caries in den Fusswurzelknochen gesehen, wenn nämlich die Caries in dem Unterschenkelstumpfe recidivirte*).

*) So weit als das untere Ende der Tibia aus Spongiosa ohne eigentliche grössere Markhöhle besteht, kann natürlich von einem Ersatz der letzteren durch

Dass es hier nicht zur Ausbildung eines eigentlichen conischen Stumpfes kommt, liegt an der eigenthümlichen Bedeckung der Sägefläche durch die Fersenkappe. Ein anderweitiges sehr eclatantes Beispiel von solcher schwammigen Hyperostose in einem cariösen und gleichzeitig conischen Stumpfe konnte ich längere Zeit hindurch auf der chirurgischen Abtheilung in Bethanien beobachten. Freilich war hier die Amputation nicht durch das Messer des Chirurgen, sondern durch Frostbrand erfolgt. Es handelte sich hier nm einen sehr herabgekommenen 24jährigen Mann, dem die beiden Füsse mit den unteren Hälften der Unterschenkel auf diese Weise verloren gegangen waren. Die ulcerirten Stümpfe waren exquisit conisch, die Weichtheile durch Narbenbildung theilweise atrophisch, die Enden der beiden Unterschenkelknochen beiderseits dagegen cariös und erheblich vergrössert. Dieselben wurden durch Nachamputation abgetragen und so die Heilung und Application von prothetischen Apparaten ermöglicht. Nach der Maceration zeigten die Knochenenden, wie zu erwarten stand, bedeutende cariöse Defecte, ausserdem aber eine ziemlich gleichmässige Zusammensetzung aus sehr lockerem spongiösen Gewebe, ohne irgend eine Anlage von continuirlichem Markcylinder oder einer dichteren Rindensubstanz. Das Zwischenknochenband zwischen Tibia und Fibula erwies sich auf der einen Seite ebenfalls an verschiedenen Stellen in eine sehr poröse Knochensubstanz verwandelt, so dass beide Knochen auch im trockenen Zustande mit einander verbunden erschienen.

Es ist hier vielleicht der Ort hinzuzufügen, dass die partielle Verknöcherung des Lig. inteross. nach Amputationen der mit zwei Röhrenknochen versehenen Glieder keinesweges etwas ungewöhnliches ist. Man wird diesen Befund besonders dort zu erwarten haben, wo ein prothetischer Apparat längere Zeit nach der Amputation getragen und Ursache eines chronischen Reizzustandes in den Knochenenden geworden ist. Doch kann auch, wie wir alsbald sehen werden, mehr im Anschluss an die Processe der Wundheilung in ebenso kurzer Zeit wie die secundäre

---

schwammige Knochenmassen nicht die Rede sein. Hier werden die einzelnen Maschen der Spongiosa nur ein wenig gröber und die Knochenbälkchen etwas voluminöser.

Markhöhlenbildung eine solche Verknöcherung des Lig. inteross. eintreten und dann durch ihren Excess die alleinige Ursache zur Conicität des Stumpfes abgeben. Die beiden Knochenenden selbst können sich dabei mehr oder weniger normal verhalten. Unter Anderem ist letzteres der Fall in einem hierher gehörigen, sehr instructiven Präparat, das, aus dem Feldzug 1866 stammend, sich im Besitz des Herrn Prof. Gurlt befindet. Die beiden Knochenstücke der Tibia und Fibula, welche durch Nachresection einige Monate nach der bei Königgrätz erfolgten und die primäre Amputation erheischenden Schussfractur entfernt wurden, zeigen an und für sich nichts Besonderes; die Markhöhle ist nach unten zu durch eine feste Knochenplatte verschlossen, eine stärkere periosteale oder parosteale Osteophytenbildung fehlt. Dagegen ist das Lig. inteross. dort, wo es die untersten Enden beider Knochen verbindet, in Gestalt eines unregelmässigen circa 1 Cm. hohen Bandes verknöchert. Diese Verknöcherung ist so weit gegangen, dass trotzdem das Band in der Mitte eine Art von Knickung zeigt, dennoch die Entfernung zwischen Tibia und Fibula in der Gegend der ursprünglichen Sägeflächen mehr als die Norm beträgt. Die Achsen der beiden Knochen laufen demnach nicht mehr parallel unter einander, sondern divergiren in einem spitzen Winkel, so dass hier nicht die Volumszunahme der Knochen selbst, sondern vielmehr ihre abnorme Diastase Ursache des Missverhältnisses zwischen den festen Theilen und den weichen Bedeckungen im betreffenden Amputationsstumpfe gewesen ist. Ob und wie weit in diesem Falle Störungen im Wundheilungsprocesse nach der primären Amputation eingetreten waren, muss ich als mir unbekannt gänzlich dahingestellt sein lassen.

Berlin, 1. October 1872.

Erklärung der Abbildungen auf Tafel IV.

Figur 1. Osteomyelitis und gleichzeitig acut prominenter Knochenstumpf, resecirt 3 Wochen nach der Amputatio femoris.

Bei x periosteale Knochenneubildung, die compacte Rindensubstanz mit starken Blutpuncten theilweis osteoporotisch.

In natürlicher Grösse nach einem frischen Präparat.

Figur 2. Der Quere nach durchsägter ca. 2 Monate nach der Amputatio femoris resecirter Zuckerhutstumpf.

Theilweise schematisch gehaltene Abbildung in natürlicher Grösse nach einem trockenen Präparate.

Figur 3. Der Länge nach durchsägter, ca. 7 Monate nach der Amputatio femoris resecirter Knochenstumpf mit doppelter Markhöhlenbildung.

Theilweise schematisch gehaltene Abbildung in natürlicher Grösse nach dem frischen Präparate.

Bei a eine die Lichtung der primären Markhöhle unterbrechende Knochenplatte; s. a. Fig. 6.

Figur 4. Der Länge nach durchsägter, 5 Monate nach der Amputatio femoris resecirter Knochenstumpf; auf der einen Seite doppelte Markhöhlenbildung, auf der anderen eine starke Auflagerung periostealen Knochens. Die ursprüngliche Corticalis hier nicht sehr stark osteoporotisch.

In natürlicher Grösse nach einem frischen Präparate.

Figur 5. Längsschnitt aus dem mit Chromsäure $^1/_6$ pCt. behandelten der Fig. 3. zu Grunde liegenden Präparate.

a. ein Theil der secundären Rinde; x. grosses Gefäss der Länge nach;
b. secundäre, mit rothem Mark gefüllte Markhöhle;
c. Rest der primären Rinde;
d. primäre Markhöhle, mit Fettzellen gefüllt.

Damarrha-Lack-Präparat; Vergrösserung Hartnack $^2/_2$.

Figur 6. Der Länge nach durchsägter, nicht conischer Knochenstumpf eines vor mehreren Jahren amputirten Femur. (Kleines nadelförmiges Osteophyt.)

In natürlicher Grösse nach dem trockenen Präparate.

Figur 7. Das zurückgelassene Ende des Femur, dessen resecirtes Stück in Fig. 4 dargestellt ist. In Lebensgrösse.

XVII.

Ueber die Behandlung der Schussverletzungen im Allgemeinen.

Von

Dr. M. Fehr,

in Heidelberg.

Die folgenden Zeilen sind das Ergebniss meiner chirurgischen Anschauungen über die Wundbehandlung, wie sie sich aus dem Studium der Forschungen und Arbeiten Anderer und aus den eigenen Beobachtungen allmälig herausgebildet haben. Ob ich darin viel Neues mittheilen werde, bezweifle ich. Ich schreibe auch weniger für Autoritäten, denen überhaupt keine andere als die eigene Anschauung maassgebend zu sein pflegt, auch nicht um sogenannte interessante Fälle zu veröffentlichen, mit Sectionsprotocoll und dazu gehörigen pathol.-anatom. Präparaten, ich schreibe, um die Principien, wie ich sie bei der Behandlung Verwundeter befolgte und wie sie mir jederzeit sich glänzend erprobten, den praktischen Wundärzten mitzutheilen, damit sie weniger Sectionen und Präparate und mehr Heilungen erzielen. Sollte es mir dabei gelingen, dem Hauptfeinde der Verwundeten, den verschiedenen Wundcomplicationen, etwas von ihrer reichlichen Erndte abzujagen, so ist mein Zweck erreicht.

Wird das Blut mit Producten des Zerfalles der Gewebe überfüllt, so entsteht als Folge dieser Blutvergiftung: abnorme Steigerung des Stoffwechsels, welche wir Fieber nennen. Die Producte des Zerfalles können aus dem Blute selbst sich reichlicher entwickeln (Blutkrankheiten), oder aus anderen Theilen demselben zugeführt werden (eigentliche Gewebskrankheiten).

Eines der gewöhnlichsten Producte des abnormen Zerfalles der Gewebe ist der Eiter. Es ist experimentell nachgewiesen (Billroth und C. O. Weber), dass frischer, reiner Eiter, in das Blut gebracht, Fieber erzeugen kann. Somit dürfte sich auch das Fieber, das mit Beginn der Eiterung nach Verletzungen stärker aufzutreten pflegt (Wundfieber), hauptsächlich durch die Aufnahme der Producte der eiterigen Entzündung in das Blut erklären. Diese Aufnahme kann durch die Lymphgefässe vermittelt werden, mehr oder weniger direct durch die Blutgefässe geschehen und ist so lange möglich, als der Eiterherd nicht durch eine solide Granulationsschicht von den resorbirenden Gefässen getrennt ist, also gewöhnlich in der Zeit vom 3.—6. Tage nach der Verletzung, oder sobald die Granulationen zerstört und damit die resorbirende Fläche wieder blossgelegt ist. Die Granulationen selbst enthalten keine Lymphgefässe (Billroth). Und so schwindet auch das Wundfieber, wenn eine gesunde Granulation sich entwickelt und das Blut sich der fiebererregenden Substanzen durch vermehrte Ausscheidungen wieder entledigt hat.

Das Fieber führt zu einer raschen Abnahme des Körpergewichts, es zehrt und dies selbstverständlich um so mehr, je intensiver es ist und je länger es andauert. Und so muss es nach jeder bedeutenderen Verletzung eine unserer ersten Aufgaben sein, einer zu ausgedehnten Entwicklung der Entzündung vorzubauen und, wenn sie auftritt, wo möglich den Uebergang derselben in Eiterung zu verhüten, oder, wo dies nicht thunlich ist, durch Sorge für freien Abfluss der Wundsecrete und Begünstigung der Granulationsentwicklung der Resorption entgegenzuarbeiten.

Eine der frühesten Erscheinungen beim Auftreten des Fiebers ist beschleunigte Herzthätigkeit. Empfiehlt man demnach schon prophylactisch da körperliche und geistige Ruhe, wo Fieber zu befürchten, so ist dies um so dringender nöthig, wenn das Fieber sich entwickelt hat. Beschleunigt doch körperliche Thätigkeit schon unter normalen Verhältnissen die Herzbewegungen ebenso wie gesteigerte Gehirnthätigkeit, um wie viel mehr werden sie es während des Fiebers thun. Zur körperlichen Thätigkeit ist auch die der Verdauung zu rechnen; daher, so lange Fieber besteht, nur leicht Verdauliches empfohlen werden kann, das die

betreffenden Organe nicht besonders in Anspruch nimmt. Dabei vergesse man aber nicht, dass, wenn man bei Verwundeten eine günstige Heilung erzielen will, der Körper die gehörige Vitalität besitzen muss zur Entwicklung des für die Wundheilung nöthigen Entzündungsgrades (sthenisch). Je schwächer und elender die Ernährung im Allgemeinen, je anämischer und dyscrasischer der Körper, um so geringer ist auch die Vitalität an der leidenden Stelle, um so eher besteht dort die Neigung zum Zerfall, statt zur Organisation. Und doch haben wir bei eiternden Wunden eine gesunde Vitalität so nöthig zur Entwicklung solider Granulationen, da sie ja den besten Schutz bieten gegen fernere Resorption fiebererregender Substanzen. Daher richte man besonders bei schwächlichen oder durch den Blutverlust geschwächten Individuen die Diät von vornherein, wenn auch möglichst flüssig, doch zugleich möglichst nahrhaft ein, während man bei gutgenährten, kräftigen Leuten immerhin etwas zurückhaltend sein kann, bis das Fieber vorüber ist.

Zur vermehrten Herzaction gesellt sich beim Fieber Zunahme der Körpertemperatur in Folge des gesteigerten Stoffwechsels, der erhöhten Verbrennung. Der Organismus sucht sich der fiebererregenden Substanzen nach Umwandlung derselben in Harnstoff, Harnsäure etc. (höhere Oxydation), durch die Respiration besonders und den Urin zu entledigen (bei Pyämie und Septicämie auch durch den Stuhl und durch Schweisse). Um diesen Naturheilungstrieb zu fördern, müssen wir für gehörige Zuführung des zur Verbrennung nöthigen Sauerstoffs sorgen. Hat der Körper schon normal zu seinem Gedeihen reine gute Luft nöthig, so ist dies um so mehr während des Fiebers der Fall, da sonst die Umwandlung und Ausscheidung der fiebererregenden Substanzen gehemmt, die Dauer der Blutvergiftung verlängert wird. Die Respiration findet aber nicht bloss durch die Lungen, sondern auch durch die Haut über den ganzen Körper hin statt. Man sorge deshalb, dass der Körper nicht durch die Bettdecken zu sehr gegen die Luft abgeschlossen und in seine schlechten Ausdünstungen eingeschlossen werde; dies ist um so nöthiger, wo sich zersetzende Wundsecrete eine unerträgliche Atmosphäre unter den Decken erhalten.

Die Blutvergiftung und der abnorm gesteigerte Stoffwechsel

übt einen schädlichen Einfluss auf das Nervensystem. Zeigt sich auf der einen Seite Unruhe, gesteigerte nervöse Erregbarkeit, selbst Delirium, so tritt durch Störungen im Bereiche des Vagus Appetitmangel auf. Dauert darum das Fieber länger, so zehrt der Körper bei mangelndem Appetit auf Kosten seines eigenen Fettes (sit venia verbo) und magert rasch ab. Entfernung der Ursache hebt auch hier rasch die Folgen.

Ueberhaupt ist das circulirende Blut einer der wichtigsten und unentbehrlichsten Gewebe des Körpers. Ohne dasselbe ist kein Leben möglich. Aenderungen in seinen physicalischen oder chemischen Eigenschaften rufen alsbald krankhafte Störungen, rascher Verlust nur der Hälfte seiner Gesammtmenge selbst den Tod herbei. Was bei Blutungen quantitativ verloren geht, wird zunächst durch Resorption von Wasser ersetzt; dagegen ist die bald folgende qualitative Regeneration der Blutflüssigkeit und der Blutkörperchen an die Zufuhr von Ernährungsmaterial gebunden. Leidet diese Zufuhr, wie dies während des Fiebers und so lange es dauert der Fall ist, so geht jene Regeneration und damit — was speciell uns jetzt betrifft — auch der Regenerationsprocess in der Wunde nicht gehörig von Statten. — Man sorge daher dafür, dass das Blut, das dem Verwundeten so nöthig und oft schwer wieder bei Fiebernden zu ersetzen ist, wenn es einmal verloren gegangen, von vornherein möglichst erhalten bleibe, d. h. man verhüte Blutungen und stille sie eventuell so bald und sicher als möglich. In beiden Beziehungen wird vielfach gefehlt. Schon die Art des Operirens ist von Wesenheit für den Erfolg der Operation. Wenn wir auch jeder Hast und Ueberstürzung entgegen sind, so müssen wir doch auch ein zu behagliches Vorgehen bekämpfen, das den Vortheil des Patienten ausser Augen lässt, um nur mit der eigenen Ruhe und Kaltblütigkeit glänzen zu können, das die Operation weniger als Mittel betrachtet, um Anderen zu helfen, als um sich selbst zu verherrlichen, das den Patienten weniger als Menschen denn als Material ansieht. Abgesehen von der mit jeder grösseren Operation verbundenen Erschütterung des ganzen Nervensystems und abgesehen von der eben nicht günstigen Einwirkung des Chloroforms, wenn es längere Zeit gegeben wird, ist mit jedem zu behaglichen Operiren ein beträchtlicherer Blutverlust verbunden, der um so nachtheiliger

wird, als eben mit dem Auftreten des Wundfiebers die Regeneration des fehlenden Blutes aufgehalten ist. Man operire möglichst gewissenhaft, aber auch möglichst rasch und lasse den Patienten nicht unnöthig lange unter dem Einfluss des Chloroforms. Daher ist auch eine tüchtige Assistenz zur Comprimirung und Unterbindung ein wesentliches Moment für günstige Chancen. Auch bei Nachblutungen wird vielfach gefehlt, wenn man aus Zaghaftigkeit oder wegen Mangels an genügenden topographisch-anatom. Kenntnissen selbst bei Blutungen aus grösseren Gefässen, alles Mögliche eher versucht, als die Unterbindung in loco oder am Orte der Wahl. Es kehrt Blutung auf Blutung wieder und erst, wenn die Aussichten auf einen günstigen Ausgang durch den Schwächezustand schon beinahe gänzlich geschwunden sind, schreitet man zur Unterbindung. Um das Versäumte wieder gut zu machen, dürfte die Transfusion sehr von Nutzen werden.

Bekannt genug sind die Vorschriften, nach Stillung der Blutung frische Wunden sofort zu untersuchen und von Fremdkörpern möglichst zu reinigen. — Zum Reinigen der Wunden ziehe ich die Wundspritze und trockene Charpie den Schwämmen bei Weitem vor. Der Schwamm mag zur Reinigung der Umgebung der Wunde benutzt werden, sollte aber nie mit der Wunde selbst in Berührung kommen, da in dessen Poren, wenn nicht die scrupulöseste Reinlichkeit statt hat, sich leicht etwas von den Wundsecreten festsetzen, in Zersetzung übergehen und so gefährliche Zufälle veranlassen können; abgesehen davon, dass bei gleichzeitiger Benutzung desselben Schwammes bei verschiedenen Verwundeten eine Uebertragung von Wundkrankheiten möglich ist. Die Charpie saugt die Wundsecrete auch auf, wird aber, da sie überall leicht und in Fülle zu haben ist, durch neue ersetzt, sobald sie schmutzig geworden ist; sie schliesst daher einen der gewöhnlichsten Wege der Uebertragung von Wundkrankheiten aus.

Allgemein wird mit Recht angerathen, Schussverletzungen nur mit dem Finger oder dicken Sonden (Katheter) zu untersuchen; gut wäre es, nach meinen Beobachtungen, auch zu betonen, dass man die Untersuchungen selbst mit diesen Mitteln nicht übertreibe und unnöthig oft wiederhole; man untersuche nur, bis man sich über die Wundverhältnisse genau Rechenschaft geben kann und die Wunde gereinigt hat und auch dies nur

sofern man dadurch nützt und nicht schadet. Besonders vorsichtig sei man, wenn sich einmal die Granulationsschicht entwickelt hat und die Wundsecrete einen üblen Character anzunehmen drohen; Verletzung jener würde nur die Gefahren der Resorption dieser Secrete herbeiführen. Theilweise um den Reiz, den jeder Fremdkörper in einer Wunde hervorruft, zu verhüten, theilweise um jede Veranlassung zu nachträglichen Fieberanfällen durch Granulationsverletzungen zu vermeiden, entferne man lose Fremdkörper, so weit es irgend ohne Schaden geschehen kann, sofort aus der Wunde.

Solche nachträgliche Fieberanfälle (Billroth's Nachfieber) — das gewöhnliche Wundfieber endet mit der vollen Entwickelung der Granulationen, d. h. am 6.-8. Tage — entstehen überhaupt gerne, wenn sich plötzlich die Entzündung und Eiterung in der Wunde rasch ausdehnt, oder wenn die Wundsecrete wegen gehemmten Abflusses sich gewaltsam in die benachbarten Gewebe hineindrängen, wie sie auch ein Zeichen von Entzündungen sein können, die anderwärts auftreten und nur zufällig die Verwundung compliciren oder mit ihr im Causalnexus stehen. Da sie immer einen nachtheiligen Einfluss auf den Heilungsprocess ausüben, so ist die ständige Beobachtung des Verwundeten auf Nachfieber eine Hauptaufgabe des Wundarztes; sie deuten gewöhnlich unangenehme Wundcomplicationen an, mit deren Entfernung das Fieber alsbald schwindet. — Die gewöhnlichste dieser Complicationen ist verhaltener Eiter.

Schusswunden eitern als gequetschte und gerissene Wunden gewöhnlich, wenn das Projectil nicht zu klein war. Man gehe daher bei der Anlegung des Verbandes nicht davon aus, eine Heilung per primam zu erzielen; sie wird gewöhnlich nicht erzielt, und geschieht es oberflächlich doch, so tritt in der Tiefe Eiterung auf; der Eiter drängt sich, da er nicht frei abfliessen kann, in die nachgiebigeren Nachbargewebe, ruft neue Entzündung, neues Fieber hervor bis er endlich einen Weg nach Aussen gefunden hat; abgesehen davon, dass er sich zuweilen auf Kosten wichtiger Gewebe Bahn bricht, wo nur immer lockeres, leicht zerfallendes Gewebe dies erlaubt. Damit sei aber nicht gesagt, dass wir überhaupt gegen jeden Wundverband sind. Im Gegentheil erachten wir dafür, dass auch bei Schussverletzungen ein nach rich-

tigen Principien angelegter Verband seine guten Dienste leistet. Denn wenn schon unter gewöhnlichen Verhältnissen der Körper äussere Insulte nur bis zu einem gewissen Grade erträgt, um wie viel weniger werden es Theile desselben thuen, die, sonst vollkommen geschützt, durch die Verletzung auf einmal blossgelegt und ungewohnten mechanischen wie chemischen und thermischen Einflüssen ausgesetzt werden; sie müssen gegen Temperatur- und Feuchtigkeitsschwankungen so gut wie gegen Stoss und Reibung etc., geschützt werden und diesen Schutz soll ihnen der Verband gewähren. Er soll aber auch dafür sorgen, dass die verschiedenen verletzten Theile derart gegenseitig gelagert werden, dass ihre Benarbung möglichst begünstigt ist, und hierin kann ein gut angelegter Verband Wesentliches leisten. Als Reaction gegen den Reiz, den die Verletzung setzte, entsteht in den betreffenden Theilen Hyperämie, die bei Schussverletzungen um so mehr sich geltend macht, als der Tonus der Gefässe durch die Quetschung gelitten hat; damit die Blutanhäufung nicht zu bedeutend werde, suche man den Tonus der Gefässe durch den Verband zu ersetzen, der Elasticität genug hat um die Schwellung zu erlauben ohne ein Uebermaass zu gestatten. Charpie, Baumwolle oder Watte saugen die Wundsecrete auf und bilden, mit einer Rollbinde richtig angelegt, ein elastisches Polster, das nach Aussen schützt und gegen zu starke Blutüberfüllung ankämpft. Ist die Wunde mit Jauche durchsetzt, so kann man die Charpie mit desinficirenden Flüssigkeiten tränken, sind die Granulationen zu schlaff so verbinde man mit reizenden Mitteln, sind sie erethisch, so mit Oel; dasselbe Mittel aber für alle Wunden anwenden, zeugt von vollkommener Unkenntniss der Verhältnisse; die Durchtränkung der Charpie mit Wasser kann nur deren Aspirationskraft für die Wundsecrete vermindern, während uns diese doch gerade erwünscht sein muss. Das Einschieben impermeabler Schichten (Guttaperchapapier etc.) zwischen Charpie, Compresse und Binde mag den Verband länger äusserlich rein erhalten, ist aber unpraktisch, weil das Aussehen des Verbandes in Folge des Durchschlagens uns auf die Erneuerung desselben öfters hinweisen muss und weil eine Schicht, welche die Ausdünstung der Körperwärme und der Wundfeuchtigkeit nicht erlaubt, dadurch und durch den Ausschluss der Luft die Zersetzung der Wundsecrete fördert.

Wie schon erwähnt, sind die Schusswunden gequetschte und gerissene Wunden; ihr Rand hat gewöhnlich die Lebensfähigkeit eingebüsst; aber auch über diesen hinaus geht die Wirkung des quetschenden Geschosses; die Lebensenergie der Zellen ist vermindert, der Tonus der feinsten Gefässe verringert. Das Blut, durch Thrombosirung aus einem Theile seiner Bahn verdrängt, häuft sich massenhafter in den nächstgelegenen Gefässpartien, die seinem Andrange nicht mehr denselben Widerstand entgegensetzen können und auch theilweise die Kraft zur Weiterbeförderung ihres Inhalts eingebüsst haben; es entsteht Blutstauung.

Dies ist zu erwägen, wenn es sich fragt, ob man in den ersten Tagen nach der Verletzung auf Quetschwunden Eis anwenden soll, oder nicht. Davon ausgehend, das die Wärme den Zerfall und die Verjauchung der abgestorbenen Gewebspartien begünstigt und dass die Jauche dem Körper sehr gefährlich ist, so lange keine solide Granulationsschicht ihrer Resorption entgegensteht, empfehlen Viele die Anwendung der Kälte auf gequetschte Wunden bis zur vollen Entwickelung der Granulation. Sie vergessen aber dabei, dass die Granulationsbildung in demselben Maasse, ja länger — 8—10 Tage — durch die Kälte hinausgeschoben wird, als die Verjauchung und dass die Kälte zugleich nur dazu beitragen kann, die Gerinnung des in den atonischen Gefässen stauenden Blutes und damit die Nekrose weiterhin auszudehnen. Die Kälte kann hier nur schaden. Wie oft sah ich bei Lappenbildungen, wenn in überreichem Eifer die Eisblase aufgelegt wurde, das Absterben des ganzen Lappens, während mir dies bei einfachem Verbande ohne Eis nie begegnete. Der Grund dafür liegt ebenfalls darin, dass in den Lappen gewöhnlich eine Stauungsblutfülle eintritt, die das Eis nicht erträgt. — Wollte man aber das Eis wegen einer zu befürchtenden Nachblutung anwenden, so vergesse man nicht, dass man dieser am sichersten durch Beförderung der Organisation der Thromben vorbaut, zu der ein gewisser Entzündungsgrad nöthig ist; bekämpft man den letztern, und dies geschieht durch das Eis, so schiebt man die Organisation der Thromben hinaus und begünstigt die Blutung. Die Kälte, auf gequetschte und dünne Lappenwunden applicirt, begünstigt das Absterben, schiebt die Organisation der Thromben und die Granulationsentwickelung länger hinaus, als die Verjau-

chung. Man lasse die Natur in ihrem Heilbestreben walten; — sie wird bei sonst gesunden Individuen mit der Granulationsbildung fertig; bis die Verjauchung eintritt —, und sorge nur für Schonung der Granulationen und zeitige Entfernung der Wundsecrete. Freilich bei Geschwächten, Anämischen und Dyskrasischen ist der Naturheiltrieb geringer, kommt der Zerfall rascher und eher als die Anbildung; aber da begünstigt die Kälte erst recht jenen, ohne diese zu fördern. Da wirkt gute Kost besser, als Eis. Etwas Anderes ist es, wenn die Verletzung sich in der Nähe lebenswichtiger Organe befindet und die Entzündung sich auf diese auszudehnen droht, wenn die Verletzung an sich Nebensache und der Schutz der benachbarten Organe gegen Entzündung die Hauptsache ist.

Liegt der Verband nicht zu fest und indicirt keine Nachblutung die Lösung desselben — solche Nachblutungen treten manchmal schon auf, sowie der Verwundete sich von der ersten Erschütterung erholt, das Herz seine gewohnte Triebkraft wieder erlangt hat — so ist dessen erstmalige Abnahme am 3.—4. Tage angezeigt. Man reinige die Wunde sorgfältig, aber schonend von ihren Secreten und von losen Gewebsfetzen und thue nun bei ausgedehnteren Verletzungen Dasselbe täglich Morgens und Abends bis sich die Granulationen gut entwickelt haben und das Wundfieber gewichen ist. Dann genügt einmaliges Verbinden täglich, wenn nicht die Eiterung zu stark ist.

Eine unangenehme Störung in der Wundheilung ist die Nachblutung. Für gewöhnlich braucht der Thrombus, welcher das durchtrennte Gefässlumen verstopft, zu seiner Organisation und innigeren Verwachsung mit der Gefässwand circa 12 Tage. Bis dahin wird er durch ungeschickte Manipulationen des Wundarztes oder durch vermehrte Herzaction, durch Husten, Pressen oder sonstige anstrengende Bewegungen des Patienten leicht losgestossen und das Gefässlumen wieder eröffnet — ein weiterer Grund, den Verwundeten mit möglichster Schonung zu verbinden und körperliche wie geistige Anstrengungen wie jede andere Schädlichkeit von ihm ferne zu halten, die Unregelmässigkeiten in der Defäcation oder Störungen in den Brustorganen zur Folge haben könnte. Erschwertem Stuhlgang helfe man durch Klysmata nach, Katarrhe bekämpfe man durch Narcotica; die letzteren sind auch

bei Schlaflosigkeit indicirt; wo die Unruhe aber durch besondere Schmerzhaftigkeit der Wunde hervorgerufen ist, thut man besser, der Ursache derselben nachzuspüren und durch deren Hebung die Schmerzen zu entfernen, als diese durch Narcotica zu betäuben.

Ist eine Nachblutung eingetreten, so bekämpfe man sie, so lange sie unbedeutend ist, durch Kälte, Compression des blutenden Gefässes in der Wunde, oder längs seines Verlaufes, oder durch Umstechung; wird sie bedeutender, durch Unterbindung am Orte der Wahl. Eisenchlorid oder ähnliche Styptica sollte man nur anwenden, wo nichts Besseres mehr angewendet werden kann, da sie meistens nicht bloss das Blut gerinnen, sondern auch die Gewebe ätzen oder in einen jauchigen Brei verwandeln, der grosse Gefahren in sich trägt. — Schlimmer ist man bei Nachblutungen daran, welche spontan oder nach den ersten 14 Tagen auftreten. Sie sprechen für eine geringe Organisationsfähigkeit des Thrombus, wie sie durch Schwächezustände oder durch die sog. Bluterkrankheit bedingt sein kann. Hier hat selbst die Unterbindung wenig Aussicht, da auch die Ligatur rascher durchschneidet, als der Thrombus sich organisirt. Gegen die Bluterkrankheit ist nicht viel zu machen; den Schwächezuständen aber suche man durch kräftige Diät und Sorge für gute Verdauung vorzubauen und bekämpfe sie nöthigenfalls selbst durch die Transfusion.

Häufiger als durch Nachblutungen wird die Wundheilung durch Eiterverhaltung gestört. Der Eiter ist dem Körper gegenüber als Fremdkörper zu betrachten. Wie die Gewebe des Körpers im Allgemeinen fremdartige Substanzen nicht ertragen, durch dieselben zur Entzündung und eliminirenden Eiterung angeregt werden, so auch gewöhnlich durch verhaltenen Eiter. Mit der Entzündung entsteht von Neuem Fieber, das nicht eher schwindet, als bis die Entzündungs- und Fiebererregende Ursache entfernt ist. Derartige Eiterverhaltungen entstehen entweder, weil der Eiter in der Tiefe einen präformirten Hohlraum vorfindet (Gelenkhöhle, Sehnen- und Muskelscheiden, Schleimbeutel, Brusthöhle, Bauchhöhle, vereiterte Markhöhle, zertrümmerte Gewebe etc.), in welchem er sich selbst bei freiem, aber für den Ausfluss ungünstig gelegenen Ausführungsgange anhäuft, oder aber weil der Ausführungsgang sich geschlossen hat. Wo es möglich ist, ist zur Entleerung der ursprüngliche Zugang wieder frei zu machen,

wo nicht, so schaffe man durch gehörige Incision eine freie Bahn; das erstere bringt gewöhnlich keine schlimmen Folgen, während durch die Incision eben nur wieder eine frische Resorptionsfläche gesetzt wird. — Einzelne gehen in der Befolgung des Grundsatzes, jeden Reiz von der Wunde fern zu halten,. so weit, dass sie selbst schonendes Ausdrücken des Eiters perhorresciren; der Wundarzt habe ja gerade dazu das Messer, um Eiteransammlungen zu entleeren. Wie wenn es nicht die erste Pflicht desselben sein müsste,. Eiteransammlungen zu verhüten und wie wenn nicht auch durch die Incision eine beträchtliche Reizung gesetzt würde, die zudem durch Resorption noch grosse Gefahr mit sich bringen kann!

Ist dem Eiter der freie Abfluss versperrt, so sucht er sich auf Kosten derjenigen Gewebe seiner Umgebung Raum zu verschaffen, die seinem Druck am wenigsten Widerstand entgegensetzen, oder durch ihn zur Entzündung angeregt, am raschesten selbst eitrig zerfallen. Das Gesetz der Schwere kommt hier weniger in Betracht (Eitersenkung) als die verschiedene Widerstandsfähigkeit der Gewebe gegen Druck und entzündlichen Reiz. Den schwächsten Gegner hat der Eiter an dem lockeren, fetthaltigen Bindegewebe, wie es sich subcutan und in der Umgebung der grösseren Gefässe und Nerven findet, oder auch an dem fettlosen, lockeren Bindegewebe, das die Muskeln mit ihren Scheiden, das Periost mit dem Knochen verbindet; gering ist auch der Widerstand des saftreichen Muskel- und Markgewebes. Nicht bloss dass diese Gewebe sich leicht verdrängen lassen, sie sind auch weit geneigter zu eitrigem Zerfall, als Haut, Fascien, Periost, Gefässe und Nerven, sie geben den Raum her für die Eiteransammlung, während Haut, Fascien etc. einen Damm bilden für deren willkürliche Ausdehnung, und sie, so lange sie nicht selbst zerfallen, in präformirte, regelmässig vorgeschriebene Bahnen zwängen.

Wie gerne sich der Eiter subcutan ausdehnt, wie gerne er den Gefässröhren nachgeht, das Periost vom Knochen abhebt, oder sich in der Markhöhle breit macht, ist hinlänglich bekannt; weniger berücksichtigt wurde bis jetzt die Ausdehnung der Eiterung nach den Muskelscheiden. Sobald das subcutane Fettzellgewebe auf der Muskelschicht ankommt, verdichtet es

sich zu einer fettlosen Fasermembran, die um so derber wird, je bedeutender die Aufgabe der betreffenden Muskelgruppe ist, Während sie den kleinen mimischen Muskeln ganz abgeht, tritt sie am Hals besonders und den Extremitäten sehr stark hervor. Von dieser allgemeinen Umhüllung der Muskeln (Fascia profunda) gehen scheidenartige Fortsetzungen nach innen, theils um die einzelnen Muskeln einzuhüllen, theils um in stärkeren Schichten bis auf das Periost vordringend und mit diesem veschmelzend die Muskeln nach ihrer Aufgabe gruppenweise zu scheiden. Somit liegt jeder bedeutendere Muskel in einer derben Scheide, mit welcher er nur da inniger zusammenhängt, wo er sie zum Ursprung von Muskelfasern benutzt. Wo der Muskel sehnig wird, geht seine Scheide in die derbere Sehnenscheide über, um an den Gelenken durch Aufnahme von weiteren Verstärkungen zugleich die Function von Bändern zu übernehmen, oder auch am Ansatze der Sehne an den Knochen mit jener und dem Periost zu verschmelzen. — Diese derben, gefässarmen Muskelscheiden widerstehen dem Druck und eitrigen Zerfall sehr lange, während das lockere Bindegewebe zwischen ihnen und den Muskeln rasch nachgiebt; der Eiter, am freien Abfluss gehindert, drängt sich bei Muskelverletzungen in dieses Gewebe, es in seinen Zerfall hineinziehend. Rasch folgt der saftreiche Muskel, rings von Eiter umgeben und von seinen ernährenden Quellen theilweise getrennt dem Zerfall und wir sehen Eitergänge, die der Richtung der betheiligten Muskelscheide folgen und im günstigen Fall mit dem Schwund des Muskels heilen. Solche Eitergänge entstehen bei Schussverletzungen um so leichter, als die Oeffnung in der Muskelscheide, mehr nur geschlitzt, sich nach der Verletzung wieder theilweise schliesst, während der zerquetschte Muskel sich gegen Ursprung und Ansatz zurückzieht und so eine zur Eiteransammlung äusserst günstig präformirte Höhle mit engem Ausgang giebt. — Schlimmer als bei der Loslösung des Periosts vom Knochen sind die Folgen bei der Ablösung des Muskels von seiner Scheide. Der necrotische Knochen kann durch Knochenneubildung ersetzt werden, der vereiterte Muskel kehrt nicht wieder, unheilbare Contractur ist die Folge. — Sobald man bei Fleischschüssen diese Momente berücksichtigt und dem entsprechend handelt, wird man Manchem seine geraden Glieder, ja sein Leben erhalten, der bis-

her im glücklichen Falle verkrüppelt heilte, oder aber an ausgedehnter Vereiterung marastisch oder pyo-septicämisch zu Grunde ging. Die Hauptregel für die Behandlung ist auch hier: Reinhaltung des Wundkanals und Sorge für freien Abfluss der Wundsecrete und des Eiters. Man beobachte auch einfache Fleischschüsse von vorneherein sorgfältig bezüglich des Fiebers, wie etwa auftretender besonderer Schmerzhaftigkeit und Schwellung längs des Schusskanals. Dauert das Fieber länger, als gewöhnlich oder kehrt es wieder und zeigen sich weitere Erscheinungen von Eiterverhaltung, so wüsste ich, wenn schonender Druck nichts hilft, kein besseres Mittel gegen die Eiterverhaltung als vorsichtiges Durchziehen des an verschiedenen Stellen durchlöcherten Drainagerohrs durch den ganzen Schusskanal. Endet der letztere blind und ist die Umwandlung desselben in einen completen Canal ohne zu bedeutende Verletzungen möglich, so verwandele man den incompleten Kanal zur Durchführung der Drainage mit dem Drainagetroikart in einen completen.

Das glattwandige Drainagerohr soll nicht als Setaceum reizend auf den Schusskanal wirken und thut dies auch nicht, es soll bei gehemmtem Eiterabfluss aus der Tiefe denselben ermöglichen und uns zugleich den Weg bahnen zur Reinigung und nöthigenfalls zur Desinfection des ganzen Kanals. Der Eiter fliesst längs des Drainrohrs und durch dasselbe ab, er wird sich eher — sobald wir nur durch Ausspritzungen für ständige Durchgängigkeit des Rohres sorgen — in dieses hinein und durch dasselbe nach Aussen arbeiten, als dass er sich noch in Gewebe hineindrängte, die ihm alle mehr Widerstand entgegen setzen als das frei geöffnete Rohr. Umgekehrt dringt beim Ausspritzen das Wasser durch die Oeffnungen des Rohres in den ganzen Schusskanal und spült ihn sorgfältig aus. Täglich ein neues Rohr einzulegen ist vollkommen überflüssig und dürfte höchstens wegen der dabei nöthigen Manipulationen unnöthig reizen. Vollkommen wiedersinnig wäre es aber, wollte man durch jeden weitgeöffneten Kanal das Rohr einlegen oder nur kleine Stücke in die Ein- und Ausgangsöffnung einschieben. Die beiden Enden des Drainrohres knüpfe man ausserhalb der Wunde direct an einander; dadurch erhält man Spielraum für das Rohr und kann es durch die Wunde hin und herschieben, was öfters angenehm

ist, wenn einzelne durch Eiterpfröpfe oder nekrotische Gewebsfetzen verstopfte Löcher desselben frei gemacht werden sollen, oder wenn die Verstopfung des Rohres dadurch bedingt ist, dass Granulationen in die Löcher bei zu langem ruhigen Liegenbleiben hineinwuchern. — Man lasse das Drainrohr liegen, bis das Fiebér verschwunden ist und die Eiterung soweit abgenommen hat, dass man annehmen kann, der Schusskanal habe sich in ein vollkommen gleichmässiges, überall granulirendes Rohr umgewandelt. Zieht man es aus, so ziehe man an ihm einen Faden nach, den man für die nächsten Tage liegen lässt, um nöthigenfalls durch ihn das Rohr wieder einlegen zu können. Nach Entfernung des Rohrs lege man längs des Kanals einen leichten Druckverband an, der in der Mitte den Kanal am stärksten trifft, um eine Heilung per tertiam von der Mitte aus zu erzielen. Bei dieser Behandlung habe ich nie in meiner feldärztlichen Praxis bei Fleischschüssen, mochten sie auch noch so lang sein, ausgedehnte Eitergänge, viel weniger einen tödlichen Ausgang gesehen, wenn es mir glückte, die Drainage rechtzeitig einzulegen.

Schlimmer ist man bei eiternden Knochenverletzungen daran, da der Eiter nicht leicht entfernt werden kann, wenn er sich in den Maschen der porösen Knochen oder in den grösseren Markräumen ansammelt und zudem die gegen die Resorption schützende Granulationsschicht sich langsamer entwickelt und die resorbirenden Gefässe wegen ihres Zusammenhanges mit dem unnachgiebigen Knochengewebe ihr Lumen nach der Verletzung grössentheils nicht besonders verengern können. Liegt der verletzte Knochen frei zu Tage, wie bei einem Amputationsstumpf, so wird auch hier die Gefahr nicht sehr bedeutend sein, liegt er aber in der Tiefe und kann er ohne bedeutende Misshandlung der verletzten Weichtheile nicht gesehen noch gereinigt werden, so ist zum Mindestens bedeutende Verlängerung des Wundfiebers zu erwarten. Dieses sowie noch schlimmere Fieberformen entstehen oft bei complicirten Knochenwunden, ohne dass dem Wundarzt eine Schuld dafür beigemessen werden kann, es sei denn, dass er vielleicht zu conservativ war und das Leben einsetzte, um ein Glied zu erhalten.

Bei den Resectionswunden liegen die Verhältnisse im Ganzen günstiger, als bei complicirten Fracturen. Die Wunde ist

vereinfacht, die Weichtheile sind durch Schnitt verletzt, die Knochen durchsägt, ohne dass sie eine besondere Erschütterung getroffen hätte, oder ohne weitere Risse und Spitterungen. Meist will man als Endresultat der Resection eine bewegliche Knochenverbindung. Hier empfiehlt sich möglichstes Offenhalten der Wunde der Weichtheile wie der Knochen zum freien Abfluss des Eiters und zu unbehinderter Reinigung, bis die Wundhöhle sich mit Granulationsgewebe grösstentheils ausgefüllt hat. Will man aber eine knöcherne Vereinigung, so lege man die glatten, ganz in derselben Fläche durchsägten Knochenflächen nach sorgfältigster Entfernung jedes Splitters und Coagulums genau an einander und schliesse die Wunde der Weichtheile bis auf die tiefstgelegenen Stellen, welche man zu etwaigem Eiterabfluss vorerst offen erhält. Ebenso lasse man bei grösseren Amputationswunden vorsorglich einzelne Stellen offen, da eine vollkommene Heilung per primam hier doch nur äusserst selten vorkommen dürfte; man erreicht den Zweck am einfachsten durch Herausleiten der Ligaturfäden.

Wie der Eiter, so wirkt auch die Luft, wenn sie längere Zeit mit Gewebsflächen in Contact tritt, die sonst vollkommen gegen sie geschützt sind, wie ein Fremdkörper Entzündung und Eiterung erregend. Am ausgesprochensten sieht man dies bei einfachen Gelenkeröffnungen, wenn der Zutritt der Luft nicht alsbald abgeschnitten wird. Rasch füllt sich das Gelenk mit Eiter, zieht die Knorperflächen in den Zerfall mit hinein, die Knochen werden blossgelegt und erzeugen bei jeder Verschiebung ihrer rauchen Flächen an einander unerträgliche Schmerzen; Alles Dinge, welche bei einem baldigen Verschluss der Gelenkwunde hätten theilweise vermieden werden können. War dies nicht möglich, ist Eiterung und Eiterverhaltung eingetreten, so zögere man nicht, durch weite Incisionen in das Gelenk dem Eiter freien Abfluss zu verschaffen, sei aber vorher darauf bedacht, durch einen geeigneten Verband, absolut ruhige Lage und consequente Anwendung des Eises der eitrigen Entzündung möglichst vorzubauen.

Aehnlich entsteht gerne eitrige Entzündung in der Pleura- und Peritonealhöhle, wenn diese eröffnet und Luft, Blut, Knochensplitter, Eiter oder sonstige Fremdkörper in sie eingedrungen

sind. Entschlossene Entfernung der Ursache mildert auch hier die Folge.

Sind die überknorpelten Gelenkflächen durch die Eiterung oder das verletzende Werkzeug in ausgedehnter Weise zerstört, so dass der rauche Knochen blossliegt, oder ist gar der letztere selbst an seinem Ende zertrümmert, so ist consumirende Eiterung zu erwarten und nur durch sofortige Resection zu helfen. Ist aber das Individuum schon heruntergekommen, oder der Knochen weiterhin gesplittert, oder sind die Aussenverhältnisse sehr ungünstig, so dürfte man wo es möglich ist, besser thun, die Wundverhältnisse durch Amputation oder Exarticulation noch mehr zu vereinfachen, als dies durch Resection geschieht. Dies gilt besonders vom Kniegelenk.

Bei Quetschwunden hat ein Theil des verletzten Gewebes, wie ich dies schon oben beiläufig erwähnte, seine Lebensfähigkeit ganz eingebüsst. Desswegen braucht aber Anfangs noch keine sichtbare Trennung des Leblosen vom Lebenden vorzuliegen und doch ist das Leblose für das Lebende ein Fremdkörper, der an den Berührungspunkten eine eliminirende Eiterung der lebenden Schicht hervorruft. Bezüglich der Schnelligkeit der Reaction auf den Reiz der abgestorbenen Gewebspartien sind die Gewebe sehr verschieden; während der saftreiche Muskel und das Zellgewebe rasch eitern, brauchen die gefässärmeren Theile — Fascien, Sehnen, Bänder etc. — längere Zeit dazu. Daher findet man noch abgestorbene Sehnen und Fascien in den gequetschten Wunden haften, wenn andere Gewebspartien sich schon längst abgestossen haben. Sucht man jene durch schonungsloses Zerren aus der Wunde zu entfernen, ehe die demarkirende Eiterung sie aus ihrem Zusammenhang gelöst hat, so setzt man nur frische Wunden, die durch Blutung wie durch Resorption von Wundsecreten schaden können. — So verschieden die Gewebe bezüglich der Schnelligkeit ihrer Reaction auf Reize sind, so verschieden sind sie in ihrer Widerstandsfähigkeit gegen schädliche Einwirkungen. Während Muskeln, Gefässe, Nerven nur mehr an der Stelle absterben, welche der quetschenden Einwirkung zunächst lag, hebt dieselbe Wirkung die Lebensfähigkeit von Sehnen, Bändern, Fascien etc. viel weiterhin auf, so dass die gequetschte Wunde bezüglich der Grenze zwischen Lebendem und Leblosem

und der Demarcation keine gleichmässige Fläche darbietet, sondern eine verschiedentlich ausgebuchtete, die immer Gefahren für Eiterverhaltung in sich birgt. Je länger das abgestorbene Gewebe zu seiner Abstossung bedarf und je weiter hin es abgestorben ist, um so mehr hält es die Heilung der Quetschwunden auf; denn erst nach der Abstossung und Elimination ist eine gleichmässige Ausfüllung des ganzen Substanzverlustes mit Granulationsgewebe und Vernarbung möglich. Zudem unterhalten nekrotische Gewebsfetzen die Eiterung und werden durch Zersetzung gefährlich; trotzdem lasse man sie, wie schon erwähnt, bis zu ihrer vollkommenen Abstossung möglichst in Ruhe und suche sie nur durch sorgfältigste Reinhaltung und Desinfection der Wunde unschädlich zu machen.

Das Lumen der meisten verletzten Gefässe wird beim Aufhören der Blutung gegen die Wunde hin durch ein Blutgerinnsel (Thrombus) verstopft, das im Verlaufe von 10—12 Tagen unter sonst günstigen Verhältnissen sich organisirt und mit dem Gefässlumen zu einer gemeinschaftlichen Masse verschmilzt. Behandelt man die Wunden, so lange der Thrombus sich noch nicht organisirt hat, zu schonungslos, so kann er zertrümmert werden. Gelangen davon Trümmer in das circulirende Blut und kommen sie an Stellen, die bei der Enge der Gefässlumina dem Weiterwandern ein Ziel setzen, so bleiben sie stecken (Emboli) und rufen durch Verstopfung des Gefässkanals Circulationsstörungen in der Umgebung und durch ihren Reiz Entzündung hervor, wie dies ähnlich bei Loslösung von Kalkconcrementen eines Gefässrohrs oder Partikelchen wuchernder Herzklappen auch zuweilen geschieht. Das weitere Schicksal dieser Metastasen hängt wesentlich von des Embolus und des Individuums Beschaffenheit, sowie von der des betroffenen Gewebes ab. Ist der Embolus nicht von zersetzten Wundsecreten getränkt, das Individuum nicht heruntergekommen, das Gewebe zur Herstellung eines Collateralkreislaufes genügend mit Gefässen versehen, so wird die entzündliche Infiltration sich zertheilen, während das verstopfte Gefäss obliterirt, oder der metastatische Herd vereitert. Ein brandiger Zerfall aber tritt nur bei gehemmter Collateralbahn oder heruntergekommenen Patienten ein, bei denen zudem wegen mangelhafter Organisationsfähigkeit die Thromben auch ohne äus-

sere Veranlassung zerfallen und zu Embolien Veranlassung geben können. Wenn auch derartige Embolien nicht gerade immer das Leben gefährden, besonders so lange sie nur vereinzelt auftreten, so bedingen sie doch immer Störungen im Allgemeinbefinden, erneutes Fieber, das der Heilung hinderlich ist.

Häufiger ist der Zerfall der Thromben durch deren Durchtränkung mit Jauche bedingt, wie sich solche bei der Zersetzung des Eiters oder den Zerfall abgestorbener Gewebsfetzen in der Wunde bildet; und dann gestaltet sich die Prognose der Embolien wesentlich ungünstiger.

Die Gewebe und Flüssigkeiten des thierischen Körpers sind sammt allen Secreten und Excreten desselben fäulnissfähige Massen. Sobald der Körper abgestorben ist, oder einzelne Theile desselben, seine Secrete oder Excrete dem belebenden Einfluss des circulirenden Blutes einige Zeit entzogen sind, beginnt unter dem Einfluss fäulnisserregender Organismen und der Feuchtigkeit die Fäulniss. Sie verwandelt die fäulnissfähigen organischen Verbindungen in immer einfachere, bis sie schliesslich mit der Umwandlung in Wasser, Ammoniak und Kohlensäure ihr Ende erreicht. Das wichtigste Product der Fäulniss ist für uns die dabei sich bildende Flüssigkeit (Jauche), da sie eines der gefährlichsten Gifte in Lösung enthält. Gelangt von der Jauche in die Gewebe, so ruft sie gewöhnlich ausgedehnte erysipelatöse (Wanderysipel) oder eitrige (acut purulentes Oedem) Entzündung, ja Gangränescenz mit hohem Fieber hervor, gelangt sie aber unverändert direct oder durch offene Lymphbahnen vermittelt in das Blut, wie dies z. B. von allen serösen und synovialen Membranen aus geschehen kann, so ist Blutvergiftung mit baldigem tödlichem Ausgange (Septicämie) selbst bei nur geringen Quantitäten die Folge, da das putride Gift fermentartig auf das Blut wirkt und es rasch zersetzt. Dringt das Gift von den Geweben aus durch die Lymphwandungen in den Kreislauf, so scheint es dabei eine Umwandlung derart einzugehen, dass es an Gefährlichkeit einbüsst, nicht so rasch tödtet; ebenso scheint es zu sein, wenn es erst nach Durchsetzung eines Thrombus mit dem Blute in Berührung kommt. Immerhin aber ruft der mit Jauche durchsetzte Embolus eitrige, ja gangränescirende Entzündung hervor, die den Körper um so rascher aufreibt, als es gewöhnlich nicht bei einem

derartigen Embolus bleibt. Solche Embolien in Verbindung mit dem dadurch bedingten hohen Fieber (Pyämie) führen langsamer, aber gewöhnlich ebenso sicher als die Septicämie den Tod herbei, wenn nicht durch das gleichzeitige Eindringen von mehr oder weniger reiner, unmodificirter Jauche in das Blut das Ende beschleunigt wird (Pyosepticämie).

Diese wenigen Worte genügen, um zu zeigen, welche Gefahren die Anwesenheit sich zersetzender organischer Substanzen in einer Wunde mit sich bringt, die nicht mit guten, unverletzten Granulationen überzogen ist, oder deren Thromben sich nicht rechtzeitig organisiren, mögen nun diese Substanzen in loco entstanden oder durch schmutzige Finger, Instrumente und Verbandstücke beigebracht worden sein.

Habe ich schon mit Rücksicht auf das Wundfieber und das gewöhnliche Nachfieber eine tonisirende Diät in frischer, guter Luft zur Beförderung der Granulationsentwickelung und der Organisation der Thromben, ferner Schonung der Granulationen und Thromben bei möglichster Reinhaltung der Wunde und freiem Eiterabfluss empfohlen, so muss ich mit Rücksicht auf die Gefahren, welche sich zersetzende organische Substanzen in der Wunde mit sich bringen, erst recht wieder auf obige Behandlungsweise zurückkommen.

Ist gute Luft ein Haupterforderniss für das Gedeihen des Körpers im Ganzen wie seiner einzelnen Theile, also auch der Granulationen, so ist sie auch durch ihren Sauerstoffgehalt ein Mittel gegen Fäulniss; sie befördert die Wundheilung indirect und hemmt direct einigermaassen die Fäulniss. Ihr Sauerstoff wie die aus einer guten Nahrung geschöpften Säfte erhalten und regeneriren das Blut, erhalten und heben dadurch Herz- und Nerventhätigkeit, diese so nothwendigen Agentien für Wiederbelebung der zum Zerfall geneigten Umgebung gequetschter Wunden, sie bekämpfen das Absterben, verringern die Masse des jauchig Zerfallenden.

Muss man ferner schon wegen der aus der Resorption der gewöhnlichen Wundsecrete entstehenden Folgen Schonung der Granulationen, Reinlichkeit und freien Abfluss befürworten, um wie viel mehr muss man es schon prophylactisch, wenn Verjauchung zu befürchten! Sobald sie aber durch ihren Geruch oder

ihre sonstigen Eigenschaften sich wirklich zu erkennen giebt, muss um so mehr alles Verdächtige und Alles, was die Verjauchung begünstigen oder unterhalten könnte, entfernt, oder, wo dies nicht möglich ist, doch durch Antiseptica möglich gemacht werden.

Als antiseptisches Verbandwasser eignet sich am besten eine verdünnte Lösung von Kali hypermang. Leicht transportabel und der Zersetzung nicht leicht unterworfen ist Kali hypermang. selbst in jedem Feldlazareth zu haben und zeichnet sich neben seiner gut desinficirenden Wirkung durch Geruchlosigkeit aus, was sein Gutes in so ferne hat, als es die Nase nicht über schlechte Lüftung der Krankensäle täuschen kann. — Wo der Wasserstrahl wegen zu tiefer und versteckter Lage des Jaucheherdes nicht beikommen kann, suche man durch öfters wiederholte prolongirte Localbäder die schädliche Wirkung der Jauche abzuschwächen. Das putride Gift ist diffusibel; kommt es in Berührung mit Wasser oder einer desinficirenden Lösung, so wird es sich in derselben gleichmässig vertheilen, und an Kraft verlieren. Das Wasser soll öfter erneuert, aber nicht zu lange mit der Wunde in Berührung bleiben, da die Granulationen sonst aufquellen und feinere Zugänge zu tiefgelegenen Jaucheherden verschliessen. Auch die Verbandmittel, welche direct mit der Wunde in Berührung kommen, durchtränke man mit dem desinficirenden Mittel.

Das in der Jauche enthaltene Fäulnisserregende Gift wirkt als Ferment. Kommt es in kleinsten Mengen mit Fäulnissfähigen Substanzen unter günstigen Bedingungen in Berührung, so ruft es in denselben bald denselben Process der Fäulniss hervor. Deshalb hüte man sich vor Uebertragung der Jauche von einem Patienten auf die Wunde des Andern, wie es durch die Finger, durch den Gebrauch derselben Instrumente, durch verunreinigte Verbandmittel und Wäsche so leicht geschieht. Denn hierdurch wird jedenfalls häufiger eine Uebertragung hervorgebracht, als durch die Luft, da das putride Gift nicht flüchtig ist.

Wohl hat Hemmer gezeigt, dass der trockene Rückstand der putriden Flüssigkeit, in Wasser gelöst, dieselbe Wirkung wie die Jauche hat. Es ist also immerhin anzunehmen, dass, wenn irgendwo im Krankensaale eingetrocknete Jauche sich findet, solche im feinvertheilten Zustande durch die Luft auf die offene Wunde gelangen und dort durch Aufweichen wieder wirksam

werden kann, eine neue Anregung, die Luft bei Verwundeten möglichst rein zu halten und Dasselbe mit den Betten, Verbandstücken, Instrumenten etc. zu thun. Die Instrumente sollen sofort nach dem Gebrauch sorgfältig gereinigt, die schmutzige Wäsche alsbald aus dem Zimmer entfernt werden. Gegen den Schlendrian und Schmutz des Wartepersonals und der Kranken, die alles Mögliche in den Zimmern, hinter und in den Betten aufheben und verbergen oder liegen lassen, ist nicht genug anzukämpfen; denn Fleisch, Blut, Urin und Koth, Dinge, welche zuweilen in schmutzigen Betten bei vernachlässigten Kranken gefunden werden, können, wenn sie länger liegen bleiben, ebensogut das gefährliche Gift entwickeln, als die leblosen Wundsecrete selbst.

Nicht zu verhüten ist die Zersetzung brandiger Gewebspartien in der Wunde, so lange sie sich noch nicht losgestossen haben. Glücklicher Weise beginnt dieselbe aber erst, wenn schon durch entzündliche Neubildung ein Damm gegen deren Resorption gesetzt zu sein pflegt. Die saftreichen Gewebe zersetzen sich am ehesten, aber es entwickelt sich auch die Granulation auf ihnen am schnellsten, so dass der Zersetzung an der Grenze des Lebenden und Leblosen die entzündliche Neubildung vorhergeht, wenn auch die Umwandlung der oberflächlichsten Schicht derselben in Eiter (Demarcation) und die Abstossung längere Zeit auf sich warten lassen mag. Man kann daher ohne Bangen nekrotische Gewebsfetzen bis zu ihrer Demarcation in der Wunde liegen lassen, sorge nur für Desinfection und öftere Entfernung der Wundsecrete, bei gewissenhafter Schonung der Granulationen. Ist die Zeit der Demarcation gekommen, so kann man sich, wo das Auge nicht hinreicht, durch leichtes Ziehen an den Gewebsfetzen von deren Abstossung überzeugen, hüte sich aber vor jedem voreiligen und starken Zerren und Reissen, da man dadurch nur frische Wunden setzen und die Resorption begünstigen würde.

Schlimmer als mit den Weichtheilen ist man bei drohender Verjauchung in jeder Beziehung mit verletzten Knochen daran. Denn während bei Verletzung der Weichtheile ein Theil der Gefässe durch die Ligatur von der Wunde abgetrennt wird, ein anderer sich dadurch abschliesst, dass sich die Gefässwandungen zusammenlegen und direct mit einander verkleben, ein dritter

endlich durch Einrollen und sich Zurückziehen, unterstützt von nachschiebenden benachbarten Weichtheilen, verschlossen wird, somit auch nur ein Theil durch Thromben abgeschlossen ist, die direct zwischen Wunde und circulirendem Blute liegen, ist bei Knochenverletzungen fast nur die letztere Verschlussart denkbar. Die Gefässe sind in straffer Verbindung mit den Knochenmaschen und Havers'schen Kanälchen, so dass weder an eine Unterbindung zu denken, noch eine Verengerung ihres Lumens oder ein Zurückziehen in irgend erwähnenswerthem Grade möglich ist. Somit werden die Lumina der Knochengefässwunden fast nur durch Thromben sich schliessen, die, relativ gross, weil die geöffneten Gefässe sich eben nicht zusammenziehen können, in directem Contact mit den Wundsecreten bleiben. Geht der Process der Wundheilung seinen gewöhnlichen Gang, so entwickelt sich, in demselben Maasse als die Thromben sich organisiren und dabei schrumpfen, in dem perivasculären Bindegewebe der Havers'schen Kanäle entzündliche Neubildung, die zu den Kanalöffnungen herauswuchert, das Gefässende überdeckt und von den Wundsecreten abschliesst (8.—12. Tag). Ist dagegen die richtige Vitalität nicht vorhanden, so lässt die Organisation der Thromben wie die Granulationsentwickelung länger auf sich warten, und die Gefahr bei einer etwaigen Verjauchung ist bei Knochenwunden um so grösser, als eben viel mehr Thromben in die Wundsecrete hineinragen, als bei verletzten Weichtheilen. Dazu kommt die gewöhnlich tiefe und verdeckte Lage der Knochenwunde, die oft weithin gehende Splitterung, der rasche Zerfall des verletzten Markgewebes, die schwer zugänglichen Hohlräume, welche dadurch entstehen und dem Eiter den besten Platz für Verhaltung bieten, um die Reinhaltung der Knochenwunden möglichst zu erschweren. Die Wundflüssigkeiten häufen sich in der Markhöhle, in den Maschen der porösen Knochenpartien, in den Rissen und Spalten, unter dem Einfluss der Wärme und bringen durch Imbibition der Gefässthromben die grösste Gefahr.

Man sorge bei complicirten Knochenverletzungen vor Allem für möglichste Vereinfachung der Wundverhältnisse; suche lose Knochensplitter und Fremdkörper zu entfernen und lege den Verband so an, dass er dem Eiter den freiesten Abfluss gewährt und bei vollständigem Bruch die Bruchenden gleichzeitig so fixirt,

dass keine unnöthigen Verschiebungen die Wundreizung unterhalten, und eine Consolidation in der richtigen Lage möglich wird.

Der geschlossene Gypsverband eignet sich sofort nach der Verletzung nur bei einfachen Fracturen; derselbe darf, wenn er längere Zeit liegen soll, nie fest angelegt werden. Wo irgend Schwellung der Weichtheile unter dem Verbande zu fürchten ist, lege man zwischen diesen und jene eine gehörige Watteschichte und lasse zur ständigen Controlle für die richtige Circulation das Ende der Extremität frei. Denn tritt ohne jenes elastische Zwischenglied entzündliche oder ödematöse Infiltration unter dem Gypsverbande auf, so werden die infiltrirten Gewebe, soweit sie wegen des unnachgiebigen Verbandes sich nicht nach Aussen ausdehnen (schwellen) können, sich dadurch Raum zu verschaffen suchen, dass sie die Gefässe mit Verdrängung des Blutes zusammendrücken. Die Circulation des Blutes wird aufgehoben und Brand ist die Folge; der letztere wird circumscript bleiben, wenn eine collaterale Strömung möglich ist, wo nicht, so kann die Ernährung eines ganzes Gliedes aufhören, dasselbe total absterben. Und wenn auch nicht gerade Brand eintritt, weil die Blutzufuhr nur gehemmt, aber nicht ganz unterbrochen ist, so wird doch entsprechende Atrophie auftreten können.

So lange bedeutende Schwellung und Eiterung vorauszusehen ist, ist der Gypsverband — auch der gefensterte — ganz zu verwerfen, wenn nicht stündlich die sorgfältigste Controlle geübt werden kann; am ehesten dürften sich hier noch Gypsschienen oder ein Gypsverband empfehlen, der sogleich nach dem Erhärten der ganzen Länge nach gespalten wird. Vortheilhafter als alles Dieses haben sich mir in der ersten Zeit bei complicirten Knochenfracturen die Strohschienen erwiesen, wie sie schon lange Generalarzt Dr. Beck anwenden lässt. Auf Watte angelegt und mit leichten Bindentouren befestigt bieten sie für den Anfang hinreichender Fixation, ohne der Schwellung starken Wiederstand entgegen zu setzen. Man kann sie zudem so anlegen, dass die Wunde selbst frei und jederzeit zugänglich bleibt. Ueberdies findet sich Stroh und Bindfaden, die einzigen zu ihrer Anfertigung nöthigen Mittel, in jeder Bauerhütte und lassen sie sich mit jeder Scheere und jedem Taschenmesser nach Länge und Form zuschneiden, wie man nur will.

Ist die entzündliche Schwellung bei complicirten Fracturen vorüber, das Brandige grösstentheils entfernt und keine Eitersenkung mehr zu befürchten, dann lege man einen gefensterten Gypsverband mit Watteunterlage an, zur Noth mit Schusterspahn verstärkt.

Ich bilde das Fenster sogleich bei Anlegung des Verbandes derart, dass ich zunächst auf die Wunde, um sie nach Anlegung des Verbandes zur Eröffnung des Fensters wieder sicher zu finden, einen Charpiebausch lege und darüber ein Stück Wachstaffent, das um den grössten Theil des verletzten Gliedes herumgeht und über dem Charpiebausch einen der Grösse des künftigen Fensters entsprechenden Kreuzschnitt hat. Dann hülle ich das Glied gleichmässig in Watte oder besser Baumwolle und beginne mit der eingegypsten Gazebinde die Cirkeltouren, den Verband wo nöthig durch Schusterspahn verstärkend. Diese Verstärkung giebt dem Verbande mehr Dauerhaftigkeit bei grösserer Leichtigkeit, als wenn man dasselbe durch daraufgelegten Gypsbrei zu erreichen sucht. Den Verband schneide ich sofort längs der Mitte des proponirten Fensters auf und bilde durch einen Querschnitt am oberen und unteren Rande des künftigen Fensters gleichsam 2 Läden, die ich abtrage. Nun entfernt man die Watte, soweit sie den Kreuzschnitt des Wachstaffent bedeckt, schlägt die Lappen des Taffents um die Fensterränder und befestigt sie mit Bindentouren und Gypsbrei. Man erhält so ein mit Taffent umrandetes Fenster und kann durch Einschieben von Watte zwischen die Ränder und die Weichtheile beide vor Durchtränkung mit Wundsecret schützen. Es ist damit die grösste Reinlichkeit ermöglicht und eine Ansammlung von sich zersetzenden Wundsecreten in der Umgebung der Wunde abgeschnitten. Man mache das Fenster nicht zu klein und lege den Verband bis über die nächste Articulation hinaus, um ihm an den Gelenkvorsprüngen Fixationspunkte zu bieten.

Treten die Erscheinungen von Eiterverhaltung in der Tiefe des verletzten Knochens auf, ohne dass der natürliche Weg durch die Wunde zu deren Entleerung eröffnet werden kann, so suche man durch einen kräftigen Einschnitt freie Bahn zu schaffen. Zeigen sich gar die Erscheinungen von Verjauchung und dadurch hervorgerufener Allgemeininfection, so dürfte sich bei ausgedehn-

ten Verletzungen und der Unmöglichkeit, dem Jaucheherd anders beizukommen (Osteomyelitis pyaemica), die radicale Entfernung desselben durch Amputation als der letzte Rettungsanker erweisen, so lange die Infectionserscheinungen nicht zu bedeutend sind, und der Verwundete nicht schon zu sehr heruntergekommen ist.

Ueberhaupt darf man bei complicirten Knochenverletzungen unter ungünstigen Aussenverhältnissen, bei schwächlichen oder heruntergekommenen Individuen mit der Amputation von vornherein nicht zu zurückhaltend sein, indem die conservative Chirurgie denn doch nicht so weit gehen soll, den Versuch zur Erhaltung eines Gliedes zu machen, wenn erfahrungsgemäss dieser Versuch weit mehr Opfer verlangt, als die Vereinfachung der Wunde durch die Amputation.

Sind die Knochenverletzungen ausgedehnt, das Gefühl und die Pulsation unterhalb der verletzten Stelle geschwunden, so sollte man bei Schusswunden unter ungünstigen Verhältnissen sich nicht lange besinnen und sofort und womöglich in oder oberhalb der nächsten Articulation das Glied entfernen, da der deletäre Einfluss der Erschütterung bei so bedeutenden Verletzungen doch gewöhnlich den Knochen in seiner grössten Ausdehnung getroffen hat. Ist dagegen die Knochenverletzung nicht so ausgedehnt, aber nach der Art der Umgebung und der Beschaffenheit der Verletzung starke Eiterung und Eiterverhaltung zu befürchten, so erweitere man sofort die Wunde der Weichtheile durch den Schnitt und suche die Knochenwunde durch Umwandlung in eine einfache Sägefläche zu vereinfachen (Resection). Dies ist besonders bei ähnlichen Verletzungen der Epiphysen grösserer Gelenke anzurathen, da der Eiter in den Gelenkhöhlen verschiedentlich ausgebuchtete präformirte Hohlräume zur Verhaltung vorfindet und eine Resorption der Wundsecrete bei der freien Ausmündung der Lymphgefässe von der Synovialis aus mehr als gewöhnlich begünstigt ist. Die Behandlung der Resectionswunden geschehe nach Art der Behandlung complicirter Fracturen, von denen sie sich nur durch wesentliche Vereinfachung der Wundverhältnisse unterscheiden. Immer halte man dem Eiter seine Bahn nach aussen offen und fixire das Glied nur wenn Gelenksteifigkeit erzielt werden soll, durch einen inamoviblen Ver-

band und dies erst nach Ablauf der entzündlichen Reaction und Schwellung. Bei Amputationen sorge man dafür, dass die Wunde vollständig und ohne jede Spannung bedeckt werde und nehme die Deckung nicht zu dünn. Die Wunde wird bis auf einzelne tiefest gelegene Stellen geschlossen, durch welche man die Ligaturfäden herausleitet; diese bilden dann bei etwaiger Eiterung präformirte offene Wege für den Eiter. Zur ruhigen und gleichmässigen Fixation des Stumpfes und seiner Deckung trägt eine richtig angelegte Expulsivbinde Vieles bei; bei Anwendung derselben hüte man sich besonders vor zu starkem Druck auf die Deckung an Stellen, an denen sie scharfen Knochenrändern vis-à-vis zu liegen kommt. Denn bei der Blutstauung, die in den Lappen eintritt, sind sie zum Absterben um so geneigter, wenn Druck oder Kälte (dass ich im Allgemeinen gegen die Anwendung der Kälte auf frische Amputationswunden bin und warum, wurde schon früher angegeben) noch weitere veranlassende Momente zu Circulationsstörungen abgeben. Bei der Lösung des Verbandes muss ein verständiger Gehülfe jedesmal den Stumpf nach Art der Expulsivbinde so lange fixiren, bis diese wieder angelegt ist. Nach der Amputation ziehen sich die Hauptgefässstämme ziemlich weit aus der Wunde in die Weichtheile zurück, da sie fast überall in lockeres, fetthaltiges Bindegewebe eingebettet sind. In den durch dieses Zurückziehen der Gefässe präformirten Räumen sammelt sich der Eiter, der zur Abstossung der Ligatur sich bilden muss, und wühlt sich, wenn sein freier Abfluss gehindert ist, in der lockeren Umhüllung der Gefässe in die Höhe. So sehen wir öfters besonders nach Amputationen des Oberschenkels und Oberarms Eitergänge in der Richtung des Hauptgefässrohres auftreten, die bei richtiger Beurtheilung der Verhältnisse hätten verhütet werden können.

Wenn ich kurz Dasjenige zusammenfassen soll, was ich bei der Behandlung der Schussverletzungen im Allgemeinen als nothwendig erachte, um ein möglichst günstiges Resultat zu erzielen, so dürfte es Folgendes sein: 1) Verhütung von Blutverlusten. 2) Naturgemässe, auf Erhaltung der Kräfte abzielende Diät. 3) Allseitige Reinlichkeit. 4) Schonende Behandlung der Granulationen und Thromben. 5) Rationeller Verband. 6) Verhütung der Ueberfüllung des Blutes mit Wundsecreten als der Ursache

des Wund- und Nachfiebers. 7) Verhütung der Vergiftung der Wunde, der Gewebe oder Säfte mit sich zersetzenden organischen Massen. 8) Wegen 6) und 7) alsbaldige Entfernung der inficirenden Massen, nöthigenfalls des Infectionsherdes. 9) Wo dies nicht möglich ist, Desinfectionsversuche.

Allerdings muss ich beifügen, dass man eben nicht bloss derartige Sätze kennen, sondern auch practisch consequent befolgen muss, um das gewünschte Resultat zu erzielen. Der Wundarzt muss nicht bloss das Talent zum Operiren besitzen, sondern auch die Kenntnisse und den Willen, die Nachbehandlung selbst richtig, gewissenhaft und human zu leiten; ohne letzteres dürfte alle Kunst zu schneiden nichts Besonderes fruchten.

Ueber den Hospitalbrand spreche ich nicht, weil ich nie bisher Gelegenheit hatte, mir eigene Anschauungen darüber zu bilden; ebenso übergehe ich Trismus und Tetanus, sowie das Delirium traumat., weil ich darüber nicht mehr, oder besser vielleicht gesagt, ebenso wenig weiss, als Andere auch.

Ich weiss recht wohl, dass die bisher dargelegten Anschauungen über Wundbehandlung und über die Verhütung der gewöhnlichen Wundcomplicationen Manchem nicht nach Wunsch sein werden, dessen Resultate mehr in den Sectionsprotocollen glänzen, als in der Liste der Geheilten. Ich würde es auch nicht wagen, sie zu veröffentlichen, wenn ich nicht die volle Ueberzeugung gewonnen hätte, dass deren Befolgung die Resultate wesentlich bessert, wie umgekehrt verkehrte Grundsätze bei dem besten Willen des behandelnden Arztes Vieles zu verantworten haben. Freilich hat es etwas ungeheuer Bequemes, die Ursachen für die Wundcomplicationen in einen ungreifbaren Nebel zu hüllen, sie unabänderlichen Spitalverhältnissen etc. zuzuschreiben und Alles darum gehen zu lassen, wie es Gott gefällt; es vereinfacht die Wundbehandlung und erlaubt, sie auch unverständigen Händen anzuvertrauen; sobald aber durch die Erfahrung nachgewiesen ist, dass die Ursachen jener Complicationen näher liegen, meist greifbar und mit Erfolg zu bekämpfen sind, ist es gewissenlos, bei dem herkömmlichen Schlendrian zu bleiben.

Ich will es nun versuchen, die Verhältnisse darzulegen, unter denen es mir vergönnt war, während des letzten Feldzuges 1870/71 die im Vorhergehenden ausgesprochenen Principien zu befolgen

und zum Schluss mit wenigen Worten die Resultate wiedergeben, welche ich dabei erzielte.

Als Mitglied des 2. badischen Feldlazareths folgte ich den Zügen des Werder'schen Corps, dessen Hauptaufgaben sich bei Strassburg, Dijon und Belfort abspielten. Dem entsprechend etablirte sich unser Lazareth 3 Mal: bei Strassburg, Belfort und in Dijon.

Vor Strassburg war ich in Stephansfeld stationirt, einer Irrenanstalt von circa 800 Kranken und im Ganzen über 1000 Einwohnern. Sie liegt etwa 2½ Stunden von der Festung entfernt, an der Strasse nach Brumath, vollkommen frei, auf einem etwas erhöhten Platze. Die Umgebung besteht aus Gärten, Feldern und Wiesen, gegen Westen, kaum 3 Minuten von der Anstalt entfernt, von einem schönen Nadelholzwalde begrenzt. Bei Hochwasser werden die Fluren östlich der Anstalt weithin überschwemmt, was das häufigere Auftreten von Intermittens in derselben erklären dürfte. Von den ausgedehnten Baulichkeiten der Anstalt stand mir die neugebaute Küche zur Verfügung, die, vorher noch nicht benutzt, ihrem Zwecke so lange ganz entsprach, als keine kalten Tage eintraten. Die Küche ist ein selbstständiger circa 60 Fuss langer und 30 Fuss hoher Bau, vollkommen frei gelegen und auf 2 Seiten von hübschen Gartenanlagen umgeben, die mir frei zur Verfügung standen. Sie zerfällt in eine grosse Halle, den eigentlichen Küchenraum, und 5 kleinere Nebenzimmer. Jene war geplattet, und auch von diesen nur 3 gebordet. Die Küche hatte nach Norden hohe Fenster, über ihnen eine entsprechende Reihe niedere (Entresol), leicht zur Ventilation zu öffnende, denen solche von derselben Beschaffenheit an der Südseite entsprachen. Die Decke der Küche war das Dach, auch mit Ventilationsluken versehen. Heizeinrichtung war keine vorhanden, daher die Verwundeten Ende September in die kleinen Nebenzimmerchen gebracht werden mussten. Als Bettstellen (ich hatte deren 40) dienten mir hauptsächlich Bretter auf improvisirte Holzböcke genagelt. Das Bettzeug war genügend (Strohsack, Matraze, Kopfrollen, selbst Kopfkissen, Wolldecke) und rein. Aus den Vorräthen unseres Lazareths, dessen grössere Abtheilung in Brumath stand, erhielten wir das Beck'sche Feldetui, etliche Pincetten und Scheeren und das Nöthigste zu einem Gypsverband; das

Uebrige besorgte uns Alles, soweit es nur irgend beigeschafft werden konnte, die Anstalt und der Johanniter beim Werder'schen Corps. Zur Krankenpflege waren mir 2 militärische Krankenwärter zugetheilt, denen sich freiwillig 2 Pflegeschwestern der Anstalt (Orden: St. Vincent de Paul) anschlossen, die ich bezüglich ihrer unermüdlichen Thätigkeit nicht genug loben kann. Die Küche, von der Anstalt geleitet, war sehr gut, wie auch deren Apotheke. Selbst Bäder konnten jederzeit verabreicht werden. Somit war Alles in Stephansfeld so wohl bestellt, wie man es nur irgend im Felde verlangen kann, selbst bis auf das Leichenhaus, das, bequem eingerichtet, auch an dem Todten zur Fortsetzung der Studien einlud. Dankbar gegen seine Einwohner werde ich mich immer mit Freuden meiner dortigen Thätigkeit erinnern.

In Dijon sollten sich die Dinge anders gestalten. Hatte ich es in Stephansfeld so gut als möglich, so bekam ich es hier so schlecht als möglich. Dijon ist eine sehr wohlhabende Departementalhauptstadt Frankreichs mit circa 45,000 Einwohnern. Die Lage ist hübsch, die Bauart alterthümlich. Mitten in der Stadt liegt ein alter im Quadrat errichteter Bau, früher Kloster, jetzt Kaserne (des Ursulines), der uns als Lazareth zugewiesen wurde. Wie der Bau an sich, so sind alle Thüren und Fenster alt, morsch und schrecklich vernachlässigt. Die zu Krankenräumen benutzten Säle waren durchschnittlich gross, aber niedrig und mit echtem Kasernendunst durchschwängert. Als Bettstellen dienten 2½ Fuss breite Dielenlager auf eisernen Böcken; darauf lag ein Strohsack; dieser und ein Stroh-Kopfpolster, 2 Leintücher und eine alte Wolldecke bildeten die Bettutensilien. Die Oefen waren in sämmtlichen Räumen bei der aussergewöhnlichen Kälte vollkommen ungenügend. In einem Raume von 50 Betten fanden sich höchstens 2 nicht ganz 2 Fuss hohe, eiserne Oefen, die um so weniger erwärmten, als die Kohlen bald fehlten und das Holz ganz grün war. Einen Abtritt mit Sitzgestell, wie er bei uns in jedem Bauernhause zu finden ist, gab es nicht. Statt dessen war am Ende des Hofes, der auf der einen Seite die Kaserne begrenzte, eine geplattete Halle, an deren Rückwand sich in der Distanz von circa 3 Fuss 10 Löcher in dem Boden befanden, die zu einem Canal oder einer Cloake führten. Durch

diese galt es kunstgerecht sich seines Ueberschusses zu entleeren. Da aber die Halle etwa 200 Fuss von dem Hauptbau entfernt lag, so konnte man selbst den Patienten, die gehen konnten, bei der grimmigen Kälte, wie sie im December 1870 herrschte, diesen Gang zur Defaecation nicht zumuthen. Und so blieb nichts übrig, als in den kleinen Vorplätzen vor den Krankensälen Kübel aufzustellen, in denen glücklicher Weise der Inhalt bald gefror. Doch fehlte es nicht, dass diese Kübel des Nachts überliefen und die Flüssigkeit die Treppe hinunter anfror. Hatten wir in Stephansfeld ein perfectes Tonnensystem, so hatten wir es hier in seinem Urzustande. Meine Abtheilung befand sich in der ehemaligen Klosterkirche; diese ist durch 2 Flure in 3 übereinander liegende grosse Säle umgewandelt, von denen der des Parterre unbenutzt, der eisigen Luft den freiesten Zutritt gewährte, der mittlere aber nebst 2 kleineren Räumen mein Haupt-Territorium bildete. Man denke sich diesen Raum von 3 Seiten frei und mit grossen, schlecht schliessenden Fenstern und Thüren versehen, unter dem Boden ebenfalls eine Luft von 10—14° R., dabei 2 kleine Oefen, von denen der eine so rauchte, dass er selten benutzt werden konnte, und man wird sich etwa einen Begriff machen können von der Temperatur, die gewöhnlich herrschte. Nimmt man dazu, dass der Saal mit Verwundeten und Kranken überfüllt und manche Tage fast nicht zu lüften war, weil man es nicht wagen durfte, die morschen, festzugefrorenen Fenster aufzureissen, aus Furcht, sie möchten zerbrechen, dass unmittelbar vor der Thüre 2 der besprochenen Kübel standen, dass mir in den ersten Tagen nach dem blutigen Gefechte von Nuits bei 75 Verwundeten und Kranken sage 1 Krankenwärter, dem sich freiwillig mein Diener anschloss, 1 Urinflasche und 1 Bettschüssel zu Gebote stand, so kann man sich ungefähr ein Bild machen von meiner Situation in Dijon. Bäder und Luftkissen waren seit Stephansfeld ein pium desiderium. Auch weibliche Beihülfe fehlte ganz. Und hätte nicht die würdige Priorin von Stephansfeld mir eine Portion Verbandzeug mit auf den Weg gegeben, hätten nicht die alte Portière der Kaserne und die Vorsteherinnen einer Waisenanstalt vis-à-vis mir das Nothdürftigste dazu ergänzt, so wäre mir die Anlegung der gewöhnlichsten Verbände unmöglich gewesen, da mir aus dem Lazarethvorrath als

ganzer Verbandapparat sage 12 Binden bei circa 50 Verwundeten zur Verfügung gestellt wurden. Von der Zufuhr aus der Heimath abgeschnitten und mitten in einem vollständig ausgesogenen Territorium war die Küche ungeheuer vereinfacht; Fleisch von abgehetztem Vieh und Reis und zur Abwechslung wieder Reis und Fleisch war die Kost für Alle, von der nur in ganz besonderen Ausnahmefällen abgewichen werden konnte. Zum Glück fehlte es nicht an Wein. Fügt man zu diesem Bilde das Unheimliche unserer Stellung in Dijon — wir kamen uns vor wie Mäuse in der Falle, deren Thür jeden Augenblick zuklappen konnte — das Traurige in der Lage der Patienten, die von der Sehnsucht nach der Heimath verzehrt wurden und man wird den gewaltigen Unterschied erkennen zwischen der Lage eines solchen Feldlazareths und einem Reservelazareth in der Heimath.

Etwas besser gestalteten sich unsere Verhältnisse in Giromagny, einem Städtchen von 1000 Einwohnern, 3 Stunden nördlich von Belfort. Waren wir doch hier schon wieder ein Bedeutendes der Heimath näher und wieder auf Elsässer Boden, der von Anbeginn der Invasion an von unseren Truppen schonender behandelt worden war. Die Lage des Ortes am südlichen Abhang der Vogesen ist gesund und freundlich. Als wir einige Tage vor der 3tägigen Schlacht daselbst ankamen, hatten wir ein preussisches Feldlazareth abzulösen, das sich mit 100 Betten etablirt hatte. Die Betten waren feldmässig ausgerüstet (Strohsack, Strohkopfpolster, Wolldecke) und in der Mairie, der Gensd'armerie und einem alten Schulhause aufgestellt, letzteres für Blatternkranke bestimmt. Die Mairie ist ein neuerer Bau mit hohen, leicht ventilirbaren Räumen; belegt war fast der ganze 2. Stock und im unteren die beiden Schulzimmer; da auch hier der Abort ziemlich primitiv war, so wurden Nachtstühle benutzt. Die Gensd'armerie bestand aus einer Anzahl kleiner Zimmer mit 2—4 Betten; in ihr war die Küche; diese sammt der Wäsche übernahmen bald nach unserer Ankunft Ordensschwestern aus der Nähe. Doch blieb die Küche schlecht und ohne Abwechselung, da nur das Nothdürftigste beigeschafft werden konnte; der Wein, den die Gemeinde zu liefern hatte, war oft so schlecht, dass ihn die Kranken verschmähten. Besser wurde es, als wir wieder Fühlung mit den Johannitern erlangt hatten; da erhielten wir

Küchenmaterial, guten Wein, Verbandzeug, etliche 20 Matrazen und Keilkissen etc. Meine Abtheilung in Giromagny bestand aus den beiden Schulzimmern zu ebener Erde in der Mairie mit 16 Betten und einer Abtheilung von 28 Betten, die ich mir in einem Privathause neu herrichten musste. Momentan fand ich in diesem Hause nichts als 9 leere Zimmerchen. Durch Requisition wurden Bettstellen, Tische, Bänke, Nachtstühle etc. herbeigeschaft, so dass ich mir das Häuschen bald ganz behaglich eingerichtet hatte. Für die am schwersten Verwundeten standen mir sogar 4 Matrazen zur Verfügung. Nebenbei hatte ich einige Officiere in Privatwohnungen und die Blatternkranken zu behandeln. Nicht unerwähnt will ich lassen, dass ich einen reichen Fabrikherrn des Ortes für meine Abtheilung zu gewinnen wusste, der durch Zusendung von vortrefflichem Wein, ausgezeichneter Milch, guten Suppen und Gemüsen meinen Patienten die Tafel manchmal würzte, wie denn überhaupt hier eher noch ein Interesse an menschlichem Elend zu erkennen war, als in dem vollkommen apathischen Dijon.

Mit dem Wetter und der Temperatur konnten wir in Giromagny für die Monate Januar, Februar und März zufrieden sein, wie denn auch die Heizeinrichtungen vollkommen genügten.

Soweit waren die Mittel und Einrichtungen des Feldlazareths und speciell gerade meiner Abtheilung jeweils sehr verschieden. Gut, ja für das Feld glänzend ausgerüstet in Stephansfeld, war meine Abtheilung in Dijon ein Bild der grössten Armseligkeit, während in Giromagny sich Alles schon wieder günstiger gestaltete, ohne aber im Entferntesten nur einen Vergleich mit meinem 1. Standorte aushalten zu können.

Im Allgemeinen darf man aber wohl behaupten, dass die Feldlazarethe überhaupt immer wesentlich schlechter situirt waren, als die Reservelazarethe in der Heimath. Nach Schluss des Feldzuges zu den beiden letzten Reisen des badischen Sanitätszuges befohlen, hatte ich Gelegenheit, 2 Mal von den südlichsten durch die Deutschen besetzten Orten Frankreichs bis Berlin und Stettin zu kommen. Mein Auge ward ganz geblendet, als es aus den Stätten des Elendes und der Armuth, an die es während des Feldzugs gewöhnt worden war, plötzlich in die wahrhaft reich ausgestatteten Barackenlager der Heimath kam. Ich brauche die schönen Baracken nicht zu beschreiben, wie sie überall an

den gesundesten, frei gelegenen Stellen errichtet und mit Allem ausgerüstet waren, was nur Wissenschaft und Wohlwollen beischaffen konnte, ich brauche nicht hinzuweisen auf die günstige Situation aller Derer, die in ihrem Unglück und Elend durch das belebende Bewusstsein gehoben wurden, in der sicheren Heimath zu liegen, die in der aufrichtigen Theilnahme und Dienstbereitschaft Aller Trost und Beruhigung fanden, nicht hinzuweisen auf die gewaltige Stütze, die der behandelnde Arzt in solchen Momenten zur Erreichung seiner Heilzwecke findet; es ist dies Alles Jedermann bekannt. Aber verlangen kann ich, dass man Derartiges bei der Beurtheilung der Thätigkeit und der Leistungen der Feld- und Reservelazarethe berücksichtigt. Es ist gewiss, dass die Reservelazarethe darin ungünstiger daran waren, dass sie ihre Patienten nicht so frisch nach der Verletzung erhielten, dass dieselben besonders in der Anfangszeit durch den längeren Transport mehr gelitten hatten, aber auch nur darin; dafür hatten sie aber in jeder anderen Beziehung so grosse Vortheile vor den Feldlazarethen voraus, dass ein gleicher Procentsatz günstige Erfolge entschieden zu Gunsten der letzteren sprechen müsste.

Gerade in der ungünstigeren Lage der Feldlazarethe ist es auch begründet, dass in ihnen der conservativen Chirurgie weniger gehuldigt werden kann, als man es überall sonst verlangen muss, wo Alles zur Heilung und Pflege zu Gebote steht. Ein Amputationsstumpf bietet viel einfachere Verhältnisse, heilt rascher und leichter, ist mit weniger erfahrener Assistenz zu verbinden, bedarf nicht des reichlichen Verband- und Bandagenapparates und bietet durch dieses Alles in ungünstiger Situation mehr Aussicht auf Erhaltung des Lebens, als der Versuch der Rettung des zerschmetterten Gliedes; und schliesslich ist es doch besser, amputirt zu leben, als conservativ zu sterben. Wenn man nur das Eine bedenkt, dass der Patient im Feldlazareth gewöhnlich direct auf dem Strohsack zu liegen hat, so wird man verstehen, dass die Feldärzte öfters amputirten, wo sonst bei langem ruhigen Lager vielleicht conservativ hätte Günstigeres erreicht werden können. Selbstverständlich will ich damit Fälle nicht entschuldigen, in denen bei sorgfältigerer Untersuchung oder bei gründlicheren topographisch-anatomischen Kenntnissen auch im Feldlazareth hätte conservativ verfahren werden können. Ein lohnen-

des Feld für die conservative Chirurgie sind die Resectionen; nur gilt es auch hier, die Indication mit Berücksichtigung der äusseren Verhältnisse richtig zu stellen. Ist der Endzweck einer Resection knöcherne Verwachsung (Resection in der Continuität und des Kniegelenks) so bedarf man — ceteris paribus — zur Erreichung seines Zweckes weit günstigere Aussenverhältnisse bezüglich der ärztlichen Controle, der Verbandmittel, des Bettes etc., als wenn ein künstliches Gelenk erzielt werden soll. Und auch im letzteren Falle unterscheide man wohl zwischen Resectionen am Arm und am Bein; ohne ein gutes Bett möchte ich überhaupt keine grössere Resection am Beine vornehmen, während die Gelenkresectionen am Arm schon bei den gewöhnlichen Feldverhältnissen sich mit Erfolg ausführen lassen.

Die Aufgabe der deutschen Truppen zerfiel im letzten Feldzug im Ganzen in den Angriff auf offenem Felde und in die Belagerung; war sie in jenem Falle mehr dem weiter tragenden französischen Kleingewehrfeuer ausgesetzt, so traf sie, der Natur der Belagerungsarbeiten entsprechend, in diesem mehr das grosse Geschoss. Die französische Gewehrkugel war im Allgemeinen klein, daher der Schusscanal eng, der Umfang der Zertrümmerung nicht bedeutend; sie war zudem weich und zersplitterte selbst weit eher, als dass sie die Knochen zerschmetterte; traf sie aus weiter Ferne, bei verminderter Flugkraft, wie dies meist der Fall war, so wich sie dem Knochen aus. Und so waren die Verwundungen im Grossen in der Feldschlacht nicht sehr ausgedehnt, die Knochenverletzungen nicht so häufig. Anders war es mit den Verletzungen bei der Belagerung. Hier spielten die Granatstücke die Hauptrolle; sie schlugen aus nächster Nähe ein und zertrümmerten die Weichtheile und die Knochen in ausgedehnter Weise. Und auch die Kugel der Wallbüchse und des Chassepot traf hier mit der stärksten Flugkraft und schlug durch Weichtheile und Knochen.

Dem entsprechend war die Art der Verletzungen auch in meinen Feldabtheilungen sehr verschieden. In Stephansfeld erhielt ich einen Theil der Schwerverwundeten von Strassburg her; ausgedehnte Verletzungen der Weichtheile und bedeutende Zertrümmerung der Knochen war das Gewöhnliche. In Dijon und Giromagny aber bekam ich Verwundete aus offener Feldschlacht

(Nuits und Belfort), bei denen die Kleingewehrschüsse grösstentheils unbedeutendere Verletzungen an Fleisch und Knochen gesetzt hatten.

Wenn ich es nunmehr versuche, die Resultate wiederzugeben, welche ich in der Befolgung der oben angeführten Grundsätze bei Verwundeten während des letzten Feldzuges erzielte, so muss ich vorausschicken, dass wir nur einen Theil der Verwundungen bis zur definitiven Heilung behalten konnten, da die Feldlazarethe durch Evacuation immer für unvorhergesehene Eventualitäten sich Betten freihalten müssen. Aber ich evacuirte nur dann, wenn jede Gefahr für das Leben vorüber und die Heilung soweit vorgeschritten war, dass nur unter den misslichsten Verhältnissen oder bei vollkommen verkehrter Behandlung noch eine Wendung zum Schlimmen möglich gewesen wäre. Ich dürfte daher wohl meine Evacuirten alle zu den Geheilten rechnen — die Controle dafür steht denen frei, welche die spätere Behandlung leiteten — trotzdem führe ich sie getrennt auf, aber betone, dass sie Alle in voller Heilung evacuirt wurden.

In Stephansfeld behandelte ich im Ganzen 56 Verwundungen. Davon starben 5; 26 wurden ganz geheilt; 18 in voller Heilung evacuirt; 7 verblieben noch als Patienten, bis die Evacuation gefahrlos von statten gehen konnte oder als Reconvalescenten bis zu ihrer vollen Erholung.

Unter den 5 Todesfällen war eine absolut tödtliche Verletzung (Schussfractur längs der ganzen linken Schädelbasis), ein Tetanus (Fleischschuss der Wade mit Bluterguss in die Scheide des N. tibial. post.) und 3 weitere Verletzungen, auf welche ich der Wundcomplicationen wegen näher eingehen will.

R. (1. bad. Gr.-R., 3. Comp.), den 18. September 1870 verwundet und im unteren Drittel des linken Oberschenkels amputirt, wurde mir den 27. September zur Nachbehandlung überbracht. Bei der Aufnahme war die Amputationswunde ohne jede Deckung, das sonstige Aussehen der Wunde wie die Eiterung gut, die Respiration frei, aber der anämische Patient fieberte und klagte über Schmerzen in der Leber und Milzgegend. Der Leib tympanitisch aufgetrieben, die Milz geschwollen, die Leber nicht. Ohne jeden Schüttelfrost nahm das Fieber stetig zu; es kamen Delirien und der Kranke erlag am 20. Tage nach der Verletzung unter Typhusähnlichen Symptomen. — Sectionsresultat: Etwa 4 Zoll langer Eitergang längs der Art. femor. (s. S. 329); Milztumor; Wallnussgrosse Eiterhöhlen in Leber und Milz; Herz, Lungen, Därme, Nieren frei. — Als R. in meine Abtheilung aufgenommen wurde, war dieselbe sonst vollkommen belegt.

Er kam in die Küche (s. S. 331) mitten unter etliche 20 Schwerverwundete und blieb daselbst bis zu seinem Ende. Erst bei der Section sah ich, dass der vermeintliche Typhuskranke ein Pyosepticämischer gewesen war. Der gefährliche Feind hatte sich ohne mein Wissen eingeschlichen, lag 11 Tage lang mitten unter lauter schweren Verwundungen und — o Wunder! — das Microsporon war weder durch die Luft noch durch mich übertragen worden, obwohl (oder vielleicht weil?) ich alle meine Verwundeten jederzeit selbst verband!

Es starb ferner 11 Tage nach der Verletzung Unteroffizier H. (1. pr. G.-L.-R. 3. Comp.), Wallbüchsenschuss durch das rechte For. ovale und den untersten Theil des Rectum zur Incis. ischiad. maj. links hinaus. Schusscanal so weit, dass Klysma, Koth, Zwetschensteine alsbald zur Ausgangsöffnung herauskamen; dasselbe zeigte sich nach einigen Tagen an der höher gelegenen Eingangsöffnung, nachdem die Kothmasse sich zuvor in die geöffneten Scheiden des M. obturat int. und ext., Ileo-psoas, Sartor., Rect. fem. gedrängt hatte; bei der Section waren diese Muskeln ganz in Jauche zerfallen Vielleicht hätte der Verwundete durch sofortige Spaltung des Sphincter ani ext. zum freiesten Abfluss des Kothes gerettet werden können. Aber die Idee dazu kam mir erst nach dem Feldzug, bei Erwähnung eines ähnlichen Falles, der durch Simon auf solche Weise geheilt worden war.

H. (G. B. Festgs.-A.) starb an Verblutung. Beck*) giebt darüber folgendes kurze Referat: Schussfractur des linken Oberschenkels. Eingang am unteren Rande des Musc. sartorius, Ausgang zwei Oeffnungen, aussen und vorn im unteren Drittel. Starke Verjauchung und Blutung den 14. Tag nach der Verletzung, wahrscheinlich durch Drainage verursacht; Compression der Cruralis, Blutung steht, Compressionsverband. Wiederkehr der Blutung, abermals Compression, aber fruchtlos, Patient verblutet. Die Ligatur der Femoralis wäre hier nach der ersten heftigen Blutung, welche auf Compression des Hauptstammes sistirte, augenblicklich vorzunehmen gewesen.

Die epikritischen Bemerkungen Beck's bezüglich der Drainage und der Ligatur veranlassen mich, die Krankengeschichte vollkommen wiederzugeben.

H., 21. September, herkulischer Körperbau, gute Ernährung; hereingebracht mit Strohschienenverband des ganzen linken Beines; keine Schmerzen, Appetit gut. 24. September. Lösung des Verbandes; das ganze Bein mässig geschwollen, Oberschenkel in guter Lage. Schusseingang durch Chassepot etwas hinter dem unteren Rande des Musc. gracilis. Ausgang doppelt nach aussen und vorn am Anfang des unteren Drittels des Oberschenkels. Auf ihrem Wege hat die Kugel das Femur zerschmettert und sich dabei in zwei Hälften getheilt, entsprechend den zwei Ausgängen. Eiterung bis jetzt nicht besonders gut. Drainage gelingt nicht. 25. September. Appetit nimmt ab, ohne dass Patient besondere Schmerzen hat; Eiterung jauchig, übelriechend; der Eiter wühlt sich

*) Chirurgie der Schussverletzungen. 1. Hälfte. S. 319. Nr. 3.

nach oben in der Richtung des M. vast. intern. und Rect. fem, von wo er sich gegen die vordere Oeffnung drücken lässt. Drainage gelingt wieder nicht. Ein elastischer Katheter wird in die verjauchenden Muskelbäuche eingeschoben und durch ihn die Jaucheherde mit Kali hypermang. ausgespritzt 28. September. Zunehmendes Fieber; immer ausgedehntere Verjauchung bis hinauf 3 Zoll vom Ligament. Pouparti. Jauche riecht pestilenzialisch. 29. September. Drainage glückt. Morgens und Abends frischer Verband mit sorgfältiger Reinigung und Ausspritzung der Herde. 1. October. Fieber nimmt ab, Stimmung und Appetit bessern sich. Eiter mit Jauche fliesst reichlich zu den Wundöffnungen heraus. 4. October. Nachts heftige Schmerzen in der Gegend des Vast. ext., Unruhe, starke Blutung (circa 2 Schoppen). Verband, sofort geöffnet, ist überall mit Blut durchtränkt, der ganze Oberschenkel dick aufgelaufen durch Blutmassen, die sich in den Jaucheherden angehäuft hatten. Patient sehr anämisch, fröstelt. Sofort Compression der Cruralis und nach einer Viertelstunde Compressivverband derselben; die Blutung steht. 5. October. Wieder leichte Nachblutung; Verband bleibt liegen trotz des abscheulichen Geruchs, der aus einem Gemenge des alten Blutes und der Jauche sich zusammensetzt. Immer hat Patient die heftigen Schmerzen längs des Vast. ext. Chlorkalk unter die Bettdecke und das Bett. Chinadecoct etc. 9. October. Verband ohne Blutung erneut, doch wagte ich wegen letzterer weder den Jaucheherd auszuspritzen noch auszudrücken. Ständig leichtes Fieber, gar kein Appetit. 7. October, Morgens 4 Uhr. Von jetzt ab bei erhöhtem Fieber stetiges langsames Nachbluten, das durch Compression der Cruralis sich nicht stillen lässt. Patient immer blasser etc. stirbt an Verblutung 11 Uhr Morgens. Art. crural. nicht unterbunden, weil bei deren Compression die Blutung nicht steht.

Die Kugel war, wie die Section ergab, durch den Musc. semimembr. und den Ursprung des Caput breve m. bicipit. auf den Knochen gedrungen und hatte diesen so durchschlagen, dass die compacte Substanz, der Eingangsöffnung entsprechend, durchlöchert, die Ausgangsöffnung aber, nach Durchdringung der Markhöhle, gesplittert war; von da ging ein Theil der Kugel gerade nach vorn durch den gemeinschaftlichen Bauch des Musc. cruralis und Vast. internus und durch den Musc. rect. fem, ein anderer Theil durch ersteren Muskelbauch und den Vast. ext. nach aussen. Die Bruchenden lagen auch bei der Section noch genau aneinander.

In Anbetracht der geringen Verletzung der Weichtheile und der günstigen Lage der Bruchenden war eine conservirende Behandlung entschieden angezeigt, ebenso aber auch der sofortige Versuch der Drainirung, sobald sich Eiterung und Verjauchung in der Tiefe eingestellt hatte. Leider gelang sie Anfangs nicht und rasche Infiltration der geöffneten Muskelscheiden mit Jauche war die Folge; als sie endlich am 9. Tage glückte, war die Verjauchung schon bis in die Nähe des Poupart'schen Bandes vorgedrungen, das Fieber bedeutend. Die erste Blutung kam 5 Tage nach Einführung der Drainage, und konnte um so weniger durch dieselbe verursacht sein, als Nachts Niemand an dem Drainrohr rüttelte und die durch heftige Schmerzen bedingte Unruhe des Patienten bei der Ver-

janchung der Gewebe eine viel näher liegende Ursache abgab. Der Blutverlust war in kurzer Zeit bedeutend; die Blutung stand alsbald auf Compression der Art. cruralis; demnach stammte dieselbe aus letzterer und zwar nach der Richtung und Lage des Schusscanals aus der Art. perfor. secunda. Zur sofortigen Unterbindung sah ich mich nicht veranlasst, da eben die Blutung unter der Digitalcompression und nachher auch unter dem Compressivverband stand, ich immer in der Nähe des Patienten war und mich auf mein Wartepersonal verlassen konnte, habe ich doch verschiedene Mal, einmal selbst bei einem Bluter, auf solche Weise die Blutung dauernd gestillt. Nur wenn der Patient auch nach der ersten Blutung sehr unruhig, oder das Wartepersonal nicht zuverlässig gewesen wäre, oder auch wenn ich nicht jederzeit hätte zur Hand sein können, wäre die vorsorgliche Ligatur sofort angezeigt gewesen. Zudem stand ja die Blutung aus dem Zweige der Cruralis dauernd. Denn die zweite tödtliche Blutung hatte einen ganz anderen Character als die erste. Es war ein stetes, auch durch Compression der Cruralis nicht aufhaltbares Aussickern von Blut; obwohl der Verwundete schon vorher ganz anämisch war, brauchte es 7 Stunden, bis er sich verblutet hatte. Das Blut stammte nicht aus der Cruralis, es musste aus einem Endzweig der Glutaea inf. kommen; demnach hätte nur die Ligatur der Iliaca comm. Erfolg haben können. Diese höchst eingreifende Operation aber wollte ich bei der an sich hoffnungslosen Lage nicht mehr unternehmen.

Als Todesursache ergab sich demnach: 1 Mal absolut tödtliche Verletzung, 1 Mal Tetanus, 1 Mal eingeschleppte Pyosepticämie, 1 Mal Kothinfiltration etc., 1 Mal Verblutung.

Die 51 Genesenden theilen sich folgendermaassen ab:

	geheilt.	in voller Heilung evacuirt.	in Stephansfeld verblieben.
3 Bajonettstiche	2	1	—
5 Granatsplitterverletzungen der Kopfschwarte	5	—	—
1 Verbrennung 2. Gr. des Gesichts	1	—	—
1 „ 3. Gr. des Oberschenkels, 10 Zoll im Durchmesser	—	—	1
1 Fleischschuss unter der Scapula hin. Drainage	1	—	—
1 Schussrinne über die Brust	—	1	—
1 Fleischschuss durch die Bauchwandung. Drainage	—	1	—
1 Fleischschuss durch die Lendengegend. Drainage	1	—	—
1 Fleischschuss durch die Hinterbacke. Drainage	—	1	—
1 Fleischschuss zwischen den Vorderarmknochen hindurch. Drainage	1	—	—
2 Fleischschüsse durch den Oberschenkel, der eine 5 Zoll, der andere 12 Zoll lang. Drainage	2	—	—
1 Fleischschuss durch die Wade. Drainage	—	1	—
2 Fleischschüsse der Zehe	1	1	—

	geheilt.	in voller Heilung evacuirt.	in Stephansfeld verblieben.	
7 Fleisch- und Haarseilschüsse bei demselben Individuum	—	—	1	
1 Gonarthritis traum.	1	—	—	
1 Absprengung des Epicondyl. int. fem.	1	—	—	
1 einfache Fract. humeri	—	1	—	
1 Schussfractur der Nasenwurzel mit Bruch der Schädelbasis	1	—	—	
2 Schussfracturen des Unterkiefers	2	—	—	
1 Schussfractur des Proc. acrom. scapul. resectio	—	—	1	
5 Schussfracturen des Humerus	—	5	—	
1 Schussfractur der Ulna	—	—	1	
3 Schussfracturen der Hand	—	3	—	
2 Schussfracturen des Oberschenkels	—	—	2	consolid.
2 Schussfracturen der Tibia	—	1	1	
2 Schussfracturen der Mittelfussknochen	—	2	—	
1 Exarticulatio humeri	1	—	—	
1 Amputatio humeri	1	—	—	
4 Amputationes femoris { 3 primär, 1 secundär }	4	—	—	
1 Resectio genu	1	—	—	
	28	18	7	

Von den Krankengeschichten will ich folgende 3 wiedergeben, da sie mir besonderer Erwähnung werth scheinen.

L. (2. preuss. G.-L.-R. 3. Bat. 12. Comp.), 2. September 1870. Chassepotschuss durch die linke Hand. Schusseingang zwischen der Basis der Mittelhandknochen des Daumens und Zeigefingers mit Verletzung der Art. dorsal. manus, Blutung durch Tamponnade gestillt; die Kugel drang bei geballter Faust ein und ging von hier nach der Hohlhand gegen das Gelenkköpfchen des Mittelhandknochens des Mittelfingers, um noch durch die erste Phalanx des Ringfingers durchzuschlagen. 5. September. Allgemeinbefinden gut, Verband erneut, Tamponnade noch sitzen gelassen. 10. September. Stimmung und Allgemeinbefinden nicht gut. Patient hatte in der Nacht einen leichten Schüttelfrost; Granulationen, bisher gut, erblassen, kein Schlaf, Unruhe und Aengstlichkeit. Patient sofort isolirt, erhält sein eigenes Verbandzeug, Chlorkalk im Zimmer, ständige Ventilation. Prolongirtes Wasserbad von Morgens bis Abends; Chinin 0,1 pro dosi; reichlich kräftigen Wein. 11. September. Dieselben Symptome; Granulationen noch schlaffer, Eiter wässerig-jauchig. Dieselbe Behandlung, nur Chamillenbad. 12. September. Links vorn circumscriptes pleuritisches Stechen, entsprechende objective Erscheinungen, blutig jauchiger Auswurf; Vibriren am ganzen Körper; Granulationen flach, matt, croupös. Eiterung gleich Null. Charpieverband mit Kal. hypermang. Innerlich Chinin und Wein. 13. September. Patient fühlt sich etwas leichter; Husten, Stechen und Auswurf geringer. 14. September. Besserung schreitet fort, Auswurf cessirt, Appetit kommt wieder, ebenso die Lebenslust. 15. September. Brust frei, Fieber gering; der croupöse Belag löst sich, die Granulationen wölben und röthen sich stellenweise wieder. Etwas

Diarrhoe; Argt. nitric. mit Chinin. Appetit nimmt zu. 20. September. Volles Wohlbefinden, Granulationen normal, rasche Vernarbung; keine Ordination. Seit etlichen Tagen Schmerzen im Handgelenk bei dem Verband; dieses geschwollen, fluctuirt etwas (pyämische Gelenkentzündung?). 25. September. Wie am 20., nur haben sich die Handgelenksymptome gebessert; Patient geht spazieren, isst und trinkt. 30. September. Status idem. 9. October. Ballenwunde fast ganz vernarbt; das Handgelenk nicht mehr so schmerzhaft. Da das Aussehen der Wunde und das Allgemeinbefinden vollkommen gut ist, Exarticulation des zertrümmerten Ringfingers mit oberem Lappen. 10. October. Alles geht gut. 12. October. Exarticulationswunde rein, der Lappen grösstentheils per primam angeheilt. 15. October. Nichts Besonderes. 18 October. Evacuation, nachdem fast alle Wunden geschlossen und Allgemeinbefinden ausgezeichnet. Wegen fortdauernder leichter Schmerzhaftigkeit im Handgelenk Gypsverband. Es ist dies der einzige Fall, in welchem sich die Erscheinungen der Pyaemie selbstständig in meiner Abtheilung entwickelten, so lange ich sie unter mir hatte. Glücklicher Weise heilte er. Auch von hier aus trat keine Weiterverbreitung ein. Der Patient war aber auch von dem S. 338 erwähnten R. nicht inficirt worden, da er schon am 20. September in voller Genesung war, während R. erst den 27. September hereingebracht wurde.

P. (87. franz. I.-R. 2. B. 1. C.). Verwundet 2. September. Amputatio fem. dextri im unteren Drittel. Kleiner Mann, zierlich gebaut, wachsgelb, durchscheinende Haut, Lippen lebhaft geröthet. 5. September: Lösung des ersten Verbands, dieser mässig durchtränkt. Grösserer vorderer Lappen. Wundaussehen gut, ebenso Eiterung; leichtes Fieber. 8. September: Einzelne Nähte entfernt, kleiner Theil des vorderen Hautlappenrandes nekrotisch; kein Fieber. 9. September: Durch Pressen starke Nachblutung. Sofort Compression der Cruralis, Blutung steht. Druckverband mit graduirter Compresse nach dem ganzen Verlaufe der Femoralis und Charpiepelote unterhalb des Ligam. Pouparti. 12. September: Lösung des Verbandes vom 9. September bei ständiger Digitalcompression. Wunde sieht gut aus, mehr als $\frac{3}{4}$ vereinigt; in der Mitte klafft sie noch Guldenstückgross und hat hier nach der Femoralis zu einen kleinen Eitersack. 13. September: Druckverband weggelassen, Heftpflaster zum Zusammenziehen der Wundränder, Appetit gut, Eiterung gering. 15. September: Morgens zweimal Nasenbluten (NB. Patient hat circa alle 14 Tage Nasenbluten, blutet überhaupt bei der geringsten Verletzung stark und schwer stillbar, so dass Haemophilie mit im Spiele zu sein scheint), Abends Nachblutung von mindestens $1\frac{1}{2}$ Schoppen. Anlegung des Druckverbandes wieder mit gutem Erfolg. Patient ganz anaemisch, Puls sehr klein, fadenförmig, viel Durst. Ordination: Milch und etwas Wein. 16. September: Fieber, kein Appetit. 18. September: Fieber geringer, Appetit besser. Verband erneuert, hat wenig durchgeschlagen. 20. September: Der untere Rand der Schnittfläche des Femur liegt 3‴ breit bloss, Wundaussehen gut, Patient erholt sich auffallend, comprimirt täglich selbst mittelst der Charpiepelote. 25. September: Der blossliegende Rand des Femur stösst sich halbmondförmig ab. 30. September: Vernarbung schreitet vor; Eiterung nur noch ganz gering. 5. October: Letzte Li-

gatur gelöst. 10. October: Aussehen blühend, Wangen roth, Appetit ausgezeichnet. Wunde noch 1½ Cm. im Durchmesser. 15. October: Wunde fast geschlossen. 18. October: Geheilt entlassen.

Obwohl ich es hier mit einem Bluter zu thun hatte, gelang mir doch die dauernde Blutstillung durch Digitalcompression mit folgendem Compressivverband, ein Beweis, dass bei ruhigem Verhalten des Patienten nicht immer sofort die Unterbindung gemacht werden muss, sobald man nur jederzeit bei der Hand ist und ein gutes Wartepersonal hat. Erwähnenswerth dürfte noch sein, dass zwei Mal Erysipel, ein Mal Lymphangoitis, 2 Mal Decubitus und zwei Mal Ruhr als Complicationen während der Wundheilung auftrat.

Die dritte Krankengeschichte, welche ich von Stephansfeld anführen wollte, betrifft eine Resection im Kniegelenk. Da mich aber hier nur das Resultat derselben interessirt, so will ich der Kürze halber jene übergehen und nur dieses geben.

B. (30. preuss. I.-R. 1. Comp.) Resectio genu wegen Schussfractur des Gelenks. 3. September bis 16. October. Die Knochenwunde consolidirt, vorsichtige Bewegungen am Fusse machen in der Resectionsstelle keinen Schmerz mehr. Daher einfache Einwicklung des Beins mit etwas Charpie und Lagerung in eine Drathschiene. 20. October. Vernarbung schreitet fort; die wulstigen Wundränder fast ganz geschwunden. Patient wird wieder dick und stark, das Bein ist nicht mehr geschwollen. 26. October. Drathschiene entfernt und nur noch Einwicklung. Wunde vollkommen vernarbt. 27. October. Patient hebt das Bein frei in die Höhe, steht auf und geht mit 2 Krücken. 30. October. Tritt schmerzlos wenn auch noch vorsichtig mit dem Fuss auf. 2. November: Vollständig geheilt.

Nach der Einnahme von Dijon, den 30. October 1870, wurden daselbst etliche 20 Schwerverwundete im Hôpital général untergebracht, einem älteren Bau mit grossen, schlecht ventilirten Sälen. Obwohl eine medicinische Vorbereitungsschule dort ihren Sitz hat, konnte ich an den behandelnden französischen Aerzten doch keine besonderen chirurgischen Fachkenntnisse herausfinden. Die Pyämie trat in bedenklicher Weise auf. Daher entschloss sich Lazarethdirector Beck, einen vollkommen frei stehenden Seitenbau des Spitals (salles supplémentaires), der 15 Jahre lang nicht mehr benutzt worden war, wegen seiner vollkommen freien Lage leicht ventilirt werden konnte und sich so vortrefflich dazu eignete, für Verwundete einzurichten. Nachdem Alles gewaschen und gereinigt, die Wände geweisst, die Betten gut hergerichtet waren, wurden die deutschen Verwundeten aus dem Spital hierher verlegt und deutschen Aerzten zur Behandlung übergeben. Es fruchtete nichts. Die Transferirten wie neu hereingebrachte Ver-

wundete erlagen fast alle der Pyämie, ob schwer oder leicht verwundet. Nie habe ich diese Krankheit so schrecklich auftreten sehen, als hier. Und auch in dem Lyceum, einem grossen, nie sonst zu Spitalzwecken benutzten Gebäude, das ziemlich weit von dem Hôpital général entfernt lag, stellte sich die Pyämie bald nach seiner Einrichtung zum Lazarethe bedenklich ein. War das pyämische Gift flüchtig, die Uebertragung durch die Luft vermittelt, so musste die letztere in Dijon damit ganz geschwängert sein.

Es galt, mich zu überzeugen, ob dies der Fall, oder ob nicht consequente Behandlung der Wunden nach meinen Principien den gefährlichen Feind bannen könne. Und die Gelegenheit dazu bot sich, als nach dem Gefecht bei Nuits (18./12. 72) alle nur irgend verfügbaren Betten der Ursuliner-Kaserne unter Verhältnissen mit Verwundeten belegt wurden, wie sie keine andere Abtheilung in Dijon schlimmer gehabt haben konnte (s. S. 332). Da lagen in meiner Abtheilung circa 50 Verwundete bei 30 innerlich Kranken: Fleischschüsse nach allen Richtungen, Schussfracturen, eine Oberschenkelamputation. Und doch entwickelten sich bei Allen frische Granulationen, gute Eiterung. Bis zum 26./12. Mittags, wo ich plötzlich Dijon verlassen musste, um der Truppe gegen Belfort zu folgen, war kein einziges schlimmeres Nachfieber aufgetreten, keine Spur von pyosepticämischen Erscheinungen. Es besuchten mich täglich verschiedene Collegen; Alle werden meine Aussage bestätigen.

Leider mussten wir so unerwartet Dijon verlassen, dass mir bei der Ueberhäufung mit Arbeit und der Ungunst der äusseren Verhältnisse eine genauere, statistisch verwerthbare Zusammenstellung meines dortigen Materials unmöglich wurde; die Ueberzeugung habe ich aber als feststehendes Resultat meiner Beobachtungen bei Anderen und meiner eigenen Erfahrung mitgenommen, dass das pyosepticämische Gift, im Verlauf von 8 Tagen wenigstens, nicht von Haus zu Haus durch die Luft so zu mir hatte gelangen können, dass dessen Wirkung erkenntlich gewesen wäre; dass ferner nicht Baracken die Grundbedingung sind zur Erlangung guter Erfolge, noch Prachtspitäler, nicht besondere Ventilatoren, noch Carbol, noch irgend welche Pilztödter, denn von alle dem stand mir nicht die Spur zur Verfügung, sondern ein-

fach eine nach richtigen Principien geleitete Behandlung, eine Ueberzeugung, die in Giromagny nur noch mehr sich befestigen konnte.

Die Hauptzahl der Verwundeten erhielt ich zu Giromagny nach der 3tägigen Schlacht bei Belfort, den 16.—18. Januar 1871. Es waren deren circa 45, von denen ich jedoch etliche 15 nur vorübergehend behandelte, um sie wegen ihrer geringfügigeren Verletzungen so bald als möglich weiter rückwärts zu schicken. Von den übrigen 30 besitze ich genauere Daten. Ich konnte die Behandlung bis zum 4. Februar selbst leiten; von da an ward ich durch die Blattern an das Bett gebunden. Ein mir zugetheilter Stud. med. besorgte die Verbände zunächst ganz nach meiner Anleitung, dann übernahmen verschiedene Collegen nach einander die Weiterbehandlung, bis ich Anfangs März die Restirenden allmälig wieder selbst übernehmen konnte.

Von den Verwundeten starben 4: 1 Schuss durch die Leber, 1 Schussfractur der Rippen mit consecutiver acuter Pleuropneumonie, 1 Fleischschuss des linken Oberschenkels, Anämie, Erysip. bullos. migrans, 1 Fleischschuss am Oberarm, Aneurysma spur., Blutung, Amputation, Pyämie. Die 2 ersteren Fälle sind an sich klar; auf die 2 letzteren muss ich näher eingehen.

Lieut. M. im Privatquartier. Sehr anaemisch. Schusseingang 3 Zoll unter dem linken Lig. Pouparti auf der Vena saph. magn.; der Kanal geht nach hinten und oben und mündet auf der Höhe der l. Hinterbacke; keine Knochenverletzung nachweisbar Ein Krankenträger hatte dem stark Blutenden ein Tourniquet auf der Art. crural. zusammengeschnürt, was natürlich die Blutung aus der Saphena nur begünstigte. Aus der Thalergrossen Eingangsöffnung wurden bei der ersten Untersuchung schon Stücke einer metallenen Streichholzbüchse, einer kleinen Tabakspfeife etc. ausgezogen; Aehnliches wiederholte sich fast bei jedem Verband, soweit nur die Pincette reichen konnte. Ausgangsöffnung klein. Drainage glückt nicht. Nach etwa 10 Tagen beginnt von der Eingangsöffnung aus, die einen dünnen jauchigen Eiter reichlich secernirt, ein Blasenerysipel, das sich bis über die Hüfte nach oben und die Wade nach unten ausdehnt und den stark fiebernden Kranken rasch herunter bringt. Tod den 7. Februar.

Der an sich nicht unbedeutend Verletzte war durch die verkehrte Kunsthülfe (Tourniquet am falschen Platze) noch übler zugerichtet worden. Die Granulationsentwickelung war bei dem blutleeren Patienten sehr träge, die Infection bei der Unmöglichkeit, die Wunde in der Tiefe sorgfältig zu reinigen, erklärlich.

S. (sächs. A.-R.). 16. Januar 1871. Fleischschuss am r. Oberarm. Eingang in der Ellenbogenbenge, ½ Zoll nach innen von deren Mitte; Ausgang am innern Rande des M. triceps, 2 Zoll nach oben vom Olecranon. 18. Januar. Patient

macht darauf aufmerksam, dass an Vorderarm und Hand Gefühl und Pulsation fehle, während man in der ganzen Ellenbogenbeuge deutlich Pulsation fühle; keine besondere Schwellung, kein Fieber, viel Durst; Temperatur am Vorderarm und Hand nicht abnorm. Diagnose: Aneurysma spurium. Leichter Druckverband. 19. Januar. Das Gefühl nach dem Verlaufe des N. ulnar. ist wieder da, aber nicht nach dem des N. median. Pulsation wie den 18. Januar, ebenso Temperatur. Die Wunde eitert noch nicht. 20. Januar. Der ganze Arm bis zu den Fingern geschwollen, Puls an der Radialis noch nicht zu fühlen. 22. Januar. Die abnorme Pulsation in der Ellenbogenbeuge fast verschwunden, Puls schwach an der Radialis zu fühlen. 24. Januar. Patient klagte in der Nacht über viele Schmerzen. Bei Eröffnung des Verbandes entleeren sich etwa 50,0 schwarzen Blutes mit Eiter. Schwellung hat merklich abgenommen. Puls an der Radialis deutlich; das Gefühl stellt sich auch nach dem N. median. wieder her. Der Versuch, der Eiterung wegen eine Drainage einzulegen, vergeblich. 26. Januar. Aus der Ausgangsöffnung entleeren sich wieder 50,0 bis 80,0 Blut. Vorderarm ganz abgeschwollen, Hand noch etwas ödematös. Gefühl und Bewegungsfähigkeit der Finger gut, ebenso das Allgemeinbefinden. Abnorme Pulsation ganz geschwunden. 28. Januar. Eitriger Bluterguss aus der Ausgangsöffnung, Eingangsöffnung eitert wenig. 29. Januar 4 Uhr Mittags: Heftige Blutung während des Stuhlgangs; Stillung durch Compression der Art. brachialis und axillaris. Compressivverband. Patient anämisch. 30. Januar. Abermals Blutung; Behandlung wie am 29. Januar; Eisbeutel; sehr anämisch. 2. Februar. Nach wiederholten Blutungen entschliesst man sich, die Art. brachial. zu unterbinden. Schon ist Patient chloroformirt, aber die Assistenz versucht es vergeblich den Blutstrahl durch Compression von Subclavia und Axill. zurückzuhalten; da alle Erscheinungen dafür sprechen, dass Patient alsbald verblutet, wenn nicht momentan geholfen wird, so Amputatio mit Zirkelschnitt und Unterbindung in loco. 5. Februar. Allgemeinbefinden gut, ebenso das Aussehen der Wunde. Wegen meiner Erkrankung verbindet der mir zugetheilte stud. med. bis zum 12. Februar inclusive. 9. Februar. Granulationen zwar blass aber doch gut aussehend. 2 Nähte herausgenommen. 12. Februar. Allgemeinbefinden gut; die Wunde wird mit 3 Heftpflasterstreifen zusammengehalten. Granulationen werden sichtlich frischer. Die Behandlung übernimmt Feldarzt F., in dessen Abtheilung Pyämie ist. 15. Februar. Schwitzen in der Nacht; Mittags Frostanfall; Chinin. 17. Februar. Die Frostanfälle werden stärker und wiederholen sich täglich; 3stündlich Chinin. 20. Februar. Klagen über Stechen auf der Brust, Husten; Aussehen der Wunde nicht sehr schlecht. 25. Februar. Wunde schmierig. Allgemeines Befinden schlecht. 1. März. Patient stirbt. Sectionsresultat: Pyämie.

Wie die Section des amputirten Armes ergab, hatte die Kugel aus der Art. brachial. ein Stück herausgeschlagen und war ohne Verletzung des Oberarmknochens oder makroskopisch erkennbare Schädigung des N. median. u. ulnar. durch den fleischigen Bauch des Musc. brachial. intern und den Anfangstheil des Musc. flex. carpi. rad. nach hinten gedrungen. Das Blut machte sich in dem lockeren Fettgewebe unter der gemeinschaftlichen Armfascie zwischen dieser und dem

Musc. brach. intern. einerseits und dem M. pronat. teres und supinat long. anderseits breit und bildete so das Aneurysma. Der Druckverband brachte diese Blutanhäufung sammt der abnormen Pulsation in 8 Tagen zum Schwinden; die Schusseingangsöffnung verklebte; dafür drang das Blut und der Eiter gegen die Ausgangsöffnung. Zur completen Wiederherstellung der Pulsation in der Art. radial. waren 8 Tage nöthig. — Als die erste heftige Nachblutung aufgetreten war (29. Januar), erklärte ich dem Patienten, dass im Wiederholungsfalle sofort die Brachialis unterbunden werden müsse und erbat mir zu dem Zweck auch alsbald die nach der Vorschrift nöthige consultative Einwilligung des Chefarztes. Die Blutung kam wieder (30. Januar) und wieder (2. Februar), aber der Chefarzt blieb trotz dreimaliger Aufforderung consequent aus und so entschloss ich mich endlich, als das Zuwarten absolut nicht mehr ging und der intelligente Patient selbst dringend die Unterbindung verlangte, auf eigene Faust hin zur Operation. Leider war das Ende derselben die Amputation, da ich bei der anhaltenden starken Blutung, die durch die Assistenz nicht gestillt werden konnte, während des zeitraubenden Versuches der Unterbindung den collabirenden Patienten sicher verloren hätte. Der Amputirte lag seit seiner Aufnahme mit zwei weiteren Oberarmamputirten und verschiedenen anderen Verwundeten zusammen in dem einen Schulzimmer des unteren Stockes der Mairie (s. S. 335). Als eine Treppe hoch die Pyämie verschiedentlich aufgetreten war, hatte ich meinem Wartepersonal jeden Umgang mit dieser Abtheilung untersagt und zu meiner Freude blieben alle meine Verwundeten im besten Wohlbefinden. So ging es auch weiter, als nach meiner Erkrankung der mir beigegebene Stud. med. auf meine Weise fort verband. Als aber den 12. Februar die Behandlung dem Arzte übertragen wurde, der im oberen Stockwerke die Pyämischen unter sich hatte, dauerte es keine 3 Tage und der Amputirte, der sich schon sichtlich erholt hatte, schüttelte zum ersten Male. Er starb. Es ist der einzige Fall aus meiner Abtheilung in Giromagny, der pyämisch zu Grunde ging, aber nicht durch meine Schuld.

War die Pyämie in Stephansfeld nicht von Bett zu Bett geflogen, konnte sie in Dijon, wo sie sonst so reichlich auftrat, nicht über die Strasse zu mir gelangen, so war ihr auch in Giromagny das Eindringen von einem Stockwerke in das andere erst ermöglicht, als ich meine Abtheilung verlassen musste und eine directe, persönliche Verbindung zwischen der Pyämie-Abtheilung und der meinigen durch den betr. behandelnden Arzt hergestellt worden war. Die Sache ist an sich zu klar, als dass sie weiterer Auseinandersetzungen bedürfte.

Von den 26 weiteren Verwundungen, welche ich in Giromagny längere Zeit behandelte, wurden 14 vollkommen geheilt, 12 in voller Heilung evacuirt, einer (Franzose) blieb zurück, bei dem das Ende fraglich blieb.

Die 26 vertheilten sich folgendermaassen:

	geheilt	in voller Heilung evacuirt
1 Prellschuss am Knie mit consecutiver Gonarthritis	1	—
1 Erfrierung 3. Grades des Fussrückens	—	1

	geheilt	in voller Heilung evacuirt
1 Fleischschuss durch die tiefen Nackenmuskeln. Drainage	—	1
1 Fleischschuss über den Rücken (Kugel, auf der rechten Schulterhöhe eingedrungen, wird auf dem inneren Rande der linken Scapula sitzend ausgeschnitten). Drainage	1	—
2 Fleischschüsse am Oberarm. Drainage	2	—
4 Fleischschüsse durch den Oberschenkel; einmal doppelseitig. Drainage	1	3
3 Fleischschüsse in die Wade; einmal doppelseitig. Drainage	2	1
1 Fleischschuss durch die Bauchwand mit Streifung der Spin. ant. sup.	—	1
1 Fleischschuss längs des Musc. deltoid. mit Streifung des Proc. acrom. scapul.	—	1
1 Fleischschuss in der Nähe des Kniegelenks; Streifung der unteren Epiphyse des Femur und des oberen Randes der Patella. Drainage	—	1
1 Schussfractur des rechten Oberkiefers	1	—
2 Schussfracturen des Unterkiefers	1	1
1 Schussfractur der Scapula von hinten nach vorn in der Richtung des Proc. coracoid.	in Giromagny verblieben	
1 Schussfractur des Radius	—	1
1 Schussfractur der Ulna	—	1
1 Ligatur der Carotis communis bei der Fractur des Oberkiefers.	1	—
3 Amputationes humeri, primär	3	—
1 Amputatio humeri secund. bei Schussfractur des Ellenbogengelenks	1	—

Als Wundcomplicationen traten, ausser den schon erwähnten, die tödtlich endeten, noch 3 Mal heftige Nachblutungen auf, von denen 2 mit Digitalcompression und Compressivverband, eine mit Unterbindung der Carotis communis heilte; im letzteren Fall war auch noch Delirium tremens hinzugekommen. Einmal war Eitersenkung eingetreten, trotz der Drainage, 7 Mal, wo die Drainage nicht möglich war.

Fasse ich das Ergebniss meiner Wundbehandlung, soweit es sich statistisch verwerthen lässt — also mit Ausschluss der Fälle von Dijon — zusammen, so hatte ich 101 bebeutendere Verwundungen in Behandlung. Davon starben 9.

Die Todesursache war:

2 Mal absolut tödtliche Verletzungen;
1 Mal Tetanus;
1 Mal Kothinfiltration;
1 Mal traumatische Pleuropneumonie;

1 Mal Erisypelas bullos. migrans und Erschöpfung;
1 Mal Verblutung;
2 Mal eingeschleppte Pyosepticämie.

Die Uebrigen heilten oder sahen bis auf einen Zweifelhaften ihrer Heilung sicher entgegen. Abgesehen von den mehr oder weniger ausgedehnten Fleischschüssen, die längstens nach 6 Wochen heilten, sobald nur die Drainage zur rechten Zeit möglich war, und abgesehen von den Knochenrinnschüssen, sowie der einfachen Fractur, waren unter den Heilenden:

24 complicirte Fracturen;
1 Exarticulatio humeri;
5 Amputationes humeri;
4 Amputationes femoris;
1 Resectio genu;
1 Ligatura carotidis.

Ich glaube mit diesem Ergebniss meiner feldärztlichen Thätigkeit vollkommen zufrieden sein zu dürfen. Es möchte allerdings schwer fallen, einen richtigen Vergleich über die Resultate der Wundbehandlung in den verschiedenen chirurgischen Lazarethen aufzustellen, da eben gar Vieles auf die relative Zahl der leicht und schwer Verwundeten und auf die Zahl der Verwundungen ankommt, die der betreffende Arzt zu gleicher Zeit zu behandeln hatte, Vieles ferner auf die Hülfsmittel, die ihm dabei zu Gebote standen etc., aber ich wiederhole nochmals, gestützt auf meine eigenen Beobachtungen, dass die Feldlazarethe fast in jeder Beziehung ungünstiger situirt waren, als die Reservelazarethe, ein Moment, das bei gleichen Leistungen entschieden zu ihren Gunsten reden müsste.

Fragt man nach dem Grunde meiner günstigen Erfolge, so kann ich als solchen nur die Art der Behandlung angeben. Ich folgte von jeher mit dem grössten Interesse den gediegenen experimentellen Arbeiten O. Weber's und Billroth's über Wundfieber und accidentelle Wundkrankheiten, den Arbeiten des Ersteren über Gewebserkrankungen im Allgemeinen und deren Rückwirkung auf den Gesammtorganismus, den Studien Virchow's über Thrombose und Embolie, der klaren Auseinandersetzung Hueter's über Alles, was in der neueren Zeit über die Fäulniss, über Septicämie und Pyämie geschrieben wurde und suchte mir ein zusammenhängendes Bild zu schaffen von den Ursachen der

verhängnissvollen Störungen, wie sie bei Wundheilungen vorkommen können, indem ich das Wesentliche aus den Ergebnissen der experimentellen Untersuchungen eines Pasteur, Panum, Gaspard, Thiersch, Billroth und O. Weber, Hemmer, Bergmann zusammenstellte. Als mir die Ursachen in der Idee klar geworden waren, suchte ich sie bei der Behandlung zu bekämpfen und die günstigen Resultate der letzteren sind nur ein Beleg aus der Praxis für die Richtigkeit der Ergebnisse der wissenschaftlichen Forschungen.

XVIII.

Erfahrungen über die Tamponnade der Trachea.

Von

Dr. F. Trendelenburg,

Assistenzarzt der chirurgischen Klinik und Privatdocent in Berlin.

Da auf dem ersten Congress der Deutschen Gesellschaft für Chirurgie bei Besprechung der Tamponnade der Trachea als Hülfsoperation bei Kiefer-Resectionen und anderen Operationen in der Mund- und Rachenhöhle die Meinungen über den Werth dieses Verfahrens auseinandergingen, so möchte ich, zur Beförderung eines endgültigen Urtheils, in dem Folgenden einen kurzen Bericht über die sieben grösseren Operationsfälle geben, bei welchen ich die Tamponnade anwenden zu sehen Gelegenheit hatte. Sämmtliche Operationen wurden von Herrn Geh.-Rath v. Langenbeck in seiner Klinik ausgeführt.

1. Thekla P., 21 Jahre alt. Grosses Fibrom des rechten Oberkiefers. Resection. Heilung. Die Kranke bekam vor 4 Jahren Zahnschmerzen in den oberen Backzähnen der rechten Seite. Die Zähne wurden bald darauf lose und die beiden vorderen wurden extrahirt. Die Schmerzen bestanden trotz der Extraction fort und aus den Zahnlücken entwickelte sich im Verlauf von 1—2 Monaten eine kleine rothe Geschwulst. Im Verlaufe der nächsten Monate wurden auch die hinteren Backzähne lose und wurden ausgezogen. Der ganze Alveolarrand soll nun angeschwollen gewesen sein und die Schwellung allmälig zugenommen haben. Nach Ablauf eines halben Jahres hatte dieselbe bereits eine solche Grösse erreicht, dass sie äusserlich an der Wange sichtbar wurde, zunächst wieder vorne in der Gegend der vorderen Backzähne. Von dort wuchs sie nach hinten, nach dem Ohr zu und endlich in letzter Zeit, seit Frühjahr d. J. auch nach oben, so dass die Nase zur Seite gedrängt wurde. Operative Entfernung wurde nur ein Mal versucht, und zwar vor 2 Jahren. Es wurde

vom Munde aus an der Stelle, an welcher die Geschwulst zuerst aufgetreten war, ein pflaumengrosses Stück weggenommen, bei Weitem der kleinere Theil der ganzen Masse, der Rest blieb zurück. — Seit mehreren Jahren besteht Kopfweh, seit den letzten beiden Jahren zuweilen Schwindel.

Jetzt ist die Geschwulst über faustgross, sie treibt die Wange stark hervor; die Nase ist ganz nach der gesunden Seite hingeschoben; der Bulbus ist ein wenig nach vorwärts und auswärts aus der Augenhöhle herausgetreten. Die Weichtheile über der Geschwulst sind stark angespannt aber ganz verschieblich. Im Munde nimmt die Geschwulst den rechten Aveolarfortsatz ein und erstreckt sich über den ganzen harten Gaumen bis zum linken Alveolarfortsatz; sie prominirt so stark, dass das Gaumengewölbe ganz ausgefüllt ist und zeigt einige vertiefte Geschwüre, welche den Stellen entsprechen, an welchen die Geschwulst von den Zähnen des Unterkiefers berührt wird. Nach hinten erstreckt sich die Geschwulst nur soweit der Oberkiefer reicht; der Hamulus ist deutlich zu fühlen. Sie ist hart anzufühlen. Gesicht und Gehör sind auch rechterseits nicht gestört. — Am 23. November 1871 wird die Resection ausgeführt. Zunächst wird die Tracheotomie oberhalb der Schilddrüse gemacht, und nachdem die Kranke wieder vollständig betäubt ist, die Tamponcanüle eingelegt. Der Tampon platzt beim Aufblasen mit hörbarem Geräusch und muss also durch einen anderen ersetzt werden, wodurch aber nur ein Zeitverlust von höchstens 3 Minuten hervorgerufen wird. Dann wird die Resection des rechten Oberkiefers und des ganzen Palatum durum bei vollständig horizontaler Lage der Kranken in tiefster Narkose ausgeführt. Die Blutung ist mässig. Nach Vollendung der Operation und Anlegung der Suturen wird mit dem Chloroformiren aufgehört und nachdem die Kranke erwacht ist, der Obturator aus der Trachea entfernt. Statt der Tampon-Canüle wird eine gewöhnliche Canüle eingelegt, und die Kranke, welche angiebt von der ganzen Operation nichts gefühlt zu haben, in's Bett gebracht.

Eine Stunde nachher tritt eine ziemlich erhebliche Nachblutung ein, welche nach Ausfüllen der Wundhöhle mit Charpie aber steht. Abends Erbrechen von verschlucktem Blut. — 25. November 1871. Die Hälfte der Suturen entfernt. — 27. November. Charpie aus der Wundhöhle vollständig entfernt. — 28. November. Rest der Suturen entfernt. Die Wunde ist mit Ausnahme einer kleinen Stelle am Mundwinkel per primam geheilt. Die Canüle wird entfernt und die Wunde durch Heftpflaster geschlossen. — 5. December. Heftige Kopfschmerzen, ohne nachweisbare Ursachen. — 9. December. Patientin verlässt das Bett. Tracheotomiewunde geheilt. — 14. Januar 1872. Die Kranke wird mit einem Kautschukobturator zum Ersatz des harten Gaumens entlassen. In der letzten Zeit hat sie noch ab und zu über Kopfschmerzen geklagt, sonst ist sie vollständig gesund.

2. Gottlieb S., 56 Jahre alt. Carcinom des rechten Oberkiefers. Resection. Tod. Der ganze rechte Oberkiefer ist von einem grossen Tumor eingenommen. Im Bereiche fast der ganzen Wange ist die Haut geröthet und mit dem Tumor verwachsen. In der Mitte befindet sich ein grosses kraterförmiges Geschwür. Die Grenzen des Tumors aussen am Gesicht sind nach oben die Lidspalte, das untere Augenlid ist schon ergriffen; nach innen die Nase, nach

unten eine dem Unterkieferrande parallele Linie, einen Finger breit vom Kieferrande entfernt; aussen liegt die Grenze drei Finger breit vor dem Tragus. In der Mundhöhle ist der Tumor über die Mittellinie hinweggegangen und hat auch schon das Velum ergriffen, welches uclerirt und dadurch zum Theil vom harten Gaumen abgelöst ist. Die rechte Nasenhöhle ist durchgängig, Taubheit nicht zu constatiren. — 19. December 1871. Tracheotomie, Tamponnade, Exstirpation der Geschwulst bei ziemlich beträchtlicher Blutung in vollständiger Narkose. Nach Herausnahme der Hauptmasse der Geschwulst zeigt es sich, dass dieselbe weit über die Gränzen des Oberkiefers hinausgegangen ist. Nach hinten hat sie die Schleimhaut des Pharynx ergriffen und ist besonders in der Gegend der Carotis interna auch so in die Tiefe gegangen, dass eine vollständige Entfernung unmöglich ist. Die Reste werden mit Ferrum candens cauterisirt. Ersatz des Hautdefectes durch einen grossen Stirnlappen. — 20. December. Patient fiebert heftig und ist sehr unruhig, die Wangen und der Hals stark angeschwol len. Nahrungsaufnahme fast unmöglich, da beim Trinken das Meiste in die Trachea läuft und durch die Canüle ausgehustet wird. — 21. December. Rascher Collapsus und Tod. — Section. Die Reste des Tumors besonders in der Gegend der Carotis sind verjaucht. Von da ausgehend erstreckt sich eine eitrige Infiltration des Bindegewebes am Halse neben dem Oesophagus und der Trachea sowie zwischen den Muskeln und unter der Haut herunter bis in das Mediastinum. Mässiges Lungenödem. Keine Pneumonie.

3. Wittwe K., 38 Jahre alt. Osteomyeloid des linken Oberkiefers. Resection. Heilung. Der Tumor vom Alveolarfortsatz ausgegangen, ist nicht so ausgedehnt, als in den vorigen Fällen. Nach oben erstreckt er sich nicht ganz bis an den Margo infraorbitalis. — 18. Januar 1872. Resection nach vorheriger Tamponnade. Der Kiefer wird von der Nase aus so durchsägt, dass die Orbitalplatte stehen bleibt. Die Blutung, besonders aus der Infraorbitalis, ist während des Durchsägens sehr heftig. — 16. Januar. Einzelne Suturen entfernt. — 19. Januar. Die letzten Suturen entfernt. — 20. Januar. Canüle herausgenommen. Gesichtswunde ganz verheilt. — 22. Januar. Halswunde nicht mehr für Luft durchgängig. Aussen granulirt sie noch. — 5. Februar 1872. Patientin entlassen.

4. Robert L., 38 Jahre alt. Fibrosarcom am harten Gaumen. Exstirpation. Heilung. Die Geschwulst ist vor zehn Jahren zuerst bemerkt worden. Sie soll damals die Grösse eines Taubeneies gehabt haben. Jetzt ist sie fast so gross wie ein Gänseei. Sie sitzt am harten Gaumen, von normaler Schleimhaut bedeckt, und reicht nach hinten in die Substanz des Velum hinein. Sie verdrängt die Zunge und hindert daher sehr beim Sprechen und Schlucken. Ihre Consistenz ist elastisch.

28. Januar 1872. Tracheotomie und Tamponnade. Exstirpation der Geschwulst unter sehr profuser Hämorrhagie. Die Geschwulst ist von dem Periost des harten Gaumens ausgegangen und hat sich nach hinten zwischen die beiden Blätter des Velum gedrängt, lässt sich aber nach Spaltung der Schleimhaut ziemlich leicht und ganz rein herausschälen. In den nächsten Tagen etwas

Fieber und Bronchialkatarrh mit schleimig-eitrigem Secret. Patient bald mit verheilter Wunde entlassen. (Tag der Entlassung nicht notirt).

5. Johann B., 40 Jahr alt. Papillome im Larynx. Laryngotomie. Heilung. Patient giebt an, sich Ende August 1869 bei der Arbeit auf dem Felde erkältet zu haben; er wurde heiser und bekam zu gleicher Zeit heftige rheumatische Schmerzen in den Beinen, weshalb er Monate lang das Bett hütete. Die Heiserkeit nahm stetig zu und verschlimmerte sich ab und zu zu fast vollständiger Aphonie. Dyspnoe soll nie bestanden haben.

Jetzt ist Patient fast vollständig aphonisch, er kann nur ganz schwache, heisere Töne hervorbringen und sich nur mit Mühe verständlich machen. Dyspnoe besteht nicht. Die Untersuchung mit dem Kehlkopfspiegel ergiebt, dass von beiden Seitenwänden des Larynx mehrere hahnenkammförmige Geschwülste nach der Mitte zu gezackt hervorspringen. Sie scheinen zum Theil an den Taschenbändern, zum Theil unterhalb der Stimmbänder anzusitzen. Der grössere Theil der Wucherungen befindet sich an der linken Seite.

Am 2. Mai 1872 wird die Exstirpation der Geschwülste in folgender Weise ausgeführt. Durch eine lange Incision in der Mittellinie des Halses wird der ganze Schild- und Ringknorpel sowie die Trachea bis zur Schilddrüse freigelegt, dann wird die Trachea oberhalb der Schilddrüse eröffnet und der Obturator eingelegt. Nachdem der Tampon aufgeblasen ist, wird der Ringknorpel und dann der Schildknorpel, letzterer mit einer starken Scheere, in der Mittellinie gespalten. Die beiden Schildknorpelhälften lassen sich nun durch zwei scharfe Haken bequem auseinanderbiegen und das Innere des Larynx mit den Papillomen liegt frei zu Tage. Die Hauptmasse derselben sitzt etwa wie eine Himbeere geformt an der unteren Fläche des linken Stimmbandes. Zahlreiche kleinere Wucherungen befinden sich an den Taschenbändern. Die Papillome werden nach einander mit der Scheere abgetragen; es erfolgt dabei eine verhältnissmässig starke Blutung, das Blut mischt sich mit dem Speichel, der bei jeder Schluckbewegung des Kranken aus dem oberen Wundwinkel hervordringt und hierdurch wird der freie Einblick in den Larynx etwas gehindert. Es wird deshalb um den Speichel abzusperren, ein kleiner Schwamm durch die Wunde nach oben in den Pharynx geschoben, die Blutung wird durch Cauterisation mit dem galvanocaustischen Porcellanbrenner gestillt. Die Narkose wird inzwischen gehörig unterhalten und der Larynx ist in Folge dessen so anästhetisch, dass während der verschiedenen erwähnten Manipulationen im Innern desselben kaum ein Hustenstoss erfolgt. Nach beendeter Exstirpation und Cauterisation wird der Larynx wieder zusammenklappt, und die Haut darüber durch einige Suturen vereinigt. Im unteren Wundwinkel bleibt die Canüle liegen, der Tampon bleibt einer kleinen Nachblutung aus der Basis der Geschwülste wegen vorläufig aufgeblasen. Abends (3 Stunden nach der Operation) wird die Tamponcanüle entfernt, und durch eine gewöhnliche Canüle ersetzt. Patient giebt an von der ganzen Operation gar nichts verspürt zu haben.

6. Mai. Das Fieber nach der Operation ist sehr mässig geblieben. Die höchste Abendtemperatur war 38. 9. Es ist leichter Husten mit schleimig-eitrigem Auswurf eingetreten. Patient schluckt ohne Beschwerden. Die Wunde ist mit

Ausnahme des unteren Winkels, in dem die Canüle liegt, per primam geheilt. Suturen entfernt. — 8. Mai. Der Katarrh der Trachea ist schon geringer geworden. Stimme etwas lauter und reiner, als vor der Operation. — 14. Mai. Canüle entfernt. Pflasterverband. Katarrh fast ganz verschwunden. — 29. Mai. Patient mit geheilter Wunde entlassen. Die Stimme ist noch heiser und schwächer als normal, aber besser als vor der Operation. — Laryngoscopischer Befund: Kehldeckel leicht geröthet, seine Schleimhaut etwas ödematös. Taschenbänder etwas gewulstet. Stimmbänder roth und gewulstet. An dem linken Stimmband eine kleine Ulcerationsfläche mit eitrigem Belag.

6. August G., 44 Jahre alt. — Fibrosarcom des linken Oberkiefers. — Resection. Tod. Der Tumor nimmt den ganzen linken Oberkiefer ein; der linke Bulbus ist nur wenig oder gar nicht verschoben, dagegen drängt der Tumor die Wange sowie den Ueberzug des harten Gaumens stark hervor. — Die Resection wird nach vorausgeschickter Tamponnade der Trachea in der Weise ausgeführt, dass das Involucrum palati duri vom Tumor abgelöst, bei Seite geklappt und nach Vollendung der Operation wieder eingefügt und an die Wangenschleimhaut angenäht wird. Die Blutung ist sehr heftig und Patient nach der Operation sehr erschöpft. Schon am nächsten Tage höheres Fieber als gewöhnlich, die linke Wange und der Hals geschwollen. Die Schwellung des Halses nimmt rasch zu und die Tracheotomiewunde wird dadurch so tief, dass das Liegenlassen der Canüle Schwierigkeiten macht. Dieselbe wird am zweiten Tage entfernt. Patient sehr erschöpft. Am fünften Tage tritt Dyspnoe ein und bald darauf der Tod durch Lungenödem.

Section: Hautwunde der Wange äusserlich verklebt, darunter eine beginnende Vereiterung des subcutanen Bindegewebes. Zahlreiche kleine eitrige Herde unter der Schleimhaut des Rachens und der Zunge. Die Wunde der Trachea schmutzig belegt, in ihrer Umgebung eitrige Infiltration des Bindegewebes, bis in das Mediastinum reichend. In den unteren Lungenlappen Hypostase, keine Pneumonie. Starkes Oedem der Lungen. Milz weich, stark vergrössert.

7. Frau Marie F., 60 Jahre alt. Oberkiefercarcinom. Resection. Heilung. — Die rechte Wange ist durch den Tumor mässig stark vorgetrieben. Ein besonderer Höcker prominirt in der Gegend des inneren Augenwinkels; der Bulbus ist aufwärts und auswärts gedrängt, Haut über der Geschwulst überall normal. Margo infraorbitalis nachgiebig gegen Druck. Beide Nasenlöcher für Luft undurchgängig. Im rechten sieht man nahe der Oeffnung Geschwulstmassen. Gaumenplatte rechts etwas vorgedrängt, in ihrem vorderen Theile hart, im hinteren erweicht; führt man den Finger aussen auf dem Alveolarfortsatz in die Höhe, so stösst man bald auf die Geschwulst, die die Vorderseite des Kiefers durchwachsen hat. 30. Juli 1872. Tracheotomie und Tamponnade. Dann Oberkieferresection nach Ablösung des Gaumenüberzuges. Nach Herausnahme des Kiefers zeigt sich, dass die Geschwulst über die Grenzen desselben hinausgewachsen ist und zwar gegen die Nase hin. Sie ist hier sogar durch die Nasenscheidewand bis in den linken Gang durchgedrungen. Ein anderer Theil nimmt die Gegend des Thränenbeins ein und erstreckt sich von da nach rückwärts bis in die vordere Wand des Sinus sphenoidalis, die er perforirt hat und hängt mit

seinem unteren Abschnitt frei in die Rachenhöhle bis hinter das Velum. Alle diese Reste der Geschwulst können nachträglich ziemlich leicht, und wie es scheint, ganz rein entfernt werden. Da der Gaumenüberzug gesund ist, wird er nach der v. Langenbeck'schen Methode an die Schleimhautwunde der Wange angeheftet. Hautsuturen. — In der Trachea bleibt eine Canüle liegen. — 5. August 1872. Die letzten Suturen entfernt. Gaumenüberzug hat sich zum Theil wieder abgelöst. — 6. August. Canüle entfernt. — 16. August. Trachealwunde geschlossen, für Luft undurchgängig. Aeusserlich granulirt sie noch. An der Wange besteht noch eine Fistel, aus der Speichel beim Kauen ausfliesst. Die Kranke wird entlassen.

Es wurde also die Tamponnade 5 Mal ausgeführt bei Oberkieferresectionen, 1 Mal bei der Exstirpation eines grösseren Tumors aus der Mundhöhle und 1 Mal zur Laryngotomie.

Von diesen 7 Fällen heilten 5, 2 verliefen tödtlich. Der erste Todesfall betraf einen alten Mann, bei dem das sehr ausgedehnte Kiefercarcinom nicht vollständig exstirpirt werden konnte und wo dann von den zurückgelassenen Resten des Tumors eine rapide fortschreitende jauchige Infiltration des Bindegewebes ausging. Es ist klar, dass die Tracheotomie mit der Todesursache in keiner Beziehung stand. Ebenso wenig kann in dem anderen tödtlich verlaufenen Falle der Tracheotomie allein die Schuld beigemessen werden. Auch hier trat nach sehr erschöpfender Blutung bei der Operation eine solche acute Bindegewebsvereiterung ein. Allerdings betraf dieselbe besonders die Umgebung der Trachealwunde aber es fanden sich ausserdem zahlreiche kleine eitrige Herde unter der Schleimhaut der Zunge und des Rachens, welche auf eine von der Resectionswunde ausgehende septische Infection hinwiesen.

Pneumonie trat in keinem Falle ein, ein nachweisbarer Katarrh der Trachea in drei Fällen, nach der Geschwulstexstirpation vom harten Gaumen, nach der Spaltung des Larynx und der letzen Oberkieferresection.

In den beiden tödtlich verlaufenen Fällen hatte der Druck des Tampons keine sichtbaren Spuren auf der Trachealschleimhaut hinterlassen.

Das Fieber war in 4 von den 5 glücklichen Fällen nach der Operation sehr mässig, die Abendtemperatur stieg meist nur wenige Zehntel über 38°, im letzten Fall von Oberkieferresection (Nr. VII) erreichte das Fieber in den ersten Tagen des Abends

40°, verschwand aber nach einigen Tagen wieder vollständig. Ich will nicht behaupten, dass diese in den meisten Fällen so geringe Fieberreaction der Tamponnade zu danken sei, denn auch ohne dieselbe hat man häufig Kieferresectionen ohne erhebliches Fieber heilen sehen. Die angeführten Thatsachen scheinen mir nur zu beweisen, dass die Tracheotomie das Fieber, also auch den Eingriff der Operation nicht wesentlich erhöht. Schönborn machte in mehreren Fällen die Tracheotomie zum Zweck der Tamponnade einige Tage vor der Hauptoperation, um zu bestimmen, ein wie grosser Eingriff die Tracheotomie allein, unter übrigens normalen Verhältnissen, sei. Schönborn bekam nach der blossen Tracheotomie Abendtemperaturen von 40°, was bei unseren Fällen von gleichzeitiger Tracheotomie und Kieferresection, wie gesagt nur einmal vorkam. Der Grund dieses Unterschiedes liegt wahrscheinlich darin, dass Schönborn die Tracheotomie unterhalb der Schilddrüse ausführte, welche wegen der bei Erwachsenen erheblichen Tiefe der Wunde und der grösseren Nähe ansehnlicher Venen eingreifender sein mag als die von Herrn Geh.-Rath von Langenbeck stets angewandte obere Tracheotomie (meist mit gleichzeitiger Spaltung des Ringknorpels). Zufällig kamen in der letzten Zeit noch mehrere andere Fälle von Tracheotomie bei nicht fiebernden erwachsenen Kranken in der Klinik vor, welche zur Entscheidung dieser Frage mit herangezogen werden können; es wurde immer oberhalb der Schilddrüse operirt, und das Fieber war sehr gering oder gar nicht nachzuweisen. Die Veranlassung zur Tracheotomie war zweimal syphilitische Nekrose des Ringknorpels, einmal Nekrose des einen Giesskannenknorpels nach tuberculösen Larynxgeschwüren, und einmal ein fibröser Polyp unterhalb der Stimmbänder; in einem fünften Falle wurde die Tracheotomie (von Dr. Busch) zur Einleitung der künstlichen Respiration bei einem 72jährigen Mann gemacht, der nach einem Insultus apoplecticus für todt in die Anstalt gebracht wurde. Der Mann kam wieder zu sich und die Trachealwunde heilte wie in den übrigen Fällen unter geringen Fiebererscheinungen. Ein Fall endete allerdings auch tödtlich — und zwar durch Nosocomialgangrän und Bronchitis.

Ein über 60 Jahr alter Herr war wegen eines Dyspnoe verursachenden Cancroids am linken Ligamentum aryepiglotticum tracheotomirt. In den ersten

Tagen verlief, mit Ausnahme einer kleinen Nachblutung, Alles gut, dann schwollen die Wundränder bedeutend an, so dass die Wunde sehr tief wurde und das Einlegen der Canüle Schwierigkeiten machte. Zu gleicher Zeit belegten sich die Wundflächen mit einem schmutzigen pulpösen Belag. Da kurz vorher zwei andere Fälle von Nosocomialgangrän auf der Station vorgekommen waren und die Wunde sich auch schnell vergrösserte, so konnte über die Diagnose kein Zweifel sein. Es wurde nach Einführung eines Catheters zum Respiriren die Wunde mit Ferrum candens cauterisirt, die Gangrän kam zum Stehen, aber Patient starb in Folge einer inzwischen eingetretenen heftigen Bronchitis an Lungenödem.

Soviel zur richtigen Beurtheilung der vermeintlichen Gefahr der Tracheotomie und Tamponnade. Was den Nutzen dieser Hülfsoperation bei Kieferresectionen anbetrifft, — von der Laryngotomie will ich zunächst absehen — so ist der augenblickliche Vortheil bei der Operation selbst so in die Augen springend, dass ihn Niemand leugnen wird, der Kieferresectionen mit und ohne Tamponnade gesehen hat. Der grosse Vortheil ist eben der, dass man in der tiefsten Narkose bei vollständig horizontaler Lage des Kranken ohne jede Gefahr der Blutaspiration die Operation zu Ende führen kann. Dass aber die Aspiration grösserer Blutmassen sofort zur Erstickung führen kann, steht durch die Erfahrung fest, und von der Unschädlichkeit kleinerer Blutmengen in den Lungen habe ich mich bisher nicht überzeugen können. Es scheint mir falsch zu sein, wenn man als Beweis der Unschädlichkeit die bekannten Beispiele von Hämoptoe anführt, bei denen trotz profuser Blutung keine Pneumonie folgte, oder wenn man von den Injectionen von Blut in die Trachea von Thieren ohne Weiteres auf die Blutaspiration bei chirurgischen Operationen schliesst. Denn es muss erstens ein grosser Unterschied sein, ob das betreffende Individuum während der Aspiration betäubt ist oder nicht; im letzteren Falle wird das Blut zum grössten Theil sofort wieder ausgehustet, während es in der Narkose ruhig bis in die Lungenalveolen rieseln kann und hier Zeit zum Gerinnen hat. Denselben Einfluss wie die Chloroformnarkose hat natürlich jede andere Art von Bewusstlosigkeit. So habe ich z. B. eine heftige Bronchitis mit zum Theil blutig tingirten Sputis und Dämpfung im rechten oberen Lungenlappen beobachtet in einem Fall von doppelseitiger Oberkieferfractur mit Commotio cerebri und profuser Blutung aus der Nase.

Der Kranke, ein Kutscher, war, im Schlitten fahrend, durch einen Hufschlag

in das Gesicht getroffen worden und hatte längere Zeit bewusstlos auf dem Rücken gelegen. Als er in die Klinik kam, war die Blutung aus der Nase noch so stark, dass die Nasenhöhle mit Charpie tamponnirt werden musste. Nach Ablauf der Bronchopneumonie welche sofort eintrat und mit hohem Fieber verbunden war, wurde der Kranke (nach 4 Wochen) mit fast ganz consolidirter Fractur entlassen.

Zweitens muss ein Unterschied darin liegen, ob zu gleicher Zeit im Bereiche der Luftwege eine grosse Wunde angelegt wird, oder nicht. Der Tuberculöse nach der Hämoptoe athmet eine reine Luft ein und die Blutcoagula in seinen Bronchien werden also bei Weitem nicht so sehr zur Zersetzung geneigt sein als es bei einem Kranken der Fall ist, welcher seine Luft über eine stinkende Operationswunde her aspirirt. *)

Wenn demnach der Nutzen der Tamponnade bei der Resection selbst als Schutz gegen Blutaspiration, wie mir scheint, einleuchtend ist, so hat andererseits die Tracheotomie, das Anlegen einer Luftfistel, auch für den Verlauf der Heilung ihre Vorzüge. Denn lassen wir für die nächsten 8 — 14 Tage — wie es in unseren Fällen, mit einer Ausnahme, immer geschah — eine Canüle in der Trachealwunde liegen, so hat der Kranke zunächst den Vortheil dass er eine verhältnissmässig reine Luft einathmet.

Zweitens — und dieser Punkt scheint mir nicht minder wichtig zu sein — wird er besser schlucken können als ohne Tracheotomie, er wird sich weniger leicht verschlucken und also auch nicht so leicht Pneumonie durch Aspiration von Eiter und Speiseflüssigkeiten bekommen. Es mag diese Behauptung auf den ersten Blick paradox erscheinen und um sie zu begründen, wird es nöthig sein, auf das normale und pathologische Schlucken kurz einzugehen. Soll das Schlucken normal vor sich gehen, ohne dass Fehlschlucken eintritt, so muss während der Dauer des Schlingactes der Eingang zu den Luftwegen wasserdicht abgesperrt sein. Der absperrende Apparat muss also zunächst gehörig functioniren können, er darf nicht durch Verletzung, Verschwärung oder Schwellung seiner Theile unbrauchbar geworden

*) Vgl. die neuste experimentelle Arbeit über diesen Gegenstand von J. Sommerbrodt, Virchow's Arch. LV. S. 165. — Nach S. ruft Blutinjection in die Bronchien eine mikroskopisch nachweisbare katarrhalische Pneumonie hervor, die bei Hunden aber meist rasch heilt.

sein. Bekanntlich ist dieser Apparat ein ziemlich complicirter. Es gehören zu ihm der Kehldeckel, die Taschenbänder und die Stimmbänder, der Verschluss ist ein doppelter oder dreifacher und es ist diese Vorsicht der Natur schon ein Hinweis auf die grosse Gefahr, welche entsteht, wenn der Verschluss insufficient wird. Eine solche Insufficienz kann durch die verschiedensten Ursachen hervorgerufen werden — vollständig wird sie erst dann, wenn sowohl der Kehldeckel als die Taschen- und Stimmbänder in ihrer Form erheblich verändert oder in ihren Bewegungen gestört sind. Verlust des Kehldeckels allein ist unschädlich, wofür ich bei früherer Gelegenheit Beispiele angeführt habe, aber andererseits macht auch eine vollständige beiderseitige Paralyse der Taschen- und Stimmbänder bei normalem Kehldeckel nicht so viel aus, als man erwarten sollte. Ein Kranker der Art, den ich zu beobachten Gelegenheit hatte, trank sehr langsam und vorsichtig, dann trat aber kein Fehlschlucken ein. Sind dagegen alle drei Theile des Apparats zu gleicher Zeit durch Verletzungen, durch Ulceration oder durch andere pathologische Processe in ihrer Function behindert, so tritt vollständige Insufficienz ein und bei jedem Versuch zu schlucken wird ein Theil der Flüssigkeit in die Trachea eindringen.

Es würde zu weit führen, auf die verschiedenen Formen der hierher gehörigen Verletzungen — die Schusswunden, Selbstmordverletzungen etc., oder auf die verschiedenen Ulcerationsprocesse im Pharynx und Larynx einzugehen, welche eine Insufficienz des Kehlkopfverschlusses bedingen; nur zwei pathologische Veränderungen am Larynxeingang möchte ich erwähnen, welche auch nach chirurgischen Operationen vorkommen können und deshalb von besonderem Interesse sind. Es sind dies das Haematom des Larynx und Glottisödem. Beide führen durch die Infiltration des submucösen Bindegewebes und die dadurch bedingte Schwellung, Formveränderung und Unbeweglichkeit der einzelnen Theile des Schlussapparates zu einer vollständigen Insufficienz desselben. Ueber das Haematom des Larynx nach Verletzungen in der Nachbarschaft als Indication zur prophylactischen Tracheotomie hat v. Langenbeck in einem am 7. Februar 1872 in der Berliner medicinischen Gesellschaft gehaltenen Vortrag mehrere Be-

obachtungen veröffentlicht.*) In dem dort genauer beschriebenen Falle, in welchem die grossen Blutextravasate unter der Schleimhaut des Ligamentum aryepiglotticum, unter der Schleimhaut der ganzen linken Larynxhälfte und besonders des linken Taschenbandes, von einer Schussverletzung des Velum herrührten, konnte der Kranke keinen Schluck Wasser zu sich nehmen, ohne von Husten- und Erstickungsanfällen befallen zu werden. Es wurde deshalb die Tamponcanüle eingelegt und der Tampon jedesmal zum Trinken aufgeblasen. — Oedem des Larynx ist eine noch häufigere Ursache des Fehlschluckens; so in den meisten Fällen von Insufficienz des Kehlkopfverschlusses nach Diphtheritis, wo dann oft voreilig die Diagnose auf diphtheritische Glottislähmung gestellt wird. Ein gutes Beispiel giebt ferner der zweite der oben abgedruckten Fälle ab; das Fehlschlucken trat am ersten Tage nach der Operation ein, bei der Section fand sich eine theils eitrige theils seröse Infiltration des submucösen Bindegewebes an den Arcus glosso- und pharyngo-palatini, am Kehldeckel, an den Ligg. aryepiglottica und im Innern des Larynx. Eine rasch eintretende vollständige Insufficienz des Kehlkopfverschlusses nach Oberkieferresectionen besonders wenn sie mit Verletzung des Velum verbunden waren, muss also für die Diagnose eines acut purulenten Oedems in Betracht gezogen werden.

Natürlich kann in allen bisher besprochenen Fällen von Fehlschlucken d. h. also in allen Fällen, bei denen der Grund in der Insufficienz des Schlingapparates liegt, die Tracheotomie nur wenig oder gar nichts nützen. Sie kann höchstens dazu beitragen, dass die in die Luftröhre gelangten Flüssigkeiten leichter wieder ausgehustet werden. Die einzige Hülfe würde in der dauernden Tamponnade der Trachea liegen.

Aber das Fehlschlucken kann auch bei intactem Schliessapparate durch andere Bedingungen hervorgerufen werden. Unter normalen Verhältnissen wechselt Respiration und Schlingakt der Zeit nach miteinander ab; das Schlucken fällt in eine Respirationspause; Fehlschlucken muss eintreten, sobald Schlucken und Respiration in dieselbe Zeit fallen, oder mit anderen Worten, sobald der Kranke gezwungen ist, die Inspiration zu beginnen, ehe der

*) Vgl. Berliner klin. Wochenschrift. 1872. Nr. 14.

Schlingact beendet ist. Ein solcher Zwang kann auf doppelte Weise zu Stande kommen, erstens dadurch, dass hochgradige Dyspnoe in Folge von Larynxstenose besteht und zweitens dadurch, dass irgend ein Hinderniss die Schluckbewegungen bedeutend erschwert und verlangsamt und so den Schlingact auf eine längere Zeit ausdehnt, als das stete Respirationsbedürfniss für eine Respirationspause erlaubt. Im ersteren Falle, bei Dyspnoe durch Larynxstenose, ist nicht nur die Respiration beschleunigt, sondern der Respirationsrhythmus ist auch in der Weise verändert, dass die Respirationspause abnorm kurz ist, bei sehr starker Dyspnoe sogar vollständig verschwindet, so dass dann also mit dem Ende der Exspiration sofort wieder die Inspiration beginnt. Der Larynx ist also niemals geschlossen und der Kranke hat gewissermaassen keine Zeit zum Schlucken. Versucht er es trotzdem, so sieht man seinen hastigen Bewegungen die Eile an und Fehlschlucken mit den heftigsten Anfällen von Asphyxie ist die Folge. Ich habe schon bei anderer Gelegenheit auf diese Verhältnisse hingewiesen und an Beispielen zu zeigen gesucht, dass die Tracheotomie in solchen Fällen durch Herstellung der normalen Respiration auch sofort das Fehlschlucken beseitigt*).

Ebenso leicht zu verstehen ist das Fehlschlucken in dem zweiten Falle — also bei normaler Respiration, aber bedeutend erschwerter Deglutition. Beobachten wir zum Beispiel, um von dem extremsten und darum deutlichsten Falle anzufangen — einen Kranken mit einer Oesophagusstrictur in der Höhe des Ringknorpels, der einen Fremdkörper in der Strictur stecken hat und so an einem zeitweisen vollständigen Verschluss des Oesophagus leidet. Versucht er zu trinken, so hält er während der fruchtlosen Deglutitionsbewegungen den Athem an, bald tritt aber ein nicht mehr zu unterdrückendes Inspirationsbedürfniss ein und wenn er nicht mit grosser Geschwindigkeit den Kopf vornüber wirft und das Wasser aus dem Munde ausspeit, so läuft ein Theil davon durch den wider Willen sich öffnenden Larynx und es erfolgt ein Hustenanfall. Aehnlich müssen die Verhältnisse sein, wenn der Oesophagus zwar unverschlossen, aber in Folge irgend eines operativen Eingriffs die Schlingbewegungen erschwert und un-

*) Vgl. dieses Archiv XIII. S. 349.

sicher gemacht sind; die Deglutition kann nur sehr langsam und nicht ganz vollständig erfolgen; der Kranke wird von der Inspiration überrascht und ein kleiner Rest der Flüssigkeit, der über dem Larynxeingang stehen geblieben ist, rieselt dabei in die Trachea hinab. Nur so ist es zu erklären, dass mitunter Pneumonieen, fast immer Bronchialcatarrhe auch nach Operationen entstehen, welche zwar das Schlingen erschweren, aber ganz ausserhalb der Mundhöhle liegen, bei welchen also von einem Eindringen von Eiter in die Luftwege nicht einmal die Rede sein kann, z. B. nach Exstirpation von Epithelialcarcinomen in der Submaxillargegend, durch welche etwa der Digastricus, der Mylohyoideus, der Hyoglossus freigelegt und verletzt sind. Bei genauer Beobachtung, besonders zur Zeit der grössten Wundschwellung und bei älteren Individuen wird das Hüsteln jedes Mal nach dem Trinken nicht unbemerkt bleiben und nach einigen Tagen hat sich gewöhnlich der Catarrh eingestellt. Nach Oberkieferresectionen kommen diese Umstände weniger in Betracht, denn sind nur die Processus pterygoidei und das Velum erhalten, so ist das Schlucken nicht sehr erschwert, aber um so mehr nach Resectionen am Unterkiefer, von denen ich leider noch keine mit Tracheotomie ausführen zu sehen Gelegenheit hatte.

Der Einfluss der Tracheotomie kann in allen zu dieser Kategorie gehörigen Fällen nur ein günstiger sein; denn athmet der Kranke durch die Canüle, so kann er den Larynx verschlossen lassen und wenn es ihm auch nicht gelingt, die Bewegungen der Taschen- und Stimmbänder, welche automatisch die anderen Inspirationsbewegungen begleiten, während der Inspiration vollständig zu sistiren, so braucht er den Larynxeingang doch auf jeden Fall lange nicht so weit zu öffnen, als bei der Athmung durch den Larynx, und die Tracheotomie wird so indirect ein Schutz gegen das Fehlschlucken sein. Dieser Einfluss der Tracheotomie liess sich z. B. in folgendem Falle constatiren:

Bei einem 28jährigen Mädchen hatte sich hinter dem Ringknorpel an der Uebergangsstelle des Pharynx in den Oesophagus eine ringförmige Geschwulst entwickelt — wahrscheinlich ein Canoroid, — welche schon ulcerirt war und den Oesophagus so erheblich verengerte, dass nur dünne Sonden durchgingen und das Schlucken sehr erschwert war. Beim Versuch zu trinken entstand fast edesmal ein sehr heftiger Husten- und Erstickungsanfall, so dass eine Perforation in die Trachea wahrscheinlich schien. Herr v. Langenbeck führte die Tracheotomie

aus um zunächst die Erstickungsgefahr zu beseitigen, und es ergab sich das überraschende Resultat, dass die Husten- und Erstickungsanfälle sofort seltener und weniger heftig wurden. Die Kranke konnte kleine Flüssigkeitsmengen langsam heruntertrinken und es drang nur wenig in die Trachea. — Hätte eine Perforation bestanden, so wäre dieser Effect der Tracheotomie nicht zu verstehen und es lässt sich derselbe daher nur in der oben angedeuteten Weise erklären. Mit dem Wachsthum der Geschwulst, welches sehr rasch erfolgte, wurden die Schluckbeschwerden dann wieder grösser, — wahrscheinlich weil der Kehlkopfschluss durch Schwellung insufficient geworden war; eine Exstirpation war leider nicht möglich und so wurde die Kranke mit der Canüle entlassen.

Ich glaube daher, dass es richtiger ist, nach der Kieferresection mit Tamponnade die Trachealwunde nicht sofort wieder zu verschliessen, vielmehr für die nächsten 8—14 Tage eine Canüle in der Trachealwunde liegen zu lassen. Wir führen dem Kranken durch die Luftfistel eine bessere Luft zu und verringern die Gefahr der Pneumonie durch Hinabfliessen von Wundsecret- und Speiseflüssigkeit.

Für die Spaltung des Larynx zur Exstirpation von Geschwülsten, besonders von Papillomen, ist die Tamponnade der Trachea gewiss unentbehrlich. Die Operation lässt sich ohne dieses Hülfsmittel weder ohne Gefahr noch auch mit einiger Exactheit ausführen. Sperrt man dagegen den eröffneten Larynx nach unten durch den Tampon ab und unterhält nun gehörig die Narkose, so liegt das Operationsfeld fast wie bei einer Leiche ruhig und unempfindlich zu Tage, man kann das Blut auswischen, ohne dass viel Husten entsteht, man kann die Geschwülste in aller Ruhe untersuchen, abtragen, cauterisiren, kurz die ganze Operation lässt sich so sicher und gefahrlos zu Ende führen, als wenn sie irgendwo auf der äusseren Oberfläche des Körpers vorgenommen würde. Vortheilhaft ist es, gleich nach Spaltung des Larynx ein Schwämmchen durch denselben nach oben in den Pharynx zu schieben, wie es in dem oben beschriebenen Falle geschah, damit nicht bei jeder Schluckbewegung des Kranken Speichel und Blut durch den offengehaltenen Kehlkopfseingang hinunterfliesst und den freien Einblick in den Larynx hindert.

In Bezug auf das Verfahren der Tamponnade überhaupt möchte ich noch einen Punkt hervorheben, der, wie es scheint, von einigen Operateuren bei dem ersten Versuch nicht genug berücksichtigt ist. Man darf den Tampon in der Trachea nicht

aufblasen, ehe der Kranke wieder vollständig narkotisirt ist. Denn ohne und noch vielmehr bei unvollständiger Narkose löst der Reiz auf der Trachealschleimhaut allerdings zunächst heftige Hustenanfälle aus, die dann besonders bei Potatoren unangenehme und aufhaltende Scenen verursachen. Man muss also nach vollendeter Tracheotomie zunächst wieder durch die offen gehaltene Wunde chloroformiren und erst wenn der Kranke wieder vollständig betäubt ist, den Apparat einlegen. Umgekehrt darf man die Luft nicht aus dem Tampon wieder herauslassen, ehe der Kranke ganz aus der Narkose erwacht ist, damit nicht die kleine oberhalb des Tampons angesammelte Blutsäule unvermerkt in die Bronchien gelangen kann. Ist der Kranke erwacht, so hustet er diese kleine Quantität Blut nach dem Oeffnen des Hahnes sofort aus.

Die Schönborn'sche Modification der Tamponnade, von der Heiberg berichtet*), scheint mir deshalb weniger practisch zu sein, weil die von oben in den Pharynx und Larynx gesteckten Wattebäusche, wenn der Kranke Erbrechen bekommt, herausgedrängt werden könnten, was für die Operation störend und vielleicht gefährlich sein würde. Geplatzt ist uns kein Tampon mehr, seitdem ich (nach der ersten Operation) die Löthungsstelle des Gummiballons an seine Innenseite habe verlegen lassen, welche sich beim Aufblasen nicht mit ausdehnt.

Ohne Tracheotomie die Trachea zu tamponniren, indem man vom Munde her durch den Larynx einen entsprechend modificirten Apparat einschiebt, ist gewiss möglich, aber wie ich schon früher angab**), nicht rathsam***). Die Canüle zur Athmung würde sehr lang sein müssen, um bis zum Munde herauszureichen und würde sich daher leicht durch Schleim verstopfen. Träte dann dieser oder irgend ein anderer unangenehmer Zufall ein, so würde sich der Apparat vielleicht nicht schnell genug entfernen lassen und so könnte Erstickung eintreten.

---

*) Berliner klin. Wochenschrift. 1872 Nr. 36.

**) Ebendas. 1870. Nr. 19.

***) Ich erwähne dies mit Rücksicht auf eine Zuschrift des Herrn Dr. M. Schüller an die Redaction dieses Archivs vom 23. Mai 1872, in welcher Zeichnung und Beschreibung eines solchen Apparats gegeben sind.

Bei dem Verfahren mit Trachectomie ist der Apparat leicht eingelegt und ebenso leicht wieder entfernt, die Canüle ist nicht viel länger, als eine gewöhnliche Trachealcanüle und die erwähnten Uebelstände fallen also fort.

Ausserdem halte ich, wie oben auseinandergesetzt ist, die Tracheotomie, resp. das Anlegen einer Luftfistel für eine vortheilhafte Zugabe der Tamponnade.

Der Apparat zur Tamponnade ist zu haben bei Chr. Schmidt, Berlin, Friedrichstrasse 105c.; die Tampons werden angefertigt in der Gummiwaarenfabrik von Herrn Miersch, Friedrichstrasse 66 und können daselbst, unter Einsendung eines alten Exemplares als Muster, direct bestellt werden.

Nachtrag.

Nach Beendigung der Zusammenstellung wurde die Tamponnade in weiteren drei Fällen angewandt, welche ich in Kürze hinzufüge.

8. 14jähriger Knabe. Grosser Nasenrachenpolyp, Entfernung durch osteoplastische Resection. Heilung. Der Tumor füllte die ganze rechte Nasenhöhle aus, ragte in Gestalt eines kleinen Zapfens zum Nasenloch hervor und hing mit seinem hinteren freien Ende durch die Choane in den Pharynx hinab Das Septum cartilagineum war nach links, das Velum nach vorne gedrängt. Reichliche Blutungen aus der Nase hatten den Knaben sehr geschwächt. Tracheotomie, Tamponnade. Eröffnung der rechten Nasenhöhle durch osteoplastische Resection des Processus nasalis des Oberkiefers nach v. Langenbeck Exstirpation der Geschwulst, deren Wurzel an der Schädelbasis sass, wie es schien in der Keilbeinhöhle Canüle am 4. Tage entfernt. Heilung nach geringem Fieber.

9. Frau L., 22 Jahre alt. Kleinzelliges Sarcom der Pharynxwand. Exstirpationsversuch nach osteoplastischer Resection der Unterkieferhälfte. Tod. Die Geschwulst war vor 4 Monaten bald nach einer Entbindung entstanden und sehr schnell gewachsen. Sie füllte den ganzen Rachenraum hinter dem Velum aus und hatte das Velum nach vorn gedrängt. Ihr Ursprung schien an der Seitenwand des Pharynx hinter dem linken Arcus pharyngopalatinus zu liegen, derselbe war nach vorn verschoben, aber ebenso wie die Tonsille noch nicht ergriffen. Nach unten endete die Geschwulst kuglig abgerundet in der Höhe der Tonsillen, nach oben drang der Finger zwischen Geschwulst und Velum ein, ohne das obere Ende zu erreichen. Aeusserlich am Halse prominirte sie unter der Haut dicht hinter und unter dem Kieferwinkel in mehreren etwas verschieblichen Knoten. — Nach ausgeführter Tamponnade wurde der Unterkiefer in der Gegend des zweiten linksseitigen Backzahns durchsägt,

der Boden der Mundhöhle, der Ansatz des Temporalis von der kleineren Kieferhälfte abgelöst und die letztere nach oben und aussen luxirt. Dadurch war die Geschwulst in genügender Weise freigelegt, aber es zeigte sich, dass dieselbe überall fest mit den umgebenden Theilen verwachsen und die totale Exstirpation daher unmöglich war. Nach Entfernung des mittleren Abschnitts der Geschwulst wurde die Operation daher aufgegeben und das Kieferstück wieder eingefügt.

Der Verlauf war ähnlich wie im Fall Nr. 2. Es entstand eine profuse Jauchung in der Rachenhöhle, die Jauche drang durch den Larynx in die Trachea und wurde zum Theil durch die Canüle ausgehustet. Die Ernährung musste durch die Schlundsonde bewerkstelligt werden. Die Kranke collabirte schnell und starb am 5. Tage nach der Operation. Section nicht gestattet.

10. Betty K., 17 Jahre alt. Osteomyeloid der rechten Oberkieferhälfte. Resection. Heilung. Tamponnade. Resection der rechten Oberkieferhälfte mit Ausnahme der Orbitalplatte. Erysipel ausgehend von der Hautwunde in der Wange. Canüle nach drei Wochen entfernt. Luftfistel jetzt geschlossen und auch die Oberkieferwunde fast ganz geheilt.

Inzwischen sind auch von Hüter und Petersen (Esmarch's Klinik) Operationen beschrieben worden, bei denen die Tamponnade der Trachea zur Anwendung kam, J. H. Schmidt, dirigirender Arzt im hiesigen katholischen Krankenhause, wandte sie bei einer halbseitigen Unterkiefer-Exarticulation an, so dass mit den von Schönborn, Simon, König und Bergmann ausgeführten Operationen sich die Gesammtzahl der Operationsfälle auf 25—30 belaufen wird.

Schliesslich sei erwähnt, dass sich die Tamponcanüle auch zur Einleitung der künstlichen Respiration mit Vortheil benutzen lässt.

Berlin, den 12. Januar 1873.

XIX.

Ueber die operative Behandlung der Epispadiasis und der angeborenen Blasenspalte.

Von

Dr. Fr. Steiner,

Assistenzarzt an Prof. Billroth's Klinik in Wien.

(Hierzu Taf. V., VI., VII.)

Ich habe der eingehenderen Darlegung der verschiedenen Heilverfahren, die im Laufe der Zeit gegen die sogenannte Epispadiasis und die angeborene Blasenspalte ersonnen und in Ausführung gebracht wurden, eine kurze Skizze der Anschauungen, welche früher und jetzt über das Zustandekomman dieser Missbildung gäng und gebe waren und sind, vorausgeschickt, in der Voraussetzung, dass es Manchem meiner geneigten Leser erwünscht sein könnte, über diesen interessanten Gegenstand Näheres an dieser Stelle angegeben zu finden. Es war hierbei mein Bestreben darauf gerichtet, die Anschauungen verschiedener neuerer Schriftsteller über diesen Gegenstand entsprechend zu würdigen und ich habe daher neben Thiersch's fast allgemein verbreiteter, geistvoller Auffassung über die Entstehung dieser Missbildung den Erörterungen Rose's als einem nicht zu unterschätzenden, sehr beachtenswerthen Beitrag zur Erklärung des Zustandekommens gewisser Grade dieser Missbildung die ihnen gebührende Stelle anweisen zu müssen geglaubt.

In der historischen Darstellung der Entwickelung der Heilverfahren gegen dieses Uebel, hoffe ich, Dank der Unterstützung der Herren Professoren Baum, Billroth und des Primararztes Prof. Dittel, welche mir die älteren Abhandlungen darüber zu-

zustellen die Güte hatten, wofür ich ihnen hiermit bestens danke, keine Unterlassungssünde begangen zu haben; zum Mindesten glaube ich versichern zu können, dass alle wichtigeren Daten über diesen Gegenstand in der vorliegenden Arbeit ihre Berücksichtigung gefunden haben, so dass ich späteren Monographisten ihre Arbeit wesentlich erleichtert zu haben hoffen darf.

1.

Die Missbildung, für welche die Bezeichnungen: Inversio vesicae urinariae fissae congen. cum epispadiasi, Ectrophia vesic. urin., Prolapsus nativus vesicae urin. inversae u. a. mehr in der Wissenschaft eingeführt wurden, stellt äusserlich eine knapp über der Schamfugengegend sitzende, je nach dem Lebensalter des Individuums von Wallnuss- bis zur Apfelgröse über das Niveau der Bauchdecken vorragende, an den Rändern unmittelbar in die Haut derselben übergehende, rothe, schleimhautbekleidete, bei Berührung äusserst empfindliche, weiche Geschwulst dar, an welcher im unteren Umfange zwei meist hervorragende, wärzchenähnliche Erhabenheiten zu sehen sind aus denen Harn entweder tropfenweise oder beim Druck der Bauchpresse im feinen Strahl hervorquillt. Der Nabel befindet sich in den selteneren Fällen nahe über dieser Geschwulst, welche die gespaltene und durch den Druck der Baucheingeweide vorgestülpte Harnblase darstellt, oder er ist in die obere Umrandung dieser letzteren derartig einbezogen, dass er als solcher schwer zu erkennen ist, oder es findet sich über der vorgestülpten Blase in grösserer oder geringerer Ausdehnung Narbengewebe, welches den Eindruck macht, als hätte hier schon einmal ein operativer Eingriff stattgefunden*). Unter der vorgestülpten Harnblase befindet sich beim männlichen Geschlechte ein aufwärts gerichtetes rudimentäres Stück Penis, an welchem eine mehr oder weniger vertiefte Rinne die oben gespaltene Harnröhre darstellt, in der man beim Abbiegen den

*) Es ist bei der Geburt von Individuen die mit dem uns beschäftigenden Leiden behaftet sind, wiederholt beobachtet worden, dass die Hautoberfläche der Unterbauchgegend vom Nabel bis zu den Genitalorganen durch Adhäsionen mit der Placenta verbunden war, die nach ihrem Losreissen durch Eiterung heilen, woraus sich eine Erklärung für das zeitweilige Vorkommen von Narbengewebe in solchen Fällen ergäbe.

Schnepfenkopf mit den Mündungen der Ausführungsgänge der Samencanälchen sieht; die Prostata kann rudimentär oder normal sein, aber auch ganz fehlen. Ein verhältnissmässig dicker Hautwulst unter der wie in zwei Lappen getheilt aussehenden Eichel stellt die Vorhaut — die sogen. Vorhautschürze dar.

Die Hoden sind entweder im Scrotum oder noch im Herabsteigen begriffen, bald abnorm klein, verkümmert, bald von normaler Grösse und zeugungsfähig.*) Die wirksame Ausübung des Coitus ist wohl in allen Fällen von totaler Epispadiasis unmöglich, da die Kürze des Gliedes, selbst im Erectionszustande, der bei Epispadiatikern, wiewohl weniger vollkommen und seltener als beim normalen Menschen, doch vorkommt,**) ein wesentliches Hinderniss für denselben darstellt. Der Musc. compressor urethrae, sowie die tiefliegenden inneren Dammmuskeln sind in manchen Fällen nicht vorhanden gewesen.***)

Beim weiblichen Geschlechte, an welchem dieses Leiden relativ viel seltener als am männlichen beobachtet wird,†) stehen die Labia majora als zwei fettgepolsterte Hautwülste weit von einander; zwei kleinere, ebenfalls abnorm weit von einander stehende Hautfalten stellen die Nymphen dar, während die Clitoris und die Urethra meist fehlen, erstere, wenn sie vorhanden, gespalten ist und die Scheide durch einen kurzen, meist blind endigenden Kanal dargestellt oder ganz verschlossen erscheint. Es ist übrigens an weiblichen, mit dieser Missbildung behafteten Individuen Empfängnissfähigkeit beobachtet worden.††)

Die Schamfuge fehlt und statt ihrer sind die inneren Schambeinäste, deren Abstand von einander einen, zwei, in manchen Fällen selbst vier Zoll betrug, durch fibröse Bandmasse ver-

*) Wie der englische Arzt Wiblin aus der Untersuchung des Samens nachwies.

**) Die Corpp. cavernosa sind, wenn auch mangelhaft entwickelt, doch vorhanden; s. Breschet, Sur l'espipadias, im Dictionn. des sciences médic. T. XII. p. 579.

***) S. bei Wood in den Medico-chir. Transact. T. 52. 1869.

†) Benj. Philipps in Todd's Cyclop. of Anat. and Physiology Vol. I. stellt doch 21 Fälle von Blasen- und Clitorisspalte zusammen.

††) Huxham (Philosoph. Transact.) beobachtete ein mit dieser Difformität behaftetes Mädchen, das im 23. Lebensjahre schwanger wurde. S. auch unten den von Dan. Ayres beschriebenen Fall. New York 1859.

einigt, wodurch jene watschelnde, unbehülfliche Gangweise bedingt wird, die allen diesen Leidenden eigen ist. Der beständig aus den häufig stark erweiterten und geschlängelten Harnleitern frei abfliessende Harn benetzt ihre Schenkel, macht diese wund und umgiebt diese unglücklichen Menschen mit einer ekelerregenden Atmosphäre. Bei alledem haben diese nicht einmal den Trost, durch ihr schreckliches Leiden einem frühzeitigen Tode entgegen geführt zu werden, sie erreichen zuweilen selbst ein hohes Alter,*) nachdem sie ein Leben zugebracht, welches in der Höhe seines Elendes und seiner Qualen nur dem zu vergleichen ist, das ein Frauenzimmer mit einer Blasenscheidenfistel zu erleiden verurtheilt ist.

In früherer Zeit betrachtete man diese Missbildungen als Monstrositäten, die einem „Versehen" der Mutter ihre Entstehung verdankten, während sie in wissenschaftlichen Arbeiten häufig als hermaphroditische Bildungsanomalien bezeichnet wurden. Doch haben schon Stalpart van der Wiel**) und Gockel***) die rothe, vorragende Geschwulst für die Harnblase angesehen.

Zuerst waren es Devilleneuve†) und unabhängig von diesem A. Bonn,††) welche diese Missbildung für eine Ausstülpung der Harnblase hielten.

Ungemein verschieden sind die Anschauungen über das Entstehen dieser Missbildung. Einer der nennenswertheren Schriftsteller über diesen Gegenstand in der älteren Literatur, Th. Aug. Roose†††), meinte, „das Fehlen der Schamfuge — durch einen

---

*) Flajani (Malattie spettanti alla Chirurg. 1786) beschreibt einen Fall, wo eine mit diesem Uebel behaftete Person das Alter von 70 Jahren erreicht hatte.

**) Observ. rarior. medic. anat. chir. Centur. II. 1727.

***) Ch. L. Gockel, De vesica spongiosa extra abdomen posita cum defectu penis (in Ephemer. natur. curios. Norimb. 1687.).

†) Mémoire sur une nouvelle espèce de hernie naturelle de la vessie urinaire et sur une privation presque totale du sexe, in Roux's Journ. de médec. T. XXVII. Juli 1767.

††) Ueber eine seltene und widernatürliche Beschaffenheit der Harnblase eines 12jährigen Knaben. Aus dem Holländischen von H. P. Arntz Strassburg 1782. p. 36.

†††) Dissertatio de nativo vesic. urin. inversae prolapsu. Gottingae 1794. (Dieterich).

Fall oder heftigen Stoss auf diese Gegend während der Schwangerschaft oder durch eine unregelmässige Lage des Foetus verursacht — führe zu diesem Uebel, wodurch die Harnblase ihrer Stütze entbehrend vorfallen könne. In späterer Zeit haben sich insbesondere zwei von einander abweichende Anschauungsweisen geltend gemacht, deren eine den Engländer Duncan*), welchem J. Müller und Rokitansky folgten, zum Urheber hat, während die andere in Bischoff, Reichert, Thiersch u. A. ihre Vertreter findet.

Nach der ersteren entstünde die angeborene Harnblasenspalte durch Berstung der überfüllten Blase zu einer Zeit, wo die letztere vollkommen geschlossen und die Bauchdecken über ihr schon zur Vereinigung gekommen sind; eine Atresie oder mechanische Verstopfung der Harnröhre wäre die Ursache der Blasenüberfüllung, die in stetiger Zunahme bis zur maximalen Ausdehnung der Bauchdecken und endlichen Zerreissung der Blase und Bauchwand führen sollte. Es hat der vielseitig gegen diese Anschauung gemachte Einwurf, dass ja aller Wahrscheinlichkeit nach bei einer eventuellen Ueberfüllung und Berstung der Harnblase letztere vielmehr in die Bauchhöhle hinein als nach aussen hin stattfinden müsste, wesentlich den Ausschlag gegeben, dass diese Anschauung gegenwärtig nur noch wenig geläufig ist.

Die zweite, welche in der Blasenspalte eine reine Hemmungsbildung, bedingt durch eine gleichzeitig bestehende Bauchspalte sieht, ist im Wesentlichen diejenige, die auch jetzt die meisten Anhänger hat, wiewohl die Ansichten über das Zustandekommen der Bauchspalte und der damit in Zusammenhang befindlichen Blasenspalte im Laufe der Zeit, entsprechend den Aenderungen in den Kenntnissen über die Allantoisentwickelung, mannichfachen Modificationen unterworfen wurden. Nach den neuesten Erforschungen über diesen Gegenstand von Remak**) entwickelt sich die Allantois als solide Wucherung von je einem der beiden Ränder der vorderen, offenen Bauchwand; allmälig wachsen die beiden Wucherungen auf einander zu und bilden schliess-

*) Edinburgh. Medic. and Surgic. Journ. 1805.

**) Kölliker's Entwickelungsgeschichte des Menschen etc. Leipzig 1861. S. 107 ff.

lich eine warzenförmige Erhabenheit, die sich nun wieder vom vordern Rande der Bauchwand abtrennt, um mit der Darmfaserwand in Verbindung zu treten, während das Drüsenblatt des Darms eine blinde Ausstülpung in die obengenannten noch soliden Höcker hinein bildet. Es ist nun wohl begreiflich, dass wenn irgend ein Hinderniss zu dieser Zeit das Aneinanderrücken der Bauchwandränder hindert, gleichzeitig auch die Entwickelung der vorderen Blasenwand ganz unterbleiben müsste. Ob ein solches Hinderniss in der geringeren gewebebildenden Thätigkeit des betreffenden fötalen Organismus, oder in rein mechanischen Wirkungen, welche ein Platzen der überaus gedehnten Allantois zur Folge haben, zu suchen sei, ist bis jetzt nicht zu entscheiden, doch glaube ich, dass die Annahme eines verschiedenartigen Zustandekommens dieser Missbildung nicht ganz abzuweisen sei, ähnlich wie ja auch anderen Formentwickelungen mancher Theile des thierischen Organismus nicht stets dieselben treibenden Ursachen zu Grunde liegen.

Für alle Fälle scheint es aber sicher zu sein, dass das Entstehen dieser Missbildung in eine sehr frühe Periode des Embryonallebens, in die Zeit der Entwicklung der Allantois*) zu versetzen sei. Die in den meisten Fällen vorfindliche, zuweilen bedeutende Verlängerung und Erweiterung der Ureteren spricht einigermaassen für die Anschauung derer, welche für eine Harnstauung im obenerwähnten Sinne eintreten. Es ist ja das Vorkommen wirklicher Harnröhrenatresien nicht zu bezweifeln, wie aus der Demonstration eines derartigen Falles von E. Rose,**) in welchem sich eine schiefe Scheidewand in der Harnröhre fand, klar hervorgeht. Rose, der 15 ältere solche Fälle gesammelt hat, kommt darnach zur Meinung, es entwickle sich die Harnröhre aus 3 Bildungsstücken: dem Blasenhalse, einer äusseren Einstülpung der Haut und einer inneren Ausstülpung aus dem hinteren Ende des Darmkanales, das dem Eichelstück entgegen-

*) Mit Recht hebt Dr. F. Vogel in seiner Abhandlung: „Ueber angeborene Blasenspalte" etc. Leipzig 1868, die Schwierigkeiten hervor, mit denen man bei Untersuchungen über die Aetiologie von Missbildungen zu kämpfen habe, da die Zeitfolge der Entwicklung der einzelnen Organe fast gänzlich mangle.

**) „Ueber Harnverhaltung bei Neugeborenen", Vortrag in der Gesellschaft der Geburtshülfe in Berlin, 1865.

wächst. Aus der Hauteinstülpung bilde sich der Eicheltheil der männlichen Harnröhre, während aus der Darmausstülpung der übrige Antheil der Harnröhre bis zur Vesicula prostatica hervorgehe. Verfehlen sich nun diese auf einander zuwachsenden zwei Bildungsstücke, so komme es zur Ausbildung eines schiefen Septums in der Harnröhre, entwickeln sie sich aber überhaupt nur unvollständig, so bleibe ein inneres Septum fortbestehen. Dieser das Leben der Frucht bedrohende Zustand des Harnröhrenverschlusses werde nun von der Natur in verschiedener Weise beseitigt: es bleibt entweder der Urachus offen, oder es münden beide Harnleiter im Nabel (Fall von Blasius), oder es kann die Verbindung der Blase mit den Rectum offen bleiben (Fälle von Rublach und Oberteuffer).

Rose betrachtet nun jeden Fall von angeborener Blasenspalte als den fortbestehenden mehr oder weniger weiten Urachus, dessen Verwachsen unterblieben sei, weil die Harnröhre in ihrer normalen Entwickelung irgendwie behindert wurde; ein Zerreissen der Harnblase finde höchst wahrscheinlich nicht statt.

Ich glaube nicht, dass die uns beschäftigende Missbildung stets den Fortbestand des dilatirten und invertirten Urachus darstelle, schon aus dem Grunde nicht, weil, wenn auch in den meisten Fällen ein von der prolabirten Geschwulst gesonderter Nabel nicht vorhanden ist, derselbe doch in einigen Fällen über derselben gelagert gefunden wurde, was nicht stattfinden würde, wenn wir in dem vorliegenden Theil wesentlich den Urachus vor uns hätten; sondern ich bin der Ansicht, dass das Zustandekommen dieser Missbildung ebenso gut in einem frühzeitigen Platzen der Allantois zur Zeit, wenn die Bauchdecken noch offen sind, wie schon von Mörgelin*) hervorgehoben ist, als in gehemmter Entwickelung, sei es durch mangelnde Energie der gewebebildenden Thätigkeiten, in einzelnen Fällen vielleicht auch in der von Rose entwickelten Weise vor sich gehe. So finden sich beispielsweise in manchen Fällen die Harnleiter ausserordentlich erweitert — bis auf 1 und sogar 2 Zoll (Petit) — was auf länger bestandene Harnstauung hindeuten kann, während in an-

*) Inaugural-Dissertation über angeborene Blasenspalte und deren Behandlung. Bern 1855.

deren Fällen diese Abnormität ganz fehlt. Bezüglich der verschiedenen Nabelstellung ist schon oben gesprochen, und dürfte unserer oben ausgesprochenen Meinung eine gewisse Berechtigung nicht abgesprochen werden können, wonach, wie anderwärts in der Natur, engbegrenzte Regeln der Entwicklung abnormer Bildungen sich nicht aufstellen lassen.

Eine weitere, uns noch näher angehende Frage ist die, wie die abnorme Bildung zu Stande komme, die mit dem Namen „Epispadiasis" belegt wird. Es ist der Entwicklungsgeschichte gemäss leicht einzusehen, dass für das Zustandekommen dieser Missbildung die Erklärung einer einfachen Hemmungsbildung nicht genüge.

Rose's Ansicht, der auch hiefür die Erklärung in der oben auseinandergesetzten Bildungsweise der Harnröhrenstücke sucht, wonach bei einer abnormen Ausmündung des inneren Bildungsstückes derselben je nachdem Hypospadie oder Epispadie zu Stande komme,*) ist sicherlich ebenso wenig als allgemein gültig anzunehmen, als der von ihm an selbem Orte späterhin**) vermuthungsweise hingestellte Satz, dass beim Offenbleiben des Urachus und der dabei stets vorhandenen grossen Nähe des Nabels und der Schamfuge die obere Wandung des Penis dadurch gespalten bleibe, welches Letztere auf eine einfache Hemmungsbildung hinauskäme. Es scheint vielmehr bei der Epispadiasis ein Entwicklungsfehler in der Aneinanderlagerung des Geschlechtshöckers und des zur Harnröhre sich bildenden Sinus uro-genitalis in der Weise betheiligt zu sein, wie Thiersch***) auseinandergesetzt hat.

Wir wissen aus der Entwickelungsgeschichte, dass etwa in der 4. Woche des embryonalen Lebens eine Oeffnung am hinteren Leibesende sich findet, die als gemeinsame Ausmündung des Darmes, der Allantois und der Ausführungsgänge der Urnieren mit dem Namen der „Cloakenmündung" bezeichnet wird. Bevor es zu einer Trennung derselben in Sinus uro-genitalis und Afteröffnung, also zur Herstellung von zweien statt einer Oeffnung

*) l. c. S. 19.
**) l. c. S. 25.
***) Archiv der Heilkunde. Band X. Heft 1.

gekommen ist, erscheint davor an der Symphyse, etwa in der 6. Woche, ein Wulst, der „Geschlechtshöcker". Dieser erhebt sich allmälig und es bildet sich eine an seiner unteren Fläche zur Cloakenmündung hinziehende Furche, die „Geschlechtsfurche".

Im 3. Monate des Embryonallebens, wo der Geschlechtshöcker schon deutlich den Character des späteren Geschlechtsgliedes trägt, kommt es zur Theilung der Cloakenmündung in obenbenannte 2 Oeffnungen. Der jetzt zur Entwickelung gelangende, mehr und mehr sich verbreiternde Damm schiebt nun die Mündung des Sinus uro-genitalis an die untere Fläche des Geschlechtshöckers hin. Bei etwa in dieser Zeit eintretenden Entwickelungshemmungen kann es zur Ausbildung verschiedener Grade von Hypospadie kommen. Die Epispadie hat mit dieser Entwickelungsperiode Nichts zu thun; sie knüpft ihre Entstehung an eine vorzeitige Trennung der Cloakenmündung in Sinus uro-genit. und Afteröffnung, wenn der Beckenschluss noch nicht stattgefunden hat. In diesem Falle findet der vorgeschobene Sinus uro-genit. keinen Geschlechtshöcker, an den er sich anschliessen könnte, da dessen Bildung bei dem mangelnden Beckenschluss noch nicht zu Stande gekommen ist. Kommt es bei dem später stattfindenden Beckenschlusse zur Ausbildung des Geschlechtshöckers, so kann sich dieser nur an die untere Fläche des Sinus uro-genit. anlegen*). Es ist nun naheliegend, dass bei gleichzeitigem Gespaltensein der Harnblase, diese Spaltung auch auf die Bildung des Sinus uro-genit. zur Harnröhre Einfluss nimmt, daher bei männlichen Individuen in den Fällen von angeborener Harnblasenspalte die Epispadie nie fehlt.

Umgekehrt aber kann die Epispadie ohne Blasenspalte bestehen, sei es, dass der Beckenschluss, wenn auch verspätet, so doch zu Stande kommt und die erst dagewesene Complication mit Blasenspalte verwischt, oder es ist eine solche wirklich nie vorhanden gewesen und der bestehende Grad der Epispadie käme in der von Rose auseinandergesetzten Weise zu Stande, wonach

*) Die fehlerhafte Lage der Schwellkörper, die hieraus resultirt, findet auch, wie Thiersch anführt, einen anatomischen Beleg in einem solchen Falle, den Dr. R. Bergh (Virchow's Archiv 1868. Bd. XLI. Heft 3) veröffentlicht hat, in welchem beide Arteriae dors. penis an der unteren Seite der Corp. cavernos. verliefen.

das Irregehen des inneren Bildungsstückes der Harnröhre auf dem Wege zur Vereinigung mit dem Eichelstücke die Veranlassung abgäbe, dass die Ausmündung der Harnröhre an einer abnormen Stelle Platz fände.

Es geht aus dem Gesagten hervor, wie innig Epispadiasis und Blasenspalte gelegentlich zusammenhängen, so dass Thiersch von seinem Standpunkte aus mit Recht darin nur graduelle Verschiedenheiten desselben Uebels erblicken mag, doch glaube ich, wie ich im Vorangehenden schon hervorgehoben habe, dass auch das Zustandekommen dieser Missbildung nicht stets in einerlei Weise vor sich gehend anzunehmen sei, sondern dass hierbei ähnlich wie bei der Blasenspalte in verschiedenen Fällen auch verschiedene Fehler im Entwicklungsgange zur Ursache der vorliegenden Missbildung werden können.

Es wäre sonach die Frage rücksichtlich des Zustandekommens der mit Blasenspalte combinirten Epispadie, nach dem Vorangehenden in folgender Weise zu beantworten. Es kann gelegentlich vorkommen, dass, entweder in Folge zu geringer Energie der gewebebildenden Thätigkeit des fötalen Organismus, oder bei Entwickelungshemmung in der Bildung der Harnröhre, der Schluss der Allantois überhaupt nicht zu Stande kommt, oder dass zur Zeit, wenn die Bauchdecken noch offen sind, durch eine Hemmung in der normalen Entwickelung der Harnröhre der bereits geschlossene Allantoissack maximal ausgedehnt wird und endlich platzt. Dieser abnorme Zustand wird entweder durch nachträglichen Blasen- und Beckenschluss von der Natur wieder beseitigt, oder er bleibt als sogenannte „Blasenspalte“ an dem geborenen Individuum fortbestehen. An diesem abnormen Zustande nehmen auch die äusseren Genitalien Theil, und zwar so, dass die sich bildende Urethralrinne in ihrem dorsalen Antheile gleich der Blase nicht zum Schlusse kommt; die Bildung des Geschlechtshöckers aber wird in diesem Falle durch die fortbestehende Beckenspalte verzögert, so dass der Geschlechtshöcker, wenn er sich mit dem spät eintretenden Schlusse der Beckenspalte zu entwickeln beginnt, den Sinus uro-genitalis längst von der Aftermündung getrennt und die Harnröhre bereits in der oben erwähnten defecten Entwickelung begriffen vorfindet. Unter diesen Umständen ist der Geschlechtshöcker genöthigt, sich an die un-

tere Fläche der Urethralrinne anzulegen. Aus diesen abnormen Entwickelungsvorgängen in der Bildung der Blase und äusseren Genitalien resultirt dann der Zustand, den man mit dem Namen „Epispadie mit Blasenspalte“ zu bezeichnen pflegt.

In den Fällen aber, wo sich Epispadie ohne Blasenspalte vorfindet, ist die einst bestandene Bauchdecken- und Blasenspalte durch einen späterhin dennoch zu Stande gekommenen Schluss derselben beseitigt worden, oder in einer anderen Reihe von hierhergehörigen Fällen, insbesondere den leichtesten Graden von Epispadie verdankt diese ihr Zustandekommen wesentlich einem fehlerhaften Entwickelungsgange in dem Aneinanderrücken der drei Bildungsstücke des Gliedes, ohne dass sich die Blase hieran irgendwie betheiligte.

2.

„Die Operation bei Spaltung der Harnröhre nach oben ist nur dann zu unternehmen, wenn sich dieselbe nicht in die Blase hineinerstreckt und der Urin nicht fortwährend abfliesst, auch das Glied nicht etwa so kurz ist, dass es nur aus der Eichel zu bestehen scheint.“ So schreibt Dieffenbach in seinem Buche*) über dieses Leiden. Wir ersehen hieraus am allerbesten, wie jungen Datums alle Versuche sind, die ein operatives Heilverfahren gegen die complicirteren Formen der uns beschäftigenden Missbildung bezweckten. In früherer Zeit wurde diese wesentlich als Gegenstand von pathologisch-anatomischem Interesse betrachtet, während die Chirurgie in ihr ein unheilbares Leiden sah, das sich hierdurch jeder weiteren sachgemässen Erörterung entziehe.

Zur Zeit, als diese Anschauungen galten, konnte es daher unzweifelhaft als ein Fortschritt betrachtet werden, wenn man den mit diesem Uebel behafteten Menschen durch Beistellung von Apparaten, die ihnen im gewissen Sinne die mangelnde Blase ersetzen sollten, eine palliative Hilfe zu bringen suchte. Die ersten derartigen Apparate stammen von Stolte**), A. Bonn

*) „Die operative Chirurgie“, Bd. I. S. 543.

**) Beschryving der wanschapene teeldeelen en waterwegen van een Man, en eenes werktuigs. Zwolle 1770.

und Roose, der dieselben zu verbessern gesucht hat. Sie bestanden im Wesentlichen darin, dass an einem Gürtel, der um den Leib getragen wurde, ein Gefäss aus verzinntem Kupfer befestigt war, das mit entsprechender Polsterung zum Anliegen an den Schambeinen versehen, den Blasenvorfall in seine Höhlung aufnahm und nach unten zu mit einer Oeffnung versehen war, durch welche der Harn in einen abnehmbaren Recipienten floss, der nach Bedarf entfernt werden konnte.

Es hat zu dieser Zeit auch nicht an Versuchen gefehlt, das Leiden chirurgisch zu behandeln, doch haben die üblen Resultate der Behandlung, die Buxtorf*) in völliger Unkenntniss des vorliegenden Leidens durch Reposition der vermeintlichen Hernie und darauffolgende Compression mit Pflasterbinden einleitete, zu keiner weiteren Nachahmung aufgemuntert.

Die ersten Ideen zur sogenannten „Gasteroplastik" bei diesem Uebel stammen von Delpech**) und unabhängig von diesem in denselben Jahren nach der bestimmten Angabe J. Schneider's***) von Bünger in Marburg und Froriep in Weimar (1830) Wenn diese Ideen auch keine sofortige weitere Verbreitung und Verwirklichung fanden, so muss doch die Urheberschaft derselben gegenüber den Angaben Anderer hervorgehoben werden, welche in Gerdy's Vorschlägen zur Behandlung dieses Leidens die von Jamain im J. 1845 in einer Inaugural-Dissertation beschrieben wurden, die erste Angabe eines operativen Heilverfahrens finden.

Gerdy empfahl, die Umrandungen der gespaltenen Blase wund zu machen und sie durch die umschlungene Naht zu vereinigen. Um allmälig eine genügende Capacität der Blase herzustellen, sollte, wenn gleichzeitig ein Vorfall derselben vorhanden wäre, eine künstliche Blase leer eingeführt und sodann durch Luft aufgeblasen werden. Die dorsale Penisspalte sollte durch Anfrischung der Wundränder der Urethra und Vernähung derselben über einer eingelegten Sonde bewerkstelligt werden. Als Gerdy einen Leidenden nach seiner Methode zu behandeln un-

*) Vesica urinar. extra abdomen sub umbilico prominens in infante recens nato. In Act. Helvet. Vol. VII. Basil. 1772.

**) Clinique chir. II. p. 254.

***) Der angeborene Vorfall der umgekehrten Harnblase. Eine Monographie. (2 Abbildungen.) Frankfurt a. M. 1832.

ternahm und ihm der Versuch, die vorgestülpte Blase in der gedachten Weise zurückzubringen, misslang, machte er den weiteren Versuch — in der Absicht, die vordere Wand der Harnblase durch eine Metallcuvette herzustellen — die Ureteren theilweise auszuschneiden, um sich eine Art Aushöhlung nach hinten hin zu bilden. Der Kranke ging aber an foudroyanter Peritonitis zu Grunde.

Hieran reihen sich die Versuche, die von Jules Roux*) in Toulon (1853) stammen, dieses Uebel zu bekämpfen. Roux hat zwei Methoden von Heilverfahren angegeben und eine davon selbst in einem Falle angewendet. Sein erster Vorschlag ging dahin, die Ureteren von der vorgestülpten Blase abzutrennen und in den Mastdarm zu leiten, also eine künstliche Kloake herzustellen. Der Blasendefect konnte dann späterhin durch eine plastische Operation gedeckt werden. Zu dieser Idee wurde Roux durch die wiederholt gemachte Beobachtung geleitet, dass Individuen mit Rectovesical-Fisteln den Harn längere Zeit im Rectum zurückzuhalten vermögen. Er meinte nun dadurch unseren Leidenden eine wesentliche Milderung ihres Uebels bereiten zu können, da sie ja im Falle eines erfolgreichen Ausganges der Operation nur von der unvergleichlich viel geringer anzuschlagenden Unbequemlichkeit öfter zu Stuhl gehen zu müssen, belästiget würden. Die Operation sollte entweder in der Weise ausgeführt werden, dass man von den freiliegenden Ureterenmündungen aus mittelst eines Trokar's die Communication mit dem Mastdarme herstellte, oder es sollte eine vollständige Ueberleitung der Ureteren in den Mastdarm in der Weise bewerkstelliget werden, dass auf einer von der Ureterenmündung aus eingeführten und gegen den Mastdarm vorgedrängten Hohlsonde mit dem Messer eine Incision vom Rectum aus gemacht, hierauf die Ureterwandungen in's Mastdarmlumen vorgezogen und hier angeheftet werden sollten. Der Blasendefect wäre wieder späterhin plastisch zu decken.

Roux selbst kam nicht zur Ausführung dieser Methode, doch muss ich bemerken, dass dieselbe von einem englischen Arzte, John Simon**), schon im Jahre 1852, also ein Jahr vor Roux's

*) Union médicale. 1853.

**) The Lancet. 1852. II. p. 25.

Mittheilungen über diesen Gegenstand, geübt wurde, so dass ich es dahingestellt sein lassen muss, von wem die Idee dieser Methode ursprünglich herstammt, ob von Roux oder Simon oder unabhängig von einander von beiden gleichzeitig. Simon vollführte die Operation an einem 13jährigen Knaben:

Die Ureteren wurden durch Fadenschlingen in die Rectumöffnung hereingezogen und hier befestigt. Die Oeffnungen der Ureteren vorn an der invertirten Blase wurden durch einen leichten Compressivverband mit Leinwandcompressen gedeckt, um das Abfliessen des Harns durch dieselben allmälig zu hemmen. Es soll etwa 2 Monate nach der Operation der Harn fast nur durch das Rectum abgeflossen und dem Operirten möglich gewesen sein, den Harn willkürlich hinten abzulassen. Der Versuch, die Ureterenmündungen mittelst umschlungener Nähte zu verschliessen, misslang. Einige Monate später verengerte sich die neugebildete Ureterenmastdarmfistel und die Bildung von harten Concrementen in den Ureteren verschlimmerte noch mehr den Zustand. Der Knabe ging 12 Monate nach der Operation an Peritonitis zu Grunde. Bei der Section fand sich die Ureterenmastdarmfistel 2 Zoll über der Aftermündung.

Dieses Resultat spricht sehr zu Ungunsten dieser Operation; es sollen überdies an einer späteren Stelle dieser Arbeit noch andere Gründe für die gänzliche Verwerflichkeit derselben angeführt werden.

Eine zweite Methode, die von Roux zur Heilung der Blasenspalte und Epispadie angegeben wurde, bestand im Folgenden: Es sollte die Bildung der vorderen Blasenwand mittelst zweier Hautlappen, deren einer — der untere — durch einen queren, halbmondförmigen, die Concavität nach oben kehrenden Schnitt von der Scrotalhaut, der andere — obere — aus der Bauchwandung geholt werden sollte. Beide so umschnittenen Lappen sollten abpräparirt, über den Blasendefect zurückgeschlagen, so dass die wunde Fläche derselben nach aussen, die mit Epidermis bekleidete der Blase zu sähe, und in dieser Lage mit Zapfennähten befestigt werden. Die Schliessung der Urethralrinne sollte späterhin in der von Gerdy (s. oben) vorgeschlagenen Art unternommen werden.

Roux machte nach diesem Plane seine Operation an einem Epispadiatiker mit Blasenspalte. Vier Tage darnach wurden die Hautlappen gangränös, jedoch blieb von ihnen noch so viel übrig, dass eine Art Rinne nach unten hergestellt werden konnte, an der ein Harnrecipient nach Jurine*) angebracht wurde.

*) Dieser Apparat besteht aus einem Recipienten von vulcanisirtem Kaut-

Unzweifelhaft war Roux der erste, der jene Methoden in Anwendung brachte, welche die Franzosen mit dem Namen „autoplastische" bezeichnen.

Hieran schliessen sich der Zeit nach, wenn auch später in der Veröffentlichung, die Versuche, welche von Prof. Demme in Bern gemacht wurden, durch rein mechanische Mittel ohne jedweden operativen Eingriff allmälig einen erträglicheren Zustand dieser Leidenden herbeizuführen. Diese theilweise von günstigem Resultate begleiteten Bemühungen Demme's sind von Dr. J. Mörgelin*) ausführlich beschrieben und sollen dieselben hier kurz wiedergegeben werden.

Demme stellte sich zwei Aufgaben: Die Heranbildung einer geräumigen Blase nach vorhergehender Reposition des etwa bestehenden Vorfalles derselben, und Annäherung der Schambeine aneinander.

Es ist nicht zu leugnen, dass im Falle des Gelingens der Ausführung dieser Idee nicht nur wesentliche Vortheile für den Träger des Uebels schon ohne Zuthat eines weiteren Heilverfahrens sich ergeben, dass aber überdies etwaigen operativen Unternehmungen zum Zwecke einer gründlicheren Beseitigung der mit diesem Uebel verbundenen Qualen, nach gelungener Ausführung der genannten Vorschläge ein bedeutender Vorschub geboten würde. Die daraus sich ergebende Verkleinerung der Blasenspalte würde nicht nur eine leichtere Deckung derselben mittelst der der Bauchhaut entnommenen Lappen gestatten, es würde auch, wie Demme mit Recht bemerkt, durch eine bleibende Reduction der invertirten Blase der störenden Infiltration mit dem beständig abträufelnden Harn leichter Abhilfe entgegenzustellen sein, als an einer nach aussen gekehrten, nirgends einen geeigneten Haltepunct für eine harnableitende Vorrichtung bietenden Blase.

Mörgelin*) hat drei von Demme behandelte Fälle von angeborener Blasenspalte beschrieben und ist in den beiden ersteren das Endresultat ein relativ günstiges gewesen, während im

---

schuk, der unten eine Schraube trägt, durch deren Drehung der Harn nach Bedarf abgelassen werden kann. Der Blasendefect wird mit einer Kautschuk- oder silbernen Cuvette bedeckt.

*) a. a. O.

*) L. c.

3. Falle der Erfolg an der Ungeduld des Vaters des Knaben scheiterte. Es wird zur Erläuterung dieser Behandlungsmethode genügen, die darauf bezüglichen Daten aus der Beschreibung, wie sie Mörgelin vom 1. Falle giebt, anzuführen.

Der Fall betraf einen 10jährigen, sonst blühenden, mit angeborener Blasenspalte behafteten Knaben. Die Hoden lagen hoch oben im Leistencanale, die Schambeine standen 1 Zoll weit von einander ab, die Haut über ihnen war äusserst gespannt. Demme liess nun einen Apparat herstellen, der im Wesentlichen aus folgenden Theilen bestand:

1. Aus einer genau um das Becken herumgehenden Stahlfeder von mässiger Stärke nach Art eines doppelseitigen Bruchbandes, die beiderseits vorne eine längliche, vertical gestellte, Kautschuküberzogene Convexpelote trägt, welche innen eine Aushöhlung zur Aufnahme eines silbernen Stabes von einem zweiten Apparatstücke trägt.

2. Aus einem becherförmigen, das Scrotum umfassenden Mittelstücke, bestimmt am Damme anzuliegen und den abfliessenden Harn aufzufangen. Dieses Mittelstück trägt zu beiden Seiten je einen silbernen Stab, der in die obenerwähnten Höhlungen der Peloten hineinznstecken ist. Dieses becherförmige Stück ist mittelst zweier Bänder an je einen Haken, der aussen an den obengenannten Peloten angebracht ist, einzuhaken und so vor Schwankungen zu sichern, während es an der hinteren Fläche Schenkelriemen zur Befestigung an der Beckenfeder trägt. Auf seinem Grunde hat das Mittelstück eine Oeffnung zum Abfliessen des Harnes in einen darunter angebrachten Recipienten von vulcanis. Kautschuk; diese Oeffnung befindet sich aber etwas weiter nach hinten vom Grunde des Mittelstückes, damit in der sitzenden Stellung des Trägers dieses Apparates der Harn nicht hinten herausfliessen könne. Gerade vor der Abflussöffnung des Harnes befindet sich aussen am abgedachten becherförmigen Mittelstücke ein Schraubengewinde, das eine durch eine Schraubenmutter zu fixirende Metallfeder aufnimmt, die im engen Anschluss an die vordere Fläche dieses Perinealbechers bis an dessen oberen Rand emporsteigt, hier sich rechtwinkelig etwa $\frac{3}{4}$ Zoll weit gegen den Körper des Patienten wendet, um dann wieder in einer der ersteingehaltenen parallelen Richtung noch etwa 1 Zoll hoch aufzusteigen. An diesem letzten Antheile der Stahlfeder ist eine kleine, von rechts nach links concave Pelote angebracht, die den Zweck hat, den rudimentären Penis an die Spaltöffnung der Blase angedrückt zu erhalten.

Die Pelote soll verschieden hoch gestellt werden können, überdies die ganze Feder seitlich verschiebbar sein, damit dem jeweiligen Bedürfnisse, Harn zu lassen in dieser einfachen Weise abgeholfen werden könne.

Diese Vorrichtung wurde bei dem Knaben angelegt, und die letzt beschriebene Penisfeder gleich Anfangs etwa $\frac{1}{2}$ Stunde in Wirksamkeit gelassen. Nach einigen Tagen wurde sie schon durch mehrere Stunden ertragen und die beständige Durchnässung der Kleidungsstücke hatte während des vollkommenen Anliegens des Apparates ganz aufgehört. Mit dieser Vorrichtung versehen,

kehrte der Knabe zu seinen Eltern zurück, die jedoch der sorgfältigen täglichen Anlegung des Apparates nicht die nöthige Beachtung zu Theil werden liessen.

Als sich der Knabe aber 6 Monate später wieder in der Berner Klinik vor stellte, waren erhebliche Veränderungen durch Einwirkung des wenn auch mangelhaften Tragens dieses Apparates zu constatiren: die invertirte hintere Blasenwand war mehr zurückgedrängt, die Bauchspalte erschien verkleinert, die Schambeine standen nur noch ½ Zoll von einander ab, und in der Blase konnte etwa ein Trinkglas voll Harn zurückgehalten werden.

Von jetzt an wurde etwas über ein halbes Jahr der Apparat stets exact getragen und nach Ablauf dieser Zeit nach Mörgelin's Versicherung ein relativ sehr günstiges Resultat erzielt: es sollen die Schambeinäste zur vollen Berührung gekommen sein, die zuerst breite Blasenspalte stellte jetzt eine verticale Längsspalte dar, die Harnblase hatte förmliche Capacität gewonnen, indem sie etwa 1 Schoppen Harn zu halten im Stande war, den der Knabe im dicken Strahl auspissen konnte.

So unleugbar die Vortheile sind, die sich aus den Endresultaten dieser Behandlungs-Methode für den Leidenden ergeben, so ist doch andererseits nicht in Abrede zu stellen, dass dieselbe an und für sich nur als Voract eines späteren operativen Heilverfahrens eine grössere Bedeutung zu erlangen geeignet ist. Mörgelin, der sich unbedingt, aber ohne zwingende Gründe dafür anführen zu können, gegen die operativen Heilverfahren wendet, geht sicherlich hierin ebenso zu weit, wie er an die stets sicheren Erfolge der alleinigen Bandagen-Behandlung übertrieben sanguinische Hoffnungen knüpfen zu wollen geneigt scheint.

Die Ausübung ausgedehnterer operativer Heilverfahren, insbesondere in Bezug auf die Behandlung der „Epispadiasis", stammt — abgesehen von den oben erwähnten ersten Versuchen von J. Roux und Gerdy — von Nélaton. Vor diesem hat allerdings schon Dieffenbach*) für nicht zu weit gediehene Grade der Epispadiasis das operative Verfahren empfohlen und geübt, und zwar in der Weise, dass er die Ränder der Urethralrinne mit der Scheere breit abtrug und dann durch Anlegung einer Reihe von feinen Insectennadeln die Vereinigung erzielte; ein Katheter blieb in der Harnröhre liegen. Im hinteren Antheile der Rinne liess er eine Oeffnung bestehen, die er späterhin durch Cauterisation, Wundmachen etc. zu schliessen suchte. Von der Lappenbildung zum Zwecke der Herstellung einer neuen Harnröhre hat er keinen Gebrauch gemacht.

*) l. c. S. 544.

Einer von den Schülern Nélaton's, A. Richard, hat dessen Operations-Methoden im Jahre 1854*) veröffentlicht und der Beschreibung derselben die eines von ihm operirten Falles von Blasenspalte zugesellt. Wir wollen die beiden von N. operirten Fälle im Folgenden kurz wiedergeben.

1. M. B., ein 20jähriger Schwede, kam in den ersten Tagen des Jahres 1852 auf die Klinik. Sein Leiden bestand in totaler Epispadie. Hochgradige Polyurie (er entleerte täglich 12—17 Liter Harn) complicirte noch dieses Leiden. Der Kranke hatte sich zwei Mal an einen englischen Chirurgen in Stockholm gewendet. Die Operation, welche von demselben an ihm ausgeführt worden, bestand, so weit nach der Beschreibung des Kranken darüber geurtheilt werden kann, im Wundmachen der Ränder des Penis mit nachfolgender Nahtanlegung. Dieser erste Versuch misslang. Der Operateur wiederholte hierauf die Anfrischung der Ränder, diesmal jedoch in der Weise, dass er die angefrischten Theile etwas loslöste und noch seitliche Incisionen daran fügte. Derselbe Misserfolg begleitete diese zweite Operation. Nun wandte sich der Kranke an Nélaton. Der Kranke bot das Bild einer completen Epispadiasis, die Blase war nicht invertirt, obwohl die Spalte in die Blase hineinreichte. Die Schambeine standen bei 5 Centim. weit von einander ab. Sehr vertieft im Trichter der Urethralrinne befand sich die Blasenmündung der defecten Harnröhre.

Die plastischen Operationen, die von Nélaton in diesem Falle unternommen wurden, bestanden im Folgenden: Erst wurde ein viereckiger Lappen (Fig. 1 bei a) von der Breite der Ruthe und etwas länger als diese der Bauchhaut entnommen, mit der Basis unmittelbar über dem Trichter (b). Dieser Lappen wurde nun bis an seine Basis von den Bauchdecken abpräparirt und mit seiner Epidermisbekleideten Fläche auf die Urethralrinne (c) herabgeschlagen, so dass die wunde Fläche desselben nach aussen hin sah. Zur Fixirung dieses Lappens in seiner Lage und zur Deckung seiner Wundfläche wurde nun durch parallel zur Urethralrinne geführte Längs- und entsprechende Querschnitte an den beiden Enden der ersteren, zu beiden Seiten der Urethralrinne je ein Lappen (dd in Fig. 1) umschnitten, der 1½ Centim. weit lospräparirt und mit dem in gleicher Weise auf der entgegengesetzten Seite losgelösten über der blutenden Fläche des Bauchlappens und mit diesem vereinigt werden sollte. Da die Spannung zu gross war, so wurde an der unteren Fläche der Ruthe beiderseits ein Längsschnitt geführt, wodurch die Vereinigung der beiden Lappen mittelst der umschlungenen Naht erheblich erleichtert wurde.

Fig. 2 zeigt die Lage der Lappen unmittelbar nach der beendeten Operation, bei (bb) die vorstehenden Antheile des herabgeschlagenen Bauchlappens, über den die Penishautlappen (c) vereinigt sind; bei (a) der ungedeckte Substanzverlust in der Bauchhaut.

Nach 3 Tagen wurden die Nähte entfernt: die inneren Ränder der seitlichen Lappen klafften ein wenig. Die hervorspriessenden Granulationen deckten aber bald diesen Mangel, so dass nach Ablauf von 4 Wochen eine vollständig ge-

*) Gazette hebdomad. de Méd. et de Chir. 1854. T. I., Nr. 26.

schlossene Harnröhre hergestellt war; doch war diese so weit, dass ein Finger in sie eingebracht werden konnte, was N. veranlasste, durch wiederholte Cauterisationen mit einem entsprechend gebauten Glüheisen die neugebildeten Antheile des Harnröhreninnern an verschiedenen Stellen mit sorgfältiger Schonung der Schleimhaut der früheren Uethralrinne zu cauterisiren. Nach 8—10 Tagen, als die Schorfe sich lössten, wurde überdies eine Incision in die neuen Bedeckungen der Ruthe gemacht. Diese Manöver, die in zweimonatlichen Zwischenräumen wiederholt wurden, führten endlich zu einer nennenswerthen Verkleinerung des Urethralumens.

Noch ein Punct kam zur Beachtung. Der herabgeschlagene Bauchhautlappen nämlich zeigte, sowie die Bauchdeckenwunde zu vernarben anfing, das Streben, sich gegen den Bauch hinauf zurückzuziehen. Diesem Uebelstande wurde durch zwei Incisionen in die sich bildende Bauchnarbe zu steuern gesucht.

Als Endresultat dieser Bemühungen besass nun der operirte junge Mann ein Glied von 5 Cm. Länge, eine vollständig geschlossene Harnröhre bis an die Eichel, welche in zwei Lappen getheilt blieb. Der junge Mann konnte jetzt, wenn er lag oder sass, den Harn zurückhalten, selbst im Stehen, wenn er sich jeglicher Anstrengung, die ein Pressen bedingt, enthielte. Beim Gehen trägt er einen Harnrecipienten, der sich vollkommen der Ruthe adaptirt und allen Harn auffängt; will er frei pissen, so kann er dies im Strahle bewerkstelligen.

Anders und mit Rücksicht auf die im 1. Falle gemachten Erfahrungen operirte N. in einem zweiten derartigen Falle. Derselbe betraf einen 11jährigen, in der Entwicklung sehr zurückgebliebenen Knaben vom Lande, der mit Epispadiasis behaftet war. Sowie bei dem Schweden im vorhergehenden Falle endete auch hier die Urethralrinne vorn in eine zweilappige Eichel, während am hinteren Ende derselben in einer trichterförmigen Vertiefung die Blasenmündung der Urethralrinne zu finden war. Der Zustand des äusserst vernachlässigten Kindes war wo möglich noch kläglicher, als im erstbeschriebenen Falle. Den 15. Dec. 1852 führte N. die Operation folgendermaassen aus:

Wieder wurde mit der Bildung eines Lappens aus der Unterbauchgegend begonnen, dieser, auf die Penisrinne herabgeschlagen, wurde hier aber in der Weise befestigt, dass erst zwei Längsschnitte an der Ruthe neben der dorsalen Rinne geführt, von hier aus die Haut einige Millim. weit nach aussen hin abpräparirt und hieran die Seitenränder des Bauchhautlappens durch Nähte befestigt wurden. Um nun diesen Lappen in seiner Lage zu befestigen, ihn zu verdicken und seine Retraction in die Narbe der Bauchwunde zu verhüten, wurde ein Decklappen aus der Scrotalhaut (s. Fig. 3) benutzt, welcher in der Weise gebildet wurde, dass durch zwei Incisionen deren eine (Fig. 3, cc), die obere in der Furche zwischen Ruthe und Hodensack mit der Concavität nach oben, die andere — die untere — in entsprechender Ent-

fernung darunter, grösser und concentrisch zur ersten angelegt wurde. Die so umschnittene Hodensackhautbrücke wurde jetzt wie ein Band losgelösst, so dass nur an den äusseren Enden derselben (bei dd) die Verbindung mit der übrigen Haut verblieb. Unter dieser Scrotalhautbrücke wurde nun der Penis durchgesteckt und erstere mit ihrer Wundfläche an die Wundfläche des Bauchhautlappens mittelst umschlungener Nähte befestigt. Fig. 4 versinnlicht das unmittelbare Resultat dieses Operationsactes.

Die Heilung ging relativ gut von Statten. Eine kleine Fistel die einige Zeit an einem der oberen Winkel der neugebildeten Harnröhre bestand, schloss sich endlich auf wiederholte Cauterisationen. In gleicher Weise wie im 1. Falle wurde das Innere der neuen Harnröhre cauterisirt, um ihr Caliber zu verkleinern. Das Kind hatte 5 Monate in der Klinik zugebracht und soll nach Ablauf dieser Zeit im Stande gewesen sein, liegend und sitzend, ja selbst bei langsamem Gehen den Harn zurückzuhalten; es verliess das Hospital ohne Recipienten. Die Bedeckung der Eichel, welche auch in diesem Falle unterblieben war, hat N. für eine spätere Zeit in Aussicht genommen. Er beabsichtigte sie aus dem reichlich vorhandenen Vorhautmaterial herzustellen.

Es ist nicht zu leugnen, dass die zweite von N. geübte Operationsmethode einen Fortschritt gegen die erste darstellt. Abgesehen von dem Umstande, dass die bei seitlicher, der Penishaut entnommener Lappenbildung meist sehr störende Zerrung durch dieselbe vermieden wird, giebt die bestehende Scrotalwundfläche in ihrer Narben-Zusammenziehung das beste Gegenmittel für die unerwünschte Retraction des Bauchhaut-Lappens nach oben hin.

Ein von A. Richard operirter Fall von Epispadiasis mit Blasenspalte ging 8 Tage danach an einer acut aufgetretenen Peritonitis zu Grunde. Es liegen hierüber folgende Angaben*) vor.

Pierre Lecot, 24 Jahr alt, in Weiberkleidern einhergehend, wurde den 1. September 1853 im Spitale St. Louis aufgenommen. Fig. 5 (auf Tafel I.) versinnlicht den Zustand seiner Genitalien, der in einer Epispadiasis mit vollkommener Spaltung und Inversion der Blase besteht. Die vorgestülpte Blase war 8 Centim. breit, 5 Centim. hoch, die Schleimhaut derselben von ausserordentlicher Empfindlichkeit, blasser wenn der Mann sich wohlbefand, zuweilen aber intensiv roth und mit katarrhalisch-eitrigem Secret bedeckt, in welchem Falle der Kranke dann heftig fieberte, wie es bei Entzündung der Harnröhre und der Blase gelegentlich vorzukommen pflegt.

Den 25. October führte R. die Operation nach der letztgeschilderten Nélaton'schen Methode aus: Ein Lappen aus der Bauchhaut mit der Basis knapp über der vorgestülpten Blase wurde lospräparirt; er war so lang, dass

*) Gazette hebdomad. 1854. l. c.

sein oberer, im herabgeschlagenen Zustande zum unteren gewordener Rand, bis an die Stelle reichte, wo Blase und Harnröhre aneinander stiessen. Es handelte sich nun um einen möglichst grossen zweiten Lappen, der aus der ganzen vorderen Scrotalhautfläche entnommen wurde, den einfacher als jede weitere Beschreibung die punctirten Linien b und c in Fig. 5 versinnlichen. Die so umschnittene und losgetrennte Scrotalhautbrücke war an ihren Stielen je 4½, im übrigen Antheile 5—7 Centim. breit. Die beiden unteren Winkel des herabgeschlagenen Bauchhautlappens wurden durch ein Paar Nähte an die Stelle, wo Blase und Urethra aneinanderstiessen, angeheftet, so zwar, dass der ganze Blasenvorfall durch diesen Lappen ohne jedwede Zerrung des letzteren gedeckt erschien. Auf die wunde Fläche des Bauchhautlappens kam nun die des Scrotallappens (c in Fig. 6), während der Rest der Breite des letzteren die Deckung der Urethralrinne bewerkstelligte. Der ganze mittlere Theil des unteren Randes des Scrotallappens war frei gelassen, der übrige Antheil dieses Randes wurde an die hier anliegenden Ränder der Scrotalwundfläche genäht. Der obere Rand des Scrotallappens wurde durch 3 Nähte an die blutende Fläche des Bauchlappens befestigt. Fig. 6 giebt ein Bild der äusseren Genitalien dieses Individuums unmittelbar nach der Operation.

An eine erste Vereinigung war unter diesen Umständen nicht zu denken, doch boten die angelegten Befestigungspunkte der Lappen hinreichende Garantieen für das Verbleiben derselben in ihrer neuen Lage.

Schon in den drei ersten Tagen nach der Operation bekam Patient heftiges Fieber, das zwar nach täglich wiederholten Bädern sich minderte; am 6. Tage aber zeigte sich Erysipel an den Wundrändern und ausgesprochene Peritonitis, an welcher der Kranke zwei Tage danach starb.

Es hatten sich schon gute Granulationen an den freigelassenen Wundstellen der Lappen erhoben, der Harn floss theils zur neuen Harnröhrenmündung vorn, theils zu den beiden oberen Winkeln der neugebildeten Harnblase aus, und bei der Section, welche im Uebrigen ausgedehnte Peritonitis zeigte, fanden sich Scrotal- und Abdominallappen zum grössten Theile verklebt und konnte man sie nur mit einigem Zerren von einander lösen.

In diesem Falle ist der tödtliche Ausgang allem Anscheine nach dadurch herbeigeführt worden, dass Richard beim Lospräpariren des Umbilicallappens dem Bauchfell mehr als zweckdienlich nahe kam. Andererseits glaube ich, dass, wenn auch Alles glücklich abgelaufen wäre, das Endresultat durchaus kein so günstiges sein konnte, wie R. meint. Man mag mit den beiden von ihm geformten Lappen ganz gut zur Deckung der Urethralrinne bei alleinig vorhandener Epispadie auskommen, wie Nélaton's zweiter Fall zeigt, doch liegt die Sache anders, wenn nebenbei noch eine Blasenspalte zu decken ist. Wird in diesem Falle der Umbilicallappen auch noch so lang genommen — was übrigens schon im Interesse der Erhaltung des Lappens bedenk-

lich ist, — die Scrotalhautbrücke noch so breit angelegt, so wird doch nicht zu verhindern sein, dass bei diesem Versuch mit zwei Lappen die Deckung des Ganzen in einem Operationsacte herzustellen, schon durch die Unmöglichkeit, an allen Stellen die nöthigen sicheren Befestigungspunkte für die Lappentheile anzulegen, diesen letzteren die Retraction sehr erleichtert, im allerbesten Falle aber die Form des Penis eine so wenig der normalen ähnelnde und, was vor Allem einen fühlbaren Mangel darstellen würde, so wenig für die Anlegung des Halses eines Recipienten geeignet, da die hierzu nöthige Penisprojection aller Wahrscheinlichkeit nach mangeln würde, dass der Träger des Uebels durch diese Operation wenig mehr als durch die einfache Blasendeckung gewonnen hätte.

An der zweiten Methode von Nélaton wurde von Dolbeau*) eine Modification angebracht, welche im Wesentlichen nur auf die Art der Umschneidnng des Bauchlappens, sowie dessen Befestigung an den seitlichen Wundrändern der beiden Penishautlappen Bezug hat. Dolbeau's Operationsmethode besteht in Folgendem:

1. Nachdem ein Faden durch die Vorhautschürze gezogen ist, der zur Fixirung des Penis während der ganzen Operation einem Gehilfen übergeben wird, bildet er beiderseits an der Urethralrinne, dort, wo Schleimhaut und Epidermis zusammenstossen, einen Längsschnitt, von wo aus die Haut 4—5 Mm. weit abpräparirt wird, so dass die freien Wundränder der Urethralrinne zugekehrt sind.

2. Die beiden Längsschnitte (Fig. 7. bei a.) werden nun auf die Bauchhaut hinauf verlängert, 5—7 Cent. lang, 2 Cent. von einander distant und oben durch einen Querschnitt vereinigt, der so umschnittene Hautlappen wird abpräparirt und dachförmig über die Urethralrinne herabgeschlagen, die Epidermisfläche nach innen, die Wundfläche nach aussen.

3. Es folgt nun die Vernähung der Längsseiten des Bauchlappens mit den entsprechenden, der Urethralrinne zugekehrten 4—5 Mm. weit abpräparirten Wundrändern der Penishaut.

4. Die nach aussen gekehrte Wundfläche des Bauchhaut-

*) De l'epispadias et de son traitement. Paris 1861.

lappens wird jetzt mit der wunden Fläche eines Lappens bedeckt, der durch zwei bogenförmige, nach oben hin die Concavität kehrende, concentrisch geführte Schnitte der Scrotalhaut entnommen (Fig. 7. bei c'c) und von der Tunica dartos abpräparirt ist. Dieser Lappen wird, nachdem der Penis unter ihm durchgeführt und er auf die angegebene Stelle gelagert ist, durch Nähte an die freien Ränderantheile der Penishaut geheftet. In die Blase wird ein Katheter eingelegt.

Dolbeau hat 3 Fälle von Epispadie mit relativ günstigem Erfolge in dieser Weise operirt, in einem Falle trat vor dem Ende der Behandlung Tod durch Pneumonie ein. Die Operationsgeschichten sind im Nachfolgenden skizzirt.

1. Fall. Der 9½jährige Ursin trat den 5. Juli 1860 in das Kinderhospital ein; er litt angeblich an absoluter Harnincontinenz. Bei der Untersuchung des körperlich mangelhaft entwickelten, geistesschwachen, ängstlichen Knaben fand sich eine complete Epispadie (ohne Blasenspalte). Die in die Blase führende Oeffnung ist nahezu kreisrund und aus ihr träufelt nahezu beständig Harn. Die Untersuchung der Harnblase mit dem Catheter zeigte, dass dieselbe ziemlich entwickelt und ihr Hals noch in einer gewissen Entfernung von der genannten Trichteröffnung gelegen sei. — Den 15. Juli wurde der Knabe in der oben angeführten Weise operirt. Abends starke Blutung aus einer nicht unterbunden gewesenen Arterie. Erholung. — 16. Juli. Kein Fieber. Erbrechen. — 18. Juli. Der Catheter ist verstopft, der Harn kommt daneben und verunreinigt die Verbandstücke; beim Herausnehmen desselben zeigt sich, dass der Harn allein nur durch den neugebildeten Kanal abfliesst. — 20. Juli. Die Eichel ist nicht ganz bedeckt, da der Abdominallappen sich etwas zurückgezogen hat.

26. Juli. Es zeigt sich eine Fistel an der rechten Seite der Lappenwundflächen. — 12. August. Bis jetzt hatte der Catheter continuirlich gelegen; vom 12. bis 20. August blieb er mit Unterbrechungen liegen. Der Harn geht zum grössten Theile zum neugebildeten Canale heraus, doch auch zu mehreren kleinen Fisteln und Spalten die auf eine unvollkommene Vereinigung hindeuten. — Den 7. September, zwei Monate nach der ersten Operation, dachte man die nöthige Nachoperation an den stehen gebliebenen Fisteln zu unternehmen. Der Knabe erkrankte aber an den Masern und ging schliesslich an Pneumonie zu Grunde.

Der Zustand der äusseren Genitalien des Knaben zu dieser Zeit wird am besten aus der Zeichnung Fig. 8 (Tafel I.) ersichtlich, welche die bisher gewonnenen Operationsresultate darstellt: Die Ruthe, statt wie zuvor gegen den Bauch hinaufgezogen zu sein, steht horizontal, die Urethralrinne ist von den Hautlappen bedeckt, wovon der den Bauchdecken entnommene bis an die Corona glandis reicht; der Scrotallappen haftet ersterem fest an. Gegen die Basis des Abdominallappens finden sich 2 Fisteln, die rechte ½ Centim. weit offen, die linke kleiner. Der vordere Umfang des Scrotallappens ist mit den Seitentheilen

der Urethra nicht vereinigt, so dass zu jeder Seite der Ruthe Fugen vorhanden sind, durch welchen Harn beim gleichzeitigen Abfluss desselben zur neugebildeten äusseren Urethralmündung (a) austritt. Durch ein Paar Nähte, meint Dolbeau, hätte diesem Uebelstande abgeholfen werden können. Uebrigens soll das Kind in der letzten Zeit nicht mehr an continuirlichem Harnabgang gelitten haben, wiewohl es den Harn nicht willkürlich zurückhalten konnte; der Harn floss nur mehr von Zeit zu Zeit ab und soll der Knabe ihn auch im Strahle haben auspissen können. — Es war beabsichtigt, den Patienten mit einem Harnrecipienten, der bei der gegenwärtigen Formation der Ruthe leicht hätte daran angebracht werden können, von der Klinik zu entlassen. — Von Interesse ist der anatomische Befund der Genitalorgane und ihrer Adnexa: Die horizontalen Schambeinäste 1 Zoll von einander entfernt, sind durch eine Bandmasse vereinigt; die Blase ist klein — von Hühnereigrösse; ihre vordere Wand fehlt. Die Perinealmuskeln sind gut entwickelt, besonders der Musc. bulbocavernosus. Die Prostata ist an der normalen Stelle, die Samenbläschen und deren Ausführungsgänge vorhanden. Der Schnepfenkopf ist relativ wenig entwickelt. Der cavernöse Theil der Urethra ist nur sehr rudimentär vorhanden; die Corp. cavern. penis, an den Sitz-Schambeinästen sich erhebend, im grössten Durchmesser 7 Millim. dick, sind 3½ Centim. von einander abstehend, gegen die Scrotumwurzel zu sind sie durch solide Bandmasse vereinigt, während sie an der Eichel wieder auseinanderweichen.

2. Fall. Der 7jährige A., den 24. August 1860 in's Spital aufgenommen, ist mit einer vollkommenen Epispadie behaftet. Das Kind hat dabei eine gute Körperconstitution, ist intelligent, doch äusserst erregbaren Temperamentes. Er trägt Mädchenkleider, die vom beständig abfliessenden Harn durchnässt sind. — Bei der Untersuchung fand man das Scrotum wohlgebildet, einen Hoden darin, den anderen im Leistencanal; die Schambeine normal. An der Oberfläche des rudimentären, gegen den Bauch hinaufgekehrten Penis stellt eine offene Rinne die Urethra dar. Diese Rinne ist flach und nur wenn das Glied sich erigirt, krümmen sich die Ränder derselben fast bis zur Berührung aneinander. Die Länge des Penis von der Eichelspitze bis zur Trichteröffnung beträgt an 4 Centim.

Den 8. September operirte Dolbeau diesen Knaben wie den im 1. Falle. — Vom 8. bis 15. September. Lebhaft entzündliche Reaction an den Lappen, so dass man Gangrän derselben und Durchreissen der Nähte befürchtete. Diese Symptome gingen vorüber, um wiederzukehren, als Harn zwischen den die Abdominallappen und Penishautwundränder vereinigenden Nähten zu fliessen begann; übrigens ging es mit dem Catheterisiren schlecht, da die Theile so geschwollen waren. Nichtsdestoweniger hielt der Scrotallappen und verhinderte so den Misserfolg der Operation. Der Catheter konnte nun ruhig liegen bleiben und die Theile schwollen ab. An den Stellen, wo die Nähte nicht hielten, wurden die Lappen durch Collodiumgetränkte Leinwandstreifen an einander gehalten. — 1. October. (3 Wochen nach der Operation). Der Kranke steht auf, der Catheter ist entfernt, der Harn wird im Strahl zur neuen Harnröhre herausgepisst, während gleichzeitig zwei andere dünne Harnstrahlen rechts und links

an der Basis des Abdominallappens zwischen Scrotallappen und Trichter hervorkommen. Dieser letztere Umstand machte eine Nachoperation erforderlich, welche den 6. October ausgeführt wurde: Die der Urethralrinne zugekehrten freien Ränder der Penishaut und die des Scrotallappens wurden wund gemacht und vernäht, die Fisteln an der Basis des Abdominallappens wurden bestehen gelassen. Catheter für die Dauer eingelegt. — 3 Tage später wurden die Nähte entfernt. Vollständige Vereinigung. Guter Harnstrahl zur neuen Urethralöffnung, doch geht Harn auch zu den Fistelöffnungen an der Basis des Abdominallappens ab. — Den 18. October wurde die 3. Operation ausgeführt: Anfrischung der Ränder der linksseitigen Fistel; die Gewebe sind sehr starr, der innere Rand ist gebildet vom Scrotallappen, der äussere von der Haut der linken Seite des Trichters. 3 Nähte. Die kleine rechtsseitige Fistelöffnung wird mit einem kleinen Glüheisen cauterisirt. Catheter für die Dauer eingelegt. — Keine Reaction; der Kranke ist aber sehr unruhig und 3 Tage später haben die Nähte durchgeschnitten. Die Fistel ist wieder offen. Collodialverband. — 6. November. Cauterisation der rechtsseitigen Fistel. Kein Erfolg. — 18. November. Erneute Cauterisation dieser Fistel; gleichzeitig wird zur Verkleinerung des Lumens der neuen Harnröhre der linke Antheil der oberen Partie der neuen Urethra cauterisirt. — 1. December. Die Fistel ist verkleinert, doch lässt sie noch tropfenweise Harn durch. — 15. December. Cauterisation der Fistel mit Wiener Aetzpaste.

Als der Knabe in der 2. Woche des Januar 1861 das Spital verliess, bot er folgende Veränderungen an seinen Genitalien: Die Eichel des Gliedes, das sich zuweilen lebhaft erigirt, sieht gerade nach vorn, die Urethralrinne ist mit einer dicken Wand überdacht; der Knabe hält den Harn, wenn er im Bett und auch wenn er auf ist, doch kann er ihn nicht lange zurückhalten, er muss alle 2 Stunden pissen und die leichteste Erregung genügt, um das Auslaufen des Harnes herbeizuführen. Durch Gewöhnung des Knaben an eine bestimmte Pisszeit könnte es vielleicht, meint Dolbeau, ermöglicht werden, ihn in trockenen Kleidern zu erhalten.

3. Fall. Der 7jährige E. Larportery trat den 6. September 1860 in's Spital Saint-Louis. Bei der Untersuchung der Genitalien fand sich an der Stelle der Ruthe und nahezu an den unteren Theil der Bauchwand sich anlegend, eine Art Höckerchen, welches der Eichel des Gliedes entsprach. Die nach oben unbedeckte, 4 Centim. lange Harnröhrenrinne endet in einen Trichter, der unmittelbar über der normal scheinenden Symphyse zu liegen scheint. Dieses rudimentäre Glied besteht nahezu ganz aus der Eichel, unter welcher sich eine stark entwickelte Vorhautschürze in die Scrotalhaut fortsetzt. Die kleinen Hoden sind im Scrotum. Die Untersuchung der Blase erweist letztere ziemlich geräumig. Liegt das Kind, so kann es den Harn halten; nichtsdestoweniger durchnässt es sich des Nachts, wogegen die Androhung von Strafen angeblich mit Erfolg angewendet wurde. Auch bei diesem Kinde zeigen sich Erectionen am Gliede, welches sich dann etwa um 1 Centim. in horizontaler Richtung verlängert.

Dolbeau operirte hier wie in den früheren Fällen; wieder wurde ein ela-

stischer Catheter eingelegt, theils zum Zwecke der Abhaltung des Harnes, theils um das Caliber der Harnröhre zu erhalten. — Am 2. Tage nach der Operation zeigten sich die Lappen etwas geschwellt, der Catheter wurde gewechselt. — Am 4. Tage: Der vordere Rand des Abdominallappens scheint gangränös zu sein. Allgemeinbefinden im Uebrigen gut. — Am 6. Tage: Der Abdominallappen ist im vorderen Drittel vollständig abgestorben und hat sich auf seinen Stiel zurückgezogen. Die Scrotalhautbrücke, der jetzt die Unterlage fehlt, gleitet bis zur Eichelspitze vor. Um den Lappen zurückzuziehen, wird ein hufeisenförmig zugeschnittenes, Collodiumgetränktes Stück Leinwand mit seinem mittleren Antheil am Scrotallappen angeklebt, während die Seitentheile der Leinwand zu beiden Seiten der Bauchhautwunde angelegt werden. Dieses Hilfsmittel schlug fehl. Dolbeau operirte nun, um noch das Mögliche zu retten, in folgender Weise: Durch den lebenden Stiel des Abdominallappens werden 3 Fäden geführt, die durch die Urethralrinne weiter geleitet, vorn zur neugebildeten Harnröhrenmündung hervorgezogen und über dem vorderen Rand des Scrotallappens durch Knüpfung über ein kleines Stück Bougie befestigt wurden. Der hintere Rand des Scrotallappens wird beiderseits durch je eine Knopfnath an die Wundränder dahinter genäht. Catheter für die Dauer eingelegt. — 4 Tage danach hatten die beiden letztgenannten Nähte durchgeschnitten, es floss hier Harn aus, doch war es zur Verklebung zwischen Scrotallappen und dem Stielrest gekommen, die durch Collodiumstreifen zu erhalten mit Erfolg versucht wurde.

Vier Wochen nach der 1. Operation stand das Kind auf, die Wunden waren im Benarben, der Urethralcanal jedoch noch viel von seiner Vollendung entfernt: Oben und zu beiden Seiten des Abdominallappens bestand je eine spaltförmige Fistel. Das Kind pisste im schwachen Strahl und konnte den Harn auch etwas halten. Durch wiederholte kleine Operationen, theils Anfrischungen und Vernähungen, theils Cauterisationen gelang es endlich diese Fisteln zu schliessen. Das Kind hält jetzt im Bett den Harn, verliert ihn aber im Gehen unwillkürlich tropfenweise.

Den 1. und 25. December machte D. noch die letzten Operationen zur Verbesserung der Harnröhre: Sie bestanden in Anfrischung der unteren Fläche des Scrotallappens in seinem ganzen rechtseitigen Antheile, Durchschneidung der Haut der Ruthe dieser Seite und Vernähnng mit 4 Knopfnäthen. Dasselbe wurde den 25. December linkerseits gemacht. Die Heilung erfolgte wieder nicht per. prim. int., doch ist sie schliesslich zu Stande gekommen.

Der Urethralcanal ist noch immer so weit, dass der kleine Finger eingebracht werden kann. Das Kind hält in seiner Blase etwa ein Trinkglas voll Harn. Doch ist es, wenn es nicht beständig durch Strafen zur Selbstbeachtung der Reinlichkeit angehalten wird, wiederholt des Tages durchnässt. Durch Cauterisationen der oberen Wand der Harnröhre mit dem Glüheisen wurde letztere noch einigermaassen verkleinert. In diesem Zustande verliess der Knabe, nachdem er nahezu 9 Monate in Behandlung gewesen, das Spital.

Ein Fall von totaler Epispadie, der von Follin*) nach der zweiten Methode von Nélaton mit Erfolg operirt wurde, ist dem obigen so ähnlich, dass wir seine Beschreibung an dieser Stelle füglich übergehen können.

Wenn wir die Resultate der französischen Operationsmethoden überblicken, so geben sie, strenge genommen, doch nur die Möglichkeit der leichteren Anbringung eines Harnrecipienten an der etwas besser geformten Ruthe; es lag auch wesentlich nur das Erreichen dieser Leistung in der Idee der genannten Chirurgen. Unzweifelhaft ist der Zustand der mit diesem traurigen Uebel behafteten Menschen im Ganzen hierdurch nennenswerth gebessert worden. Die Methode der Harnröhrenbildung war freilich noch sehr mangelhaft: die Eichel blieb bei derselben unbedeckt und die Weite der Harnröhre, in welche man in manchem Falle den Finger einführen konnte, eine viel zu bedeutende, ein Uebelstand, der auch durch noch so oft wiederholte Cauterisationen kaum entsprechend gehoben werden dürfte. Die Lappenbildung von oben her (der sogenannte Umbilicallappen), sei diese zum Zwecke einer einfachen Harnröhrenbildung oder zur Deckung eines gleichzeitig vorhandenen Vorfalles der gespaltenen Blase unternommen, hat sich in wiederholten Fällen, wie wir gesehen haben, theils durch brandiges Absterben des vorderen Lappentheiles, theils durch die grosse Neigung zur Retraction so wenig empfehlenswerth gezeigt, dass hieraus für spätere plastische Methoden eine Lehre zu entnehmen ist.

Nachdem die französischen Operationsmethoden veröffentlicht worden waren, operirte Thiersch in Leipzig einen Fall von Epispadie. Seine Bemühungen auf diesem Gebiete sind um so schätzbarer, als die Operationsmethoden, die er ersonnen und mit Glück zur Ausführung gebracht hat, einen wesentlichen Fortschritt im Verhältniss zu den bisher angeführten bekunden.

Thiersch**) führt, im Gegensatz zu den Franzosen, welche die Harnröhre in einem Operationsacte zu bilden versuchen, zu verschiedenen Zeiten die Bildung der Eichel, des Penis und den

---

*) Gaz. des Hôpit. 1862, S. 334.

**) Archiv d. Heilkunde. Bd. X, 1. Heft.

Verschluss des Trichters aus; die Vereinigung des Eichel- mit dem Penisstücke und die bessere Lagerung der Vorhaut bildet die Endoperation.

Die Anlage einer perinealen Blasenfistel als vorbereitende Operation zieht er gegenwärtig nicht mehr in Anwendung, da sie ihren Zweck, den Harn von den Wundflächen ganz abzuleiten, nur sehr mangelhaft erfüllte.

Der junge Mann, den Prof. Thiersch im Jahre 1858 wegen einer vollständigen Epispadie (ohne Complication mit Blasenspalte) operirte, war 16 Jahre alt und sonst gut entwickelt.

Thiersch begann — nachdem, wie schon oben erwähnt, zuvor eine perineale Blasenfistel angelegt war — damit, dass er erst die Eichelrinne in eine Röhre umstaltete und deren Ausmündung auf die Spitze der Eichel verlegte. Zu diesem Zwecke schnitt er zu beiden Seiten der Eichelrinne und parallel mit dieser in die Eichelsubstanz ein (Fig. 9, A); er durchschnitt so 3 Viertheile der Eichel mit convergirender Schnittführung (Fig. 9, B). Es wurden hierdurch 2 seitliche Lappen (aa) und ein keilförmiger mittlerer Theil (b) gebildet. Zum Zwecke der nun folgenden Vereinigung der beiden Lappen (aa) wurden diese noch etwas nach aussen von den erstgenannten beiden Längsschnitten angefrischt, damit die sich berührenden Wundflächen möglichst breit würden. Diese beiden Lappen wurden dann über dem mittleren Stück (b) durch einige umschlungene Nähte vereinigt (Fig. 9, C); die Epithelbekleidung der Oberfläche des mittleren Stückes (b) hinderte eine störende Verwachsung des Lumens.

Auf den Wundheilungsverlauf nach diesem 1. Operationsact rechnet Thiersch 14 Tage.

Nachdem derselbe gelungen, ging Th. daran, die Penisrinne in eine Röhre umzugestalten. Zu diesem Behufe bildete er sich zu jeder Seite der Penisrinne der ganzen Länge derselben nach einen rechteckigen Hautlappen, mit dem Unterschiede, dass der eine seine freie Wundrandfläche der Penisrinne zukehrte (Fig. 10, A bei d), während der andere in der Weise umschnitten wurde, dass seine Basis an der Penisrinne, seine freie Längswundfläche 1 Centim. von dieser entfernt war (Fig. 10, A bei e). Am Durchschnitt der Ruthe sind die umschnittenen Lappen in ihrer Lage durch Fig. 10, B bei d und e versinnlicht. Waren nun diese Lappen mit dem ganzen Unterhautzellgewebe von ihrer Unterlage abpräparirt, so wurde der mit e bezeichnete (Fig. 10, A und B) über die Penisrinne (f) herübergelegt, „so wie man ein Blatt von rechts nach links umblättert" schreibt Thiersch, so dass seine Epidermisfläche nun der Rinne zugekehrt, seine Wundfläche nach oben gerichtet war. Der Lappen d hingegen wurde mit seiner blutenden Wundfläche auf die gleiche des ersten gelegt, so dass seine Epidermisfläche nach aussen gekehrt war.

Bevor man nun das Uebereinanderschlagen der Lappen, das ohne Zerrung vor sich gehen muss, bewerkstelligte, wurden 3—4 Matratzennähte durch die-

selben in der Weise gelegt, dass beim Zusammenziehen und Schliessen dieser letzteren die Lappen in der gewünschten Weise übereinander zu liegen kamen. Eine entsprechende Anzahl von Knopfnähten befestigte dann den freien Wundrand des darüber liegenden Lappens an den gegenüberliegenden Wundrand der Penishaut.

Fig. 10, C zeigt die Lappen in dieser Lage: Bei (a) die Matratzennahthefte, bei (b) die Knopfnähte.

Für den Heilungsverlauf nach diesem Operationsacte rechnet Thiersch 3 Wochen.

Ist die Heilung zu Stande gekommen, so besteht das weitere operative Verfahren nach Th. darin, den Eichel- und Penistheil der neugebildeten Harnröhre miteinander in Verbindung zu setzen.

An der Stelle, wo das Eichelstück und der bis jetzt gebildete Harnröhrenantheil zusammenstossen, besteht bis jetzt eine Oeffnung (Fig. 11, A bei d). Erfahrungsgemäss führen Anfrischungen, Aetzungen und andere Mittel, die einen Verschluss bewirken sollen, nur selten zum gewünschten Resultate. Dies veranlasste Th., das Material zur Deckung dieses Spaltes der Vorhautschürze (b) zu entnehmen.

Er schneidet zu diesem Zwecke in der angespannten Vorhaut (b) ein Fenster aus (Fig. 11, A bei c), durch welches er die Eichel hindurchsteckt. Sind nun die Ränder des gedachten Spaltes breit angefrischt, so wird das eine Vorhautblatt an die angefrischte obere Wundfläche des Penisstückes, das andere Vorhautblatt an den angefrischten Theil der Eichel durch Nähte befestigt. Das so gewonnene Operationsresultat versinnlicht die Fig. 11, B, die keiner weiteren Erklärung bedarf. Auf die Wundheilung nach diesem Operationsacte rechnet Th. 14 Tage.

Es erübrigt hernach noch die Schliessung des Trichters, wobei Th., von der blossen Anfrischung und Vernähung der Wundränder als einem selten zum Ziele führenden Unternehmen abstehend, in der Weise operirt, dass er einen Doppellappen aus der Bauchhaut nimmt: Der eine Lappen (Fig. 12, A bei a) wird von der linken Seite in Form eines Dreiecks genommen, dessen Basis die linke Hälfte des oberen Trichterumfanges darstellt; dieser Lappen wird herabgeklappt, so dass seine Epidermisseite der Trichteröffnung zugerichtet ist, und der eine freie Wundrand desselben wird mit dem angefrischten hinteren Wundrande der neugebildeten Harnröhrendecke vernäht (Fig. 12, A bei c). Der zweite Lappen hat die Form eines länglichen Viereckes und seine Basis ist in der rechten Inguinalgegend (Fig. 12, A bei b). Ist dieser Lappen von seiner Unterlage abpräparirt, so wird er mit seiner Wundfläche auf die des ersten gelegt, und in dieser Lage durch Nähte befestigt, wie Fig. 12, B versinnlicht. Die Dauer des Wundheilungsverlaufes nach diesem letzten Operationsacte rechnet Th. auf 42 Tage.

Es kämen somit auf die ganze Zeit der Behandlung 3 Monate. Hierbei ist selbstverständlich vorausgesetzt, dass der Wundheilungsverlauf nach jedem einzelnen Operationsacte vollkommen in der angestrebten Weise vor sich gehe. Leider ist dies erfah-

rungsgemäss nur zu selten der Fall, meist ist jeder einzelne im Heilungsverlaufe mehr oder weniger misslingende Operationsact wieder durch eine Reihe von Nachoperationen zu verbessern, ein Umstand, der es erforderlich macht, ähnlichen Leidenden oder deren Angehörigen von vornherein mitzutheilen, dass die Kurzeit mindestens ein Jahr in Anspruch nehmen werde, damit sie in ihren Erwartungen bezüglich der Heilungszeit nicht enttäuscht werden. Der von Thiersch in der oben angegebenen Weise operirte Fall bedurfte bis zur definitiven Heilung 1 Jahr. Das Endresultat war sehr schön und ist dasselbe schon aus Fig. 12. B., welche den Penis im Endstadium der Behandlung darstellt, ersichtlich, gleichzeitig eine Illustration zu unseren obigen Erörterungen, wonach wir die Thiersch'sche Operationsmethode als einen wesentlichen Fortschritt gegenüber den französischen bezeichneten.

Aus der neuesten Zeit liegen von Seite amerikanischer und englischer Aerzte Berichte über Operationen, die sie insbesondere wegen angeborener Blasenspalte unternommen, vor.

Es ist bereits oben darauf hingewiesen worden, dass die ersten Ideen zum organischen Wiederersatze der fehlenden vorderen Blasenwand schon vor 40 Jahren theils von französischen Aerzten (Delpech), theils von deutschen (Bünger, Froriep) gefasst wurden und in J. Roux und B. v. Langenbeck*) die ersten Chirurgen fanden, die sich mit ihrer practischen Verwirklichung befassten. Die Operation fand aber nur wenig Anklang; erst in neuester Zeit mehrten sich die anhaltenden Bemühungen und mit diesen die Erfahrungen der Chirurgen auf diesem Gebiete, wodurch die Resultate der Operation sich auch allmälig besser zu gestalten anfingen. Im Jahre 1858 wurde von Prof. Pancoast**) in Philadelphia in einem Falle von Blasenspalte an einem Erwachsenen in folgender Weise operirt:

Er umschnitt 2 seitliche Lappen neben der Blase, präparirte sie los, wendete sie mit der Hautoberfläche der vorgestülpten Blase zu und befestigte sie in dieser Lage; die nach aussen sehenden blutenden Wundflächen der Lappen wurden unbedeckt der Granulation überlassen. Nach wiederholt nöthig gewordenen

*) Leider hat B. v. Langenbeck sein Operationsverfahren bisher nicht veröffentlicht.

**) North American Medico-Chirurg. Review, July, 1859.

kleinen Nachoperationen wurde vollständige Blasendeckung erzielt, doch blieb eine trichterförmige Oeffnung knapp über dem Penis bestehen. Der hier ausfliessende Harn lief zu beiden Seiten über das Scrotum herab und hatte das Individuum lediglich den Erfolg von der Operation, dass das beständige schmerzliche Reiben an der Schleimhaut der vorgestülpten Blase beseitigt war. Zur bestehenden Trichteröffnung aber stülpte sich späterhin noch beim Drängen und Pressen die Blasenschleimhaut heraus, so dass nach alledem das Operationsresultat nur als ein mangelhaftes bezeichnet werden kann.

In demselben Jahre operirte Daniel Ayres*) im Long Island Hospital in New York ein 28jähriges mit Blasenextrophie behaftetes Frauenzimmer, das angeblich kurz zuvor ein Kind geboren und hierbei einen Gebärmuttervorfall davon getragen hatte.

Die horizontalen Schambeinäste waren an 3 Zoll von einander entfernt; Clitoris und Urethra waren nicht zu finden; die Labia minora stellten 2 kleine Wülstchen seitlich von dem deutlich unter der vorgestülpten Blase sichtbaren Scheideneingang dar. Ayres operirte in folgender Weise: Erst wurde ein Bauchhautlappen (Fig. 13, A bei 1) mit der Basis knapp über der vorgestülpten Blase (2), an 3 Zoll breit, 5 Zoll lang, oben etwas spitz zulaufend umschnitten und lospräparirt, mit seiner Epidermisfläche über die vorgestülpte Blase herabgeschlagen und in dieser Lage durch Knopfnähte an die wundgemachten der Blase angrenzenden Seitentheile der Bauchhaut befestigt. — Der jetzt folgende Operationsact soll nun darin bestanden haben, dass Ayres von den die Bauchwundfläche begrenzenden Schnitträndern aus die Haut einige Centimeter rechts und links ablöste und so Material gewann, nicht nur die genannte Wundfläche, sondern auch die beiden äusseren Antheile der blutenden, nach aussen sehenden Fläche des über die Blase herabgeschlagenen Lappens durch einfache Hautverschiebung und Vernähung derselben zu decken. Der nun noch ungedeckte, mittlere, dreieckige Antheil der Wundfläche des Abdominallappens (Fig. 13, B bei 1) wurde dadurch zu decken gesucht, dass der frei herabhängende, etwas spitz zulaufende, dreieckige, oberste Theil des Bauchhautlappens auf sich selbst zurückgeschlagen (!) und in dieser Lage nun den Rest der Wundfläche deckend durch viele Nähte befestigt wurde. Nach der Operation nahm die Kranke eine Dosis Opium. — Am 4. Tage nach der Operation wurden bereits alle Nähte entfernt und es soll Alles bis auf eine kleine Stelle, entsprechend dem auf sich selbst zurückgeschlagenen Zipfel des Abdominallappens, vollkommen verklebt gewesen sein. — Drei Wochen später wurde eine, zugleich die einzige, Nachoperation gemacht, die darin bestand, dass der bei der 1. Operation auf sich selbst zurückgeschlagene dreieckige, unterste Antheil des Abdominallappens aus den Verbindungen, die er mittlerweile eingegangen, wieder losgelöst und über den Scheideneingang herabgeklappt wurde. In Fig. 13, B stellt (4) den Schei-

*) Congenital exstrophy of the urinary bladder and its complications, successfully treated by a new plastic operation. New York 1859.

deneingang, der zwischen den Buchstaben a b c durch punctirte Linien umgrenzte Raum diesen Lappenantheil dar. Nun wurde von den äusseren Winkeln dieses Lappens (a und b) ein Schnitt auf je einer Seite gerade nach abwärts geführt (a d und b e). Diese beiden so umschnittenen Lappen (a d c und b e c) wurden jetzt von ihrer Unterlage lospräparirt und in der Medianlinie (o c) über der Wundfläche des herabgeschlagenen Abdominallappenstückes miteinander vernäht. So soll, nachdem auch hier die Heilung in gewünschter Weise erfolgt war, die Herstellung einer Art von Harncanal gelungen sein, der den kleinen Finger etwa 1½ Zoll weit eindringen liess.

Ich muss gestehen, dass diese von Ayres in nichts weniger als klarer Darstellung wiedergegebene Operation von einem so ungewöhnlichen Glücke während des Wundheilungsverlaufes begleitet gewesen sein muss, dass, wenn nicht einige wesentliche Erzählungsfehler dabei vorliegen, wie es stark den Anschein hat, dieselbe als eine der relativ gelungensten bezeichnet werden müsste.

Diese beiden von Pancoast und Ayres bekannt gewordenen Operationen sind, nach des Ersteren Angabe, die einzigen, welche in America auf diesem Gebiete bisher ausgeführt wurden.

In England war es vor Allem Timothy Holmes im St. George's Hospital, der den neueren Methoden der Plastik bei gespaltener und vorgestülpter Harnblase Eingang und Anerkennung verschaffte.

Er operirte im Jahre 1863*) einen mit Blasenspalte und Epispadiasis behafteten Knaben in der Weise, dass er zwei seitliche Lappen von der Schamgegend her nahm, den einen viereckig mit abgerundeten Winkeln, gross genug um die ganze Fläche der vorgestülpten Blase und gleichzeitig das hintere Drittel des Penis zu bedecken. Linkerseits wurde nahe dem Rande der vorgestülpten Blasenschleimhaut, ein lancettförmiger Lappen mit der Basis gegen das Scrotum gerichtet, die Spitze gegen die Medianlinie des Körpers hin gekrümmt, gebildet. Dieser Lappen wurde mit seiner Wundfläche auf die des ersteren gelegt, so dass er diesen ganz bedeckte, und in dieser Lage befestigt; auch mit der Basis des Penis wurden die Lappen durch ein Paar Nähte vereint. Der Erfolg war gut bis auf eine an der oberen Umrandung der vorgestülpten Blase fortbestehende Fistel. Einige Zeit darnach starb das Kind an einer Hirnaffection, die in keinem Zusammenhange mit diesem Leiden stand.

Holmes**) hat auch für die von seinem Landsmanne Simon und Jules Roux (s. oben) herstammende Idee der Ableitung der

*) Lancet, 1863, Vol. I. S. 1714.

**) The surgical treatment of children's diseases. London, 1868, p. 146 bis 149, und „A System of practical Surgery" by Holmes, Vol IV. p. 881 sqq.

Ureteren in den Mastdarm, also einer Art Kloakenbildung, wieder gesprochen, doch möchte sich dieses operative Verfahren im Hinblick auf darauf bezügliche bekannt gewordene Erfahrungen in keiner Weise empfehlen. Das fatale Ende in dem von Simon operirten Falle, in welchem die Ureteren in den Mastdarm geleitet worden waren, ist oben*) angeführt. Ueberdies aber hat Richardson**) von einem Falle berichtet, in welchem bei einem 17jährigen Knaben die Harnleiter direct in den Mastdarm mündeten: der Knabe litt an beständiger Diarrhoe und heftiger Reizung der Mastdarmschleimhaut.

Holmes' Vorangange folgte John Wood,***) der in acht von ihm operativ behandelten Fällen von „Blasenspalte und Epispadie" fünfmal mit Erfolg die Blasendeckung herstellte; dreimal misslangen die Bemühungen gänzlich. Wir wollen die Beschreibung dieser Fälle kurz wiedergeben.

1. William E., 6½ Jahre alt, behaftet mit angeborener Blasenspalte und Epispadie, sonst ziemlich kräftig entwickelt und gesund. — Den 17. October 1863 wurde der Knabe von W. in folgender Weise operirt: Zu beiden Seiten der vorgestülpten Harnblase wurde je ein dreieckiger Hautlappen aus der Inguinalgegend, die Basis nach abwärts, gebildet; die Spitzen beider Lappen begegneten sich in der Medianlinie über der vorgestülpten Blase. Die inneren Ränder der Lappen, ganz nahe an der Blasenumrandung ausgeschnitten, wurden in der Medianlinie durch Metalldrahthefte vereinigt. Um das Abfliessen des Harnes möglichst zu erleichtern, wurde durch die Vorhautschürze der Ruthe ein Silberdrahtheft gezogen, mittelst welches diese letztere herabgezogen erhalten wurde. In's Bett gebracht liess man den Kranken eine nahezu sitzende Stellung einnehmen, um die Bauchwandungen zu erschlaffen und das Ueberfliessen des Harnes über die Nahtstellen der Lappen thunlichst zu verhindern.

In der ersten Woche kam es zur Vereinigung des oberen Antheiles der Lappen, aber der grössere untere Theil war unter dem Druck der vorgestülpten Blase auseinander gegangen. Das Kind befand sich im Uebrigen immer wohl. — Vier Wochen nach der 1. Operation wurde der Versuch gemacht, die inneren Ränder der Lappen bis an den Penis wieder zu vereinigen Zuvor wurde an der Basis der Lappen je eine Längsincision gemacht, um jedwede Spannung derselben zu beheben; die inneren angefrischten Wundränder wurden so aneinander gebracht, dass sie sich etwas deckten; in dieser Lage werden sie durch Drahthefte

*) S. 382.

**) Philosophical Transact. Vol. VII.

***) „On fission and extroversion of the bladder with epispadias" in den Medico-chir. Transactions, T. 52, 1869.

vereinigt. Hinter die Lappen kam in die Blasenhöhlung hinein ein gut beöltes Stück Gutta-Percha, so dass der Harn nicht so leicht zwischen die Harnränder einsickern konnte. Die Hautoberfläche wurde mit Zinkoxydpulver bestreut, in die Blase eine kleine Catheterförmige Röhre zum Abfluss des Harnes eingelegt. Ueber den unteren Theil des Bauches wurden Klebepflasterstreifen angelegt, um die Weichtheile gegen die Medianlinie zu ziehen. — Es kam unter dieser Behandlungsweise zur Verklebung des mittleren Theils der Lappen; oben und unten aber blieb je eine Oeffnung bestehen. — Die obere Oeffnung wurde einige Wochen darnach in einer zweiten Nachoperation zu decken gesucht: Ein länglicher Lappen, gross genug die Fistelöffnung zu decken, wurde schräg — da in der Medianlinie die Bedeckungen zu dünn waren — aus der Bauchhaut lospräparirt und über die Oeffnung herabgeschlagen, so dass seine Epidermisfläche der Blase zu sah; die Ränder der Fistelöffnung wurden dann breit angefrischt und über dem invertirten Lappen durch umschlungene Nähte vereinigt.

Vollständiger Verschluss der Fistelöffnung war das Resultat dieser Operation. Die untere Oeffnung blieb leider weiter als erwünscht fortbestehen und die Schleimhaut der Blase stülpte sich hier gelegentlich vor.

In ähnlicher Weise wurde vier Wochen später die Verkleinerung der unteren Oeffnung zu bewerkstelligen versucht: Ein viereckiger, der vorderen Scrotalhautfläche entnommener Lappen, seine Basis auch aufwärts gegen die Blase gerichtet und die Haut der unteren Penisfläche mit einschliessend, wurde über die linke Seite der Ruthe hinauf geschlagen, mit seiner Epidermisfläche gegen die Blase gerichtet. Ein schmalerer Lappen wurde von rechts her losgelösst und hinaufgeschlagen um den rechten unteren noch unbedeckten Winkel der Oeffnung zu schliessen. Die Ränder der in früheren Operationsacten gebildeten seitlichen Lappen wurden breit angefrischt und mittelst umschlungener Nähte über dem Scrotallappen vereinigt. Auch diese Nachoperation war von Erfolg begleitet. Die Blase war nun vollständig gedeckt, eine kleine Oeffnuug über der Wurzel des Penis liess den Harn austreten. Es sollte für den Knaben ein Recipient hergestellt werden; mittlerweile aber wurde er, bereits in Heilung, von einem Erysipel befallen und starb.

2. Der 12jährige Joseph W., ein blass aussehender, kränklicher Knabe, leidet an Epispadie und Ectopia vesicae fissae. Die Bauchdecken gerade über der Blase sind sehr dünn. Der Knabe geht äusserst wackelig und unbehülflich, die Schambeine stehen weit von einander ab. Die vorgestülpte Blase überragt das Niveau der Bauchdecken zollhoch, hat 2 Zoll im verticalen, $3\frac{1}{2}$ Zoll im queren Durchmesser. Beide Hoden sind im Scrotum. Er war schon einmal im Middlesex Hospital operirt worden, doch wusste er darüber keine weitere Auskunft zu geben.

Den 17. Januar 1867 wurde er von Wood operirt: Erst wurde jederseits ein blattförmiger Lappen aus der Schamgegend über dem Poupart'schen Band umschnitten, der linksseitige mit seiner Basis abwärts gegen die Einmündung der Saphenvene, der rechtsseitige mit derselben gegen die Blase und den Penis

gerichtet; der linke Lappen wurde nur ein Drittel breiter und länger als der rechte gemacht. Ein anderer dünnerer halbmondförmiger Lappen aus der Bauchdecke gerade über der Blase entnommen, erforderte die grösste Vorsicht bei seiner Loslösung und dieser war von der Breite der vorgestülpten Blase an ihrem oberen Umfange und etwa zollhoch in seiner Mitte. Der schmalere, rechtsseitige Lappen und dieser obere halbmondförmige wurden dann jeder mit seiner Epidermisfläche gegen die Blase zugewandt und durch Metalldrahthefte in ununterbrochener Naht vereinigt. Der breitere linksseitige Lappen wurde mit seiner Wundfläche auf die der invertirten beiden unteren Lappen gelegt und in dieser Lage, in der er sie vollständig deckte, befestigt. Die noch vorhandenen Wund-Oeffnungen zwischen den Lappen wurden sodann noch durch umschlungene Nähte vereinigt und zwar der obere durch die Loslösung des Lappens entstandene Hautdefect am Bauche in transversaler, die unteren seitlichen (an der Scham) in verticaler Richtung, um jede Zerrung der Lappen möglichst zu verhindern. Eine Art Catheter wurde in die Blase eingelegt, während der Penis in ähnlicher Weise wie im Fall 1 nach abwärts gezogen erhalten wurde. Reichliche Bestreichung der Haut mit Oel und Application von unterstützenden Bandagen (Pflasterstreifen) von beiden Seiten her gegen die Medianlinie. Sitzende Lage im Bett, unter den zusammengebundenen Knieen ein Kissen.

Vier Tage darnach hatten die Lappenränder ein belegtes übles Aussehen, gleichwie die Wunden am Bauche und an den Seiten. Bestreichung mit einer Mischung von Oel und Peruv. Balsam; innerlich Cinchoninlösung und Morphium. Eine Woche darauf sah fast Alles wieder gut aus und an den Wundstellen zeigten sich gute Granulationen. Der obere Lappen aber war fast vollständig zusammengeschrumpft und liess so eine Oeffnung im oberen Antheile rechterseits, aus der etwas Blasenschleimhaut prolabirte.

Zweite Operation. Acht Wochen nach der 1. Operation. Versuch des Verschlusses der fortbestehenden oberen Oeffnung. Zu dem Zwecke wurden 2 lancettförmige Lappen aus den Bauchdecken geschnitten gerade über den alten Narben (s. oben): Der linke hatte seine Basis gegen die sich zur oberen Oeffnung vorstülpende Blasenschleimhaut, der rechte die seinige gegen die Schamgegend gerichtet. Der linke wurde dann mit der Epidermisfläche gegen den Blasenvorfall gerichtet, zurückgeschlagen und der rechte mit seiner Wundfläche auf diesen gelegt. Die oberen Ränder der vereinigten ersten beiden Lappen, wurden wund gemacht und mit den neuen durch Metalldrähte vereinigt. Nach verschiedenen Zwischenfällen kam es zur Heilung, doch blieb noch eine kleine Fistel rechts oben und eine solche am untern Rande der letztgebildeten Lappen, durch die jedoch kein Harn abfloss, ausser wenn der Kranke sich flach hinlegte.

Als vier Wochen später an die 3. Operation gegangen wurde, hatte sich der Knabe mittlerweile ganz ausserordentlich erholt. Es wurde jetzt versucht, die etwas weite untere Oeffnung an der Wurzel des Penis zu verkleinern: Die einander gegenüberliegenden Lappenränder wurden angefrischt und vernäht. Der Erfolg war kein vollständiger, doch war es jetzt sehr gut möglich, den Knaben einen Harnrecipienten tragen zu lassen, wodurch seine früheren Beschwerden bedeutend gemildert waren.

Im 3. und 4. Falle operirte Wood genau wie sein Vorgänger Holmes, dessen Methode wir oben kurz angegeben haben; in beiden Fällen war die Operation ähnlich dem Resultate des letztbeschriebenen 2. Falles.

5. Ein 1½jähriges kränkliches Mädchen von störrischem Temperamente, behaftet mit Blasenextrophie, wurde den 9. April 1865 von W. operirt: Der rechte seitliche lancettförmige Lappen mit der Epidermisfläche der Blase zugewendet, hatte seine Basis direct gegen die Seite der vorgestülpten Blase. Der Umbilicallappen von etwas pyramidaler Gestalt hatte seine Basis abwärts gegen den oberen Rand der Blase und traf auf die Incisionen für beide seitliche Lappen; auch dieses wurde umgeschlagen über die Blase gelegt. Der linke Lappen mit der Basis gegen das linke Labium und die Schamgegend gerichtet, war gross genug genommen, um beide ersteren zu decken; sein linker Rand umfasste knapp die linke Seite der vorgestülpten Blase. Die beiden umgeschlagenen Lappen wurden zuerst mit ihren aneinander grenzenden Rändern durch Metalldrähte vereinigt, dann der linke über sie gelegt und in dieser Lage in gleicher Weise befestigt. Unterstützungsverbände wie oben. Verklebungen kamen zu Stande, aber sie lösten sich wieder durch den Blasendruck bei den heftigen Bewegungen des äusserst störrischen, nicht zu beruhigenden Kindes, welches schliesslich ungeheilt entlassen wurde; die Mutter versprach es wieder zu bringen, wenn es älter und tractabler geworden sei.

6. Der 14jährige Alex. Wm. wurde den 14. September in das King's College Hospital aufgenommen; ein blasser, schwächlicher Knabe, der an Epispadiasis mit Vorfall der gespaltenen Blase litt. Den 6. October operirte ihn W. in nachfolgender Weise: Erst wurde an der Medianlinie ein Lappen aus den in diesem Falle ziemlich dicken Bauchdecken gerade über der Blase geschnitten, 3½ Zoll breit und 3 Zoll hoch, gross genug um die ganze Fläche der vorgestülpten Blasenschleimhaut zu decken; seine Basis blieb etwa ½ Zoll vom Rande der Blasenschleimhaut entfernt: über diese letztere wurde er, die Epidermisfläche ihr zugewendet, herabgeschlagen. Sodann wurde ein birnförmiger, an 3 Zoll breiter Lappen mit der Basis direct abwärts gegen das Scrotum und den Schenkel gerichtet, jederseits aus der Schamgegend ausgeschnitten, gegen die Medianlinie mit ihren inneren Rändern an einander gebracht und, mit ihren Wundflächen auf die des umgeschlagenen Bauchlappens ruhend, in dieser Lage durch umschlungene Nähte vereinigt; letztere Nähte gingen in der Medianlinie von einem der oberflächlichen Lappen zum andern, doch so, dass dabei auch der darunter befindliche Bauchlappen mit gefasst und so alle drei fest aneinander gehalten wurden. Die übrigen Wundantheile wurden durch Metalldrahthefte vereinigt; Unterstützungsbandage zur Entspannung der Weichtheile der Bauchdecken wie in den obigen Fällen; halb sitzende Lage im Bett mit angezogenen Knieen. — Vier Wochen darnach war die Heilung beendet, keine Fistelöffnung weder zu den Seiten noch im oberen Umfange der Blase. Zu jeder Seite der Wurzel des Penis liess eine spaltförmige Oeffnung — durch die Bogenform der Urethralrinne bedingt — den Harn über's Scrotum abfliessen. Da dies ein Hinderniss für das Anlegen eines Harnrecipienten abgab, so wurden durch zwei kleine Nachoperationen diese beiden

Spalten zu verschliessen gesucht: die einander gegenüberstehenden Ränder werden angefrischt und durch umschlungene Nähte vereinigt. Das Resultat war günstig, die Weite der Urethralöffnung betrug jetzt den Durchmesser der Ruthe. Jetzt verliess Patient, mit einem Apparat zum Auffangen des Harnes versehen das Spital.

Zwei Jahre später, im Jahre 1868, sah W. diesen Knaben wieder: Es fand sich, dass die Blasenmündung der Urethra durch die Narbenzusammenziehung ringsum wieder bedeutend vergrössert war, so zwar, dass etwas Blasenschleimhaut zu derselben prolabirte. Da Wood mittlerweile an einem andern Patienten mit Erfolg die Deckung der Urethralrinne mittelst der Scrotalhaut geübt hatte, eine Methode, die ihm erst zu dieser Zeit als Nélaton'sche bekannt wurde, so beschloss er hier Dasselbe zu unternehmen. Die Operation war von Erfolg begleitet, der Penis erscheint vollkommen gedeckt mit einem natürlich aussehenden Präputium aus der Scrotalhaut. Patient erkrankte jetzt an einer Pneumonie und währenddem kam es zur Bildung einer Fistel an der rechten Seite des oberen Randes des Scrotallappens. Um diese zu schliessen, wurden zwei kragenähnliche normale Lappen von den Rändern der Fistelöffnung her losgetrennt und über die Oeffnung geschlagen; auf die nach aussen gekehrten wunden Flächen dieser beiden umgelegten Lappen wurde die Wundfläche eines von der rechten Seite hergenommenen Lappens gelegt und wie in den früheren Fällen mit den unteren vereinigt. Vollkommene Heilung.

7. Der 16jährige Sohn einer adeligen Familie, ein sonst schöner, intelligenter, gut gewachsener und gesunder Knabe wurde wegen Epispadiasis mit Blasenspalte den 6. Juni 1866 von W. einer ersten Operation unterzogen. Die Deckung des Blasenvorfalls wurde genau wie im Fall 6 gemacht. (Siehe Fig. 14, A und 14, B, welche diesen Operationsact versinnlichen). Der Heilungsverlauf, der durch ein Erysipel vorübergehend gestört worden war, ging gut von Statten und am Ende der 5. Woche nach der Operation war Patient ausser Bett, die Verheilung der Lappen beendet; gerade über dem Penis blieb eine bogenförmige Oeffnung, durch welche, wenn der Kranke ging oder presste, etwas Blasenschleimhaut vorfiel. Jederseits ging diese Oeffnung in einen seitlichen Spalt über, der sich gegen das Scrotum heraberstreckte. Die Ränder dieser Spalten wurden nun angefrischt und durch umschlungene Nähte vereinigt. Heilung.

Es sollte nun noch die Deckung des Penis aus der reichlich vorhandenen Scrotalhaut gemacht werden, um nach dem Gelingen dieses Operationsactes einen Harnrecipienten an der Ruthe selbst befestigen zu können.

Den 13. Mai 1867 wurde zu diesem Zwecke folgendermaassen operirt: Erst wurde eine Incision durch die halbe Dicke der oberflächlichen, den Blasendefect deckenden Lappen gemacht, etwa 1 Zoll von ihrem unteren bogenförmigen Rande entfernt und oben so lang wie dieser. Nun wurde der Hautlappen bis nahe an den Rand der Oeffnung abgelöst und dann wie ein Hemdkragen herabgeschlagen (Fig. 15, A bei c auf Tafel II.). Ein ähnlicher Lappen wurde hierauf von jeder Seite des Penis abgelöst und umgelegt nahe dem Rande der Schleimhaut der Urethralrinne. Der obere und die unteren Lappen wurden ein-

ander genähert bis zur vollkommenen Deckung der Oeffnung (mit Ausnahme des peripheren Endes der Harnröhre), die Epidermisfläche der Lappen hierbei gegen die Schleimhaut gewendet. In dieser Lage wurden sie durch 2 fortlaufende Metalldrahthefte befestigt, deren eines Ende zur eventuellen späteren Herausnahme lang herausstehen gelassen wurde.

Die folgenden Operationsacte sind der 2. Methode von Nélaton nachgebildet: Es wurde nämlich eine Incision quer über den Penis hinter dem Frenulum geführt, so dass bloss das Frenulum an der Glans verblieb; eine andere, längere Incision längs dem unteren Rande des Hodensackes von einer Seite zur andern. Diese ganze zwischen den genannten Incisionen liegende Hautpartie wurde wie eine Brücke von ihrer Unterlage losgetrennt und über den Penis gehoben. Die blutende Fläche dieser Hautbrücke kam auf die gleiche der erstgebildeten kleinen Lappen (c in Fig. 15, A) zu liegen, wo der obere Rand des Scrotallappens in leichter Bogenlinie an den Wundrand der die Blase deckenden Lappen (in denen die ersten Incisionen im Beginne dieses Operationsactes geführt wurden) befestigt wurde.

Die Ränder der Scrotalwunde wurden in verticaler Richtung vereinigt. Kein Catheter eingelegt.

Es heilte fast Alles ganz durch Verklebung bis auf eine kleine Fistel in der Medianlinie, zwischen dem oberen Rande des Scrotallappens und den ursprünglichen die Blase deckenden Lappen; doch verkleinerte sich dieselbe bald so sehr, dass Touchirungen mit Arg. nitr. hinreichten, sie endlich ganz zum Verschluss zu bringen.

Einige Monate später wurde dem Patienten ein Harnrecipient am Penis angebracht, ohne Einschliessung des Hodensackes. Mit diesem Apparat versehen blieb er fortan trocken und war nun selbst das Auftreten des jungen Mannes in der Gesellschaft ermöglicht.

Von Interesse ist die an diesem Kranken gemachte Beobachtung, dass des Nachts, so lange er auf dem Rücken oder nur theilweise auf einer Seite lag, die Contraction der im Scrotallappen mit hinauf verpflanzten Tunica dartos um den Penis herum genügend war, das beständige Harnträufeln zu verhindern. Der junge Mann pflegte sich allabendlich einen Schwamm vor die Genitalien zu binden und dies genügte vollständig die Durchnässung des Bettes hintanzuhalten; gleichzeitig aber fühlte er hierdurch eine erhebliche Erleichterung nach dem immerhin im Laufe des Tages etwas empfindlich gewordenen Druck des Recipientenanhanges an der Ruthe.

8. Matthew J., 35 Jahre alt, wurde den 1. April 1868 wegen Epispadie mit Blasenspalte in's King's College Hospital aufgenommen. Als aussergewöhnliche Zugabe hatte der Kranke noch zwei kleine, bruchähnliche, wallnussgrosse Vorwölbungen am oberen Rande der vorgestülpten Blasenschleimhaut, nahe der Umbilicalnarbe. — Den 4. April wurde die 1. Operation genau so wie im vorigen Falle, der im ganzen zu einem günstigen Resultat geführt hatte, unternommen. Die Fig. 14, A und 14, B auf Tafel II. erläutern den Gang dieser ersten Operation, die von günstigem Erfolge begleitet war, bis auf das Zurückbleiben von zwei kleinen Spaltöffnungen im untern Umfange der Blase. — Fünf

Wochen später folgte die 2. Operation: Ein kragenförmiges, etwa zollbreites Hautstück wurde der halben Dicke der vereinigten, die Blase deckenden Lappen (cc in Fig. 14, B) entnommen (s. Fig. 15, A bei c); in denselben Schnittlinien wurde die Umschneidung zweier seitlichen Hautstücke neben dem Penis vollführt, so dass im Ganzen durch die bisher geführten Schnitte, die in Fig. 15, A durch die oberen schwarz punctirten Linien umgrenzten Lappen gebildet waren, welche zusammen genommen durch Herabschlagen derselben zur Deckung der Wurzel des Penis und der Urethralrinne dienten. Continuirliche Metalldrahthefte zur Vereinigung der aneinander stossenden Wundränder. — Nun wurde wie im vorigen Falle ein Scrotallappen gebildet, der lospräparirt wie eine Brücke über den darunter durchgesteckten Penis gehoben und mit seiner Wundfläche auf die blutende Fläche der erst herab geschlagenen Lappen gelegt und in dieser Lage durch unterbrochene Metalldrahtnähte befestigt wurde (s. Fig. 15, B bei d). Die übrigen Wundflächen wurden durch Nähte geschlossen, wie Fig. 15, B weiter versinnlicht. — Es kam überall zur Verklebung des Lappens bis auf eine kleine, eben nur für die Spitze einer Sonde durchgängige Fistel in der Mitte der quer angelegten Naht (Fig. 15, B bei c). Seit der Operation wurde mit Beharrlichkeit darauf gesehen, die Blase fleissig mit Wasser durchzuspülen. Etwas störend wirkte das Nachwachsen der Schamhaare auf den mit der Epidermisseite nach einwärts gekehrten Lappen (Fig. 15, A bei cc), da sich stets daran Incrustationen vom Harne bildeten. Die Haare wurden mit einer Cilienpincette ausgerissen. Nützlich erschienen Injectionen von: 2 Dr. diluirter Salpetersäure auf 1 Pfund Wasser. Nahm die Anhäufung von Harn und Incrustationen gelegentlich zu, so stellte sich sofort eine erhebliche Blasenreizung mit förmlicher Eiterabsonderung ein, die aber einer gründlichen Auswaschung der Blase stets wich. Die zwischen dem Scrotallappen und den allererst gebildeten seitlichen Lappen noch bestehende Fistelöffnung wurde durch Anfrischung der Ränder und Vernähung zu schliessen gesucht, dadurch verkleinert, doch nicht vollkommen beseitigt.

In diese Harnröhre — sit venia verbo — konnte der Zeigefinger eben noch eingebracht werden: der vordere Rand des Scrotallappens bildete dann mit seinen Tunica dartos-Antheilen einen förmlichen Sphincter um den eingeführten Finger. Der Mann konnte im Liegen ein Paar Esslöffel voll Harn in seiner Blase halten und zwischen dem Penisrücken und der eigentlichen Blasendeckung fand sich einige Zeit später eine tiefe Einbuchtung (Fig. 15, B bei f), an der ein Harnrecipient mit Leichtigkeit angebracht werden konnte.

Wenngleich die beiden letztbeschriebenen, von Wood operirten Fälle einen Fortschritt im Verhältniss zu seinen früheren, in denen er nur den Blasendefect zu decken unternommen hatte, bekunden, so sind sie doch wesentlich nur eine wenig modificirte Nachahmung der zuvor schon von den Franzosen geübten Methoden, deren Werth im Vergleich zu den in neuester Zeit in Deutsch-

land in Verwendung gekommenen, wir bereits oben besprochen haben.

Es erübrigt uns, aus der bekannt gewordenen Literatur noch ein Paar hierher gehörende Fälle kurz anzuführen.

In den Jahren 1863, 1865 und 1866 operirte Prof. Billroth*) in Zürich 3 Fälle von „Epispadie bis zur Symphyse", sämmtlich an Individuen zwischen 7 und 12 Jahren. Alle drei Fälle wurden nach Dieffenbach's Methode — einfache Wundmachung der Ränder des Halbcanales und darauffolgende Vernähung — operirt. Davon kam ein Fall zur schönen Ausheilung, der Knabe pisste im Strahl und konnte den Harn ziemlich lange halten; die beiden anderen Fälle gingen bei nachträglichen Operationen zum Zweck des Verschlusses einer nachbestehenden Fistel pyämisch zu Grunde.

Edward Barker**), Chirurg am Hospital in Melbourne, berichtet über nachfolgenden Fall von Blasenspalte, den er an einem Weibe zu beobachten und operiren Gelegenheit hatte:

Ein 17jähriges Frauenzimmer von der Colonie wurde den 7. August 1868 wegen angeborener Blasenspalte in's Melbourne Hospital aufgenommen. Der Blasenvorfall mochte etwa wallnussgross gewesen sein; darunter befand sich eine runde Oeffnung von der Grösse eines Sixpence-Stückes, von wo aus der eingeführte kleine Finger auf den Uterus stiess. Die Clitoris war gespalten; die Lab. majora und der Nabel waren nicht vorhanden, ebenso fehlte die Schamfuge. Die Menstruation war regelmässig, doch spärlich. — Den 1. October 1868 begann B. den ersten Operationsact in folgender Weise: Von zwei entgegengesetzten Seiten der Bauchhaut an jeder Seite der vorgestülpten Blase wurde, ein wenig über dem Poupart'schen Bande mit dem Schnitt beginnend und 2½ Zoll von der Linea alba entfernt endend, ein etwa 1 Zoll breites, 3 Zoll langes Hautstück lospräparirt; sodann wurden an jeder Seite Hautfalten aufgehoben und eine gestielte Nadel ungefähr 1 Zoll ausserhalb des äusseren Randes der so entstandenen Hautdefectstelle eingestochen, durch den inneren (an der Blase liegenden) Rand durch und weiter zur anderen Seite geführt, hier den inneren Rand des Hautdefectes dieser Seite zuerst durchstechend um endlich wieder 1 Zoll nach aussen vor dem äusseren Rande desselben heraus zu treten; nun wurde dünner Eisendraht eingefädelt und die Nadel zurückgezogen. Es wurden im Ganzen 3 derartige tiefliegende Nähte angelegt, die Drahthefte sodann in dem Klammerapparat, den Hutchinson bei Dammrissen verwendet, befestigt. Die oberflächlichen Antheile der Lappen wurden durch Rosshaarnähte vereinigt. Einige tiefe Entspannungsincisionen wurden gemacht, sodann mit Heftpflasterstreifen von den

*) Chirurg. Klinik. Zürich. 1860—1867. Berlin 1869.

**) Medico-chir. Transact. Vol. 53. 1870. p. 187 ff.

Hüften her angelegt die Theile einander noch mehr genähert. Eine silberne Röhre wurde unter die über die Blase gelegten Lappen gelegt, um die Anhäufung von Harn zu verhindern, innerlich Opiate verordnet.

Der Verlauf gestaltete sich günstig und am 4 Tage wurden die tiefen Nähte entfernt, die oberflächlichen blieben länger liegen.

Der 2. Operationsact fand den 19. November statt, wobei B. Lappen von oben her nahm, um die oben noch bestehende Oeffnung zu schliessen; die Nähte hielten bis auf eine mittlere, so dass es an dieser Stelle (im oberen Umfange der Blasendeckung) wieder zu einer Fistel kam, die schliesslich unter Anwendung des Cauter. actuale zum Verschlusse kam.

In einem 3. Operationsacte wurde der noch bestehende Zwischenraum zwischen dem 1. und 2. Lappenpaar durch Anfrischung der einander gegenüberstehenden Ränder dieser letzteren und Vernähung geschlossen. Die Kranke soll nach vollendeter Heilung im Stande gewesen sein, im Liegen durch etwa 2 Stunden den Harn in der Blase zu behalten; beim Umhergehen trägt sie einen Harnrecipienten aus Kautschuk.

Ich besorge, dass der Leser aus dieser Beschreibung kein klares Bild von den einzelnen Operationsacten gewinnen kann, muss jedoch bemerken, dass die Original-Beschreibung dieses Falles so mangelhaft ist, dass ich nur mit Mühe die gegebene Darstellung daraus zu entwickeln im Stande war. Sie übertrifft die Darstellung eines ähnlichen von Dan. Ayres operirten Falles an Unklarheit und trägt stark den Charakter einer Erzählung vom jenseitigen Ufer des Oceans.

Fragen wir aber: was hat das Frauenzimmer durch das Endresultat dieser Operation gewonnen? — Die vorgestülpte Blase ist gedeckt, die beständige schmerzhafte Reibung der Kleidungsstücke an derselben beim Gehen somit beseitigt, doch muss der Harnrecipient, dieser ekelhafte, seine Träger unglaublich quälende Apparat, der selbst in der allerbesten Construction das gelegentliche seitliche Abfliessen des Harnes beim Niedersitzen und anderen Bewegungen des Körpers nie ganz zu verhindern im Stande ist,*) nach wie vor getragen werden. Ueberdies ist nach dem, was aus den einzelnen Operationsacten dieses Falles und der im Originale beigegebenen Zeichnung zu entnehmen ist, die nach aussen mündende Blasenöffnung so gross, dass unfehlbar nach Ablauf einiger Zeit die Blasenschleimhaut unter dem Druck der Bauchcontenta sich zu derselben wieder vorstülpen musste.

*) Anders freilich ist es beim männlichen Geschlechte, wenn der Apparat an der Ruthe befestigt werden kann.

Dasjenige, was bei weiblichen Individuen, die mit Blasenspalte behaftet sind, anzustreben ist, besteht in der Herstellung einer Art von, wenn auch noch so kurzem, Urethralcanal, welcher durch Pelotendruck verschliessbar wäre, so dass diese Individuen von Zeit zu Zeit nur diese Bandage zu lüften brauchten, um den angesammelten Harn abfliessen zu lassen, im Uebrigen aber, wenn dieselbe festläge, vom Tragen eines Harnrecipienten und den damit verbundenen widerlichen Unbequemlichkeiten befreit wären. Es liegt die Erreichung dieses Zieles bei der operativen Behandlung der Blasenspalte an Weibern sicherlich nicht im Bereich der Unmöglichkeit, sondern erfordert, wie alle operativen Heilverfahren zur Beseitigung dieses Leidens, nur das ausharrende Wollen der Kranken und das höchste Maass von Geduld eines erfahrenen Chirurgen.

3.

Wir haben aus den bisherigen Mittheilungen der einschlägigen Casuistik ersehen, dass durch die Methode, nach welcher von den Chirurgen bisher in den Fällen von Epispadiasis, verbunden mit Blasenspalte, operirt worden war, lediglich das Eine erreicht wurde, dass die mit diesem Leiden behafteten Individuen im Falle eines vollständigen Gelingens der Operation mit einem Harnrecipienten entlassen werden konnten, der durch die Möglichkeit einer Befestigung an dem durch den Scrotallappen zu einer weiten überbrückten Rinne umgestalteten Penisstücke, das Durchnässen der Kleider mit Harn und das seitliche Abträufeln desselben gänzlich zu beseitigen im Stande war (s. oben den Fall von Richard und die Fälle von Holmes und Wood).

Wiewohl schon hierdurch das Leiden dieser Unglücklichen erheblich gemildert ist, so liegt doch gerade in den einmal gewonnenen Fortschritten auf diesem Gebiete der organischen Plastik die Aufforderung zur weiteren Ausbildung derselben, wodurch man schliesslich der Verwirklichung des Höchsterreichbaren in der Abhilfe gegen dieses Uebel nahe käme, welches darin bestände, auch das Tragen eines Harnrecipienten unnöthig zu machen, so dass die Kranken einfach mit einer bruchbandähnlichen Bandage sich behelfen könnten, deren Pelote an Stelle des fehlenden Schliessmuskels der Blase durch Andrücken der Ruthe

an die Symphysengegend das Zurückhalten des Harns bewirkte und nur nach Bedarf vom Träger des Apparates zu lüften wäre. Dies von Thiersch für Epispadie bis zur Symphyse schon erreichte Resultat muss auch für die complicirtesten Fälle erreichbar sein.

Dass es sich zur Herstellung dieser Möglichkeit wesentlich darum handelt, der rudimentären Ruthe die möglichst normale Form mit einer mässig engen Harnröhre zu geben, ist klar, ebenso wie kaum nöthig ist, weiter zu erörtern, dass die Resultate der oben geschilderten Versuche, eine Art Harnröhre herzustellen, nicht geeignet gewesen wären, den betreffenden Individuen den Gebrauch eines Harnrecipienten überflüssig zu machen.

Ich will nun im Folgenden einen Fall von „Epispadie mit Blasenspalte“ an einem 11jährigen Knaben mittheilen, in welchem von Prof. Billroth im Laufe der Jahre 1869, 1870 und 1871 in einer Reihe von Operationen ein Resultat geschaffen wurde, welches lediglich durch die gegen das Ende der Behandlung nicht zu beschwichtigende Ungeduld des Knaben, endlich einmal das Krankenhaus zu verlassen, vor der letzten Stufe des möglichst Erreichbaren stehen blieb. Es ist schliesslich aber auch dieses zu Stande gekommen und der Knabe wird hoffentlich künftighin sich mit dem Pelotenapparat allein helfen können.

Rudolph Glücksthal, ein 11jähriger, gegenwärtig seinem Alter sonst entsprechend entwickelter Knabe, leidet an Epispadie mit Blasenspalte. Die über der fehlenden Symphyse gelegene, das Niveau der Bauchdecken 1 Zoll hoch überragende, bei Berührung äusserst empfindliche, lebhaft rothe Vorstülpung der hinteren Blasenwand, ähnelt in Form und Grösse einem Paradiesapfel mittlerer Grösse. Der etwa 10 Linien lange, nach aufwärts gewendete rudimentäre Penis trägt eine seichte Rinne, die beim Herabdrücken des Gliedes den in die Blase mündenden Trichter erblicken lässt. Im Hodensack sind keine Hoden fühlbar; der Nabel fehlt und ist statt dessen der Uebergang der Bauchhaut zur hinteren Blasenwand im oberen Umfange der letzteren durch eine zarte, bläuliche, narbenähnliche Membran dargestellt, betreffs deren Deutung man die Randglosse auf S. 370 ff. nachsehen wolle.

Fig. 16 auf Tafel VII. giebt den Zustand der äusseren Genitalien des Knaben vor der Operation bildlich wieder. Hüften, Gesäss und Schenkel des Knaben tragen ein verhältnissmässig starkes Fettpolster, wie denn überhaupt seine körperliche Bildung, noch vielmehr aber sein Temperament stark an weibisches Wesen erinnern.

Die melancholischen, stets schläfrigen Augen, die ausserordentliche Empfindlichkeit, Reizbarkeit, der rasche Uebergang vom Lachen zum Weinen und die

fast an hysterische Anfälle erinnernden Zustände, in welche der Knabe späterhin jedesmal nach einer an ihm vollführten Operation beim Erwachen aus der Narkose verfiel, trugen ein so eigenthümliches Gepräge, dass sie allem Anscheine nach als derartigen Leidenden zukommende Besonderheiten angesehen werden müssen.

Den 27. October 1869 wurde der erste Operationsact ausgeführt. Es war mit demselben beabsichtigt, einen Versuch der Blasendeckung zu machen. Zu diesem Zwecke wurde ein rundlich viereckiger Lappen aus der Bauchhaut mit der Basis gegen die obere Umrandung der vorgestülpten Blase gerichtet, lospräparirt, mit seiner Epidermisseite über diese herabgeschlagen und in dieser Lage an den breit angefrischten Wundrändern der die Blase seitlich begrenzenden Bauchhaut durch Matratzennähte befestigt. Der so entstandene Hautdefect im oberen Antheile des Bauches wurde durch einige Nähte verkleinert. — Tages darauf klagte Patient über viele Schmerzen. Abends etwas Fieber; Temp. 39,0. Der Lappen sieht gut aus, liegt überall gut an. — Am 3. Tage: der Lappen gegen den freien Rand zu stark blass, doch tritt beim Nadeleinstich Blut aus. Der Kranke bekommt zweimal täglich ein Sitzbad; die Umgebung der Blase und alle Theile, die vom abfliessenden Harn erreicht werden können, werden mit weichem Cerat dick belegt. — Am 5. Tage: 2 Nähte an der Basis des Lappens entfernt. Die freien Ränder scheinen absterben zu wollen. Die 5 Matratzennähte an der linken Seite wurden am 6. Tage entfernt, doch löste sich an dieser Seite in den nächsten Tagen der Lappen grösstentheils von seinen Anheftungsstellen, so dass er am 10. Tage nach der Operation ganz gegen seine Basis zurückgezogen erschien. Wiederholte Versuche die gemacht wurden, die angefrischten Lappenränder mit Eisendrahtheften wieder seitlich zu befestigen, missglückten, so dass nach Ablauf von 5 Wochen nur noch ein dicklicher Wulst an der oberen Umrandung der Blase den Rest des einstigen Lappens kennzeichnete. — Den 22. December (1869) wurde ein Versuch gemacht, durch Annäherung der die Blase begrenzenden Bauchhautränder und mediane Vereinigung derselben den Vorfall der Blase zurückzuhalten. Auch die Ränder der Urethralrinne wurden wund gemacht und durch 4 Nähte vereinigt. Die Ränder der Bauchhaut vereinigten 2 umschlungene und 2 Kopfnähte. Eine Drainageröhre unter der Blasendeckung durchgelegt. — Am 3. Tage: die Nadeln entfernt; die Wundränder scheinen verklebt. Drainage weggelassen. Patient ist fieberfrei. Sitzbäder. — Am 5. Tage: Die Eichel hat sich unter die seitlich herbeigezogene Bauchhaut zurückgezogen; die Nähte am Penis haben zu keiner Vereinigung der Wundränder geführt. Auch die Verklebung der über der vorgestülpten Blase vereinigten Begrenzungsränder der Bauchhaut löste sich, womit auch der zweite Operationsversuch missglückt war. — Den 13. Januar (1870) wurde der dritte Versuch einer organischen Plastik in der Weise ausgeführt, dass von der linken Unterbauchgegend her ein Lappen mit der Basis gegen das Poupart'sche Band losgelöst, nach rechts oben über die Medianlinie des Blasenvorfalles gelegt und in dieser Lage mit der wundgemachten, rechtsseitigen Bauchhautumrandung vereinigt wurde. — 14. Januar: Der Lappen sieht

gut aus. Da der Harn des Kranken stark alkalisch reagirt, so wird ihm innerlich Phosphorsäure verordnet (Acid. phosphor. Dr. 1. — Syrup. Rub. Id. Unc. 1, davon 1 Kaffeelöffel voll in ein Glas Wasser). Dieses Medicament stellt die saure Reaction des Harns in kürzester Zeit wieder her. — 15. Januar. Der Lappen und die Wundumgebung erysipelatös geröthet. Patient hat lebhaftes Fieber und ist sehr unruhig. — 18. Januar. Das Erysipel wandert inselförmig über die linke Bauchseite. Von den Lappenanheftungen haben die vier unteren Vereinigung der Wundränder erzielt, die zwei oberen sind durchgerissen. — 20. Januar. Heute wurden die Nähte entfernt. Vereinigung an der Stelle der vier unteren Nähte. Die Wunde sowie der freie Rand des Lappens noch stets mit nekrotischem Zellgewebe bedeckt. — 25. Januar. Das Erysipel ist geschwunden. In der Narkose des Kranken Reinigung der Wundfläche mit Acid. carbol., Alcoh. rectif. aa Dr. 2. Aq. f. libr. 1. — 27. Januar. Das Allgemeinbefinden des Kranken relativ gut. Die Wundfläche fast ganz rein, mit rothen Granulationen bedeckt. Doch wurde das Ausreiben der wunden Stellen mit in obige Carbolsäurelösung getauchter Charpie wiederholt in den folgenden Tagen nöthig, da sich wieder ein übler Belag um dieselben zeigte. Von jetzt an nimmt der Kranke wieder seine täglichen Bäder. — 10. Februar. Die Wundreste nunmehr klein; der Blasendeckungslappen hat sich erheblich retrahirt. — Den 14. Februar wieder eine plastische Operation. Es wurde der erstgebildete geschrumpfte Lappenwulst losgetrennt, herabgeschlagen und mit 5 Matratzenheften an den wundgemachten unteren Lappen befestigt. Es kam zur Vereinigung an den Nahtstellen, nur zog sich der erste Lappen wieder stark zurück. Unter den Lappen blieben 2 seitliche Oeffnungen, eine grosse linksseitige (Tafel VII. Fig. 17 bei d) und eine unter der zunehmenden Narbencontraction allmälig bis auf Erbsengrösse verkleinerte rechtsseitige (Fig. 17 bei e). — Den 8. März wurde am Penis operirt. Zu beiden Seiten des vorderen Antheiles der Urethralrinne wurde je eine bis auf die Spitze der Eichel nach vorn geführte Incision gemacht, die so erhaltenen Wundflächen durch 3 tiefe Nähte vereinigt und so ein von Schleimhaut gebildeter Canal hergestellt. — 15. März. Heute erst wurden, da bisher wenig Reaction aufgetreten war, die Nähte entfernt; es hat sich ein kleiner, mit Schleimhaut ausgekleideter Canal gebildet; nur ganz vorn an der Glans penis ist es an einer kleinen Stelle nicht zur Vereinigung gekommen.

Der Zustand der äusseren Genitalien des Knaben Ende März 1870 ist in Fig. 17 (Taf. VII.) bildlich dargestellt. In der Glans penis zieht ein für Bougie Nr. 2 durchgängiger Canal. Das Allgemeinbefinden des Knaben ist gut. — Den 31. März. Plastische Operation behufs Herstellung einer Harnröhre. Nachdem der Knabe narkotisirt war, wurde von der rechten Seite aus der Haut neben dem Scrotum und theilweise aus diesem selbst ein Lappen lospräparirt, dessen Basis gegen die Urethralrinne gerichtet, von der Corona glandis — bis wohin der schon zuvor gebildete kleine Canal in der Eichel sich erstreckte — bis an die Wurzel des Penis reichte; ein zweiter kleiner Lappen mit dem freien Rande gegen die Urethralrinne gekehrt und gleich dem ersten von der Eichelkrone bis an die Ruthenwurzel reichend, diente als Befestigungsmittel für den ersten mit seiner Epidermisfläche zur Urethralrinne umgeschla-

genen Lappen, der durch Matratzennähte in dieser Lage erhalten wurde. Es lagen diesmal 14 Matratzenhefte von Conjunctivalseide. Jetzt bestand also ein Canal, der an der Eichel beginnend und in der ehemaligen Urethralrinne verlaufend mit seinem hinteren Ende in den neuen Blasenraum mündete. — Ueberdies wurde, in der Voraussicht, dass im Vernarbungsprocesse des ziemlich ausgedehnten Hautdefectes an der rechten Seite der Penis in diese Richtung hin gezogen werden würde, von der unteren Hälfte des Scrotums ein Lappen mit unterer Basis an die rechte Seite des Penis genäht. — In den nächsten Tagen geringe Schwellung der Theile. Kein Fieber. Täglich ein Vollbad. — 7. April. Ein Theil vom Lappen an der Ruthenwurzel hat sich abgestossen; das Loch der neugebildeten Harnröhre hinter der Glans etwas grösser. Reichliche Harnincrustationen an den Wundstellen. Nach sorgfältiger Reinigung werden die Wundstellen mit Milchzuckerpulver bestreut. — 14. April. Mehrere zum Theil schon abgestossene Nähte heute entfernt. Die Lappen zum grössten Theile vereinigt. Unter der beständigen Anwendung des Milchzuckerpulvers — nur einmal wurde wegen ausgedehnterer Incrustationen und nekrotischen Zerfalls eines kleinen Theiles der Penislappen mit Liq. ferr. sesquichlor. touchirt — hielten sich die Wunden rein und kamen endlich zur vollständigen Vernarbung. — Den 18. Mai 1870 wurden durch eine plastische Operation die beiden oberen Oeffnungen im Blasenbereiche (Taf. VII. Fig. 17 bei d und e) zu schliessen gesucht. Zu diesem Zwecke wurde das Rudiment des erstgebildeten Lappens wieder losgelöst, über die linksseitige Fistel herabgeschlagen und in dieser Lage durch Matratzennähte befestigt. In gleicher Weise wurde die rechtsseitige Oeffnung durch einen seitlich hergenommenen kleinen Hautlappen gedeckt. Die so entstandenen Wundflächen mit Liq. ferr. sesquichlor. touchirt. — Am 11. Tage die Nähte entfernt; der rechte Lappen ist nekrotisch geworden, es fliesst hier wieder Harn aus. Links vollkommener Verschluss. Die Wundflächen blieben unter beständiger Milchzuckerbestreuung rein und waren Anfang Juni vernarbt. Allgemeinbefinden des Knaben gut. — Den 10. Juni neuerdings Plastik an der Ruthe; ein Lappen von der rechten Seite des Penis abpräparirt und an den angeheilten genäht, zum Verschluss der Fistel an der der Wurzel der Ruthe. — 15. Juni. Es kommt wieder etwas Harn am oberen Ende des letztgebildeten Lappens heraus. Einige Nähte heute entfernt. — Den 22. Juni plastische Operation behufs Deckung des noch bestehenden Spaltes zwischen dem Eichel- und Penisstücke der Harnröhre. Abtrennung der Vorhautschürze von der unteren Fläche des Eichelstückes; dieses letztere wird durch die so gebildete Oeffnung in der Vorhautschürze durchgesteckt, letztere über die Spaltstelle zwischen Eichel- und Penisstück der Harnröhre gelegt und hier mit ihrem äusseren Blatte an einen wundgemachten Rand des Eichelstücks, mit dem inneren Blatte an einen eben solchen des Penisstückes der Harnröhre genäht. Die Fistel an der Wurzel des Penis wurde heute galvanokaustisch geätzt. — 2. Juli. Die frühere Vorhautschürze bildet eine Art von Wall um die Eichelkrone. Die obere Fistel hat sich sehr verkleinert. — Den 14. Juli plastische Operation zur Schliessung der an der Wurzel des Penis bestehenden, in die Blase führenden Oeffnung

(des Trichters). Ein Lappen, von rechts her der Penisumgebung entnommen, und nach links unter den schon angeheilten Blasenlappen (c in Fig. 17) mit Matratzennähten befestigt. Wurde unmittelbar nach dieser Operation zur Harnröhre Wasser eingespritzt, so kam dieses im Strahle zur Fistel im oberen Blasenantheile (e in Fig. 17) heraus; hält man diese Fistel zu und injicirt Wasser, so wird dieses wieder im Strahle zur Harnröhre herausgetrieben. — Von diesem Lappen kam nur ein Theil zur soliden Verklebung, im ürigen Antheile trat hier wieder etwas Harn aus. — Die Eltern des Knaben äusserten jetzt auf vieles Drängen des Letzteren den Wunsch, ihn für einige Zeit in seine Heimath zurückzunehmen. Der Knabe verliess daher Ende Juli 1870 mit einem Harnrecipienten aus Kautschuk das Spital. Gegenwärtig bestand eine Stecknadelkopfgrosse Fistel an der Wurzel des Penis und eine Oeffnung hinter dem überpflanzten Präputium, das noch etwas lose war. Im oberen Blasenumfange rechterseits die alte kleine Fistel. — Als der Knabe Mitte November 1870 wieder in die Klinik aufgenommen wurde, war mit der Schmiegsamkeit, welche das Narbengewebe mittlerweile gewonnen hatte, die in die Blase führende Oeffnung wohl hauptsächlich durch die Retraction der Narben weiter geworden und ein kleines Stück Blasenschleimhaut stülpte sich hier vor. Im oberen Umfange der Blasengegend eine Haarfistel; hinter dem Präputium der Spalt wie zur Zeit der Entlassung Ende Juli.

Den 22. November 1870 plastische Operation zum Zwecke der Schliessung der Trichteröffnung an der Blase. Der Hautwulst an der rechten Seite, ein Rest des am 10. Juni (s. oben) ausgeführten Operationsactes, wund gemacht und in dem gespaltenen linken Rande des angeheilten Lappens (c in Fig. 17) mit 5 Matratzennähten befestigt, gleichzeitig der Urethralcanal durch Anfrischen der Ränder der Urethralrinne und Vernähung mit 3 Knopfnähten zu vervollständigen gesucht. Die genannte Haarfistel wurde mit einer glühend gemachten Stricknadel cauterisirt. Die Wundstellen mit Liq. ferri touchirt. — 27. Novemher. Der Lappen ist angeheilt, die Blasenvorstülpung durch ihn ganz gedeckt; der Harn kommt beim Druck auf die Blase unter dem Lappen hervor. Der Schorf an der Haarfistel hat sich abgestossen, es kommt Harn nach wie zuvor zu derselben heraus. Das Allgemeinbefinden des Knaben gut. — 12. December. Die meisten Unannehmlichkeiten der Nachbehandlung bereitet gegenwärtig die obengenannte Haarfistel; sie incrustirt sich trotz aller angewandten Sorgfalt mit Phosphaten und wird grösser.

Wir haben schon in früheren Fällen gesehen, wie sehr der Erfolg mancher Operationsacte bei dem beständigen Ueberfliessen von Harn an den betroffenen Theilen verzögert wird. Es ist zu bedenken, dass der sauer secernirte und in diesem Zustande unschädliche Harn dies leider unter den gegebenen Verhältnissen nie lange bleibt, da die im Contact mit ihm macerirte Epidermis auch bei noch so sorgfältiger Beobachtung aller Reinlichkeitscautelen (oftmalige Bäder, permanente Irrigation u. a. m.) zu

einem Hauptförderungsmittel der Entwickelung von Vibrionen in demselben und durch diese der Umsetzung des Harnstoffes in kohlensaures Ammoniak wird, in welchem Zustande der Harn erwiesenermassen sehr schädlich wirkt. Es ist wohl hauptsächlich diesem Uebelstande das Fortbestehen von Fistelgängen zuzuschreiben, die lange Zeit jedem Heilversuche hartnäckig widerstehen und die Geduld des Arztes auf eine harte Probe stellen, die des Patienten endlich zu erschöpfen im Stande sind.

23. December. Der Kranke wird heute narcotisirt, sodann die Fistel sammt der inneren, der Blase zugekehrten Fläche des Lappens (c in Fig. 17) welche sich bei näherer Untersuchung vollkommen mit Incrustationen bedeckt erwies, ausgekratzt, hierauf viel Wasser durchgespritzt und im Verlaufe des Nachmittags und während der ganzen darauffolgenden Nacht eine continuirliche Irigation der Blasenhöhle mit Wasser, dem etwas Salzsäure zugesetzt war, mittelst eines in einfachster Form (erhöhter Blechkasten mit Schlauch) hergestellten Apparates eingeleitet. — Unter dieser durch 3 Tage continuirlich fortgesetzten Durchspülung hatte sich die bedeutend grösser gewordene Fistel vollkommen gereinigt. — 9. Januar 1871. Die Fistel hat sich mit Epithel bekleidet, ist aber so verkleinert, dass nunmehr tropfenweise Harn durchgespritzt werden kann. Ein erneuter Versuch, den vollkommenen Verschluss des Trichters zu bewerkstelligen missglückte durch Necrotischwerden des von dem Rande der Urethralrinne hergenommenen kleinen Lappens. Zugleich zeigte sich ein Erysipel, das, von den wunden Stellen ausgehend, sich gegen die Leistengegend hin verbreitete. An der alten Fistel erschien ein diphtheritischer Belag, der aber nach energischem Auskratzen und Durchspritzen von Essigsäure zu gleichen Theilen mit Wasser am 2. Tage verschwunden war. — Einen Monat später war die Fistel unter wiederholtem Durchspritzen mit Essigsäure (aa mit Wasser) und durch öfteres Ausätzen mit Carbolsäurekrystallen so verkleinert, dass beim Durchspritzen von unten her nur wenige Tropfen zu derselben austraten. — Den 17. März 1871 plastische Operation, um den Verschluss der unteren in die Blase führenden Oeffnung (des Trichters) zu bewerkstelligen. Ein Lappen wird von rechts her genommen und an den wundgemachten Rand der anderen Seite mit Matratzennähten befestigt. Die obere Fistelöffnung (e in Fig. 17) wird wund gemacht und durch 3 Nähte vereinigt. Ein elastischer Catheter zum Verbleiben für einige Tage in die Blase eingeführt und befestigt. — Dieser Operationsact hatte insofern einigen Erfolg, als der Lappen theilweise anheilte und die obere Fistelöffnung sich wieder verkleinerte; doch floss der Harn wieder unter dem Lappen und vorne unter dem Präputialwulst aus. Den 12. Mai — mittlerweile hatte die obere Fistel wieder viel zu schaffen gemacht — wurde der untere Rand des Lappens c (in Fig. 17) wund gemacht, gleichwie die obere Fläche des Präputialwulstes, worauf die Wundränder durch Knopfnähte vereinigt wurden. — Täglich durch 2 Stunden Irrigation. Die Reaction war gering, doch zeigte sich nach Ablauf einer Woche, dass der erwünschte Erfolg der Operation nicht erzielt worden war, der Harn kam grösstentheils wie-

der unter dem Präputialwulst hervor. — Den 7. Juni wurde ein Versuch gemacht, durch Wundmachen der unteren Fläche des Präputialringes und Vernähung derselben mit der gleichfalls wundgemachten vorderen Fläche der Eichel dem Austreten des Harnes unter dem Präputialwulste zu steuern. Unmittelbar nach dieser Operation bestand jetzt an der Ruthe nunmehr durch die neugebildete Harnröhre und die Oeffnung über dem Präputium, deren bleibende Schliessung durch die vorhergehende Operation nicht erzielt worden war, eine offene Communication mit der Blase. Die alte obere Fistel, gegenwärtig sehr enge, wurde mittelst eines dünnen Laminariastiftes etwas erweitert und dann mit rauchender Salpetersäure geätzt. Irrigation durch 7 Stunden und die darauf folgende Nacht. — Auch diesmal, wie schon meistens zuvor, war die in den nächsten Tagen auftretende Reaction nur gering. — Am 3. Tage kam etwas Harn zur Mitte der vernähten Partie hervor. — Drei Wochen später war es an einem Theile der letztvernähten Partieen zur dauernden Vereinigung gekommen, in der Mitte trat noch etwas Harn aus. — Den 7. Juli wurden zur Verschliessung des Restes der Oeffnung zwischen dem Präputialringe und der Eichel die einander gegenüberstehenden Theile nochmals angefrischt und sorgfältig vereinigt. Die alte obere Fistel (d in Fig. 18) wurde mit rauchender Salpetersäure ausgeätzt. — Ende Juli 1871 wurde der Knabe wieder für einige Zeit aus der Behandlung entlassen und in seine Heimath geschickt. Gegenwärtig kam durch die obere Fistel (d in Fig. 18) kein Harn mehr heraus. Der Knabe konnte den Harn bis zur Menge von etwa 1 Unze in der Blase halten und denselben unter der Wirkung der Bauchpresse spontan im Strahle durch die neugebildete Harnröhrenöffnung an der Eichel (f) entleeren. Sein Allgemeinbefinden ist gut. — Der augenblickliche Zustand der äusseren Genitalien desselben wird durch Fig. 18. (auf Tafel VII.) versinnlicht.

Im Beginn des Monats October 1871 kehrte der Knabe wieder in die Klinik zurück. Die obere Fistel (d in Fig. 18), die sich angeblich während des Aufenthaltes des Knaben in der Heimath geschlossen haben soll, ist seit 8 Tagen wieder offen und gegenwärtig etwa hanfkorngross. An der Stelle, wo der Präputialring nach hinten mit dem Lappen c (in Fig. 18) vereinigt ist, bestehen jetzt 2 Haarfisteln, während parallel der Urethra noch eine letzte sich findet.

Den 9. October 1871 wurden die Umrandungen der oberen Fistel (d in Fig. 18) durch 2 elliptisch geführte Schnitte excidirt und die Wundränder durch 9 Nähte vereinigt. Ebenso wurden die anderen Fisteln an ihren Rändern breit wund gemacht und vernäht. — Am nächsten Tage zeigte sich intensive erysipelatöse Röthung und Schwellung an den die Blase deckenden Lappen. Fünf Tage später war das Erysipel wieder verschwunden, von den Haarfisteln eine geheilt; die anderen bestanden nach wie zuvor. Die Nähte hatten zu früh durchgeschnitten. — Nach ein Paar Wochen hatte sich die obere Fistel unter wiederholten Aetzungen mit Carbolsäurekrystallen so zusammengezogen, dass nur selten ein Tropfen Harn durchtrat. — Den 2. December plastische Operation behufs Schliessung der einen noch zwischen Präputialring und dem Lappen c (Fig. 18) bestehenhen Fistel. Diese wird umschnitten, die Haut in Thalergrösse abgetragen, sodann aus der Bauchhaut

rechts von der Fistel ein Lappen mit unterer Basis genommen, derselbe nach Abtragung der zwischen beiden Substanzverlusten befindlichen Haut über die Fistel gelegt und an die angrenzenden Wundränder befestigt. Die Fistel am Präputialringe trichterförmig wund gemacht und neuerdings vernäht. Permanente Irrigation durch einen in die Harnröhre eingelegten Catheter. — Drei Wochen darnach war als Resultat dieses Operationsactes zu verzeichnen, dass der transplantirte Lappen vollkommen angeheilt war, doch ist an der Stelle der alten Fistel eine neue entstanden, die sich jedoch unter wiederholten Aetzungen mit Carbolsäurecrystallen alsbald sehr verkleinerte. — Leider wurde der Knabe jetzt wieder von Heimwehgefühlen befallen und alle Versuche, ihn auf der Klinik zu behalten, bis die letzten sich jetzt zur Heilung anschickenden Fisteln geschlossen wären, scheiterten an der Hartnäckigkeit des Knaben im Verlangen, vorläufig wieder zu seinen Eltern zu gehen. — Der gegenwärtige Zustand der äusseren Genitalien des Knaben ist durch Fig. 19 versinnlicht. Die obere Fistel (c in Fig. 19) ist etwa rabenfederkieldick und ihr Rand noch etwas wund, desgleichen der der unteren kleinen, parallel zur neugebildeten Harnröhre verlaufenden Fistel. Die Blase vermag etwa 2 Unzen Harn zu halten, der unter dem Druck der Bauchpresse im Strahle zur Eichelöffnung hervorkommt. Die Narben am Bauche sind dünn, etwas verschiebbar, stellenweise radiär gefaltet. Die Hoden sind noch nicht herabgestiegen. — Etwa fünf Monate später brachte der Vater des Knaben aus der Heimath die Nachricht, es sei nun auch die obere Fistel (c in Fig. 19) zugeheilt, so dass es möglich sein wird, dem Knaben, wenn er nächstens zur Klinik kommt, den einfachen Stahlfederpelotten-Apparat anpassen zu lassen.

Ich habe diesen Fall absichtlich etwas ausführlicher mitgetheilt, weil ich dadurch am besten veranschaulichen zu können hoffte, wie angestrengt und ausdauernd die Bemühungen des Arztes sein müssen, um in solchen Fällen zum gewünschten Resultate zu gelangen

Der Knabe hat im Ganzen 1 Jahr und 10 Monate in der Klinik zugebracht; während dieser Zeit sind 19 theils grössere, theils kleinere plastische Operationon an ihm ausgeführt worden, nicht gerechnet die wiederholten in der Narcose des Kranken unternommenen Versuche, durch Aetzungen u. a. Mittel die Fistel oben an der Blase zum Verschluss zu bringen. Auf das rein operative Heilverfahren und die jedesmal folgende Nachbehandlung kommt daher, wenn wir hiervon die Zeit abrechnen, in welcher zum Zwecke der Erholung des Kranken eine längere Pause gemacht wurde, ein Zeitraum von etwa $1\frac{1}{2}$ Jahren. Es ist sicherlich nicht zu bezweifeln, dass man allmälig mit der Ausbildung der Methoden in weit kürzerer Zeit zu dem gewünschten Resultate gelangen wird. Wir können schon der in der vorliegenden Arbeit

angeführten Casuistik der Operationsweisen wichtige Anhaltspuncte für späterhin entnehmen.

So werden wir es vermeiden, zur Blasendeckung einen sogenannten „Umbilicallappen“ von oben her aus der Bauchhaut zu nehmen und ihn gegen die vorgestülpte Blase herabzuschlagen, da wir in einer Reihe der beschriebenen Fälle sahen, dass die Vorsorge, der Blase die Epidermisseite des Lappens zuzuwenden nicht nur überflüssig ist und der spätere, der Blasenhöhle zu gerichtete Schaambaarnachwuchs durch daran haftende Incrustationen Unannehmlichkeiten bereiten kann, sondern dass ausserdem diese Art von Lappen durch die dabei stets vorkommende Retraction und das häufige Absterben eines freien Randes wenig empfehlenswerth erscheint. Letzterem Uebelstande könnte allerdings dadurch gesteuert werden, dass bei der Bildung dieses Lappens eine Methode eingehalten würde, die Prof. Billroth in einem Falle von Blasenspalte, den er gegenwärtig behandelt, für seitlich neben der Blase hergenommene Lappen übt. Es besteht diese Methode darin, dass er durch zwei einander parallele, vom Lig. Poupart. aus schräg nach aufwärts geführte Incisionen in die Haut der Unterbauchgegend an der Seite der vorgestülpten Blase und nachträgliche Ablösung der so umschnittenen Hautpartie von ihrer Unterlage, eine mit zwei Stielen in die übrige Haut des Körpers übergehende Brücke aufzuheben im Stande ist, unter welche Staniolpapier gelegt wird, damit die Hautbrücke nicht wieder mit ihrer früheren Unterlage verklebe. Ein Paar Tage später wird am oberen Stiele der Hautbrücke eine Drahtligatur angelegt, die durch täglich geübtes sehr allmäliges Zuschnüren endlich zur Durchtrennung des oberen Stieles führt. Mittlerweile hat dieser Lappen eine sichere Blutcirculation gewonnen und ist nun zu Blasendeckungsversuchen ganz geeignet.

Der sogen. „Umbilicallappen“ möchte aber überdies noch aus dem nicht gering anzuschlagenden Grunde weniger empfehlenswerth erscheinen, da bei der öfter vorkommenden, grossen Dünnheit der Bauchdecken gerade über der Blase, die mit der Bildung dieses Lappens gelegentlich unterlaufenden Gefahren nicht wegzuleugnen sind.

Für die Bildung der Harnröhre empfehlen sich die Me-

thoden von Thiersch, oder Combinationen derselben mit der einfachen Dieffenbach'schen Operationsweise.

Für das beständige Sauerhalten des Harns während der Dauer der einzelnen Operationsacte und der folgenden Nachbehandlung ist durch fleissiges Irrigiren der Blase, Bäder und durch innerliche Verordnung von Phosphorsäure zu sorgen.

Die Heilung der Fisteln mag bei den grösseren derselben am besten durch Lappenbildung versucht, kleine können durch wiederholte Cauterisationen mit den verschiedenen Aetzmitteln oder dem Glüheisen allmälig zum Verschlusse gebracht werden.

Ueberblicken wir den Entwicklungsgang der Heilverfahren gegen die Epispadiasis und die angeborene Blasenspalte, so dürfen wir wohl, ohne Besorgniss, zu viel zu sagen, es aussprechen, dass die moderne Chirurgie auch in diesem Gebiete der organischen Plastik Erfolge aufzuweisen hat, auf welche sie mit einer gewissen Befriedigung sehen darf.

Es ist ja nicht zu leugnen, dass alle bisher geübten Operationsweisen nur Versuche darstellen, den Boden zu sicheren Methoden zu gewinnen; es sind eben erst Anfänge, von denen als solchen Vollendung nicht zu beanspruchen ist. Berücksichtigen wir aber, dass von manchen jetzt lebenden Chirurgen (wie Erichsen, Linhart u. A.) sogar die Möglichkeit eines operativen Heilverfahrens bei diesem Leiden gänzlich in Abrede gestellt wurde, berücksichtigen wir ferner den Zustand, in welchem die Unglücklichen, die mit diesem Leiden behaftet, ihr ganzes, oft nur zu langes Leben zuzubringen gezwungen waren, mit dem, in welchen ihn die moderne Chirurgie schon jetzt zu versetzen im Stande ist, so müssen wir auch schon die gegenwärtigen Leistungen zur Abhilfe dieses Uebels als Wohlthaten begrüssen, welche die Kunst einem qualvollen Dasein bietet, deren Grösse nur diejenigen vollauf zu erfassen vermögen, die mit diesem Lei den behaftet sind.

Etwaige Gefährlichkeiten der Operation könnten, selbst wenn sie in dem Grade vorhanden wären, wie manche Chirurgen meinen, nicht zum Gegenstand eines Einwurfes gegen dieselbe gemacht werden, ebensowenig als Jemand der jetzigen Methode die

Blasenscheidenfistel zu operiren, wiewohl hiebei gelegentlich auch Todesfälle vorgekommen sind, mit wichtigen Gründen entgegentreten kann; denn so gross sind die mit diesen beiden Uebeln verknüpften Qualen, dass im Falle der Unmöglichkeit einer genügenden Abhilfe der Tod diesen Leidenden in Wirklichkeit als Erlöser erscheint.

Das Verdienst, die ersten Ideen zum organischen Ersatz der defecten Blase und Genitalorgane gefasst zu haben, gebührt in gleicher Weise französischen und deutschen Aerzten. Die Bekanntmachung derselben und ihre erste practische Verwerthung ist Eigenthum der Franzosen. Es mag aber der deutschen Chirurgie ein Gefühl berechtigten Stolzes gewähren, dass aus ihrem unermüdlichen Schaffen die relativ vollendetsten bisher auf diesem Gebiete erreichten Erfolge stammen, aus denen wir zu schliessen berechtigt sind, dass bei dem steten Fortschritt unserer Kunst in einer nicht zu fernen Zeit das, was heute noch Experiment ist, als sicher begründete Methode in den Schatz unserer chirurgischen Erfahrungen auf dem Gebiete der Operationslehre übergegangen sein wird.

Die Beschreibung einer Reihe neuer Fälle von Epispadie und Blasenspalte, welche sich gegenwärtig auf Prof. Billroth's Klinik in operativer Behandlung befinden, soll in nächster Zeit in diesem Archive gebracht werden.

Erklärung der Abbildungen auf Tafel V, VI, VII.*)

Tafel V. Fälle von Nélaton.

Figur 1. a, der Abdominallappen; b, der Trichter; c, die Urethralrinne; d d, seitliche Lappen zur Deckung des herabgeschlagenen Abdominallappens.

Figur 2. a, Hautdefect; b, Umschlagstelle des Abdominallappens; c, die 2 seitlichen Lappen über dem Abdominallappen vereinigt.

Figur 3. a, der Abdominallappen; c, der obere Schnitt zur Bildung des Scrotallappens d.

---

*) Figuren 1—6 sind der oben citirten Arbeit von A. Richard entnommen, Figuren 7 und 8 der Arbeit von Dolbeau, Figuren 9—12 der Arbeit von Thiersch (s. oben) und Figuren 14 und 15 der Abhandlung von Wood (s. oben). Figuren 16—19 sind von Dr. Heitzmann nach dem von Prof. Billroth operirten Falle gezeichnet.

Figur 4. Lage der Theile nach der Ausführung der 2. Methode; c, der über den Abdominallappen gelegte Scrotallappen.

Figur 5. Epispadie mit Blasenspalte: b und c die Linien der Schnittführung zur Bildung des grossen Scrotallappens

Figur 6. a Hautdefect vom herabgeschlagenen Abdominallappen b; c der über den letzteren gelegte Scrotallappen.

Figur 7. a Schnitt auf den Bauch hinauf verlängert zur Bildung des Abdominallappens b; c c' die Schnitte zur Bildung des Scrotallappens.

Figur 8. Lage der Theile zur Zeit der Entlassung des Kranken; bei a die äussere Urethralmündung.

Tafel VI.

Figur 9, A bis Figur 12, B. Fall von Thiersch.

Figur 9, A. Die Glans penis eines Episp.; bei (a a) die Incisionen in die Substanz derselben, welche im Querschnitt der Glans in

Figur 9, B erscheinen: b das mittlere Stück; a a die beiden seitlichen Lappen, die in

Figur 9, C über dem Mittelstück b vereinigt erscheinen.

Figur 10, A. g der Trichter; f die Urethralrinne; d e die beiden seitlichen Lappen, deren Lage besser der Querschnitt der

Figur 10, B zeigt: der Lappen e wird wie ein Blatt über die Urethralrinne (f) herübergeschlagen, die Epidermisseite nach innen und darauf der Lappen d gelegt.

Figur 10, C. Die Lage dieser Theile nach der Vernähung mit Matratzen- (a) und Knopfnähten (b).

Figur 11, A. Zur Schliessung des Spaltes (d) wird die Vorhautschürze (b) durchschnitten (c) und die Glans penis wie durch ein Knopfloch durchgesteckt.

Figur 11, B. Lage der Theile nach diesem Operationsacte.

Figur 12, A. Schliessung des Trichters: Lappen a herabgeschlagen und bei c mit dem Penisstück der Harnröhre vernäht. Lappen b auf die blutende Fläche des ersten gelegt und so befestigt, zeigt

Figur 12, B nach der Vernähung (Schlussoperation).

Fall von Dan. Ayres.

Figur 13, A. 1 der Abdominallappen; 2 die vorgestülpte Blase; (3,3) die Nymphen; 4 der Introitus vaginae.

Figur 13, B. (a c b), das untere Ende des herabgeschlagenen Abdominallappens, das auf (a o b) zurückgeschlagen wurde. (a c b) jetzt wieder herabgeschlagen und die beiden seitlichen Lappen (c a d) und (c b e) gebildet. die in der Medianlinie (o c) vereinigt werden.

Fälle von Wood.

Figur 14, A. f die vorgestülpte Blase; g der episp. Penis; e der Abdominallappen der herabgeschlagen; und (c,d) die seitlichen, die über ihm vereinigt werden, alle in ihrer Lage in

Figur 14, B, nach der Operation versinnlicht.

Figur 15, A. (c,c) die kragenförmigen Lappen aus den die Blase deckenden am Narbengewebe (a) erkennbaren Lappen ausgeschnitten; d, der Scrotallappen.

Figur 15, B. Der Scrotallappen (d) nach oben hingelegt und bei (c) angeheftet durch continuirliche Naht.

Tafel VII. Fall von Prof. Billroth.

Figur 16. A, die vorgestülpte Blase; B, der epispad. Penis; C, die Vorhautschürze; D, das narbenähnliche Gewebe über der vorgestülpten Blase.

Figur 17. a, Narben vom losgetrennten Umbilicallappen; b, Glans penis; c, der angeheilte Blasendeckungslappen; d, die linksseitige grosse Fistel; e, die rechtsseitige kleinere Fistelöffnung.

Figur 18. a, Narbengewebe; b, blasendeckende Lappen sowie (c): d, die rechtsseitige kleine Fistel (eine Sonde in sie eingeführt); e, der Präputialwulst, unter ihm bei f (wo eine Sonde eingelegt ist) eine Fistel.

Figur 19. a, Reste der alten Narben; b, die neue vordere Blasenwand; c, die rechtsseitige alte Fistel, die in die Blase führt; d, die Glans penis.

XX.

Zur Technik der Perineorrhaphie.

Von

Dr. C. L. Heppner,

Adj.-Professor der operativen Chirurgie und chirurgischen Anatomie zu St. Petersburg.

(Hierzu Tafel VIII.)

Vor 4 Jahren veröffentlichte ich*) die Beschreibung einer von mir für die Vereinigung breiter Wundflächen im Allgemeinen und für den Verschluss von Dammrissen speciell vorgeschlagene Naht, welcher ich den Namen der Doppelschlinge beilegte. Damals hatte ich nur über eine geringe Zahl von Beobachtungen zu verfügen, und mit Recht musste ich befürchten, dass Specialisten im plastischen Fach der Chirurgie, die meinen sechs Beobachtungen deren vielleicht Dutzende eines anderen Verfahrens gegenüberzustellen vermochten, meine Methode in der Praxis unberücksichtigt lassen würden. In der vollen Ueberzeugung, dass der Doppelschlinge einst ein Plätzchen in der Chirurgie gesichert werden wird, aber zugleich mit dem Gefühl, dass das zur Zeit der Publication des vorerwähnten Aufsatzes noch geringe Material der praktischen Beweiskraft entbehre, stellte ich an die Fachgenossen die Aufforderung, mein Verfahren zu wiederholen und zu prüfen. Ob eine solche Prüfung ausserhalb meines Vaterlandes irgendwo stattgefunden hat, ist mir nicht bewusst; ich selbst hatte jedoch im Januar 1869 Gelegenheit, während meines Aufenthaltes in Deutschland meine Methode durch eine Operation am Lebenden in der Heidelberger Klinik zu demonstriren (s. u. Be-

---

*) Die Doppelschlinge bei der Dammnaht. Dieses Archiv Bd. XV. Heft 1. S. 655—701.

obachtung 1.). Herr Hofrath Professor Simon hatte die Güte, mir eine Patientin mit Prolapsus vaginae und Cystocele vaginalis zur Verfügung zu stellen und ich führte an derselben die Perineokolporrhaphie nach meiner Methode und mit vollständigem Erfolg aus*). Nach vierjährigem Stillschweigen ist mein Operationsverfahren von Heidelberg aus durch den jetzigen ersten Assistenten des Herrn Prof. Simon, Dr. Hirschberg,**) einer kritischen Beleuchtung unterzogen worden, die zu meinem Bedauern nicht das Ergebniss einer Prüfung in praxi darstellt, sondern lediglich auf theoretischem Raisonnement basirt ist, und mich veranlasst, schon jetzt meine ferneren Erfahrungen auf dem Gebiete der Perineoplastik zu veröffentlichen und durch eine einfache Auseinandersetzung der Thatsachen eine Einigung in der Differenz, die sich ganz wider meinen Willen zwischen mir und der Simon'schen Schule herausgebildet hat, anzustreben.

Die Methode, deren ich mich bei der Operation des Dammrisses bediene, besteht in der Application von 8förmigen metallischen Fadenschlingen. Bis zum Jahre 1869 legte ich dieselben vermittelst gewöhnlicher gebogener chirurgischer Nadeln, und zwar in der Richtung von innen nach aussen (d. h. von der Scheide gegen die Körperoberfläche) an, jetzt bediene ich mich des Lüer'schen Nadelapparates und nähe von aussen nach innen. Dieses ist die einzige, trotzdem aber sehr bedeutsame Modification, die ich seither an den wesentlichen Theil meiner Methode vorgenommen habe, was jedoch die Veränderungen in der Nachkur betrifft, so beschränken sich dieselben auf Vereinfachung oder gänzliche Hinweglassung mancher von mir früher geübter Proceduren.

Da der leitende Faden in Dr. Hirschberg's Arbeit die Vergleichung der Operationsmethode seines (oder vielmehr unseres gemeinschaftlichen) Lehrers Simon mit der meinigen darstellt, so sehe auch ich mich bewogen, in diesem Aufsatze denselben Weg einzuschlagen, wie mein Vormann. Es bildet diese Arbeit auch in sofern einen Nachtrag zu meiner früheren,

*) Vgl. Dr. C. v. Engelhardt, Die Retention des Gebärmuttervorfalles durch die Colporrhaphia post., Heidelberg 1871. S. 34. 1.

**) Dieses Archiv Bd. XV. Heft 1. S. 167.

als in derselben in dem historischen Ueberblick eine Besprechung der Simon'schen Methode der Dammnaht nicht stattgefunden hat. Ich hatte meine Arbeit bereits der Redaction dieses Archiv's eingereicht, als die betreffende Publication Simon's*) im Druck erschien. Das fast um ein Jahr verspätete Erscheinen meines Aufsatzes ist von der Redaction bestätigt worden und es ist somit die Nichtberücksichtigung des Simon'schen Werkes nicht mangelhafter Literaturkenntniss meinerseits zuzuschreiben, und mag vielleicht Herr Hirschberg jetzt erklärlich finden, weshalb ich meine Methode der des Herrn Prof. Simon gegenüber nicht durch theoretische Gründe gestützt habe**).

Mein gegenwärtiges Operationsverfahren bei der Dammnaht ist in Kürze folgendes: Die Anfrischung nehme ich nach der gewöhnlichen Manier vor, wie solche bereits von Dieffenbach beschrieben und gegenwärtig von den meisten Chirurgen geübt wird. Sie besteht bekanntlich in dem einfachen Abpräpariren der Integumente von den Innenflächen der Labien, von den Seitenrändern des Risses (wenn derselbe in das Septum rectovaginale eingedrungen ist) und der Hinterfläche der Scheide. Jede Lappenbildung, jeder Entspannungsschnitt und jede Vorschiebung werden vermieden. In dieser Beziehung herrscht, so viel mir bewusst, zwischen meiner Methode und der Simon's nicht die geringste Differenz und es genügt, einen Blick auf die Zeichnungen zu werfen, die ich meiner Arbeit und die Herr Hirschberg der seinen zur Veranschaulichung beigegeben hat, um sich von der Identität der Contouren der Wundflächen zu überzeugen. Einen einzigen Unterschied könnte man höchstens in der Technik der Anfrischung finden, insofern als Simon sich das Operationsfeld durch gefensterte Specula zugänglich macht, während ich bisher zu demselben Zwecke nur Häckchen benutzt habe. Der Entwickelungsgang unserer beiderseitigen Operationsverfahren bietet aber auch insofern eine gewisse Analogie dar, als auch Simon, ehe er zur einfachen triangulären Anfrischung kam, sich, ganz wie ich, in Lappenbildungen (v. Langenbeck's Perineosyn-

*) Mittheilungen aus der chirurgischen Klinik des Rostocker Krankenhauses. Prag 1868. II. Abth. S. 241—311.

**) Vgl. Hirschberg l. c. S. 171.

these) versucht hat und erst durch die restirenden Fisteln davon abgebracht wurde*).

In dem Hauptact der Operation, der Vereinigung der Wundflächen, weicht meine Methode von allen früheren Methoden und mithin auch von der von Prof. Simon geübten ab. Letzterer hat, nachdem er von der Zapfennaht abgekommen war, bekanntlich das aus drei Nahtreihen bestehende Verfahren von Dieffenbach adoptirt. Dieffenbach legte oberflächliche Scheiden- und Mastdarmnähte und tiefgreifende Dammnähte an. Simon operirte Anfangs genau nach dieser Methode**), schlug aber dann, unter Beibehaltung der triangulären Vereinigung, in's Gegentheil um, d. h. er machte die Dammnähte oberflächlich und liess die Scheiden- und Mastdarmsuturen alternativ tiefe Bögen beschreiben. Zugleich führte er diese Modification unter dem Namen Procto-Perinaeorrhaphie als neue Methode in die Chirurgie ein***). Neuerdings hat Simon, wie wir das aus dem Aufsatze Hirschberg's†) erfahren, noch eine Modification seines Verfahrens vorgenommen, die darin besteht, dass er nur die Mastdarmnähte tief, die übrigen Nahtreihen oberflächlich anlegt. Simon glaubt, dass durch diese Art der Nahtapplication den mit Recht so sehr gefürchteten Mastdarmscheidenfisteln vorgebeugt werde. Als Nähmaterial benutzt Simon, wie bekannt, aus Princip nur Seidenfäden. Die Zahl der angelegten Suturen erreicht bei hochgradigen Dammrissen, wie aus Dr. Hirschberg's Mittheilung hervorgeht, mitunter die Zahl von 30, ja 35. Die Entfernung der Nähte beginnt nach 3mal 24 Stunden nach der Operation, und zwar mit den Dammnähten; in den folgenden Tagen werden die Scheidennähte abgenommen, während die Mastdarmreihe am 8ten bis 12ten Tage daran kommt††). Während der Periode der Nachbehandlung hatte Simon früher 10 bis 12tägige Constipation zu erzielen versucht; gegenwärtig wendet er das

*) Simon, Mittheilungen II. S. 250.

**) Mittheilungen II. S. 254–259.

***) Ibid. S. 259—263, ferner: Verhandlungen der Gesellschaft f. Geburtsh. in Berlin. 20. Heft. S. 77.

†) l. c. S. 173 und 179.

††) l. c. S. 192. Fall 6, 7; S. 195. Fall 17.

Gegentheil, die Purgativmethode, an*). Er selbst spricht sich über diesen Punct dahin aus, dass der Unterschied in den Resultaten äusserst gering sei, doch dürfte als bewiesen angesehen werden, dass die Purgativmethode, welche von andern Operateuren gefürchtet wird, die Heilung einer Mastdarmspalte ebensowenig beeinträchtigt, wie die Constipationsmethode. Hirschberg**) führt als ferneren Vorzug der Purgativ- vor der Constipationsmethode an, dass man ihre Effectuirung viel sicherer in der Hand habe, als bei letzterer (?), dass die Patientinnen nicht appetitlos werden, und nicht in der steten Furcht zu leben brauchen, dass der nächste Stuhl Alles aufreissen werde. Von sonstigen Proceduren wendet Simon, mit Ausnahme des später zu besprechenden Sphincterschnittes und der Application eines Catheters in den ersten 2 bis 3 Tagen, nichts Besonderes an.

Meine Achternaht legte ich früher, als mir der Lüer'sche Nadelapparat noch unbekannt war, in der von mir bereits beschriebenen Form an***). Der besseren Uebersicht halber, erlaube ich mir, meine ältere Methode in Kürze zu recapituliren. Nachdem man mehrere Fusslange feine Silberdrähte an jedem Ende mit je einer gewöhnlichen gekrümmten chirurgischen Nadel (Taf. VIII. Fig. 1 a. b.) armirt hat, fasst man eine der Nadeln mit einem Nadelhalter, sticht sie $1\frac{1}{2}$ Linien vom inneren Wundrande entfernt (bei 1) von hinten nach vorn (d. h. von der Scheide A gegen die Körperoberfläche B) ein, lässt sie in der Tiefe einen Kreisbogen beschreiben und sticht in der Mitte der Wunde (Mitte des Abstandes zwischen äussern und innern Wundenrand) wieder aus (bei 3). Nach Entfernung des Nadelhalters zieht man die Nadel vollends vor und lässt sie vorläufig herabhängen, ergreift die Nadel des andern Fadenendes, sticht dieselbe in demselben Niveau auf der entgegengesetzten Seite am innern Wundrande (bei 2) ein und zur Mitte der Wundfläche (bei 4) aus. Jetzt überkreuzt man die herabhängenden Fadenenden, sticht die linksseitige Nadel b in den Ausstichspunct der rechten Wundfläche (bei 4) ein und führt sie nach Beschreibung eines Kreisbogens am äussern Wund-

*) Mittheilungen II. S. 246 und 263.
**) l. c. S. 182.
***) l. c. S. 671.

rande (bei 6) heraus; ebenso verfährt man mit der rechtsseitigen Nadel a auf der entgegengesetzten Seite. Erst nachdem sämmtliche, zum Verschluss der Wunde nothwendigen Doppelschlingen, deren Zahl von 3 bis 10 betragen kann, angelegt sind und die Wunde sorgfältig von Blut und Fibringerinseln gereinigt ist, verschliesse ich dieselbe in der Richtung von hinten nach vorn (d. h. von der Darmscheidenwand gegen die erst zu bildende Commissura labiorum zu). Das Knüpfen der Drahtschlingen wird in der Art bewerkstelligt, dass man je zwei correspondirende Fadenenden ergreift, sie erst seitlich anzieht, wodurch der innere Wundrand und die Mitte der Wundfläche an einander gepresst werden, sie dann, unter Beibehaltung eines gewissen Zuges, sich überkreuzen und mehrere Spiralen über einander beschreiben lässt (Fig. 2, 3). Eine solche Doppelschlinge bewirkt, wie einleuchten muss, eine gleichmässige und verlässliche Adaptation der ganzen Wundfläche und ersetzt gewissermassen drei Nähte. — Die Application der Achtertouren in der so eben beschriebenen Weise, von innen nach aussen, ist ziemlich mühsam, wenn es nicht gelingt, die Scheide hinreichend zu erweitern; auch veranlasst das zum Vollenden einer Doppelschlinge nöthige viermalige Fassen der Nadeln mit dem Nadelhalter einen nicht unerheblichen Zeitverlust. — Das Abnehmen der Achternähte kann auf zweierlei Art bewirkt werden: Gelingt es, nach Einführung eines schmalen Sims'schen Speculum in die Scheide, die mittlere freie Partie einer Schlinge (Fig. 2. 1) zu Gesicht zu bekommen, so schneidet man dieselbe durch und zieht die Spirale an, worauf die Hälften der Ligatur leicht aus ihren Gängen heraustreten. Im Falle der Unzugänglichkeit des mittleren Theiles der Schlinge schneidet man am äussern Wundrand einen Schenkel derselben durch und zieht den andern an, worauf die Schlinge allmälig ihre Achtertour zurückmacht. Diese Art der Nahtabnahme ist für den Operateur mit mehr Schwierigkeiten und für den Kranken mit mehr Schmerz verbunden, als die erstere.

Die von mir neuerdings modificirte Achternaht, mit der ich jetzt bereits seit 3 Jahren alle einschlägigen Operationen ausführe, betrifft nicht deren Grundidee, sondern bloss die Art der Realisirung derselben. Bei dieser Modification fallen die so eben erwähnten Schwierigkeiten während der Application und Abnahme

der Nähte weg und sie gewährt deshalb nicht allein eine grössere Sicherheit für die Ausführung, sondern — was natürlich von noch grösserer Wichtigkeit ist — auch für den Erfolg. Ich habe mir zu dem Zwecke nach dem Muster des in der neuern französischen Chirurgie unter dem Namen Pousse-fil bekannten Nadelapparats (Fig. 3) ein Instrument anfertigen lassen, das von den gewöhnlichen Originalen dieser Art nur darin abweicht, dass das Heft A selbst bedeutend kürzer (14 Cm.) ist, während die Nadeln B dagegen verhältnissmässig lang (5—6 Cm.) und leicht spiralförmig gebogen sind. Die Application der Achternähte mit diesem Apparate geschieht folgendermaassen: Nachdem durch den Canal des Nadelapparates ein Silberfaden gesteckt ist, dessen continuirliche Fortsetzung sich auf einem Röllchen C befindet, sticht man die Nadel von vorn nach hinten, $1\frac{1}{2}$ Linien vom äusseren Wundrande entfernt, ein (Fig. 4. bei 1.), lässt sie in der Tiefe der Weichtheile einen Bogen beschreiben und sticht sie zur Mitte der entsprechenden Wundfläche (bei 3) wieder aus. Nachdem man die Nadel aus letzterer so weit vorgeschoben hat, dass die gegenüber stehende Wundfläche erreicht werden kann, sticht man in dieselbe vis-à-vis dem soeben erwähnten Ausstich (bei 4) auf's Neue ein, lässt sie nochmals einen Bogen in der Tiefe durchlaufen und sticht am innern Wundrande (bei 6) aus. Jetzt lässt man das Rädchen am Griffe des Apparates spielen und schiebt den Draht so weit vor, dass man ihn mit der Hand oder mit der Pincette fassen kann, worauf man die Nadel zurückzieht. Bei diesem Manöver muss man der Spiralkrümmung der Nadel Rechnung tragen und sie somit nicht gerade, sondern leicht zu einer Seite rotirend, herausziehen. Nun wird der Silberdraht in einer solchen Höhe abgeschnitten, dass seine ganze Länge etwa 10 Zoll beträgt. Er stellt die eine Hälfte der zu bildenden Achterschlinge dar. Ganz in derselben Weise wird die dem soeben angelegten Drahte correspondirende andere Hälfte durchgeführt: Erster Einstich (bei 2) neben dem äussern Wundrande vis-à-vis dem ersten Einstich des ersten Fadens, Ausstich in der Mitte der Wundfläche (bei 4) in der Nähe des zweiten Einstichs des entgegengesetzten Fadens; erneuter Einstich (bei 3) in der Mitte der andern Wundfläche, definitiver Ausstich (bei 5) am innern Rande, gegenüber dem Ausstich des andern Fadens; Vorschieben

des Drahtes und Zurückziehen der Nadel wie früher. Sind die beiden, sich in der Mitte der Wundfläche überkreuzenden Fäden durchgeführt, so fasst man ihre innern aus der Scheide hervorragenden Enden, unweit ihres Austritts neben dem innern Wundrande, mit einer Schieberpincette, übergiebt letztere einem Gehülfen und dreht die diesseits der Pincette befindlichen Fadenenden spiralförmig übereinander auf. Nachdem man 5 bis 8 Touren beschrieben, schneidet man einen Faden kurz ab und belässt den andern in seiner ursprünglichen Länge (Fig. 5. 1). Darnach ergreift man die am Perineum herabhängenden Fadenenden und knüpft sie in der oben beschriebenen Weise (2). Diese Achternaht unterscheidet sich somit von der von mir zuerst angegebenen dadurch, dass sich an ihr nicht ein Knüpfungspunct, sondern deren 2 vorfinden. Es ist sehr wesentlich, dass das eine der innern Fadenenden lang belassen und zum Scheideneingang herausgeleitet werde, weil es noch bei der Abnahme der Nähte eine wichtige Rolle zu spielen hat. Dieser Moment wird nämlich auf die Weise effectuirt, dass man die beiden Schenkel der äussern Spirale der zu entfernenden Doppelschlinge dicht an der Körperoberfläche abschneidet (Fig. 5. Spirale 2.) und das entsprechende innere Fadenende anzieht. Die intravulvären Theile der Schlinge kommen dabei mit Leichtigkeit aus ihren Canälen hervor, und es bedarf hierbei nicht einmal der Einstellung eines Speculum in die Scheide. Man kommt somit auf keinen Fall in die Lage, unter den Augen im Momente der Nahtabnahme die durch zu starke Spannung gedehnte junge Narbe einreissen zu sehen, auch fällt der Vorwurf, den manche von meinen hiesigen Collegen meiner frühern Methode, nach vorangegangener Prüfung in praxi, gemacht haben, dass nämlich die Abnahme der Schlingen schwierig sei, hinweg.

Die Doppelschlinge oder Achternaht wende ich überhaupt nur zur Vereinigung breiter Wundflächen an. Wo es sich um Adaptation von Flächen von 1 Cm. und darunter handelt, hat dieselbe keinen Zweck. Daher kommt es nicht selten vor, dass ich bei einer und derselben Operation einen Theil der Wunde durch einfache, einen andern durch Achternähte verschliesse. Dieses Umstandes habe ich bereits in der ersten Veröffentlichung

meines Verfahrens*) erwähnt und in dem casuistischen Abschnitte dieser Arbeit die Zahl der innern oder äussern einfachen (nicht achtförmigen) Fadenschlingen angegeben**). Im obern Abschnitte der die seitlichen Wundflächen verbindenden Brücke lege ich, ganz wie Simon und Dieffenbach und wie viele Andere es bereits gethan haben, einfache Fadenschlingen an (Fig. 6. 1, 2, 3); meine Achternähte kommen erst an der Stelle zur Geltung, wo die seitlichen Wundflächen auf das eigentliche Perineum übergehen und woselbst Dieffenbach und nach ihm Simon drei Nahtreihen appliciren (Fig. 6. 4—7). Bei tiefgehenden Dammrissen und bei der hoch hinaufgeführten Colporrhaphia posterior lege ich daher regelmässig erst einige einfache Schlingen (immer von der Scheide aus) an, gehe dann zu den Achternähten über und beendige die Vereinigung der vorderen Spitzen der seitlichen Wundflächen wieder durch einfache Nähte, deren Knüpfungspuncte auf der Körperoberfläche zu liegen kommen (8, 9). In Fällen, wo die zu vereinigenden seitlichen Wundflächen nicht in spitze Vereinigungswinkel auslaufen, vermeide ich die einfachen Nähte, und namentlich die Scheidennähte, weil ihre Entfernung bedeutend mehr Schwierigkeiten verursacht, als die der Achternähte***). Daher komme ich bei nicht penetrirenden Dammrissen entweder mit Achternähten allein aus, oder brauche ihnen höchstens einige äussere einfache Schlingen an der Commissura labiorum hinzuzufügen. Die zum Scheideneingang herausragenden innern Drahtenden (Fig. 6. a) umwickle ich gewöhnlich mit einem kleinen Läppchen und binde sie mit einem Faden fest, um das Einbohren derselben in den Körper zu verhüten.

Die Vortheile, die meine Operationsmethode bietet, sind folgende: 1. Einführen einer geringen Zahl von Nähten in der Wundfläche und daher verhältnissmässig geringerer Reiz, als bei anderen Methoden; 2. Zeitersparniss während der Operation†);

*) l. c. S. 672.

**) Vgl. l. c. Fall VI, S. 692; Fall VII, S. 694; Fall VIII, S. 695; Fall XI, S. 698.

***) l. c. S. 680.

†) Dr. Hirschberg, l. c. S. 171, meint zwar, dass die Zeitersparniss ein irrelevantes Moment wäre, seit man das Chloroform kennt. Aber hat denn die Zeit bloss für den Operirten Werth, für den Operateur und dessen Assistenz gar keinen?

3. gleiche Zugwirkung der durch die Wundflächen geführten Nähte, — ein Hauptmoment, in welchem ich das nach meinen Operationen verhältnissmässig weit seltenere Vorkommen von Fistelgängen, als es bei andern Methoden beobachtet wird, zu sehen glaube. Durch das Einführen von Nähten von verschiedenen Richtungen aus (trianguläre Naht) schneiden die Nähte in der Tiefe auch in verschiedenen Richtungen ein und erzeugen schliesslich eine grössere Eiterhöhle, die sich nach irgend einer Oberfläche öffnet und einen Gang hinterlässt. Bei meiner Methode ändert sich die Zugrichtung der Nähte nur sehr allmälig (vergl. Fig. 6) und es wird somit dem inneren Einschneiden der Nähte nach verschiedenen Seiten hin vorgebeugt; 4. Leichtigkeit der Nahtabnahme, namentlich der Achternähte; 5. gute Erfolge der Operationsmethode (vergl. den casuistischen Theil).

Was die Nachbehandlung betrifft, so habe ich mich bemüht, meine Methode so viel zu vereinfachen, als es mir rationell und für meine Patienten heilsam erschien. Früher wandte ich nach jeder Dammnaht die beständige Irrigation der Scheide mit lauwarmem Wasser an und glaubte, dass dieselbe als antiphlogistisches und Reinigungsmittel nicht wenig den Heilungsprocess befördern müsse. Die Rücksprache mit Herrn Prof. Simon und die Lecture seiner Schriften bewogen mich, zu versuchen, ob man nicht ohne Irrigation auskommen könne; ich liess sie Anfangs bei leichteren Fällen weg und bin jetzt so weit gekommen, dass ich sie als Ausnahmemaassregel, d. h. nur bei bereits entwickelten entzündlichen Erscheinungen, starker Schwellung der äussern Schamtheile, eitrigem Ausfluss aus der Scheide u. dgl. anwende, oder in Fällen, wo ich diese Zustände vorauszusehen glaube. Nichtsdestoweniger unterlasse ich nicht, bei Dammoperationen die Scheide mehrere Male des Tages mit lauwarmem Wasser auszuspritzen und auch in den ersten Tagen den Catheter zu appliciren. Da dieses Verfahren jedoch rein symptomatischen Indicationen genügt und nichts Specifisches darbietet, so werde ich dasselbe in der weitern Auseinandersetzung als indifferente Methode der Nachbehandlung bezeichnen.

Ich kann es bei dieser Gelegenheit nicht unterlassen, einige Passus des Hirschberg'schen Aufsatzes, so weit dieselben die Irrigation im Allgemeinen und die von mir nach Dammoperationen

angewandten speciell betreffen, einer Besprechung zu unterziehen. Dr. Hirschberg*) meint, dass das zähe Scheidensecret weit schwerer zwischen die Ränder dringen könne, als ständig auf dieselben unter einem gewissen Drucke fliessendes Wasser und durch dasselbe verdünntes Wundsecret, und glaubt, dass dieser Wasserstrahl, wenn er zwischen die Wundflächen kommt, die Heilung stören müsse. Gegen diese gar zu mechanische Auffassung des Wundheilungsprocesses Seitens des Herrn Dr. Hirschberg glaube ich mich verwahren zu müssen. Sollte denn die chemische Beschaffenheit der eine so eben vernähte Wunde umspülenden Flüssigkeiten von gar keiner Bedeutung sein und sollte es einzig und allein auf ihre Densität ankommen, wenn es sich um Entscheidung der Frage handelt, ob diese Substanz wohlthuend und den Heilungsprocess fördernd, oder im Gegentheil deletär und schmelzend auf die Wunde einwirke. Wenn Dr. Hirschberg die Behauptung aufstellt, dass es nicht zur primären Heilung komme, falls schon in den ersten Tagen irgend eine Flüssigkeit zwischen die Wundflächen dringen kann, so lässt sich darauf nur antworten, dass es überhaupt ein wenig empfehlendes Zeugniss für den Operateur sein würde, wenn nach einer Perineorrhaphie seine Wunde schon am ersten oder zweiten Tage nach der Operation Flüssigkeiten durchliesse; was er aber mit Recht zu fürchten hat, ist die Einwirkung der von Dr. Hirschberg dem reinen Wasser so sehr bevorzugten dicken Scheidensecrete, namentlich wenn dieselben nicht ihre normale Zusammensetzung haben, sondern durch Stagnation übelriechend und ätzend geworden sind.

Herr Dr. Hirschberg moquirt sich über meinen Rath, bei Blutungen aus der bereits vernähten Wunde, Eiswasser in die Scheide einzuspritzen. Chirurgen, die viel mit Operationen am Damm und After zu thun gehabt haben, wissen es aus Erfahrung, dass die Blutungen aus den in der Mastdarmscheidenwand verlaufenden kleinen Arterien mitunter äusserst hartnäckig sind und selbst nach Verschluss der Wunde noch Stundenlang, namentlich bei anämischen Personen, aus den Stichcanälen fortdauern können. Ebenso ist allbekannt, dass diese Blutungen,

*) l. c. S. 184.

wenn sie nicht gerade intravulvär sind, auf den Wundverlauf keinen üblen Einfluss ausüben, und daher die in dieser Richtung geäusserten Befürchtungen Dr. Hirschberg's jeder factischen Grundlage entbehren. Er giebt zwar den Rath, der Frau die durch die kalten Einspritzungen hervorgerufenen, den ganzen Organismus erschütternden Frostschauer zu ersparen. Doch hat dieser negative Rath wenig Werth, so lange Dr. Hirschberg nicht hinzusetzt, durch was er bei Blutungen die kalten Einspritzungen ersetzt wissen will. Soll man etwa die Wunde wieder auftrennen, Ligaturen anlegen, Aetzmittel anwenden?

Ein zweiter streitiger Punct in der Nachbehandlung nach Dammoperationen ist die Frage, ob eine künstliche Stuhlverstopfung oder im Gegentheil künstliche Stuhlentleerung hervorgerufen werden soll. Prof. Simon folgte früher, wie oben angegeben wurde, der ersten Ansicht, während er jetzt der zweiten huldigt. Ich hatte bis vor 4 Jahren nach jeder Dammoperation bis zum Termin der Nahtabnahme Opiate dargereicht, nachdem ich aber zu wiederholten Malen die Beobachtung gemacht hatte, dass, wenn trotz der Verstopfungsmittel vor Ablauf der Nachbehandlungsfrist fester Stuhl erfolgte, derselbe keine üble Einwirkung auf den Verheilungsprocess ausübte, gab ich nach und nach das künstliche Constipiren auf, und bin gegenwärtig, was diesen Punct betrifft, auf den Standpunct des totalen Indifferentismus angelangt. Ich verordne Tages vor der Operation ein gelindes Abführmittel und kurz vor derselben mehrere Clystiere, und überlasse es in leichteren Fällen ganz den Kranken, ob, wann und wie sie zu Stuhle gehen wollen. Bei penetrirenden Rupturen dagegen treffe ich Anstalten, dass der Abgang der Fäces eine künstliche Erleichterung erfahre, was am einfachsten durch gewöhnliche Wasserclystiere oder durch Oeleinspritzung in den Mastdarm, kurz vor der erwarteten Stuhlentleerung, erzielt wird. Zur beständigen Ableitung der Darmgase und des Darmschleimes, deren Contact der frischen Wunde verderblich werden könnten, stecke ich bei penetrirenden Dammrissen ein Kautschukrohr in den After und lasse dasselbe permanent in demselben liegen. Diese Procedur habe ich bereits in meiner ersten Arbeit über Dammoperationen beschrieben und bin derselben bisher treu geblieben. Zu der Laxirmethode, die von Prof. Simon jetzt syste-

matisch angewandt wird, habe ich mich nicht entschliessen können; noch viel weniger habe ich nöthig gehabt, zu dem von Simon so warm empfohlenen Sphincterschnitt meine Zuflucht zu nehmen.

Da sich auch in diesem Puncte der Nachbehandlung eine diametrale Differenz zwischen Prof. Simon und mir ausgebildet hat, so fühlte sich Dr. Hirschberg bewogen, meine nach seiner Ansicht auf falschen Principien beruhende Nachbehandlung einer scharfen Kritik zu unterwerfen. — Das Afterröhrchen findet er überflüssig, und ruft aus: „Unter welch' hohem Drucke müssen die Gase stehen, wenn sie durch eine gut vereinigte Dammnaht dringen sollen?“*) Darauf kann ich ihm nur mit dem Erfahrungssatz antworten, dass die Kranken nach Perineorrhaphie nicht selten von den quälendsten Blähungen heimgesucht werden, und nach Application des Röhrchens ohne Weiteres Erleichterung verspüren. Ja, die Patienten wissen es meist ganz genau, wenn das innere Ende des Röhrchens sich verstopft hat und fordern Abhülfe. Man mag dagegen theoretisiren, so viel man will, aber ich bin einmal der vollen Ueberzeugung, dass die Darmgase, auch wenn sie sich unter einem mässigen Drucke befinden, zwischen die Spalträume selbst „einer gut vereinigten Dammnaht“ dringen und die Bahnbrecher für Darmschleim und Darmkoth bilden können. Ausserdem ist die durch das Rohr bewirkte Ausserthätigkeitsetzung des Sphincter nicht hoch genug anzuschlagen.

Wenn Dr. Hirschberg mir vorwirft, dass ich die Laxationsmethode nie angewandt habe, so hat es damit seine Richtigkeit, wenn er jedoch daraus den Schluss zieht, dass ich sie nicht aus eigener Anschauung kenne, so befindet er sich im Irrthum. Gerade mehrere von den Chirurgen, bei denen ich meine operativen Studien machte, waren eifrige Anhänger dieser Methode, und gerade ihre schlechten Erfolge waren die Veranlassung, dass ich nicht allein die entgegengesetzte Methode der Nachbehandlung adoptirte, sondern darauf bedacht war, das Operationsverfahren selbst zu verbessern. Dr. Hirschberg hat daher auch in sofern Unrecht, als er**) behauptet, dass es meinerseits lediglich ein theoretisches Bedenken sei, wenn ich von an-

*) l. c. S. 185.
**) l. c. S. 171.

deren Methoden nicht so günstige Resultate erwarten konnte, wie von der meinigen. Im Gegentheil, ehe ich zur Erfindung meiner jetzigen Methode kam, war ich vielfach Zeuge von missglückten Operationen nach anderen Methoden und selbst meine eigenen ersten Versuche in der Perineorrhaphie erfreuten sich keines glänzenden Resultates. Ich habe daraus auch durchaus kein Hehl gemacht und in meinem ersten Aufsatze den ganzen Entwickelungsgang meiner Achternaht, somit alle ihr Anfangs anhaftenden Mängel beschrieben.

Gegen die Laxationsmethode habe ich folgendes Bedenken auszusprechen: Der Sphincter ext. wird bei (oder vielmehr zum Schluss) jeder Stuhlentleerung in activen Contractionszustand versetzt, der jedenfalls eine bedeutende Spannung auf die durch die Naht vereinigten Partieen desselben ausüben muss. Aber nicht allein während der Stuhlentleerung selbst geräth der Sphincter in Contraction, sondern bereits dann, wenn überhaupt Kothmassen gegen ihn andrängen. Die Tenesmen sind, wie die alltägliche Beobachtung lehrt, bei flüssigen Stühlen bedeutend heftiger, als bei festen, da bei ersteren die Kothmassen unmittelbar gegen den Sphincter drängen, während sie bei letzteren über dem Sphincter tertius und Levator ani*) in der Mastdarmampulle ruhen. Daher glaube ich auch, dass ein mässig fester, aber seltener Stuhlgang der Verwachsung des zerrissenen Afterschnürers weniger gefährlich sein dürfte, als ein häufiger, wenn auch noch so flüssiger Stuhl.

Was den von Prof. Simon angewandten Sphincterschnitt zum freieren Abgang der Fäces und Darmgase betrifft, so enthalte ich mich darüber jedes Urtheils, da ich denselben zu diesem Zwecke noch nie benutzt habe, gestehe sogar, dass mir bisher noch gar kein Fall vorgekommen ist, wo ich versucht gewesen wäre, denselben in Gebrauch zu ziehen. Ich erlaube mir hier beiläufig die Bemerkung, dass Herr Prof. Simon sein Urtheil über die bewusste Operation im Laufe der Jahre ein wenig geändert hat. Noch im Jahre 1868 erklärte er die Sphincterschnitte

*) Dr. Hirschberg, l. c. S. 176, zählt diesen Muskel auffallender Weise zu den Antagonisten des Sphincter ext., während er doch bekanntlich dessen Synergist ist.

für rationell, aber in ihrer Wirkung für höchst illusorisch*), gegenwärtig findet er sie als prophylactische Massregel nach der Operation jedes tieferen Dammrisses indicirt**). Vom theoretischen Standpunkte aus liesse sich freilich mancherlei gegen den Sphincterschnitt, namentlich gegen den zum Steissbein geführten, einwenden. Eine Entspannung der durch die Naht im Perineum vereinigten Enden des Muskels wird nur zum Theil erreicht, da eben nur der circuläre (tiefste) Abschnitt desselben quer durchschnitten wird, während die in der Haut verlaufenden und die vom Steissbein entspringenden schleifenförmigen Bündel entweder gar nicht getroffen, oder nur in ihrer Längsrichtung gespalten werden. Daher ist es leicht erklärlich, weshalb Simon***) Retention des in den Mastdarm eingespritzten Wassers unmittelbar nach einem solchen Sphincterschnitt beobachten konnte. Zudem dürfte der Reiz, den eine unmittelbare Verwundung auf den Muskel ausübt, eher dazu beitragen, ihn zur Contraction anzuregen, als denselben in den erwünschten Ruhestand zu versetzen. — Wenn Herr Dr. Hirschberg meint, dass mein Afterröhrchen durch den Sphincterschnitt zu ersetzen sei, so kann ich ihm nur seine eigenen Worte in Erinnerung bringen: „Es ist erstaunlich, dass bis in die neueste Zeit manche Operateure sich nicht von der Ansicht, „man müsse (während der Nachbehandlung) immer etwas thun," emancipiren können"†) und, „wenn für gynäkologische Operationen noch solche Extraordinaria empfohlen werden, so macht man nicht Propaganda für dieselben, sondern stellt sie noch immer als Noli me tangere hin."††)

Ich komme jetzt zu dem Hauptabschnitt meiner Mittheilung, zur Auseinandersetzung der durch meine Methode erzielten Resultate. Wenn ich Eingangs dieser Arbeit mein Bedauern darüber aussprach, dass meine Naht im Auslande wahrscheinlich keine Nachahmung und practische Anwendung gefunden hat, so kann ich im Gegentheil von meinen russischen Collegen mit Befriedigung sagen, dass sie dieselbe recht häufig nnd meist mit sehr gutem

*) Mittheilungen, II. Abth. S. 245.
**) Dieses Archiv Bd. XV. Heft 1. S. 105 ff., S. 113.
***) Mittheilungen II. S. 245.
†) l. c. S. 181.
††) l. c. S. 184.

Erfolg anwenden. Dies bezieht sich nicht allein auf die in der Residenz wohnhaften Geburtshelfer und Chirurgen, sondern mir sind ebenfalls vielfache Mittheilungen über die Anwendung meiner Naht aus der Provinz zugegangen. Ich werde natürlich nur über diejenigen einschlägigen Operationen berichten, die ich selbst verrichtet habe und deren Verlauf mir genau bekannt ist. Um jedoch die Möglichkeit zu besitzen, meine Resultate mit denen Anderer und namentlich den durch Herrn Dr. Hirschberg publicirten Erfolgen des Herrn Prof. Simon zu vergleichen, finde ich für unerlässlich, erst einen gleichen qualitativen und quantitativen Maassstab, sowohl für die pathologischen Zustände, als für die operativen Erfolge herzustellen. Vor allen Dingen müssen wir uns über die elementarsten nomenclatorischen Begriffe verständigen: was man unter einem unvollständigen, und was unter einem vollständigen oder (wie Prof. Simon und Dr. Hirschberg ihn genannt wissen wollen) complicirten Dammriss zu verstehen hat. Nach der gewöhnlichen, von den meisten Gynäkologen und Chirurgen adoptirten Eintheilung begreift man (wenn man von den nicht zur Operation gelangenden Rissen durch's Frenulum absieht) unter unvollständigen Dammrissen solche, die mehr oder weniger weit gegen den After hinreichen, letzteren aber sammt der Hauptmasse (dem circulären Theil) des Sphincter externus intact lassen, während die vollständigen Risse sowohl den Sphincter, als auch die Mastdarmscheidenwand mehr oder weniger hoch durchsetzen. So lange der Riss frisch ist, bietet die Bestimmung der Tiefe, auf die ein solcher Riss eingedrungen ist, keine Schwierigkeiten dar, wenn sich aber durch Ueberhäutung desselben, die erst so grosse Wunde zu einer verhältnissmässig kleinen Narbe zusammengezogen hat, wenn das Moment eingetreten ist, wo Dieffenbach seinen Neuling ausrufen lässt: „Hier sind keine Ränder, die Frau hat gar keinen Damm gehabt, was kann ich hier machen?", ist es äusserst schwer, wenn nicht gar unmöglich, einen Maassstab, sowohl für die gegenwärtige, als für die ursprüngliche Tiefe des Risses zu finden. Nimmt man die äusserste hinterste Ecke der Narbe zum Ausgangspunkt und die Mitte des freien Randes des eingerissenen Septum recto-vaginale zum Endpunkt der Messung, so wird man um etwa die Hälfte des ursprünglichen Maasses zu kurz messen. Nimmt man dagegen die äusserste Contour der

Anfrischung als Grenzpunkt an, oder schätzt man die Grösse des ursprünglichen Risses nach der Ausdehnung des neugebildeten Dammes ab, so stellt das ein viel zu willkürliches Verfahren dar und ist zu sehr von der subjectiven Anschauung und dem Operationsverfahren des einzelnen Chirurgen abhängig. In Anbetracht dieser Schwierigkeiten, unterlasse ich es, die Tiefe eines alten Dammrisses mit einem Maassstabe zu bestimmen und begnüge mich mit der Angabe, ob der Sphincter ext. zum Theil oder ganz, ob mit ihm auch der Sphincter int. zerrissen ist, höchstens gebe ich bei exquisit tiefen Rissen die Ausdehnung derselben durch ungefähre Bestimmung nach dem Augenmaasse an. Bei Simon und Hirschberg dagegen findet sich jedesmal die Tiefe des Risses nach Centimetern, bei denen selbst Bruchtheile berücksichtigt sind, angegeben, ohne dass erklärt wäre, auf welche Art diesse Messungen ausgeführt wurden. Dr. Hirschberg*) spricht zwar vom Niveau des Dammes als Ausgangspunkt der Messung, giebt aber leider nicht an, wie er dieses Niveau bestimmt. Auffallend ist ferner die Behauptung Dr. Hirschberg's, dass Frauen mit nicht complicirten Dammrissen sich äusserst selten einer Operation unterziehen, da unter den 22 von Prof. Simon in den letzten 4 Jahren operirten Dammrissen sich nur ein einziger nicht complicirter befand. Unter den von mir in demselben Zeitraum operirten 28 Dammrissen befanden sich nicht weniger als 13 nicht penetrirende; es müsste doch ein eigenthümliches Spiel des Zufalles sein, dass gerade ich, der ich keineswegs Geburtshelfer bin, eine so auffallend grosse Zahl nicht penetrirender Dammrisse zu Gesicht bekommen habe. Ebenso wenig ist anzunehmen, dass sich bei uns die Frauen häufiger nach operativer Hülfe umsehen sollten, als in Deutschland. Ich glaube mich im Gegentheil zu der Annahme berechtigt, dass mancher Dammriss, den Prof. Simon und Dr. Hirschberg als complicirt bezeichnet haben, von mir unter die unvollständigen registrirt worden wäre, und umgekehrt. Dieses wird um so wahrscheinlicher, wenn wir die Definition des completen Dammrisses von Dr. Hirschberg**) berücksichtigen; „Die complicirten oder completen

*) l. c. S. 191.
**) l. c S. 175.

Dammrisse sind nun aber auch sehr verschieden, je nachdem der der Sphincter ani ext. nur theilweise oder ganz zerrissen ist;" und ferner: „So verschieden auch die Erscheinungen sind, wie sie die complicirten Dammrisse vom kleinsten Riss des Sphincter ani bis zu der hochgradigsten Zerreissung des Mastdarms, bis nahe an os uteri ergeben, so sind sie doch nur graduelle". Dr. Hirschberg zählt somit alle Dammrisse, auch diejenigen, die nur den geringsten Theil des Sphincter ani betreffen, zu den penetrirenden, während ich nach meiner so eben aufgestellten Definition nur diejenigen, die den ganzen Sphincter durchsetzen, oder zum Mindesten den vorderen Rand des Anus überschreiten, zu dieser Kategorie rechne. Ich glaube in diesem Umstande den Schlüssel zu der so eben erwähnten Häufigkeitsdifferenz der completen und incompleten Rupturen, die ich und Simon beobachteten, gefunden zu haben. Andererseits halte ich es für nicht gerechtfertigt, jeden Dammriss, der nur einen Theil des Sphincter ext. betroffen hat, zu den penetrirenden zu zählen, weil ja bekanntlich die oberflächliche Schicht dieses Muskels weit über die Grenzen des Anus hinausgeht und namentlich beim Weibe bis an den Boden der Fossa navicularis reicht.*) Zudem ist an dieser Stelle, selbst an der Leiche, schwer festzustellen, welche Bündel dem Sphincter, und welche dem Constrictor cunni (nicht vaginae, wie Dr. Hirschberg**) schreibt) angehören, noch viel weniger ist natürlich diese Zugehörigkeit am Lebenden und an einem veralteten Dammrisse zu eruiren. Wenn ich somit im Folgenden mehrere von mir operirte Dammrisse als nicht complet registrire, so glaube ich, dass sie in ihrer Dignität gar nicht, oder nicht viel hinter manchem von Simon und Hirschberg als complicirt aufgeführten zurückstehen. Ich fand es für nothwendig, diese Bemerkung hier einzuschalten, weil Dr. Hirschberg bei der Beurtheilung meiner Arbeit über die Doppelnath herausgefunden hat, dass von den 8 mitgetheilten Rupturen nur 4 concurrenzfähig sind, während ich doch in meinem Aufsatze***) 5 complete Rupturen aufgezählt habe (die Fälle 4, 5, 8, 9 und 10). Noch

*) Vgl. Henle, Handbuch der Eingeweidelehre, S. 515.

**) l. c. S. 176. — Vgl. Luschka, Anatomie des Beckens. Tübingen 1864. S. 387.

***) l. c. S. 686–698.

mehr möchte ich mir von meinen Kritikern gleiches Maass bei der qualitativen Beurtheilung meiner Fälle ausbitten. Leider ist in dieser Beziehung von Dr. Hirschberg, in dessen kritischer Beleuchtung gefehlt worden. Zugegeben, dass nur die von mir als complet bezeichneten Dammrisse wirklich mit den complicirten von Prof. Simon identisch sind, so fallen von den so eben erwähnten 5 Operationen 3 (und zwar die Fälle 8, 9 und 10) in die Zeit, wo ich mit der Doppelschlinge operirte, während Dr. Hirschberg bloss von 2 mit der Doppelschlinge operirten Fällen weiss. Dr. Hirschberg*) behauptet ferner, dass nur bei einer von diesen letzteren Operationen primäre Heilung eingetreten sei, während bei den übrigen Fisteln nachgeblieben sein sollen. Der wahre Sachverhalt jedoch ist der, dass nur bei einer Kranken eine Fistel restirte, die sich nach zweimaliger Lapisätzung schloss. Abgesehen von diesen Ungenauigkeiten im Referat, beurtheilt Herr Dr. Hirschberg eine und dieselbe Thatsache, wenn sie bei mir vorkommt, in einem ganz anderen Lichte, als wenn von Prof. Simon die Rede ist. Beispielsweise das Capitel der Fistelbildung bei Dammnähten. Bei der Besprechung meiner Fälle heisst es: „In einem Falle restirte eine Fistel, durch die Gase und Koth gingen, was dem Misslingen der Operation fast gleichkommt;“ ferner „in 3 Fällen sind Fisteln zurückgeblieben, und wenn dieselben auch in 2 Fällen, einmal durch eine Nachoperation, das andere Mal durch Aetzung zum Verschluss gebracht worden sind, so dürfte man nicht immer so glücklich sein, namentlich erfahrungsgemäss dann nicht, wenn die Fisteln an der Lieblingsstelle am Uebergange des Dammes in die Mastdarmscheidenwand, liegen“.**) Gelegentlich der Besprechung der in der Heidelberger Klinik operirten Dammrisse***) wird mitgetheilt, dass von 21 Fällen nur ein einziger misslungen sei, hinterher†) erfahren wir jedoch, dass nur 11 primär ohne Fistelausbildung

*) l. c. S. 170.

**) Die sich an diesen Passus knüpfende Behauptung Dr. Hirschberg's, dass ich nicht angegeben haben soll, wo in meinen Fällen die Fisteln lagen, ist wahrscheinlich ein Lapsus calami oder memoriae seinerseits, auf den ich nicht weiter eingehen will.

***) l. c. S. 173.

†) l. c. S. 196.

geheilt sind. Als Curiosum muss angeführt werden, dass Dr. Hirschberg, als er seine erste Behauptung aufstellte, sogar den lethal verlaufenen Fall 8*) und den ungeheilt entlassenen Fall 17 mit zu den geglückten gezählt hat. In Betreff der nachgebliebenen Mastdarmscheidenfisteln theilt uns Dr. Hirschberg im casuistischen Theile seiner Arbeit mit, dass von den 7 Defecten dieser Art (wenn wir die Fistel des lethal verlaufenen Falles nicht mitzählen) nur einer (10) durch Operationen und 2 (14, 15) durch Aetzung zum Verschluss gebracht wurden, während 2 (7 und 11) sich von selbst schlossen. Nur 2 Patientinnen wurden ungeheilt, aber mit dem Versprechen baldiger Wiederkehr entlassen. In Betreff der Heidelberger Fisteln dürfte Dr. Hirschberg nicht so pessimistische Anschauungen hegen, wie er sie gegen die Petersburgischen ausgesprochen hat. Warum sollte denn nicht auch in meinen Fällen die Beobachtung Simon's**), dass die nach Perineorrhaphien nachbleibenden Fisteln grosse Neigung zur Spontanheilung haben, in Erfüllung gehen?

Ich habe nach der Publication meines ersten Aufsatzes noch 36 Operationen am weiblichen Damme ausgeführt, theils in der Klinik, theils in verschiedenen Stadthospitälern St. Petersburg's, grösstentheils jedoch in der Privatpraxis; einen Fall (1) operirte ich in der Heidelberger Klinik. Die Operationen zerfallen nach den sie bedingenden Krankheiten in: 8 Perineokolporrhaphien wegen Prolapsus uteri seu vaginae, 13 Perineorrhaphien wegen unvollständigen und 15 Perineorrhaphien wegen vollständigen Dammrisses. Ausserdem habe ich 4 Mastdarmscheidenfisteln, unter ihnen 2 von enormer Ausdehnung, zum Verschluss gebracht. Da jedoch die das letztgenannte Uebel betreffenden Operationen ohne Anwendung der Achternaht ausgeführt wurden, so finde ich nicht für nöthig, die Krankengeschichten hier anzuführen, sondern gedenke sie mit der Zeit, zusammen mit den von mir operirten Blasendefecten, zu publiciren.

---

*) l. c. S. 194

**) Mittheilungen II., S. 264.

A. Perineokolporrhaphien wegen Prolapsus uteri oder vaginae.

1. Margarethe Eichhorn, Dienstmagd, 26 Jahre alt, hatte 1865 zum ersten Male geboren und darauf einen completen Prolapsus uteri bekommen. Herr Prof. Simon hatte am 1. November 1867 die Colporrhaphia post. mit dem besten Erfolge ausgeführt. Zweite Niederkunft am 25. December 1868, darnach neuer Vorfall der vorderen Scheidenwand mit mässiger Cystocele vaginalis; Descensus uteri. Die Operation wurde mir während meines Aufenthaltes in Heidelberg durch die gütige Zuvorkommenheit des Herrn Prof. Simon zur Demonstration meiner Achternaht überlassen (28. Januar 1869). Breite und tiefe Anfrischung, 6 Achternähte, 5 einfache innere, 3 äussere Suturen. Nachbehandlung: 2 Mal täglich Ausspritzungen der Scheide mit lauwarmen Wasser, keine Catheterisation, kein Afterröhrchen, kein Opium. 1. Februar. Die untern 2 Achternähte haben tief eingeschnitten, deshalb wird ein Schenkel an ihnen durchschnitten. Entfernung sämmtlicher Suturen 6. Februar. — Vollständige Heilung. Der dauernde Erfolg wird durch eine Mittheilung Dr. v. Engelhardt's*) bestätigt.

2. Eidla Heifez, Judenfrau, 45 Jahre alt, hat nur einmal und zwar im 15. Lebensjahre geboren, 25 Jahr lang keinerlei Krankheit der Geschlechtstheile gehabt; erst im Sommer 1867 bemerkte sie ein Hervortreten der Gebärmutter. Zur Zeit der Operation hat der Prolapsus uteri den grössten Grad der Entwicklung erreicht, die Blase ist ganz, der Mastdarm zum Theil invertirt; Beschwerden beim Gehen, Schmerzen im Kreuze und Unterleibe. Die ungeheuer ausgedehnte Vagina ist von einer derben trockenen Haut bekleidet; auf der stark hypertrophischen hinteren Muttermundslippe befindet sich ein grosses Geschwür; mässiger Dammriss. — Operation 6. März 1869. Ausgedehnte, längs der hintern Vaginalwand keilförmig aufsteigende Anfrischung. 6 Achternähte, 4 einfache innere, 1 dto. äussere Naht. — Eisblase an das Perineum, 3 Mal täglich Ausspritzung der Scheide. — Am 4. Tage hatten die unteren Achternähte stark eingeschnitten und wurden deshalb durch Anschneiden eines ihrer Schenkel gelüftet und am 6. Tage entfernt; am 8. Entfernung der oberen Achternähte, am 10. Abnahme der einfachen innern Suturen. Vollständige Heilung mit auffallender Verengerung der Scheide. Da die Kranke noch mehrere Monate in der Klinik verbleibt, kann der dauernde Erfolg der Operation constatirt werden.

3. Pesja Lebedeff, Jüdin, 38 Jahre alt; hat 6 Mal geboren, zum ersten Mal im 18. Lebensjahre, wurde vor 4 Jahren syphilitisch inficirt, seit drei Jahren stülpt sich die vordere Wand der Vagina vor. Ausserdem existirt eine Scheidendammfistel, wahrscheinlich als Nachbleibsel eines schankrösen Geschwürs, sowie Exulcerationen an der Harnröhrenmündung. Bisweilen Harnincontinenz und schmerzhaftes Uriniren. Operation 27. Juni 1869. Das Perineum wird bis auf die Fistel gespalten und die Anfrischung sodann auf die hintere Vaginalwand

---

*) l. c. In den Zeitdaten finden sich zwischen meinen Angaben und denen Dr. v. Engelhardt's unwichtige Differenzen; ich referire genau nach den Notizen, die ich mir zur Zeit der Operation gemacht habe.

fortgesetzt. 9 Achternähte. In den ersten zwei Tagen permanenter Catheter in der Blase und beständige Irrigation der Scheide. Später indifferente Behandlung. Nahtabnahme am 7. und am 9. Tage. Vollständige Heilung mit dauernder Rentention der Scheide. Die Harnincontinenz verschwindet jedoch erst nach Jahresfrist.

4. Rosalie Neweroff, Bürgerfrau, 56 Jahre alt, hat 9 Mal geboren, das letzte Kind vor 8 Jahren, verrichtete in der letzten Zeit schwere Arbeiten. Seit einem Jahr Vorfall der Gebärmutter, mit Cysto- und Rectocele. Gebärmutter im Allgemeinen und namentlich ihr Cervicaltheil stark hypertrophirt, Länge der Gebärmutterhöhle 4½ Zoll. Das Gehen behindert; Kreuz- und Unterleibsschmerzen. Operation 23. December 1869, breite und weit hinaufragende Anfrischung, 6 Achternähte, 2 innere, 1 äussere einfache Suturen. Nachbehandlung: Mehrmaliges Ausspritzen der Scheide. Am 10. Tage Abnahme der äusseren einfachen und mehrerer Achternähte, am 16. die der letzten Nähte. Vollständiger Erfolg, sehr festes Perineum. — Kranke seitdem nicht wiedergesehen.

5. Lea Jankeleff, Jüdin, 30 Jahre alt, hat nur einmal und zwar vor 10 Jahren geboren. Aus den etwas verworrenen Angaben der Patientin muss vermuthet werden, dass bei der Geburt eine Umstülpung der Gebärmutter stattgefunden hat, die jedoch alsbald reducirt wurde. Die Kranke verliess schon am zweiten Tage das Bett und ging ihren häuslichen Beschäftigungen nach. Bald entstand Senkung und schliesslich vollständiger Vorfall der Gebärmutter mit Cysto- und Rectocele. Gebärmutter nicht hypertrophirt. Operation am 14. Januar 1870. Anfrischung wie oben, 6 Achternähte, 4 innere und 2 äussere einfache Suturen. Indifferente Behandlung. Wegen starken Meteorismus wurde am 3. Tage eine Laxans gereicht. Nahtabnahme nach 12 und 14 Tagen. Vollständige Verwachsung und Retention. Blieb noch 4 Monate unter Beobachtung.

6. Eugenie M., Beamtenfrau, 24 Jahre alt, vor 5 Jahren niedergekommen. Mässiger Dammriss und Vorfall der hinteren Scheidenwand. Ausserdem existirt linksseitig eine Rectoperinealfistel. Patientin im höchsten Grade hysterisch und zanksüchtig. Leidet an Kreuz- und Unterleibsschmerzen. Operation am 18. März 1871. Breite und hochgehende Anfrischung, 5 Achter-, 3 einfache innere Nähte. Nachbehandlung: Mehrmalig Einspritzungen, Nahtabnahme nach 8 Tagen. (Verwachsung. Die Perinealfistel wurde nach einem Monat durch Aufschlitzen operirt).

7. Natalie Michailoff, Bürgersfrau, 61 Jahre alt, hat nur ein einziges Mal und zwar vor 25 Jahren geboren. Die Niederkunft war schwer und protrahirt, kam jedoch ohne Kunsthülfe zu Stande. Im Jahre 1868 fing Patientin an zu bemerken, dass sich die Gebärmutter aus der Schamspalte hervordrängte, seitdem hat der Vorfall den grösstmöglichen Grad erreicht und sich mit ihm Cysto- und Rectocele combinirt. Operation 20. October 1871, sehr hoch hinaufreichende Anfrischung, 3 Achter-, 4 einfache innere Nähte und eine äussere. Nachbehandlung indifferent; Nahtabnahme 1. November. — Wunde verheilt, Retention der Gebärmutter noch nach einem halben Jahre constatirt.

8. Caroline Dilewitz, Dienstmagd, 26 Jahre alt, hat nicht geboren und versichert, nie den Beischlaf gepflogen zu haben; fiel vor mehreren Jahren von

einem Baum auf die Füsse, verrichtete stets schwere Arbeiten. Der Prolapsus uteri wurde von der Kranken vor 4 Jahren bemerkt; gegenwärtig ist er der hochgradigste, der mir je zu Gesicht gekommen ist. Die Umschlagstelle der Vagina befindet sich am Scheideneingange, der Uterus erreicht im prolabirten Zustanue die Mitte zwischen dem Perineum und den Knieen. Vollständige Cystocele und hochgradige Rectocele. Im obern Abschnitte der Geschwulst lassen sich durch Palpation die Ovarien und durch Percussion Darmschlingen nachweisen. Geschwüre auf beiden Muttermundslippen. Unmöglichkeit zu gehen und heftige Unterleibschmerzen. Operation am 6. September in einem insalubern Hospitale. Sehr hoch hinaufgehende Anfrischung, 3 Achter-, 6 einfache innere, 4 do. äussere Nähte. Nachbehandlung: Die angeordneten Einspritzungen sollen nach Aussage der Kranken in den ersten Tagen nicht ausgeführt sein. Am 3. Tage starkes Fieber, Schwellung der äusseren Geschlechtstheile und Erysipel auf den Nates. Permanente Irrigation von kühlem Wasser in die Scheide, wodurch die örtlichen Entzündungserscheinungen allmälig zurücktreten. Das Erysipel wandert über den ganzen Körper und kehrt, nachdem es die Tour gemacht hat, noch zweimal stellenweise wieder. Abnahme der Achter- und der einfachen äussern Nähte am 27. September. — Hochgradige Abmagerung und Entkräftung der Kranken bei meist hoher Temperatur. Auf dem rechten Gesäss bildet sich ein phlegmonöser Abscess, durch den ein Drainagerohr durchgezogen wird, 25. October. Schliesslich bekommt Patientin hypostatische Pneumonie und Nephritis albuminosa und stirbt am 11. November 1872. Abgesehen von dem, die Diagnose bestätigenden Resultate der Allgemeinsection, ergiebt die Autopsie in Betreff der Beckenorgane: Scheideneingang so weit, dass er 3 Fingerspitzen, nicht aber die ganze Hand hindurchlässt, der vordere obere Abschnitt der Wundfläche ist nicht verwachsen, ebenso der obere Theil der auf dem Septum rectovaginale befindlichen Wundspitze, während die dem Sphincter aufliegende Partie solide Verwachsung aufweist. Am Scheideneingang sieht man deutlich in Form sichelförmiger Falten die Hälften des wahrscheinlich erst während der Operation in seinem hintern Umfange zerschnittenen Hymen. Oberer Abschnitt der Scheide noch sehr weit, Uterus zur linken Beckenwand dislocirt und sehr wenig hypertrophirt, Tuben sehr gedehnt, Eierstöcke gross, aber nicht entartet, das Peritoneum der Beckenorgane sehr lax, die Blase mit ihrem Vertex nach oben hinten gerichtet, das Cavum Douglasii ungewöhnlich tief, unmittelbar bis zum Perineum herabreichend. Durch Druck von innen lässt sich die Gebärmutter nicht aus der Schamspalte herausdrängen.

B. Perineorrhaphien wegen Ruptura perinei incompleta.

I. Rupturae recentes.

9. Marie W., Advocatenfrau, 28 Jahre alt, 6 Jahre kinderlos, 23. September 1869 Zangengeburt, ausgedehnter Dammriss seitlich nach rechts vom Anus abweichend. Hauträuder livid, Wundfläche missfarbig und empfindungslos. Operation 3 Stunden nach der Niederkunft. Sehr schlechte Chloroformnarkose. Glättung der Wundfläche mit Messer und Scheere, Application von 4 Achter-

nähten. Nachbehandlung: Zweistündlich lauwarme Einspritzungen in die Scheide; am dritten Tage werden die Lochien übelriechend. Nach Abnahme der Nähte am 30. September geht die Wunde bis auf den seitlich vom Anus liegenden Winkel auseinander. — Die Frau fühlt sich ganz wohl und hat sich bis jetzt nicht zu der ihr vorgeschlagenen Nachoperation entschlossen.

10. Sophie B., Capitänsfrau, 19 Jahre alt, gebar am 26. Februar 1870 ihr erstes Kind, es erfolgte eine gefahrvolle Blutung, wegen deren Stillung ich hinzugerufen wurde. Nachdem die Blutung durch Kälte beseitigt war, entdeckte ich bei der Untersuchung einen bis dicht zum After herabreichenden Dammriss. Tags darauf operirte ich ohne ausgedehnte Anfrischung, unter alleiniger Glättung der Ränder mit einer Scheere. 3 Achternähte, indifferente Nachbehandlung, Abnahme der Nähte nach 6 Tagen. Vollständige Verwachsung.

11. Marie Butotinska, Beamtenfrau, 21 Jahre alt, Zangengeburt am 5. Mai 1871, tiefer Dammriss. Operation 28. Mai. Die noch vorhandenen Granulationen werden ausgeschnitten und es wird der Anfrischung die nöthige Ausdehnung gegeben. 3 Achter-, 2 äussere einfache Nähte. Nachbehandlung indifferent. Nach 5 Tagen heftiges Fieber, Erysipel auf der rechten Gesässgegend, starke Gastritis. Das Erysipel verbreitet sich über den ganzen Rumpf und geht auf den Kopf über. Nahtabnahme 8. Juni, Wunde verwachsen. Patientin stirbt an Erschöpfung am 18. Juni.

II. Rupturae inveteratae.

12. Frina Motin, Bauermädchen, 24 Jahre alt, erste Niederkunft am 20. März 1869, Dammriss und mässiger Vorfall der hintern Scheidenwand. Operation am 8. Mai 1869. 3 Achternähte, 2 einfache Scheidennähte. In den ersten sechs Tagen beständige Irrigation. Nahtabnahme: 16. bis 20. Mai. Wunde verheilt.

13. Mad. B., Unterhaltsdame, 25 Jahre alt, erste Niederkunft im Jahre 1862; der bei dieserr Gelegenheit acquirirte Dammriss wurde von der Hebamme verheimlicht. Später noch 2 Geburten, die letzte am 18. Mai 1869. Ungewöhnliche Weite des Scheideneingangs, sonst keine Complicationen. Die von dem Acoucheur der Dame proponirte Dammnath führte ich noch während der Puerperalperiode (30. Mai) aus. 6 Achternähte. Nachbehandlung: Häufiges Ausspritzen der Scheide mit lauwarmem Wasser, Entleerung der Blase mit dem Catheter. Tages nach der Operation heftige Uterinblutung, darnach Abgang stinkender Coagula, schliesslich septisches Puerperalfieber. Tod am 10. Juni. Nach Entfernung der Nähte an der Leiche findet sich die Wunde so fest verwachsen, dass ihre Flächen nur durch bedeutenden Druck auseinandergebracht werden konnten.

14. Stephanie Th., Edelfrau, 22 Jahre alt; erste Niederkunft am 24. März 1869. Beim Durchtritt des Kindskopfes hatte man unterlassen, den Damm zu stützen. Ausgedehnter Dammriss bis an den After mit starker Läsion des Sphincter ext. Leichter Vorfall der hintern Scheidenwand, auf den Muttermundslippen Geschwüre. Operation am 2. September 1869. 6 Achternähte. Nachbehandlung: Lauwarme Scheideninjectionen mehre Mal des Tages. Nahtabnahme am 9. September. Vollständiger Erfolg.

15. Catharina W., Frau eines höhern Beamten, 35 Jahre alt, nach ihrer Angabe wegen Impotenz des Mannes 16 Jahre lang kinderlos, lebt 2 Jahre vom Manne getrennt; erste Niederkunft am 23. Mai 1869, wobei Incisionen in den Muttermund gemacht und das Kind mit der Zange entbunden wird. Dammriss bis unmittelbar an den Afterrand, mässiger Vorfall der hintern Scheidenwand, Verwachsung des Muttermundes. — Operation des Dammes am 29. October 1869; 7 Achter-, 1 einfache äussere, 2 Scheidennähte. Nachbehandlung: In den ersten 6 Tagen beständige Irrigation, später häufige Einspritzungen. Abnahme der Nähte vom 7.—13. November. Wunde gut verwachsen, in der linken Schamlefze entsteht ein Abscess, der in die Vagina aufbricht und mehrere Male recidivirt. Nach Jahresfrist bildet sich Hämatometra aus, Patientin entschliesst sich nicht zu der von mir vorgeschlagenen Punction. Schliesslich macht sich das Blut von selbst Luft (Aug. 1871) und Patientin ist gegenwärtig ganz gesund.

16. Baronin Julia v. K., 26 Jahre alt, hat 3 Mal geboren, letzte Entbindung im März 1870. Dabei Dammriss bis zum After, später Descensus uteri und Vorfall der vorderen Scheidenwand. Sehr derbes Narbengewebe an Stelle des Risses. Wegen heftiger Kreuzschmerzen ist Patientin nicht im Stande zu stehen oder zu gehen und bringt 5 Monate liegend zu. Operation am 2. Januar 1871. — 5 Achter-, 3 Scheiden-, 1 äussere Naht. Nachbehandlung: Die ersten 3 Tage beständige Irrigation, später Einspritzungen. Nahtabnahme 9. bis 12. Januar. Vollständige Heilung. Nach 3 Wochen verlässt Patientin das Bett; die früheren Beschwerden sind gänzlich verschwunden.

17. Olga v. D., Capitänsfrau, 25 Jahre alt, erste Niederkunft vor 7 Jahren, dabei Dammriss bis nahe an den Afts. Später noch zwei Geburten. Die letzte Schwangerschaft von lästigen Symptomen begleitet. — Ausser dem Dammriss findet sich Hypertrophie der Vaginalportion und Geschwüre um den Muttermund. — Operation 11. Januar 1871. 4 Achter-, 2 äussere einfache Nähte. Nachbehandlung: Die ersten 2 Tage beständige Irrigation, später mit Pausen. Nahtabnahme 18. Januar. Vollständiger Erfolg.

18. Aphrosine Patanoff, Bäuerin, 25 Jahre elt; erste Niederkunft im Juli 1872, Zangengeburt, Dammriss bis zum After. Kreuzschmerzen beim Gehen, Gefühl von Heraustreten der Beckenorgane. Operation am 16. August. — 3 Achter-, 2 einfache äussere Nähte. Nachbehandlung indifferent. Nahtabnahme 23. August. Verwachsung.

19. Elisabeth K., Advocatenfrau, 19 Jahre alt, erste Entbindung 11. Mai 1872. Steissgeburt, Einkeilung des Kopfes im Becken, Embryotomie, mit nachfolgender Kephalotripsie und Zangenapplication. 2 Blasenscheidenfisteln und ein fast completer Dammriss. Die eine Fistel im Blasenhalse, queroval, lässt zwei Fingerspitzen durchstecken, die andere im linken Laquear als 1 Cm. grosser Längsspalt. Brücke zwischen beiden Fisteln 1 Cm. breit. Durch die erste Fistel wallnussgrosser Prolapsus parietis anterioris vesicae. Beide Fisteln werden in eine gemeinschaftliche Anfrischung einbezogen und mit 11 Nähten geschlossen (21. September 1872), Nachbehandlung indifferent, Nahtabnahme vom 3. bis 8. October. Operation des Dammrisses 8. October, 4 Achter-, 2 einfache äussere Nähte. Nahtabnahme 15. October. Vollständiger Erfolg für beide Operationen.

20. Therese G., Apothekerfrau, 29 Jahre alt, erste Entbindung sehr schwer, 5. August 1868, dabei Dammriss, der ohne Erfolg frisch operirt wurde. Zweite Niederkunft 29. November 1869. Jetzt Parese beider Füsse, heftige Kreuz- und Unterleibschmerzen, hochgradige Hysterie, Vorfall der vordern und hintern Scheidenwand. Operation 15. October 1872, tiefe Anfrischung, 4 Achter-, 3 innere, 2 äussere einfache Nähte. Nachbehandlung indifferent. Nahtabnahme 24.—28. October. Vollständige Verwachsung mit Retention der Vorfälle.

21. Eudoxia Petroff, Maitresse, 21 Jahre alt, erste Niederkunft am 13. Mai 1872, spastische Wehen, ausgedehnter Dammriss. Enorme Erweiterung des Scheideneinganges, mässiger Vorfall der hintern Scheidenwand. Operation 19. November 1872, durch schlechte Narkose sehr erschwert. 4 Achter-, 2 einfache äussere Nähte. Nachbehandlung indifferent. Nahtabnahme 25. November. Wunde verheilt.

C. Perineorrhaphien wegen vollständigen Dammrisses.

I. Rupturae recentes.

22. Natalie Jegoroff, Wäscherin, 18 Jahre alt, erste, höchst stürmische Steissgeburt am 12. Februar 1871. Ausgedehnter Dammriss, dessen Ende kaum mit dem Finger erreicht werden kann. Operation Tages darauf. Höchst ungenügende Chloroformnarkose und vielfache Unbequemlichkeiten bei der Operation, die im Quartier der Hebamme vorgenommen wird. Anfrischung in der ganzen Ausdehnung, wie bei alten Rupturen. 4 Achter-, 6 einfache innere Nähte. Nachbehandlung: Mehrmalige Einspritzungen in die Scheide, Afterröhrchen. Nahtabnahme vom 26. Februar bis 6. März. Vollständige Verheilung.

23. Anna Sm., Obristin, 25 Jahre alt, leidet von ihrem 10. Jahre an Coxitis mit Ankylose und noch bestehenden Fistelgängen, hat 3 Mal schwer geboren, letzte Niederkunft am 15. Juli 1871, dabei Dammriss, der den grössten Theil des Sphincter durchsetzt und den Afterrand überschreitet. Operation Tages darauf; Anfrischung in der ganzen Ausdehnung der Wunde; 4 Achter-, 2 innere, 1 äussere einfache Naht. Nachbehandlung indifferent; Nahtabnahme 23. bis 26. Juli. Wunde vollständig geheilt.

24. Julie S., Hebamme, 28 Jahre alt, erste Niederkunft mit der Zange am 2. September 1871. Dammriss. Die sogleich angelegten Nähte schneiden in den nächsten Tagen durch, so dass die ganze Wunde klafft. Ich finde vollständigen, den Spincter mit Ausnahme der tiefsten Schicht, durchtrennenden und dann nach links abweichenden Riss. Die ganze Wunde noch mit üppigen Granulationen besetzt. Operation am 14. September. Vollständige Anfrischung, 3 Achter-, 3 äussere einfache Nähte; Abnahme 23. September. Vollständige Verwachsung.

25. Catharina B., Postbeamtenfrau, 31 Jahre alt, erste Niederkunft mit Hülfe der Zange 19. Februar 1872. Ruptur durch den ganzen Sphincter mit Abweichung nach links. Operation nach 6 Stunden, äusserst mühselig, wegen mangelhafter Chloroformwirkung; 6 Achter-, 2 innere, 1 äussere einfache Naht. Nachbehandlung: Häufige Einspritzungen. Nach 2 Tagen werden die Lochien

stinkend, starkes Fieber; mehrere Nähte schneiden durch und werden entfernt; nach 8 Tagen örtliche und allgemeine Besserung. 28. Februar Entfernung der letzten Nähte. Resultat: Der linksseitige Riss und die Sphincterpartie verwachsen, das eigentliche Perineum klafft. Nach 2 Monaten concipirt Madame von Neuem.

II. Rupturae inveteratae.

26. Alexandra O., Obristin, 37 Jahre alt, erste Niederkunft am 15. October 1866. Riss bis zum After mit fast völliger Zerstörung des Sphincter ext. Grosse 1 Cm. im Durchmesser haltende Fistula recto-vaginalis, Canalbrücke 1½ Cm. breit, Incontinenz für Gase und flüssige Stühle. Operation 18. Mai 1869. Die Brücke wird durchschnitten, Anfrischung wie gewöhnlich, 8 Achter-, 1 einfache äussere Naht. Beständige Irrigation 6 Tage lang, Afterröhrchen. Nahtabnahme am 23. Mai. Vollständige Verwachsung. (Während der Nachbehandlung hatte Patientin mehrere Male compacte Stuhlentleerungen).

27. Olga v. H., Ingenieurfrau, 26 Jahre alt, erste präcipitirte Geburt im Juli 1868; Riss bis zum After durch die ganze Dicke des Sphincter ext.; oberhalb einer dünnen und schmalen Brücke folgt eine Centimetergrosse Fistel im Septum recto-vaginale. Seitlich grosser Substanzverlust, callöse Narbe. Incontinenz für Gase und Stühle, Verdauungsstörungen seit 6 Monaten. Patientin hat in den ersten Monaten ihrer Ehe an Vaginismus gelitten und wird noch jetzt durch jede Exploration in eine nervöse Aufregung versetzt. Operation am 2. Juni 1869, Durchschneidung der Brücke, ausgiebige Anfrischung, 9 Achter-, 1 äussere einfache Naht. Nachbehandlung: Continuirliche Irrigation, Afterröhrchen, Entleerung der Blase durch den Catheter. Abnahme der Nähte 11. bis 20. Juni. Vollständige Heilung. (Hat im Juni 1872 zum zweiten Male glücklich geboren).

28. Alexandra J., Frau eines Landmarschalls, 27 Jahre alt, erste Geburt am 17. April 1869 mit der Zange, sehr tief gehender Dammriss, der sofort, aber ohne Erfolg operirt wurde. Nach 2 Monaten Wiederholung der Operation durch einen sehr geschickten Chirurgen der Provinz. Der Perinealtheil verwächst, im und hinter dem Sphincter bleibt eine grosse Fistel. Complete Incontinenz für Gase und flüssige Stühle, häufige Tenesmen, Coliken, Anteversio et catarrhus uteri, Hyperästhäsie der Genitalien, hochgradige Nervosität. Operation am 26. Februar 1870, wegen Unruhe der Kranken sehr mühselig. Durchschneidung des Perinealrudiments, breite und tiefe Anfrischung, 6 Achter-, 1 einfache äussere Naht. Nachbehandlung: Beständige Irrigation und Afterröhrchen. Nach 5 Tagen gehen Gase durch die Scheide ab. Nahtabnahme vom 8. bis 17. März. Es bleibt im Septum recto-vaginale eine hanfkorngrosse Fistel. Erfolglose Operation derselben von der Scheide aus am 11. April; Wiederholung derselben Operation am 3. Mai. Schliesslich vollständiger Erfolg.

29. Anastasia A., Frau eines Studenten der Medicin, 20 Jahre alt, kam am 8. Juli 1869 mit Hülfe der Zange nieder. Grosser etwa zolltiefer Dammriss. Der freie Rand des Septum recto-vaginale sehr verdünnt und narbig, tiefe seitliche Gruben an der Stelle des durchtrennten Sphincter. Totale Incontinenz für flüssige, partielle für feste Stühle und für Gase. Operation am 3. Mai 1870;

10 Achter-, 1 einfache innere Naht. Scheidenirrigation nach Belieben der Kranken, Afterröhrchen. Nachtabnahme 14. bis 21. Mai. Vollständige Genesung.

30. Anastasia Nefedoff, Feldscherstochter, 18 Jahre alt, Gesichtslage, Zangengeburt, unter eclamptischen Erscheinungen, am 21. August 1870. Diphtheritis der Scheide, Gangrän der Perinealwunde. Darnach callöse Narbe mit Stenose des Afters. Hochgradige Nervosität, Patientin gestattet nicht einmal die einfache Exploration der Genitalien ohne Chloroform. Operation am 29. December 1870 unter sehr mangelhafter Narkose. 6 Achter-, 2 einfache innere, 1 äussere Naht. Nachbehandlung: Beständige Irrigation während der ersten fünf Tage, später nach Ermessen der Kranken; Nahtabnahme vom 9. bis 16. Januar 1871. Es bleibt eine Hanfkorngrosse Fistel im Septum. Dieselbe wird von der Scheide aus operirt 10. Februar. Noch vor der in Aussicht genommenen zweiten Operation der Fistel verlässt Patientin die Klinik und hat sich seitdem nicht mehr vorgestellt.

31. Anna Sidäkoff, Kaufmannsfrau, 28 Jahre alt, hat 5 Mal glücklich geboren und 3 Fehlgeburten gehabt. Während der letzten Geburt, am 6. Februar 1871 riss der Damm bis tief an den After ein, nach Versicherung der Hebamme im Momente des Durchschneidens der Schultern. In den ersten Wochen complete Incontinenz für die Darmcontenta, später allmälige Besserung. Patientin ist sehr corpulent und stillt ihr Kind selbst. Operation am 1. Mai 1871, 5 Achter-, 3 innere, 1 äussere einfache Naht. Irrigation nach Belieben der Kranken. Nahtabnahme 11. Mai. Vollständige Verwachsung.

32. Nina D., Geheimräthin, 38 Jahre alt, seit 23 Jahren verheirathet, ist vor 19 Jahren zum ersten Mal niedergekommen. Das Kind wird durch Kephalotripsie herausbefördert, wodurch Patientin eine Blasenscheidenfistel und einen tiefen Dammriss davontrug. Die Blasenfistel wurde nach 4 Jahren durch eine Operation von Prof. Kieter glücklich geheilt, während die Dammnaht nur theilweise gelang. Darnach hat Patientin noch 7 Mal geboren und 3 Aborte gehabt. Gegenwärtig findet sich ein Dammriss vor, der bis etwa 1½ Zoll in die Tiefe hinaufreicht und in der Sphinctergegend durch eine, einen halben Zoll breite Brücke unterbrochen wird. Letztere ist das Resultat (oder auch Residuum) der vor 15 Jahren ausgeführten Perineorrhaphie. Ungewöhnliche Weite der Scheide, bedeutende Retroflexion der Gebärmutter und Katarrh derselben. Patientin ist sehr corpulent und nervös. Unterleibs- und Kreuzschmerzen, Anomalien der Menstruation. Operation den 2. Mai 1871. 6 Achter-, 8 innere, 1 äussere einfache Naht. Nachbehandlung: Afterröhrchen, Irrigation nach Belieben. Es erfolgen mehrere Stühle. Nahtabnahme am 12. Mai. Vollständige Verwachsung. Allmäliges Schwinden aller lästigen Symptome.

33. Catharina S., Kaufmannsfrau, 18 Jahre alt, erste Niederkunft mit Hülfe der Zange am 28. Juni 1871. Dammriss bis in den After, in der Tiefe nach links abweichend. Jetzt noch Granulationen im Winkel des Risses, ausserdem sehr schmerzhafte Fissura ani und Harnröhrenkatarrh. Operation 23. August 1871. 4 Achter-, 2 einfache äussere Nähte. Nachbehandlung: 3 Mal des Tages wiederholte Catheterisation der Blase und Ausspritzen der Gebärmutter. Nahtabnahme am 23. August. — Vollständige Heilung, durch nochmalige Untersuchung nach mehreren Monaten constatirt.

34. Nadesda M., Schneidersfrau, 18 Jahre alt, erste Niederkunft ohne Kunsthülfe am 12. November 1871, penetrirender Dammriss. Incontinenz für Gase und dünne Stühle; ausserdem gegenwärtig Mastitis sin. Operation 1. Februar 1872. 5 Achter-, 1 einfache äussere Naht. Nachbehandlung indifferent, kein Afterröhrchen. Nahtabnahme 8. Februar. Wunde bis auf eine zum Afterrand herausgehende Scheidenperinealfistel geheilt. Zweimaliges Aetzen der Fistel, Verschluss derselben.

35. Helene A., 33 Jahre alt, erste Niederkunft mit Zangenhülfe am 3. November 1870, Dammriss, Diphtheritis der Scheide; jetzt findet sich ein den ganzen Sphincter ext. und int. durchdringender Riss mit Conservirung einer äusserst dünnen Schleimhautbrücke am After. Fast complete Incontinenz für sämmtliche Darmexcremente. Operation 14. Februar 1872. Durchschneidung der Brücke, breite und tiefe Anfrischung, 5 Achter-, 4 einfache innere, 2 äussere Nähte. Indifferente Nachbehandlung. Nahtabnahme 23. Februar. — Vollständige Verwachsung.

36. Anna Smirnoff, Kaufmannsfrau, 22 Jahre alt, erste Niederkunft mit der Zange am 20. Juli 1872, tiefer Dammriss, die frische Naht erfolglos; schwere Entzündung der Beckenorgane, neuralgische Schmerzen im linken Bein, am 5. Tage Decubitus auf dem Kreuz. Allmälige Besserung. Gastrische Störungen und mässige Schmerzen im Bein bleiben nach. Operation 29. October, 4 Achter-, 3 einfache innere, 2 äussere Nähte. Nachbehandlung: Mehrmaliges Ausspritzen der Scheide, Afterröhrchen. Nahtabnahme 7. November. — Vollständige Heilung. Gegen die Neuralgie constanter Strom mit Erfolg angewandt.

Résumé der Casuistik. 1. Von 8 Perineokolporrhaphien wurden 5 wegen completen und meist hochgradigem Prolapsus uteri, 3 wegen Scheidenvorfall ausgeführt. In 7 Fällen vollständiger Erfolg, im 8. Falle Tod nach mehr als 2 Monaten an den Folgen eines Wunderysipels. — Die meisten von den an Prolapsus uteri seu vaginae leidenden Patientinnen (4) hatten nur einmal geboren, eine war aller Wahrscheinlichkeit nach noch Virgo, während eine Andere 9 Geburten hinter sich hatte. Nach dem Alter standen 3 in den Zwanzigern und in den Dreissigern, während je Eine auf die nächsten drei Decennien kommt.

2. Von 13 Dammnähten wegen unvollständigen Dammrisses wurden 3 primäre und 10 secundäre Operationen (bei veralteten Rupturen) ausgeführt. Resultat: 10 Fälle vollständig genesen, 1 (9) theilweise, 2 (11, 13) gestorben, von letzteren eine Patientin an Erysipel im Puerperium, die andere an puerperaler Septicämie.

3. Wegen Ruptura completa wurden operirt 15, darunter primär 4, secundär 11. Resultat: Vollständige Verwachsung nach einer Operation 11 Fälle, unvollständige Verwachsung des Risses 1 Fall (25, puerperaler Process); Fisteln im Septum recto-vaginale entstanden in 3 Fällen; von ihnen wurde eine durch Lapisätzung (34), eine andere durch eine zweimalige Operation (28) geheilt, und nur eine Patientin wurde mit ungeheilter Fistel entlassen. In 5 Fällen (26, 27, 28, 32, 35) wurde der Dammnaht die Durchschneidung eines vor einer grossen Recto-Vaginalfistel gelegenen Dammrudiments vorausgeschickt.

Totalresultat: Von 36 Kranken sind vollständig geheilt 30 (= 83,3 pCt.), unvollständig geheilt 3, gestorben 3 (= 8,3 pCt. für jedes).

Nach dem Lebensalter standen von den an Dammriss leidenden Frauen:

unter Zwanzig 6,
in den Zwanzigern 17,
in den Dreissigern 5.

Alle, mit Ausnahme von Dreien, hatten ihr Uebel bei der ersten Niederkunft, und zwar 14 durch Zangengeburten erworben. Doch kamen von ihnen 3 erst zur Behandlung, nachdem sie noch mehrere Geburten durchgemacht hatten.

Erklärung der Abbildungen auf Tafel VIII.

Figur 1. Frontaler schematischer Durchschnitt eines zerrissenen Dammes. Application einer Achternaht nach der älteren Methode.

A, Scheide.
B, B, Körperoberfläche (Labien).
C, C, Wundflächen.
a, a, Gekrümmte Nadeln.
1, 2, Einstichspuncte in der Scheide.
3, 4, Aus- und Einstichspuncte in der Mitte der Wunde.
5, 6, Definitive Ausstichspuncte auf der Körperoberfläche.

Figur 2. Derselbe Durchschnitt nach Schnürung der Achternaht.

A, B, C, wie in Figur 1.
1, Mittlere, freie Partie der Fadenschlinge.
2, Ueberkreuzung in der Mitte der Wunde.
3, Knüpfungsspirale auf der Körperoberfläche.

Figur 3: Französischer Nadelapparat.
A, Das Heft des Nadelhalters.
B, Die Nadel.
C, Röllchen mit Silberdraht.

Figur 4. Derselbe Durchschnitt, wie in Figur 1 und 2. Application der modificirten Achternaht.
A, B, B, C, wie in Figur 1 und 2.
1, 2, Einstichspuncte auf der Körperoberfläche.
3, 4, Aus- und Einstichspuncte in der Mitte der Wunde.
5, 6, Definitive Ausstichspuncte in der Scheide.

Figur 5. Dasselbe nach Schnürung der Drähte.
A, B, B, C wie bisher.
1, Spirale der Scheidenenden einer Achternaht mit langem, zur Scheidenspalte herausgeleitetem Drahte.
2, Spirale der äusseren Enden.

Figur 6. Sagittaler Durchschnitt eines weiblichen Beckens mit schematischer Darstellung der Dammnähte in ihrer Reihenfolge und relativen Lage.
A, Harnblase.
B, Scheide.
C, Mastdarm.
1, 2, 3, Innere einfache Suturen.
4, 5, 6, 7, Achternähte.
8, 9, Aeussere einfache Suturen.
a, Bündel der zur Schamspalte herausgeleiteten inneren Enden der Achterschlinge.

XXI.

Ueber die Heilung von Knochen- und Gelenkverletzungen unter einem Schorf.

Von

Dr. F. Trendelenburg,

Assistenzarzt der chirurgischen Klinik und Privatdocent in Berlin.

Die Heilung complicirter Knochenbrüche mit kleiner Hautwunde ohne Eiterung unter einem von selbst entstandenen, die Wunde verschliessenden Blutschorf, wie er sich bei den behaarten und befiederten Thieren fast auf jeder Wunde bildet, ist gewiss auch bei Menschen schon in den ältesten Zeiten der Chirurgie beobachtet worden. Wahrscheinlich wird man auch von jeher in einzelnen günstigen Fällen diese Schorfbildung durch Aufdrücken eines Schwammstückchens oder dergl. auf die kleine Wunde künstlich zu befördern gesucht haben. Denn Jedem, der ein paar Fälle von subcutanen und offenen Fracturen neben einander beobachtet hatte, musste dieser Versuch der Natur, die Wunde zu einer subcutanen zu machen, in seiner ganzen Bedeutung klar werden. Ganz sichere Citate aus den Alten weiss ich dafür zwar nicht anzuführen; die grosse Gefahr der complicirten Fracturen aber wird von Hippocrates ausführlich besprochen, besonders in Bezug auf Humerus und Femur (Maxime talia fugere oportet, si modo quis honestam fugam habeat. Nam et spes paucae sunt et pericula multa), und andererseits lässt sich aus einigen von Volkmann*) herbeigezogenen Stellen ohne Zwang

*) R. Volkmann, dieses Archiv III. S. 272.

schliessen, dass den Alten die Schorfbildung auf oberflächlichen Wundflächen und auf Geschwüren als Heilmittel wohl bekannt war. Die erste genauere Beschreibung der Schorfbildung auf frischen Wunden und die erste Empfehlung, diesen Vorgang zum Verschluss der Wunde bei complicirten Fracturen zu benutzen und absichtlich zu befördern, pflegt John Hunter beigemessen zu werden. Indessen finden sich ähnliche Angaben schon in einer mehrere Jahre vor Hunter's bekanntem Werke erschienenen Preisschrift über Wundheilung von James Moore.*) „Die Luft, sagt der Verfasser, entzieht dem Blute die Fähigkeit, wodurch es zu einem schicklichen Zwischenmittel zur Vereinigung der Theile wird". Luftabschluss ist daher geboten. „Heftpflaster, geschabte Leinwand und eine Binde sind die gewöhnlichen Mittel wodurch man diese Absicht vollkommen erreichen kann. Denn die aneinander anschliessenden Wundlippen, die Binde und die geschabte Leinwand, welche einen Theil des Blutes einsauget und dann hart und trocken wird, bildet eine Decke, wodurch die Luft unmöglich dringen kann." J. Hunter**) bespricht die Schorfbildung auf frischen Wunden (scabbing) in einem besonderen Capitel. „Man solle, sagt Hunter, bei vielen Wunden die Ansetzung eines Grindes gestatten, wo man jetzt dieselbe zu hindern sucht. — Auch gewisse complicirte Beinbrüche, besonders solche, wo die äussere Wundöffnung ganz klein ist, sollte man auf diese Art heilen lassen. Denn wenn das Blut auf der Wunde entweder für sich selbst oder von trockner Charpie angesogen vertrocknet, so werden sich die tiefer gelegenen Theile vereinigen, das Blut wird sich unter dem Grinde in eine gefässartige Masse verwandeln und die Heilung wird vollendet werden, wenn auch die getrennten Theile nicht in genauer Berührung sind. — Dass kleine Wunden auf diese Art mit glücklichem Erfolg behandelt werden, ist etwas sehr gemeines, man hat auch einige, wenn gleich nicht so zahlreiche Beispiele von grossen Wunden, wo der Erfolg ebenfalls günstig gewesen ist." — — „Ich kann nicht entscheiden, in welcher Ausdehnung

*) J. Moore, Ueber die Versuchsart der Natur, deren sie sich bei Ausfüllung der Höhlen, Heilung der Wunden etc. bedient. 1789. — Deutsch in der neuesten Sammlung der auserlesensten Abhandlungen für Wundärzte.

**) J. Hunter's Versuche über das Blut, die Entzündung und die Schusswunden. Herausgeg. v. Habenstreit. Leipzig 1797. II. S. 42—49.

diese Behandlungsart anwendbar ist.“ — Während diese Angaben in Deutschland wenig oder gar nicht beachtet zu sein scheinen, — in der mir zugänglichen deutschen Literatur aus der ersten Hälfte dieses Jahrhunderts habe ich nichts darüber gefunden — pflanzte sich der Occlusivverband mittelst Schorf unter den englischen Chirurgen traditionell fort. Astley Cooper benutzte ihn bei allen complicirten Fracturen und allen Gelenkwunden, welche die Amputation nicht indicirten und die Indication zur Amputation liess er nur in ganz schweren Fällen oder bei hohem Alter des Kranken gelten. Bei Besprechung der complicirten Luxation des Talus z. B. sagt Cooper*): „Nach geschehener Reposition werden die Wundränder durch Suturen und Heftpflaster sorgfältig an einander gebracht und ein mit dem Blut des Kranken benetztes Stück Charpie darüber gelegt, dieses bildet, wenn das Blut gerinnt, so weit meine Erfahrung geht, die beste Decke für die Wunde“. Ueber die weitere Behandlung und den ganzen Wundverlauf giebt Cooper leider wenig an. Absolute Ruhe stellt er als Haupterforderniss hin und verwirft deshalb die häufige Anwendung der Abführmittel. Den Verband liess er liegen, bis Schmerzen in dem Gelenk eintraten, dann wurde an einer Stelle so viel davon entfernt, dass der angesammelte Eiter abfliessen konnte. Bei complicirten Luxationen benutzte Cooper den Schorfverband auch wenn eine partielle Resection der Reposition vorausgeschickt war, so nach Resection der Tibia bei Luxation im Fussgelenk, nach Exstirpation des Os naviculare bei Verwundung des Handgelenks. Wann die Eiterung gewöhnlich begann, wird nicht genauer angegeben. Aus einzelnen Krankengeschichten ist ersichtlich, dass der erste Verband meist schon am 3. oder 4. Tage zum Theil entfernt werden musste. Die Resultate Cooper's scheinen aber sehr günstig gewesen zu sein. Bei Gelenkwunden ohne Luxation trat häufig prima intentio ein. Die Amputationswunden wurden nicht geschlossen, sondern in den ersten Tagen bis zum Beginn der Eiterung in einer Weise behandelt, die der jetzigen sogenannten offenen Wundbehandlung ziemlich nahe kommt.

*) Astley Cooper's Vorlesungen über die Grundsätze und Ausübung der Chirurgie. Aus dem Englischen übersetzt. Weimar 1825.

Unter den neueren englischen Chirurgen erwähnt Paget*), man könne leichtere Fälle von complicirten Fracturen mit Lint verbinden, das mit dem Blut des Kranken getränkt sei. Die übrigen Angaben beziehen sich auf den histologischen Vorgang der Vernarbung von Flächenwunden der Haut unter einem Blutschorf ohne alle Eiterung. Mackaye**) beschreibt ein Verfahren, welches er Catacleistic treatment benennt und welches auf der Bildung eines Schorfes aus Blut, Stärkemehl und Gummilösung beruht. Lister***) knüpfte in seinen Untersuchungen über Wundheilung an Hunter an und seine Beobachtungen über Heilung unter einem Schorf sind von allen die genauesten und umfassendsten. Ausgehend von seiner Hypothese über die Fäulnisskeime in der Luft als Ursache der Eiterung suchte er den Schorf selbst durch Anwendung concentrirter Carbolsäure vor Fäulniss zu schützen und ihn als antiseptischen Schutz für die vorher desinficirte Wunde zu benutzen. Auch bei complicirten Fracturen mit sehr grosser Hautwunde bekam Lister durch dieses Verfahren überraschende Resultate; noch 1868 empfahl er die Heilung unter dem Carbolschorf für complicirte Fracturen, erst später ging er auf sein allgemein bekanntes complicirteres Occlusionsverfahren über, welches seine frühere Methode, wie ich glaube mit Unrecht, ganz in den Hintergrund gedrängt hat.

Von deutscher Seite machte von Langenbeck in früheren Jahren Versuche mit Occlusionsverbänden von Wachstaffent; die Verschorfung benutzte derselbe bei oberflächlichen Wunden und bildete den Schorf durch Vermischen des Blutes mit Schiesspulver und Dinte.

Volkmann†) empfiehlt den Occlusivverband in Form des Watte-Gypsverbandes für complicirte Fracturen mit kleiner Hautwunde und die trockene verschorfende Methode mit Weizenmehl, Kleie u. dergl. für Brandwunden der Haut, er bespricht die Angaben Hunter's und erörtert den Vernarbungsprocess eiternder

*) Holmes, System of Surgery I. p. 626 ss.

**) Jahresbericht über die Leistungen und Fortschritte in der ges. Med. Von Virchow und Hirsch. 1868. II. S. 292.

***) Lancet 1867. I. p. 326. 357. 387. 507. British med. Journ. 1868. II. p. 53. 101. 461. 515.

†) l. c.

Geschwüre unter einem Eiterschorf. Ueber den günstigen Einfluss eines solchen Eiterschorfes auf die Vernarbung findet sich eine kurze Notiz auch schon in dem medicinischen Wörterbuch von Busch, Dieffenbach etc.*) Der Blutschorf auf frischen Wunden ist daselbst nicht erwähnt. V. v. Bruns**) urtheilt über den Occlusivverband ungünstig. Er eigne sich nur für oberflächliche Wundflächen der Haut. Für solche Fälle bestätigt v. Bruns die Angaben der genannten Autoren und besonders das Factum, dass unter dem Schorf Vernarbung ohne Eiterung zu Stande kommen könne.

In Frankreich sind mehrere Verbandmethoden empfohlen worden, welche mit der Methode der künstlichen Schorfbildung in einem gewissen Zusammenhange stehen. Bouisson's Ventilation***) bezweckt die Austrocknung der Wunde durch einen gegen die Wunde geleiteten Luftstrom, bei Guyot's Incubation†) (Einschliessen der Extremität in einen Kasten, in welchem die Temperatur der Luft auf 36° erhalten wird) gerinnt der Eiter zu grossen Krusten, welche alle 2—3 Tage abgenommen werden. Guérin's hermetische Occlusion††) mit luftdicht passender Gummimanchette und Verdünnung der Luft mittelst eines Aspirators kommt auf eine ähnliche Idee hinaus. Neuerdings wendet Guérin Occlusivverbände mit Watte an, — die Watte soll die in der Luft enthaltenen Fäulnisskeime mechanisch zurückhalten — schon Lister machte ähnliche Versuche — und Ollier modificirte das Verfahren dahin, dass er die Wunde und ihre ganze Umgebung mit dicken Watteschichten bedeckt, über die dann ein weit reichender Wasserglasverband kommt. Der der Wunde zunächst liegende Theil der Watte wird vorher durch Carbolsäure oder Alkohol desinficirt.

Soviel zu der Geschichte der Wundheilung unter dem Schorf

---

*) Encyklopädisches Wörterbuch der medicinischen Wissenschaften. Berlin 1847. XXXVI. S. 513 ff.

**) Handbuch der chirurgischen Praxis. Tübingen 1873. S. 978 ff.

***) Vgl. Gaujot et Spielmann, Arsenal de la chirurgie contemporaine. Paris 1867. p. 141.

†) Ebendas p. 139.

††) Virchow und Hirsch, Jahresbericht 1867. II. S. 320.

und der verschiedenen an die Schorfbildung sich anschliessenden Occlusivmethoden.

Gewiss ist mit den meisten der complicirteren Erfindungen weit am Ziele vorbeigeschossen, aber die Idee, die diesen Bestrebungen zum Grunde liegt, ist und bleibt doch eine richtige. Es scheint mir daher zu weit gegangen, wenn man alle Versuche der Art als Rückfälle in eine alte Erbsünde der Chirurgie von vorn herein von der Hand weist.*) Gewiss ist die offene Wundbehandlung rationeller, als jeder Verband, der, wie Ph. v. Walther**) sagt, die Luft nicht von der Wunde abhält, sondern die eingedrungene und verdorbene Luft in der Wunde einsperrt, aber darum ist sie noch nicht besser, als ein Verfahren, welches die Idee des vollkommenen Abschlusses der intacten Wunde wirklich erfüllt. Auf irgend eine Weise, das wird Jeder zugeben, kommt doch die Ursache zur Zersetzung des Blutergusses und der Wundsecrete und ebenso der Anstoss zur serösen Secretion und zur Eiterung durch das Loch in der Haut in die Wunde hinein, denn bei einer im Uebrigen ganz gleich gearteten Wunde ohne Continuitätstrennung der Haut kommt es nicht zu einer so profusen Secretion von Serum, und zur Eiterung gar nicht, geschweige zu einer Zersetzung des Blutergusses und der Secrete. Was ist also naturgemässer, als zu versuchen dieses Loch zur rechten Zeit zuzustopfen? In neuster Zeit ist dieser Einfluss der Hautwunde auf die Entzündung und Eiterung in Wunden tiefer gelegener Organe durch die anatomischen Untersuchungen von Klebs***) auch für die Schusswunden festgestellt worden und schon die Beobachtung von Simon über Kniesch üsse wies auf einen solchen Zusammenhang hin.

Der Heilungsvorgang bei subcutanen Tenotomieen, bei der subcutanen Extraction von Gelenkkörpern aus dem Kniegelenk, bei der subcutanen Durchschneidung der Ganglien ist so all-

---

*) Vgl. Krönlein, Die offene Wundbehandlung. Zürich 1872.

**) Ph. v. Walther, Ueber die topische Behandlung und über den Verband der eiternden Wunden etc. Journal der Chirurgie und Augenheilkunde. v. Graefe und v. Walther IX, 2. S. 177 ff.

***) E. Klebs, Beiträge zur pathologischen Anatomie der Schusswunden. Leipzig 1872.

gemein bekannt, dass es genügt, diese Operationen als Beispiele für das Occlusionsprincip einfach zu erwähnen.

Der grosse Vortheil der offenen Wundbehandlung, dass man die Wunde in ihrer Heilung nicht stört und keine Gegenstände mit ihr in Berührung bringt, welche zur Fäulniss Veranlassung geben könnten, muss sich bei geeigneter Technik mit der Occlusion vereinigen lassen. Der Schaden den jede unnütze Irritation — oder, nach den modernen Anschauungen, jede Verunreinigung — der Wunde bringt, besonders vor der Zeit der vollendeten Granulationsbildung, ist von jeher den gut beobachtenden Chirurgen bekannt gewesen. Schon Hippocrates giebt für die complicirten Fracturen die Regel: etiam omnes specillorum admotiones vitare convenit in his diebus*) und Felix Würtz**), der Schüler des Paracelsus, geisselt das unzweckmässige Sondiren in dem Capitel über die Missbräuche in der Wundarznei mit folgenden Worten: „Mit dem Sucherlein haben ihr viel ein solches suchen, grübeln und stopfen in den Wunden, als ob sie etwas in selbigen verlohren hetten: — und wann ihrer drey oder mehr Arzte beisammen sind, so muss nach dem ersten auch der andre und nach diesem der dritte sein verlohrnen Pfennig in der Wunde suchen.“ Da sei es denn kein Wunder, dass die Wunde schliesslich „zornig“ werde.

Die im Folgenden zu beschreibenden Beobachtungen schliessen sich an Lister's erste Versuche vom Jahre 1865 und 1867 an. Sie bestätigen die Angaben Lister's in den wesentlichen Punkten und weisen, wie ich glaube, auf die künstliche Schorfbildung als den Weg hin, auf dem ein einfaches und sicheres Mittel, offene Fracturen zu subcutanen zu machen, zu suchen ist.

Bei Fracturen mit kleiner Hautwunde, ich rechne dazu diejenigen Fälle bei denen die Wunde nicht grösser als etwa 1 Quadratcentimeter ist, wendet von Langenbeck das älteste Lister'sche Verfahren seit dem Frühjahr 1872 an. Dasselbe besteht darin, dass man auf die Hautwunde ein kleines Bäuschchen geschabter Charpie drückt, welches mit unverdünnter Carbolsäure getränkt ist. Das Bäuschchen muss etwas grösser sein,

*) Haller, Hippocratis opera I. p. 314.

**) Felix Würtz, Practica der Wundartznei. Basel 1576.

als die Wunde selbst, so dass es die Ränder der Wunde überall verdeckt. Lässt man es auf der Wunde ruhig liegen, so vertrocknet es zusammen mit dem Blut zu einem festen Schorf und dieser Schorf sitzt in Folge der ätzenden Wirkung der Säure an den Wundrändern sehr fest und vollständig luftdicht an. Ueber das Ganze kommt ein Gypsverband, der über der Wunde zur besseren Controlle des Verlaufs ein Fenster erhalten kann. Die Heilung kommt dann im Wesentlichen wie bei einer sucutanen Fractur zu Stande. Das Fieber bleibt aus, oder, wenn es eintritt, so beschränkt es sich auf eine Temperatursteigerung bis auf höchstens 38,5° an den ersten Abenden. Eiterung im Bereich der Fractur tritt nicht ein. Der Schorf bleibt entweder bis zu 5 Wochen unverändert liegen, oder er hebt sich gegen Ende der zweiten Woche durch eine ganz minimale oberflächliche Eiterung allmälig ab. Entfernt man ihn nun, so findet sich unter ihm eine im Niveau der Haut stehende, gut granulirende kleine Ulcerationsfläche ohne Fistelgang in die Tiefe. Mitunter ist die Ulceration auch unter dem Schorf schon vollständig vernarbt, wenn er nach etwa 5 Wochen entfernt wird. — Folgende 2 Fälle mögen als Beispiele dienen:

Ein 15jähriger Lehrling hatte bei einem Strassentumult zwei Säbelhiebe gegen die äussere Seite des linken Oberarms bekommen. Es fanden sich zwei etwa 1½ Cm. lange, querliegende Hautwunden in der Mitte des Oberarms, die eine drei Querfinger breit über der anderen, und eine Fractur des Humerus mit sehr ausgiebiger Beweglichkeit. Verband in der beschriebenen Weise; Fenster wurden in den Gypsverband erst nach 14 Tagen eingeschnitten; die beiden Schorfe, welche noch ganz trocken waren, wurden entfernt und die beiden Ulcerationsflächen mit Salbe zur Vernarbung gebracht. Bei dem Einschneiden der Fenster erwies sich der Verband als noch vollständig trocken. Fieber trat überhaupt nicht ein. Heilung.

Einem 29jährigen Kutscher war durch Hufschlag die linke Tibia dicht unter dem Kniegelenk gebrochen. Verband der kleinen, stark blutenden Quetschwunde der Haut an der Fracturstelle (entsprechend der Crista tibiae) mit Charpie rapée und Carbolsäure. Gypsverband. Fenster nach 8 Tagen eingeschnitten. Keine Eiterung oder Secretion von Serum. Am Ende der vierten Woche Entfernung des noch nicht vollständig gelösten Schorfes. Entlassung mit consolidirter Fractur und vernarbter Ulceration, 9 Wochen nach der Verletzung. Höchste Temperatur am 2. Abend 38,5.

Eben so günstig erwies sich der Verschluss einer kleinen Gelenkwunde durch Schorf:

Ein 30jähriger Arbeiter war Nachts in eine Schlägerei mit Soldaten ver-

wickelt worden und hatte beim Pariren eines für den Kopf bestimmten Säbelhiebes mit dem linken Arm eine complicirte Fractur des Olecranon bekommen. Das Olecranon liess sich frei hin- und herschieben und durch die etwa 3 Cm. lange klaffende, quer über das Olecranon verlaufende Hautwunde floss Synovia aus. Da die Wunde auch bei vollständiger Extension des Armes stark klaffte, so zog ich die Ränder in der Mitte durch eine feine Seidensutur zusammen. Dann wurde das Ganze wie in den anderen beiden Fällen verschlossen, ein Gypsverband in Extension angelegt und ein Fenster eingeschnitten. Die Temperatur stieg in der nächsten Zeit nicht über 38,4. Der Schorf blieb 10 Tage vollständig trocken. Zu dieser Zeit begann eine schwache Eiterung unter demselben und am 14. Tage wurde der Schorf entfernt. Die Wundhöhle war von gut aussehenden Granulationen vollständig überwuchert, die Sutur hatte durchgeschnitten und hing an dem Schorfe. Verband der Granulationsfläche mit Höllensteinsalbe. Entlassung mit geheilter Wunde, consolidirter Fractur und fast normaler Beweglichkeit des Gelenkes, 5 Wochen nach der Verletzung.

Diese günstigen Resultate*) forderten zu weiteren Versuchen bei ähnlichen Verletzungen mit grösserer Hautwunde auf. Denn ob die Hautwunde 1 oder 10 oder 20 Quadrat-Centimeter gross ist, kann unter übrigens gleichen Bedingungen einen principiellen Unterschied in Bezug auf den Heilungsvorgang nicht ausmachen. Gelingt es, eine Knochen- oder Gelenkverletzung mit Hautwunde von einem Quadrat-Centimeter durch Verschorfung zu einer subcutanen machen, so muss es, wenn nur die technischen Mittel nicht im Stich lassen, auch bei einer Hautwunde von 10 und 20 Quadrat-Centimetern gelingen. Es musste also festgestellt werden, ob auch ein Schorf von grösserer Ausdehnung, in derselben Weise gebildet, dicht hält, und ob er in seiner ganzen Circumferenz genau genug der Haut anliegt, um die Wunde gegen alle äusseren Schädlichkeiten so sicher abzuschliessen wie in den oben angeführten Fällen. Ferner lag es nahe zu prüfen, ob das Anätzen der frischen Wunde mit reiner Carbolsäure, oder das Auswaschen mit starker Carbolsäurelösung, das Lister bei Fracturen mit grösserer Hautwunde für nothwendig hielt, wirklich erforderlich ist, oder ob nicht vielmehr bei einer intacten d. h. mit Wasser, Fingern und Instrumenten noch nicht in Berührung gekommenen Wunde der blosse Verschluss durch einen der Fäulniss widerstehenden Schorf genügt.

*) In dem XIV. Bande dieses Archivs S. 432 ff. werden von Leisrink ähnliche, bei gleicher Behandlung, sehr günstig verlaufene Fälle aus dem Hamburger Krankenhause beschrieben.

Am 4. October 1872 kamen 2 Kranke mit schweren Verletzungen in die Klinik, an denen ich über diese Puncte Beobachtungen machen konnte.

Ein 77jähriger Greis hatte durch Aufschlagen eines schweren Brettes auf den linken Unterschenkel eine complicirte Tibiafractur an der Grenze des mittleren und unteren Drittels bekommen. Er wurde sofort nach der Klinik gebracht und hier wurde folgender Befund constatirt. An der vorderen inneren Fläche des linken Unterschenkels, eine Hand breit über dem Fussgelenk, befand sich eine über Zweithalerstückgrosse, lappenförmige Wunde der Haut, durch welche das untere Fragment der etwas schräg gebrochenen Tibia, an der Spitze von Periost entblösst, zu Tage lag. Das obere Fragment war verdeckt von dem breiten Hautlappen, der mit seiner freien Kante zwischen beide Fragmente eingeklemmt war. Es fand eine reichliche Blutung statt. Ich suchte zunächst den Lappen möglichst schonend zwischen den Fracturenden hervorzuziehen: es gelang, nachdem die starke Spannung des Lappens durch einen kleinen Verlängerungsschnitt an seiner Basis vermindert war, mit Hülfe eines untergeschobenen Elevatoriums bei gleichzeitiger Extension am Fuss. Dann wurde der Lappen möglichst in seine alte Lage gebracht. In Folge der Retraction des Lappens blieb ein etwa Thalergrosser Wunddefect übrig, in dessen Tiefe die Fractur frei zu Tage lag. Nachdem sich die Wundhöhle wieder ganz mit Blut angefüllt hatte, wurde die ganze freie Oberfläche der Wunde im Niveau der Haut mit einer Schicht geschabter Charpie bedeckt, die mit Carbolsäure befeuchtet war. Auch die Ränder der Wunde wurden in der Breite von etwa 1 Cm. mit dem Charpieverband überdeckt und der Verband überall leise angedrückt, so dass er sich mit Blut tränkte und anhaftete. Dann wurde ein gefensterter Gypsverband angelegt. Am nächsten Morgen war das Blut mit der Charpie zu einer festen Borke vertrocknet, nur an dem unteren Rande des Schorfes zeigte sich eine kleine nässende Stelle, an der ab und zu ein Paar Tropfen blutig gefärbtes, geruchloses Serum aussickerten. Hier wurde von Neuem wieder etwas Charpie rapée mit Carbolsäure aufgedrückt. Der Gypsverband war durch Nachblutung aus der Wunde zum Theil mit Blut getränkt. Um ihn möglichst schnell auszutrocknen, und um ebenso den Schorf trocken zu halten, wurde unter dem Bügel, auf dem die Bettdecke lag, eine flache Schüssel mit Chlorcalcium aufgestellt. Am Abend stieg die Temperatur auf 39,8, fiel aber während der Nacht wieder ab und hielt sich während der nächsten Woche zwischen 38 und 39 und war vom Beginn der zweiten Woche an vollständig normal. Im Uebrigen blieb im Verlauf der ersten 14 Tage Alles unverändert, die Schaale mit Chlorcalcium wurde täglich entleert und frisch gefüllt. Am 16. Tage wurde zuerst ein deutlicher Eitergeruch bemerkbar, auch zeigten sich Flecken am Gypsverband, welche auf eine Eiterung unter demselben hinwiesen. Der Verband blieb aber, da der Kranke nicht klagte, die Temperatur normal und die Fusszehen nicht geschwollen waren, bis zum Ende der dritten Woche liegen. Dann wurde er entfernt; es zeigte sich, dass die Flanellbinden sich mit stinkendem Eiter vollgesogen hatten, der Schorf hing nur noch lose an der Wunde, die Wunde war mit üppigen Granulationen angefüllt, welche die Knochenenden, mit Ausnahme der von Pe-

riost entblössten Stelle, von allen Seiten her überwuchert hatten. Nach Anlegung eines neuen gefensterten Verbandes wurde die Wunde dann wie die meisten anderen granulirenden Wunden auf der Station mit Charpie und Chlorwasser verbunden; nach Ausstossung eines kleinen oberflächlichen Sequesters hat sich die Wunde bis auf eine ganz kleine Ulcerationsfläche geschlossen. Die Fractur ist noch nicht vollständig consolidirt, was bei dem altersschwachen Mann nicht zu verwundern ist.

Der zweite Fall betraf einen 16jährigen Buchdruckerlehrling, dessen linker Fuss von dem Getriebe einer Maschine gefasst worden war. Auf der inneren Seite des Fussrückens war die Haut der Länge nach auseinandergerissen. Der Riss erstreckte sich von der Gegend des Capitulum tali anfangend schräg über den Fussrücken und die innere Seite des Fusses hin bis nach dem Ballen der grossen Zehe. Es fand eine beträchtliche arterielle Hämorrhagie statt und durch Infiltration des Blutes unter die Haut war der Fuss schon beträchtlich angeschwollen. In der weit klaffenden Wunde lag die Sehne des Extensor hallucis und das Metatarsalgelenk der grossen Zehe frei zu Tage. Letzteres war durch einen Riss eröffnet und das Os metatarsi war auf die Dorsalseite des Tarsus luxirt. Durch Zug an der grossen Zehe liess sich die Luxation leicht reponiren. Eine stark spritzende Arterie wurde mit Lister'schem Catgut unterbunden und dann die Wunde mit einem Schorf wie in dem vorigen Fall verschlossen. Es wurde darauf geachtet, dass die Wunde vor dem Verschluss ganz mit Blut angefüllt war. Der Fuss wurde auf seiner äusseren Seite frei gelagert, so dass die Wunde nach oben sah. Während der Nacht fand eine Nachblutung statt, so dass am Morgen die Unterlage gewechselt werden musste. Dann blieb die Extremität 9 Tage ruhig liegen, ohne dass ein Tropfen Secret aus der Wunde kam. Die Temperatur, welche am Abend nach der Verletzung 39° betrug, dann fiel, war am dritten Tage wieder normal. Vom 8. Tage an wurde der Fuss auf Druck etwas empfindlich und es machte sich eine geringe Anschwellung bemerkbar. Die Temperatur stieg am Abend auf 38,5 und erreichte auch am nächsten Abend dieselbe Höhe. Am Morgen des 10. Tages hatte sich der Schorf an einer Seite etwas gelüftet, und es floss nun etwa ein halber Esslöffel voll dicken gelben Eiters aus der Wunde. Die Eiterung dauerte von jetzt ab fort, blieb aber gering. Am 16. Tage wurde der noch ziemlich fest anhaftende Schorf entfernt; es zeigte sich, dass die Wunde mit üppigen Granulationen ausgefüllt war, welche fast das Niveau des Schorfes erreicht hatten; von dem Gelenk war nichts mehr zu sehen, eine etwas grau gefärbte, vertiefte Stelle in der Mitte der Granulationsfläche schien der Stelle zu entsprechen, wo das Gelenk lag. Die granulirende Fläche war 10 Cm. lang, und in der Mitte 4 Cm. breit. Von der Ligatur wurde Nichts bemerkt. Bei weiterer Behandlung mit gewöhnlichen Verbänden war die Vernarbung 12 Wochen nach der Verletzung vollendet. In dem Gelenk ist deutliche Beweglichkeit nachzuweisen, man fühlt dabei etwas Crepitation und die Bewegungen sind dem Kranken etwas schmerzhaft.

Es liegt mir fern zu glauben, dass zwei Fälle der Art nicht auch auf andere Weise zu heilen seien, ebenso wenig lässt sich

behaupten, dass der Verlauf ganz derselbe gewesen sei, wie bei den zuerst beschriebenen Fällen mit kleinen Hautwunden und dass also das oben angedeutete Problem gelöst sei. Aber es gelang doch — wenigstens sicher in dem zweiten Falle, in dem ersten war die Beobachtung wegen des Gypsverbandes unsicherer — den Bluterguss in der Wundhöhle ohne jede Spur von Zersetzung zur Resorption zu bringen und die Eiterung bis zum 9. oder 10. Tage hinauszuschieben. Es gelang also, die Verletzung trotz der Grösse der äusseren Wunde für die ersten 9—10 Tage zu einer subcutanen zu machen. Damit ist schon viel gewonnen, besonders für die complicirten Fracturen, bei denen sich der Bluterguss oft weit in die Markhöhlen hineinerstreckt. Ist erst Alles mit gesunden Granulationen umgrenzt, und die Granulationen zeichneten sich durch ihre Grösse und frische rothe Farbe in auffallender Weise aus, so ist die Hauptgefahr für alle Verletzungen der Art überstanden. Ob sich noch Weiteres wird erreichen lassen, müssen weitere Versuche entscheiden. Ich glaube, dass die Eiterung in diesen Fällen nicht in der Wundhöhle selbst begann, sondern sich von den Rändern des Wundschorfes her in die Höhle hinein fortpflanzte. Denn auch unter einem etwa Fünfgroschenstückgrossen Brandschorf, den ich vollständig trocken behandelte, zeigten sich die ersten Spuren der Eiterung am 10. Tage, und auch hier wieder zunächst an den Rändern, während das Centrum noch vollständig fest sass. Es war bei einem Gerber, dem ich eine frische Milzbrandpustel an der rechten Wange (vom Tragen der Häute auf der Schulter) mit Ferrum candens tief ausgebrannt hatte. Cauterisirt man die Haut nur oberflächlich, so tritt meist eine seröse Secretion von den tieferen Schichten der Haut ein, der Schorf wird feucht, fault und die Eiterung beginnt früher; lässt man das Glüheisen tiefer wirken, so dass die Haut ganz zerstört ist und hält den Schorf trocken, oder ätzt man mit Säuren, welche die Fäulniss des Schorfes direct hindern, so tritt die Demarcation viel langsamer ein und der 10. Tag scheint für diese Fälle der früheste Termin der beginnenden Eiterung zu sein.

Wie lange unter günstigen Umständen eine frische Flächenwunde unter einem dicht anliegenden trockenen Schorf ohne Eiterung bleiben und wie weit der Heilungsprocess unter dem

Schorf unbemerkt vor sich gehen kann, zeigt am Besten das folgende Beispiel:

Der Arbeiter B., 52 Jahre alt, trug auf der Stirn ein über Faustgrosses Sarcom, das, von dem Periost ausgegangen, schon mehrfach exstirpirt, und nach vieljährigen Pausen recidivirt war. Es wurde Anfangs November 1872 mit der darüber liegenden, mit ihm überall verwachsenen Stirnhaut exstirpirt. Als die Geschwulst mit dem Elevatorium von dem Schädel abgestreift wurde, entstand eine sehr profuse Blutung aus grossen Venen, welche aus der Geschwulst in die Schädelknochen hineingingen. Der Schädel war nirgends vollständig perforirt, doch fand sich, entsprechend dem Centrum der Geschwulst, eine seichte etwa Thalergrosse Depression. Die Blutung war enorm; um sie zu stillen, wurde die ganze Handtellergrosse Wunde schnell mit Charpie rapée bedeckt (ohne Carbolsäure) und die Charpie überall fest angedrückt. Am nächsten Tage war der Schorf schon ziemlich trocken, er wurde aussen mit concentrirter Carbolsäure bepinselt und blieb dann ruhig liegen. Der Kranke wurde gleich nach der Operation von einem schweren Kopferysipel befallen, welches aber glücklich ablief. Drei Wochen nach der Operation begann eine ganz geringe Eiterung an den Rändern des Schorfes und allmälig entstand eine kleine mit Eiterkrusten ausgefüllte Spalte zwischen dem Rande des Schorfes und dem Rande der Haut. Am Ende der vierten Woche war der Schorf an den Rändern etwa in der Breite eines Centimeters unterminirt, der Rand wurde mit der Scheere, so weit er unterminirt war, entfernt, und unter ihm zeigten sich Granulationen. Der centrale Theil des Schorfes sass noch vollständig fest. Nach 8 Tagen wurden wieder einige inzwischen unterminirte Randstücke mit der Scheere abgetragen, der Rest in der Mitte, von der Grösse eines Zweithalerstücks, wurde erst am Ende der 7. Woche entfernt. Derselbe sass noch so fest, dass eine erhebliche Gewalt erforderlich war, um ihn abzureissen. Seine untere Fläche war noch vollständig blutroth gefärbt, es hatte also noch keine Eiterung unter ihm stattgefunden, trotzdem war auch hier fast die ganze Wundfläche mit schönen Granulationen bedeckt und im Bereich der früheren Depression der Schädeloberfläche liessen die Granulationen einen deutlichen Puls wahrnehmen. Von der Knochenplatte, welche zur Zeit der Operation den Boden der Depression gebildet hatte, waren nur zwei Groschengrosse, rings von Granulationen umwucherte Stückchen übrig geblieben, das Uebrige war resorbirt und durch Granulationen ersetzt, die, wie die Pulsation bewies, mit der Dura mater in Zusammenhang standen. Nachdem der Schorf entfernt war, wurde die ganze Wunde mit Wasser abgespült und wieder mit Charpie rapée bedeckt. Es bildete sich ein fester trockener Eiterschorf, aber unter demselben fand eine profuse Eiterung statt, so dass der Eiter dem Kranken über das Gesicht lief, wenn nicht jeden dritten Tag etwa der Schorf entfernt und durch frische Charpie ersetzt wurde. Das Bepinseln des Eiterschorfes äusserlich mit Carbolsäure brachte die Eiterung nicht zum Stillstand, die Wunde verhielt sich seit der Entfernung des ersten Schorfes überhaupt wie jede andere granulirende Wunde.

Diese Beobachtung bestätigt die Angaben von Hunter,

Lister u. A., nach denen sich Granulationen ohne alle Eiterung bilden können.

Um solche Granulationen zur Eiterung zu bringen, ist ein besonderer Reiz erforderlich und dieser Reiz kommt auf irgend eine Weise von aussen an die Wunde. Denn die Eiterung bleibt aus, so lange die Granulationen durch den Schorf geschützt sind, sie tritt ein, sobald der Schorf entfernt ist. Dass gerade die Luft diesen Reiz der Wunde zutrage, wäre eine voreilige Behauptung; in dem beschriebenen Falle könnte man mit demselben Recht das Wasser anschuldigen oder die Instrumente, mit denen der Schorf entfernt wurde.

Wie dem auch sei, die angeführten Thatsachen werden ausreichend sein, um die Methode der Verschorfung grosser Wunden mit Gelenk- und Knochenverletzungen zu weiteren Versuchen zu empfehlen. Bietet sie dieselbe Sicherheit, welche dem neueren Lister'schen Verfahren zugeschrieben wird, so hat sie vor diesem den Vortheil der grösseren Einfachheit. Die Cautelen in Bezug auf Fernhalten aller die Fäulniss des Blutergusses begünstigenden Einflüsse müssen wegen der grösseren Gefahr einer Zersetzung in der fest verschlossenen Wunde mit doppelter Vorsicht beobachtet werden. Finger, Instrumente, Fäden bringt man also am Besten garnicht in die Wunde oder reinigt sie vorher mit grosser Sorgfalt; das Wasser, das nach Rindfleisch's Versuchen*) immer Fäulnisskeime enthält, kann man in Fällen, wo kein chirurgischer Eingriff nöthig ist, ganz vermeiden. Die Wunde muss zur Zeit des Verschlusses ganz voll Blut sein, der Schorf muss die Hautränder überdecken und luftdicht an ihnen festhängen, er muss ausgetrocknet und so vor Fäulniss bewahrt werden — denn nur so sind die Verhältnisse der Wunde nach dem Verschluss den Verhältnissen bei einer subcutanen Verletzung ungefähr gleich. Die Carbolsäure wird sich bei Anwendung anderweitig desinficirter Charpie und bei gehöriger Austrocknung des Schorfes vielleicht entbehren lassen.

Ob sich das Verfahren auch für Operationswunden eignet, ist eine andre Frage; eine Exarticulatio manus, die ich in Bezug auf

*) Rindfleisch, Untersuchungen über niedere Organismen. Virchow's Archiv Bd. LIV. S. 108 ff.

Desinfection der Instrumente und Ligaturen ganz nach Lister machte, indessen ohne Spray und ohne die Wunde mit Carbolsäure auszuwaschen, verlief nach Anwendung des Schorfverschlusses sehr günstig. Nach ganz spärlicher Secretion von geruchlosem klarem Serum an der abhängigsten Stelle des Schorfes trat am 10. Tage Eiterung ein. Die Quantität des secernirten Eiters blieb sehr gering, nach Ablösung des Schorfes (am 15. Tage) war die Höhle mit Granulationen ausgefüllt. Die Temperatur stieg in den ersten Tagen einmal auf 38,5, und, als die Eiterung begann, einmal auf 39°. Auch hier hatte ich darauf geachtet, dass die Höhle ganz mit Blut angefüllt war, als sie verschlossen wurde.

Dass das Princip der beschriebenen Versuche mit der Bacterien- und Vibrionen-Frage auf das Engste zusammenhängt, liegt auf der Hand. Ich habe es vermieden, darauf einzugehen, weil ich directe eigne Beobachtungen darüber nicht anzuführen habe. Indirect sprechen die Thatsachen für die Lister'sche Theorie, d. h. für die Hypothese, dass die Eiterung in Wunden hervorgerufen wird durch die Zersetzung des Blutergusses und dass diese Zersetzung verursacht wird durch von aussen eingedrungene organisirte Fäulnisserreger. Ob die Luft oder das Wasser, oder Verbandstücke oder alle diese Dinge gleichzeitig die Fäulnisserreger in die Wunde bringen, ist eine weitere Frage und der Zusammenhang jener Wesen mit den Wundkrankheiten, Erysipel, Wunddiphtheritis, Pyämie etc., wie er von Hüter und Klebs vertreten wird, gehört noch weniger in das Gebiet unseres Themas. Lässt man aber jene zuerst von Lister*) ausgesprochene Ansicht gelten, so lassen sich die mannichfachen Widersprüche, welche in der Anwendung der verschiedensten Wundbehandlungsarten oft mit gleichem Resultat zu liegen scheinen, ohne Schwierigkeit lösen. Ein vollständig ausgetrockneter, in der freien Luft stehender Holzpfahl fault nicht, ebenso wenig ein ganz unter Wasser befindlicher — man denke an die Pfahlbauten, — Fäulniss lässt nicht lange auf sich warten, wo Pfähle halb im Wasser, halb in der Luft stehen. Hier sehen wir den günstigen Einfluss der Luft einer-

*) Vgl. ausser Lister's Originalarbeiten: A. W. Schultze, über Lister's antiseptische Wundbehandlung. Deutsche militairärztliche Zeitschrift. Heft 7.

seits, des Wassers andrerseits als Schutzmittel gegen Fäulniss gerade so im Grossen, wie bei der offenen Wundbehandlung und dem permanenten Wasserbade im Kleinen. Bei beiden Behandlungsarten bleibt die Reaction in der frischen Wunde geringer und tritt Eiterung später ein, als unter einem feucht gehaltenen, also Luft und Wasser gleichzeitig darbietenden Charpieverbande. Die Lister'schen Vorsichtsmaassregeln in Bezug auf Verhütung jeder Infection der frischen Wunde werden unnöthig sein, wo die Fäulnisskeime in der Wunde keine Nahrung und keinen günstigen Boden finden, also bei einer glatten, durch gut angelegte Suturen in ihrer ganzen Tiefe gut vereinigten Wunde, in der sich weder ergossenes Blut noch todtes Gewebe findet. Man sieht ferner prima intentio auch ohne Desinfection der Instrumente oft eintreten bei Höhlenwunden, die sich bequem mit Charpieverband in der Weise comprimiren lassen, dass die Wandungen der Höhle fest an einander liegen, während alles Blut durch die nicht genähte Wunde ausgepresst wird, z. B. nach Exstirpation von Tumoren am Halse, an den Augenlidern etc., wo v. Langenbeck meist einen solchen Compressivverband anwendet. Prophylactische Vorsichtsmaassregeln werden von relativ geringer Bedeutung sein auch da, wo man eine Höhlenwunde so einrichten kann, dass das Blut und später die etwaigen Producte der Zersetzung von selbst abfliessen, also bei Amputationen mit offener Wundbehandlung, bei der freien Spaltung der Pleurahöhle etc. Bei vielbuchtigen Höhlenwunden dagegen, mit weit ausgebreitetem Bluterguss und viel zerquetschtem Gewebe, wo wir die mechanischen Verhältnisse nicht in dieser günstigen Weise regeln können, also besonders bei den complicirten Fracturen und Gelenkwunden sind sie dringend geboten, und hier lässt sich die Infection glücklicher Weise auch leichter von vornherein vermeiden, als bei grösseren chirurgischen Operationen. Hier scheint mir der Verschluss der intacten Wunde durch einen trocknen, der Fäulniss selbst widerstehenden und die Fäulniss von der Wunde abhaltenden Blutschorf die rationellste Behandlungsweise zu sein.

XXII.

Mittheilungen aus der chirurgischen Casuistik

und

kleinere Mittheilungen.

1. Ein Fall von Ektopie der ungespaltenen Blase.

Von

Dr. Ludwig Lichtheim,

Assistenten der chirurgischen Klinik der Universität Halle.

(Hierzu Tafel VIII. Figur 7.)

Die unter den Namen der Exstrophie und Ectopie der Blase bekannten Missbildungen haben in der neuen Zeit durch eine Anzahl nicht zu leugnender Erfolge, welche die operative Behandlung derselben aufzuweisen hat, einen gegründeten Anspruch auf das Interesse der Chirurgen gewonnen. Deshalb scheint mir die Veröffentlichung eines in diese Kategorie gehörigen selteneren Falles in einem chirurgischen Fachjournal gerechtfertigt.

Am 8. October 1872 wurde in die hiesige chirurgische Klinik ein kräftiger, gut entwickelter, achtjähriger Knabe aufgenommen, der auf den ersten Blick den Anschein einer Exstrophie der Blase mit völliger Epispadie darbot. Erst die mit einigem Misstrauen aufgenommene Versicherung des Vaters, dass der Knabe den Urin gut halten könne und im Strahle durch die Eichel urinire, machte auf die Eigenheiten des Falles aufmerksam. Die genauere Untersuchung ergab Folgendes:

Dicht über dem sehr kurzen, dicken Penis des Patienten wölbt sich eine lebhaft rothe, halbkugelige Geschwulst mit feuchter granulirter Oberfläche hervor, die genau wie eine invertirte Blase aussieht. Ihr Durchmesser beträgt 3 Cm. Zwischen der Geschwulst und dem Processus ensiformis ist keine Andeutung eines Nabels zu constatiren. Als Rudiment desselben muss vielmehr eine am oberen Rande der Geschwulst gelegene kleine halbmondförmige Erhebung angesehen werden, die sich durch ihre weisse Färbung von der benachbarten Haut absetzt. Der Abstand zwischen dem oberen Rande der Geschwulst und dem

Processus xiphoides beträgt 19 Cm. bei einer Körperlänge von 120 Cm. Die Geschwulst lässt sich durch Druck reponiren und man fühlt dann einen scharfrandigen Defect in den Bauchdecken von etwas geringerem Durchmesser, als der des Tumor, durch den der Finger, wie durch eine Bruchpforte tief in die Bauchhöhle eindringt.

Hebt man die Geschwulst in die Höhe, so sieht man, dass sie an ihrer unteren Fläche durch einen breiten Graben sich von der Umgebung abgrenzt, während ihr oberer Rand flach in die benachbarte umgebende Haut übergeht. Von der tiefsten Stelle nach oben hin flacht sich der Graben allmälig ab.

Die Rückenfläche des 2 Cm. langen Penis legt sich an die untere Fläche der Geschwulst an. Zieht man den Penis ab, so sieht man auf derselben einen elliptischen Schleimhautstreifen von 1½ Cm. Länge, 7 Mm. grösster Breite. Derselbe sticht von der Schleimhaut, die die Geschwulst der vorderen Bauchwand bekleidet, durch seine weniger lebhaft rothe Farbe ab. Seine Oberfläche ist glatt, nicht granulirt, dagegen etwas längsstreifig. Er reicht fast von der Wurzel des Penis bis zur Corona glandis, welche durch ihn auf der Mitte des Rückens eine tiefe Vförmige Einkerbung erhält. Die Vorhaut hängt als kurzes Läppchen, wie nach einer Operation der Phimose durch Spaltung an der unteren Fläche des Penis herab. Das Ganze macht vollkommen den Eindruck einer hochgradigen Epispadie.

Doch findet sich dicht vor dem vorderen Ende der beschriebenen den Rücken des Penis einnehmenden Schleimhautinsel auf der Eichel eine nicht ganz nach vorn, sondern etwas nach oben gerichtete schlitzförmige Oeffnung — das etwas enge Orificium cutaneum urethrae.

Zwischen dem Graben am unteren Rande der Geschwulst und dem hinteren Ende des Schleimhautstreifes ist eine Brücke von 1 Cm. Breite in normaler Weise überhäutet, so dass der Schleimhautstreif auf dem Penisrücken doch nicht in der Weise direct in die Schleimhaut des Tumors an der vorderen Bauchwand übergeht, wie dies bekanntlich bei Harnblasenspalte und Epispadie der Fall zu sein pflegt.

Die Enden der Schambeine berühren einander nicht; der Zwischenraum zwischen ihnen beträgt 5 Cm. und ist durch eine straffe Bandmasse ausgefüllt. Man kann diese Diastase der Schambeine von Aussen her palpiren, besser aber fühlt man sie und die zwischen ihnen ausgespannte Bandmasse bei der Palpation vom Rectum aus. Von den Enden der Schambeine laufen beiderseits symmetrisch rundliche, die Hoden enthaltende Wülste herab. Da, wo sich dieselben vor dem Damme treffen, sitzt ein kleines, leeres, in typischer Weise in die Breite gezogenes Scrotum. Dasselbe hat einen Breitendurchmesser von 2¼ Cm. Seine Haut ist in der gewöhnlichen Weise gerunzelt und stärker pigmentirt. Es reicht nicht bis zur Peniswurzel hinauf, doch setzt sich seine Raphe 2 Cm. lang bis dorthin fort. Mit dem silbernen Katheter gelingt es nicht, durch die sehr enge Harnröhre, die sich nach hinten zu immer mehr verengt, in die Blase zu gelangen, ein dünner elastischer Katheter dringt dagegen in dieselbe ein und zwar verläuft die Urethra, wie sich vom Rectum aus constatiren lässt, hinter der die Symphyse bildenden Bandmasse. Beim Einführen des Catheters sieht man

auch, dass die Corpora cavernosa penis auf der Rückenfläche desselben nicht zusammenstossen, und dass die obere Wand der Harnröhre nur bedeckt von dem vorhin beschriebenen Schleimhautstreifen vorliegt. Vom Mastdarm aus kann man mit dem Finger leicht die hintere Wand der Blase in die beschriebene Geschwulst an der vorderen Bauchwand einstülpen, so dass man den Finger von Aussen in dem hernienartig sich vordrängenden Tumor fühlen kann. Patient entleert den Harn aus dem Orificium cutaneum urethrae in einem dünnen, etwas nach oben gerichteten Strahle. Incontinenz ist nicht vorhanden, der Urin kann vollkommen gehalten werden. Dagegen sind die Pausen zwischen den einzelnen Urinentleerungen kürzer, die auf einmal entleerten Urinmengen geringer als normal. So muss Patient stets des Nachts einmal oder zweimal aufstehen, um Wasser zu lassen. Die Zahl der Urinentleerungen innerhalb 24 Stunden schwankt zwischen 6 und 10, die auf einmal entleerten Urinmengen zwischen 120 und 200 Ccm. Die Grösse des Tumors an der vorderen Bauchwand wechselt mit dem Füllungsgrade der Blase; unmittelbar vor dem Harnlassen ist er am stärksten hervorgewölbt, während des Urinirens sinkt er allmälig zurück.

Zum Zwecke der mikroskopischen Untersuchung wurde von der Oberfläche des Tumors und von den Schleimhautstreifen auf dem Rücken des Penis kleine Stückchen flach mit der Scheere abgetragen. Der Schleimhautüberzug der Geschwulst zeigte ein hohes, geschichtetes Plattenepithel auf einer flache Papillen tragenden Unterlage, welche aus sehr weichem, faserarmen, von zahlreichen lymphoiden Elementen durchsetztem Bindegewebe besteht. Ausserdem fanden sich etwa Millimeterlange, sehr weit in die bindegewebige Schicht hineinragende, von Cylinderepithel mit mehr oder minder zahlreichen Becherzellen bekleidete Schläuche. Der Schleimhautsaum auf dem Penis zeigt eine viel weniger mächtige Epithelschicht. Die bindegewebige Unterlage ist glatt, trägt keine Papillen und besteht aus einem derberen, an lymphoiden Elementen sehr armen Bindegewebe.

Der Knabe stammt von gesunden Eltern, seine 3 Geschwister sind völlig normal gebildet. Der Zustand ist seit seiner Geburt unverändert geblieben, nur im ersten Jahre wuchs der Tumor etwas, seitdem soll er an Grösse nicht mehr zugenommen haben. Incontinentia urinae war nie vorhanden.

Jeder, der den Kranken sah, glaubte auf den ersten Blick, es mit einer gewöhnlichen Blasenspalte und völliger Epispadie zu thun zu haben, bis die genauere Untersuchung die Angaben des Vaters bestätigte und eine vollkommen geschlossene Harnröhre und Blase nachwies. Nichts destoweniger steht es fest, und es müsste schon die frappante Aehnlichkeit darauf hinweisen, dass dieser Fall der genannten Missbildung ausserordentlich nahe steht. Es handelt sich um eine Spaltung des unteren Theils der vorderen Bauchwand, der vorderen Wand des Beckengürtels und der Rückenfläche des Penis. Blase und Urethra hingegen sind geschlossen und liegen in den Spalt vor. Aeusserst auffallend und nach unseren entwicklungsgeschichtlichen Auffassungen schwer verständlich ist es hingegen, dass die in der Bauchspalte vorliegende und mit ihren Rändern verwachsene äussere Fläche der Blase mit einer der Blasenschleimhaut, wie sie

sich bei Inversion der Blase präsentirt, völlig gleichenden Schleimhaut bekleidet ist, und dass den Spalt zwischen beiden Schwellkörpern des Penis eine über der geschlossenen Urethra gelegene Schleimhaut ausfüllt, die gleichfalls alle Charaktere der Urethralschleimhaut bei Epispadie zeigt. In der That ist die Aehnlichkeit bei makroskopischer Betrachtung eine so frappante, dass es schwer ist, von dieser Auffassung abzugehen, obgleich die mikroskopische Untersuchung der fraglichen Blasenschleimhaut den unerwarteten Befund schlauchförmiger, mit Cylinderepithel bekleideter Drüsen ergab. Zu einer Untersuchung der Schleimhaut einer invertirten Blase bot sich bisher noch keine Gelegenheit.

Ein dem unseren ganz analoger Fall ist von G. Vrolik*) beschrieben und von W. Vrolik**) mit dem Namen: Ektopie der Blase belegt worden. Der einzige wesentliche Unterschied zwischen beiden Fällen ist der, dass im Vrolik'schen Falle nach den Angaben der Eltern während der ersten 6 Wochen nach der Geburt ein Theil des Urins durch zwei kleine Löcher der vorliegenden vorderen Blasenwand entleert worden war. Die Narben dieser kleinen Löcher fand Vrolik zur Zeit, als er das Kind untersuchte, als zwei kleine Grübchen an der unteren Hälfte des Tumor wieder. Auch in unserem Falle finden sich an der unteren Hälfte des Tumor zwei flache längliche Grübchen; ob dieselben in analoger Weise aufzufassen sind, ist nach ihrem Aussehen mindestens zweifelhaft. Jedenfalls hat der Knabe von Geburt an stets allen Urin durch das Orificium cutaneum urethrae entleert. Das von Vrolik beschriebene Kind war zur Zeit, als er es untersuchte, 1½ Jahre alt, es starb im Alter von 6 Jahren und es zeigte sich***), dass nur der obere kleinere Theil der Blase den an der vorderen Bauchwand sichtbaren Tumor bildete. Derselbe war von der übrigen Blase durch eine Einschnürung getrennt und communicirte mit ihr durch eine ziemlich enge Oeffnung, so dass die Blase eine sanduhrförmige Gestalt hatte.

Auch Stoll†) beobachtete einen im Wesentlichen gleichen Fall. Nur bestand in diesem zugleich eine Epispadie höchsten Grades.

Für die Genese der Exstrophie der Blase liegt eine völlig befriedigende Deutung nicht vor. Sie als einfache Hemmungsbildung aufzufassen, wie dies häufig geschieht, ist nicht möglich, da die Allantois, aus deren unterem Theile die Blase hervorgeht, von vornherein als geschlossene Blase aufsprosst. Auf der anderen Seite legen die erwähnten Fälle es nahe, anzunehmen, dass das Primäre der Missbildung, nicht die Bauchspalte, sondern die Blasenspalte ist, denn sie beweisen die Möglichkeit einer Spaltung des unteren Theils der vor-

---

*) G. Vrolik, Mémoires sur quelques sujets intéressants d'anatomie et de physiologie. Amsterdam 1822. p. 95.

**) W. Vrolik, Tabulae ad illustrandam embryogenesin hominis et animalium. Amsterdam 1844. Taf. 30.

***) W. Vrolik, l. c. Taf. 30.

†) Stoll, Heilungsmethode in dem practischen Krankenhause zu Wien. Bd. 3. Th. 2. S. 203; J. F. Meckel, Handbuch der pathologischen Anatomie I. S. 740.

deren Bauchwand und der vorderen Beckenwand ohne Blasenspalte, während ein Defect der vorderen Blasenwand ohne Spaltung der Bauchwand nicht vorkommt.

Aeusserst auffallend und schwer zu erklären ist der Schleimhautbelag, der die äussere Fläche der vorderen Wand der Blase und der Urethra überzieht.

Eine operative Behandlung würde im vorliegenden Falle ja ungleich leichter sein, als in den gewöhnlichen Fällen von Inversio vesicae. Da Patient aber auch keinerlei Beschwerden hat, bis auf die sehr spärliche Secretion, welche die Oberfläche des Tumors liefert, so liegt zu einem operativen Einschreiten auch keine Veranlassung vor.

Die beigefügte Abbildung, die ich der Güte des Herrn O. Volkmann verdanke, ist ohne Weiteres verständlich.

---

2. Ein Fall von Unterbindung der Art. subclavia mit darauf folgender Transfusion und ein Fall von Unterbindung der Art. iliaca.

Mitgetheilt von

Dr. F. Busch,

in Berlin.

Fall 1. Fract. complicata capitis humeri, primäre Resection, secundäre starke arterielle Blutung, die auf Compression der Art. subclavia steht. Wiederkehr der Blutung, die nicht mehr durch Compression zu stillen ist. Unterbindung der Subclavia und venöse Transfusion wegen hochgradiger Anämie. Tod am 24. Tage nach der Verletzung, am 7. Tage nach der Unterbindung und Transfusion. Patient, ein grosser kräftiger Mann von 43 Jahren (Zimmergeselle Gaster) war am 7. October 1872 Vormittags am Dache eines dreistöckigen Hauses als Zimmermann beschäftigt. Durch das Abrutschen eines Brettes fiel er vom Dache herunter auf weichen Erdboden, wo er bewusstlos liegen blieb. Er wurde aufgehoben und in die hiesige chirurgische Universitäts-Klinik befördert. Hier ergab die Untersuchung: An der vorderen Fläche des rechten Cap. humeri befindet sich eine 1 Cm. lange gerissene Wunde der Haut, in welcher Knochensplitter frei zu Tage liegen. Der in die Wunde eingeführte Finger lässt in der Tiefe eine ausgedehnte Zerschmetterung des Humerus erkennen. Das Caput humeri ist in der Gegend des chirurgischen Halses vollkommen losgetrennt. Ausserdem ist die Gegend des rechten Ellbogengelenkes stark geschwollen und bei Bewegung fühlt man deutliche Crepitation, die sich jedoch nicht mit Sicherheit auf eine bestimmt anzugebende Verletzung zurückführen lässt.

Auf welche Weise sich der Patient die so eben beschriebene complicirte Fractur des rechten Schulterkopfes zugezogen hatte, lässt sich nicht mit Sicherheit nachweisen. Am Wahrscheinlichsten ist es, dass er während des Fal-

lens mit der rechten Schulter auf einen vorspringenden Gegenstand gestossen, der dann durch das weitere Fallen wieder aus der Wunde herausgerissen wurde, wenigstens deuten darauf die ausgedehnte Zerschmetterung und die in der Wunde frei zu Tage liegenden Knochensplitter.

Unter diesen Umständen war die dringende Indication zur sofortigen Resection des rechten Schultergelenkes gegeben. Bei derselben entfernte ich zuerst eine Menge der Humerusdiaphyse angehörige Splitter, alsdann, nach Lösung der Muskelansätze und nach Durchschneidung der Gelenkkapsel, das losgetrennte Caput humeri und verwandelte schliesslich die Fracturfläche der Humerusdiaphyse mit der Säge in eine glatte Schnittfläche. Alles zusammen, wurde auf diese Weise das obere Ende des Humerus in der Länge von 6 Cm. entfernt. Das Collum scapulae war unverletzt, ebenso das Acromion und die Clavicula.

Die Wunde wurde genäht und dem Wundsecret durch eine Drainröhre nach hinten Abfluss geschafft.

In den folgenden Tagen trat eine ziemlich lebhafte fieberhafte Reaction ein, die am Abende des 14. October mit 40,0 ihr Maximum erreichte. Während dieser Zeit war die Secretion, die Anfangs serös und sehr reichlich war, bereits eitrig geworden und die starke Anschwellung der Schulter hatte sich verringert.

In der Nacht vom 14. zum 15., am 8. Tage nach der Verletzung, trat auf einmal ohne Vorboten und ohne jede nachweisbare Veranlassung eine sehr bedeutende arterielle Blutung ein. Dieselbe blieb Anfangs unbemerkt, wurde jedoch, als der Patient durch das Herabträufeln des Blutes auf die Erde darauf aufmerksam gemacht wurde und um Hülfe rief, durch Compression der Subclavia gestillt. Die eigentliche Quelle der Blutung festzustellen war unmöglich, da dieselbe sich in der Tiefe der Resectionshöhle befand und das Blut sich sowohl durch die hintere für die Drainröhre angelegte Oeffnung, als auch zwischen den Granulationen der übrigens bereits in grösster Ausdehnung verheilten vorderen Resectionswunde entleerte.

Nach mehrstündiger Dauer der Compression stand die Blutung definitiv. Der Patient war durch den Bluterguss stark anämisch geworden. Der Puls an der Radialis beiderseits schwach, doch fühlbar, an der Innenseite des rechten Armes deutliche Pulsationen der Art. brachialis.

In den folgenden Tagen erholte sich der Patient wieder ziemlich, behielt jedoch eine hochgradig anämische Färbung der ganzen Haut, besonders des Gesichts. An der Wunde stellte sich wieder eine ziemlich gute, copiöse Eiterung ein. Die Drainröhre wurde entfernt, die Granulationen an den vorderen Wänden waren etwas blass, jedoch ziemlich kräftig, das Fieber mässig.

In der Nacht vom 23. zum 24. Morgens 3 Uhr trat abermals, ohne alle Vorboten und erkennbare Veranlassung, eine sehr bedeutende arterielle Blutung ein (10 Tage nach der ersten Blutung). Dieselbe wurde sofort bemerkt und durch Digitalcompression der Subclavia sistirt. Dennoch hatte der Patient dabei c. 400 Gramm Blut verloren. Sein ganzes Aussehen war dadurch auf's Aeusserste anämisch, das Gesicht vollkommen eingefallen, die Lippen blau, die ganze rechte Schulter stark aufgetrieben, die Granulationen der vorderen Wunde

blass, ödematös, glänzend. Der Puls an der linken Radialis kaum fühlbar, die Respiration leise, oberflächlich, allgemeine Theilnahmlosigkeit, Patient bittet nur, ihm keine Schmerzen zu machen.

Von 3 bis 7½ Uhr wird dann die Digitalcompression fortgesetzt. Durch dieselbe wird die Blutung nicht mehr vollkommen gestillt, sondern von Zeit zu Zeit treten nicht unerhebliche Nachschübe der Blutung ein. Da nun auf diese Weise die Blutung nicht zu stillen, eine Unterbindung an Ort und Stelle aber unmöglich war, führte ich um 7½ Uhr die Unterbindung der Art. subclavia oberhalb der Clavicula aus. Dieselbe gelang ziemlich leicht und ohne jede Blutung. Während der Operation war der Patient chloroformirt, es genügten bereits 4—5 Züge Chloroform, um ihn zu betäuben. Nach vollbrachter Unterbindung stand die Blutung. Die Anämie hatte jetzt den höchsten Grad erreicht. Der rechte Arm hing schlaff, fast wie leblos, am Körper. Der Puls an der linken Art. radialis war kaum fühlbar, selbst die rechte Art. subclavia erschien bei der Unterbindung auffallend gering gespannt. Die Pulsationen derselben waren übrigens auch nach der Freilegung vollständig deutlich sicht- und fühlbar.

Wenn nun auch nicht gerade plötzlicher Tod in Folge der Anämie zu befürchten war, so musste doch, in Anbetracht des langen und erschöpfenden Krankenlagers, das der Patient noch zu überstehen hatte, durch dieselbe die Prognose auf's Aeusserste verschlechtert werden, und es erschien daher dringend nothwendig, durch eine Transfusion dem Körper neues Blut zuzuführen. Zum Zwecke derselben entleerte ich bei einem gesunden kräftigen Mann durch Aderass 200 Gr. Blut, welches sofort defibrimirt durch einen leinenen Lappen filrirt, im Wasserbade auf eine Temperatur von c. 38° C. erhalten und dann unmittelbar vor der Verwendung in die Uterhart'sche Spritze eingezogen wurde. Inzwischen legte ich die V. mediana in der linken Ellenbogenbeuge frei, eröffnete sie und band eine Canüle in centraler Richtung ein, während ich das Lumen der Vene in peripherer Richtung durch eine Ligatur verschloss. Mittelst der Spritze wurde darauf langsam das Blut in die Vene gespritzt.

Im Anfang der Transfusion zeigte der Gesichtsausdruck keine wesentliche Veränderung, Patient wurde jedoch unruhiger und erbrach eine ziemlich beträchtliche Menge vorher genossener Flüssigkeit. Die Transfusion wurde darauf zu Ende geführt (genau 180 Ccm. Blut) und die Vene dann nach Entfernung der Canüle auch central durch eine Ligatur verschlossen.

Nach der Transfusion war der Gesichtsausdruck nicht viel besser geworden, die Unruhe hatte zugenommen, die Respiration war sehr frequent (48 i. d. M.) und sehr tief, der Puls an der linken Radialis wurde deutlich fühlbar, obgleich noch sehr klein, 160 i. d. M., an der rechten Radialis selbstverständlich kein Puls. Aus der Unterbindungswunde der Subclavia, welche vorher gar nicht blutete, sickerte nach der Transfusion hellflüssiges dünnes Blut hervor. Der Patient wurde in ein reines Bett übergehoben und mit 2 wollenen Decken bedeckt. Kurz darauf folgte ein heftiger c. eine Stunde andauernder Schüttelfrost mit 39° Temperatur Vormittags 10 Uhr. Nachdem derselbe vorübergegangen, erfolgte Hitze und Schweiss, und der Patient, der vorher darüber klagte, dass ihm die Extremitäten wie todt seien, bekommt wieder normales Gefühl in denselben.

Mittags 12 Uhr erreicht die Temperatur an diesem Tage ihr Maximum mit 40,8°, von dort fällt sie auf Nachmittags 2 Uhr 15 M. 39,5°, Nachmittags 4 Uhr 39,0°, 8 Uhr 38,0°, 10 Uhr 37,7°.

Bei der Abendvisite befand sich der Patient subjectiv ziemlich wohl, der Gesichtsausdruck war bedeutend besser, wie am Morgen, die Extremitäten, auch der rechte Arm fühlten sich warm an, Patient gab an, im rechten Arm ziemlich normale Empfindung zu haben, die Granulationen sahen viel lebensfrischer aus, die Schwellung der Schulter hatte abgenommen, am rechten Vorderarm und der Hand kein Oedem, Radialpuls rechts unfühlbar, links ziemlich kräftig 112.

Im weiteren Verlauf machte sich besonders ein sehr wechselvolles Verhalten der Temperatur bemerkbar. Dieselbe erreichte ihr Maximum am 25. mit 40,8°, am 26. mit 41,0°, am 27. mit 41,4, am 28. mit 41,3, am 29. mit 41,0, am 30. stieg sie nur bis 40,4 und von da an sank sie continuirlich bis zu dem am Morgen des 31. um 4 Uhr erfolgenden Tode. Die Zeit, in welcher die Temperatur ihr Maximum erreichte, fiel auf den 25. um 2 Uhr, am 30. auf 9 Uhr A., sonst auf die 4. und 5. Nachmittagsstunde.

Im Uebrigen ist aus dem weiteren Verlauf hervorzuheben, dass sich aus der Resectionswunde grosse Mengen alter Blutcoagula entleerten, worauf dann die Anschwellung der Schulter beträchtlich abnahm und eine ziemlich reichliche blutig-eiterige Secretion aus der Resectionshöhle eintrat. In der Umgebung des rechten Ellbogengelenkes bildete sich ein beträchtliches Oedem, das allmälig bis zur Hand hinunterwanderte, schliesslich trat Decubitus am rechten Condylus int. humeri auf. Der Puls an der linken Art. radialis war stets ziemlich voll und hatte eine Frequenz von durchschnittlich 120, an der rechten Art. radialis sowie an den anderen Arterien des rechten Armes trat überhaupt kein Puls mehr auf. Die Resectionswunde sowie die Unterbindungswunde blieben blass und schlaff und zeigten bisweilen einen dünnen weisslichen Beschlag.

Das Allgemeinbefinden war ziemlich gut. Der Patient hatte keine besonderen Klagen, die Respiration war ruhig und regelmässig. Am 29. klagte der Patient zum ersten Male über Schmerzen in der rechten Brustseite, ohne dass sich durch die Untersuchung etwas Besonderes constatiren liess, aber bereits am nächsten Tage trat in den unteren Theilen der rechten Thoraxhälfte Dämpfung und bronchiales Athmen auf. — Die Respiration wurde jetzt mehr und mehr beengt, die Kräfte sanken schnell, das Sensorium wurde benommen und am 31. Morgens 3 Uhr starb der Patient unter den Erscheinungen zunehmender Erschöpfung.

Die Section ergab Folgendes:

Blasse Färbung der Haut des ganzen Körpers. Sowohl die Resectionswunde wie die Unterbindungswunde der Subclavia sehen schlaff und missfarben aus, der Ligaturfaden hat sich noch nicht gelöst; in der linken Ellenbogenbeuge bestehen keine Veränderungen. Nach Entfernung des Sternum zeigt sich das Bindegewebe des Mediastinum anticum vollkommen mit Eiter infiltrirt. Durch die Präparation lässt sich nachweisen, dass die eitrige Infiltration sich continuirlich fortsetzt bis in die zur Unterbindung der Art. subclavia angelegte Wunde. Im Herzbeutel befinden sich c. 50 Gramm bräunliche seröse Flüssig-

keit. Die Herzhöhlen sowie die grossen Gefässe enthalten auffallend wenig Blut, dem jedoch ausnahmsweise viel speckhäutige Gerinnsel beigemengt sind. Die Herzmuskulatur ist stellenweise verfettet, die Klappen sind rein. Die linke Lunge ist in ganzer Ausdehnung adhärent und hochgradig ödematös. Auch die rechte Lunge ist durch alte Adhäsionen an die Thoraxwand geheftet. Dieselben sind jedoch durch und durch eitrig infiltrirt, und es setzt sich diese Infiltration contiuuirlich in diejenige des lockeren mediastinalen Bindegewebes fort. Die Lungen sind überall schlaff, gelatinös glänzend, in den hinteren unteren Partieen luftleer und bei Druck entleert sich von der Schnittfläche eine grosse Menge seröser Flüssigkeit, welcher nur in den oberen Theilen Luftblasen beigemischt sind.

Im Abdomen ist die Milz und die Leber normal, beide Nieren sind etwas verfettet, Magen und Darmcanal sowie die Harnblase zeigen nichts Besonderes. In der Vena portarum sowie in der V. cava inf. und deren Vertheilungeu befinden sich neben sehr wenigem flüssigen Blut sehr consistente, fast aus reinem Fibrin bestehende farblose Coagula, die sich mit der grössten Leichtigkeit auf ausserordentlich weite Strecken aus den Gefässen herausziehen lassen. Selbst die Aorta und deren aus dem Arcus aufsteigenden Aeste enthalten derartige frische fibrinöse Coagula, doch sind dieselben dünner, als die in den Venen enthaltenen.

Die Präparation der Halsgefässe zeigt die Vv. subclaviae, jugulares und anonymae vollkommen intact, an der recrten Carotis bestehen keine Veränderungen, die rechte Art. subclavia ist in ihrem Verlauf bis zum M. scalenus anticus und unter demselben erheblich weiter als die linke. Nach ihrem Hervortreten unter dem Scalenus ist sie durch eine Ligatur geschlossen. Ihre vor dieser Stelle abgehenden Aeste erscheinen etwas ausgedehnt, besonders die Art. vertebralis. Der nächste Ast oberhalb der Ligaturtelle, ½ Cm. von derselben entfernt, ist eine kleine, aufwärts steigende Arterie, wahrscheinlich die Art. prof. cervicis, der nächste Ast abwärts, erheblich weiter von der Ligaturstelle entfernt, ist eine Art. thoracica. Aeusserlich ist die Art. subclavia bis zur Ligaturstelle von normaler Beschaffenheit, hinter der Ligatur ist ein Stück von ½ Cm. Länge schwärzlich gefärbt, offenbar im Zustande beginnender Gangränescenz. Nach Eröffnung des Lumens zeigt sich am centralen Ende durchaus kein Thrombus, die Arterienhäute sind gefaltet, die Intima jedoch nicht gesprengt. Am peripheren Ende befindet sich ein ½ Cm. langer, entfärbter und der Wand locker adhärirender Thrombus. Die genaue Messung der aufgeschnittenen Arterienwand ergiebt oberhalb der Ligaturstelle 2½ Cm., unterhalb 2 Cm. Nach der Spaltung der Resectionswunde gelangt man in eine grosse Jauchehöhle. In derselben liegt die Sägefläche des Humerus frei, aus welcher das Mark in Gestalt eines Pilzes hevorgewuchert ist. Unmittelbar darunter ist der Knochen in geringer Ausdehnung vom Periost entblösst, nekrotisch und bereits von einer beginnenden Demarcationslinie umgeben. An der Innenfläche der Jauchehöhle zieht die Art. brachialis vorüber. Dieselbe ist jedoch nirgends freigelegt, sondern überall von missfarbenen Muskeln umgeben. Mit voller Sicherheit lässt sich constatiren, dass die Arteria axillaris und weiter unten die Brachialis und Profunda brachii

weder vollkommen getrennt noch seitlich angeätzt sind, so dass also die Blutung nicht aus jenen erfolgt sein kann. Es können also für dieselbe nur die Artt. circumflexae herangezogen werden, die sich in der jauchigen Muskelmasse nicht mehr auffinden lassen.

Bei der Eröffnung des rechten Ellenbogengelenkes zeigt sich dasselbe vollkommen mit Eiter gefüllt. Bei näherer Untersuchung stellt sich heraus, dass das Capitulum radii in mehrere Stücke zerschmettert und dass ausserdem der Proc. coronoideus abgebrochen ist. Durch die Eiterung sind die Knorpelbeläge der Humeruscondylen und des Olecranon stark usurirt.

Was die chirurgische Würdigung dieses Falles anbetrifft, so herrscht wohl darüber kein Zweifel, dass bei der vorliegenden Verletzung die primäre Resection des Humerus dringend indicirt war. Die erste Blutung dann, die am 8. Tage nach der Verletzung eintrat, kann wohl nur so erklärt werden, dass sich in einem durch die Verletzung gequetschten oder durchrissenen Gefäss allmälig durch die Eiterung die gequetschte Stelle der Wand losgelöst hatte, worauf dann das Blut aus dieser Stelle hervorquoll. Dass die Blutung dann nach mehrstündiger Compression der Art. subclavia stand und erst nach 10 Tagen fast genau um dieselbe Stunde wie die erste Blutung, um 8 Uhr in der Nacht, während der Patient ruhig schlief, wieder eintrat, ist anatomisch schwer zu erklären, indessen ist ein ähnliches Verhalten oft chirurgisch beobachtet. Ob es Thromben sind, die während dieser Zeit die verletzte Stelle der Arterie verstopft haben, oder Contractionen des Gefässes selbst, oder irgend welche andere mechanische Art des Verschlusses, bleibt wohl vollkommen unbestimmten Vermuthungen anheimgestellt. Dass dann, als die Digitalcompression der Subclavia die Blutung nicht mehr stillte, die Unterbindung dieser Arterie das einzige Mittel zur Blutstillung war, wird auch wohl allgemein zugegeben werden, denn die Aufsuchung des blutenden Gefässes in der Tiefe eines in Eiterung und theilweise in nekrotischem Zerfall befindlichen, mit Blutcoagula angefüllten Resectionshöhle behufs der Unterbindung an Ort und Stelle kann wohl vollkommen zu den Unmöglichkeiten gerechnet werden.

Der Hauptpunkt des ganzen Falles, über den möglicher Weise die Meinungen getheilt sein können, liegt in der Transfusion. Als unmittelbare Todesgefahr beseitigend kann dieselbe im vorliegenden Falle nicht betrachtet werden, denn wenn die Anämie nach der letzten Blutung auch einen sehr hohen Grad erreicht hatte, so gefährdete sie doch das Leben nicht augenblicklich. Jedenfalls aber wirkte die Transfusion excitirend auf den in äusserster Erschlaffung befindlichen Patienten. Der Gesichtsausdruck belebte sich, die Extremitäten wurden wieder warm, die Respiration tiefer, der Radialpuls kräftiger und es trat, wie nach der Transfusion so gewöhnlich, ein heftiger Schüttelfrost und darauf folgend Hitze und Schweiss ein, alles entschiedene Zeichen dafür, dass die Lebensprocesse mit grösserer Energie vor sich gingen, wie vor derselben.

Im weiteren Verlauf fiel dann besonders das Verhalten der Temperatur auf. Unmittelbar vor der Transfusion ist dieselbe leider nicht gemessen worden, war jedoch wohl jedenfalls in Folge des starken Blutverlustes sehr niedrig. Im Schüttelfrost betrug sie dann 39,0° und erreichte 2 Stunden darauf Mittags 12

Uhr ihr Tagesmaximum von 40,°. Von dort an fiel sie dann wieder continuirlich bis Abends 10 Uhr, wo sie auf 37,8° angelangt war. Ausser jenem ersten Schüttelfrost erfolgte kein weiterer Frost, so dass der spätere Krankheitsverlauf, wie auch die Section bestätigte, nicht als metastatische Pyämie aufgefasst werden konnte. Dennoch erreichten die Temperaturen ausserordentlich hohe Grade und zwar nicht als regelmässige Abendexacerbationen, sondern unregelmässig zu wechselnden Stunden. Ob hierfür die Transfusion sowie sie unmittelbar nach ihrer Ausführung die Temperatur stark in die Höhe trieb, heranzuziehen ist, oder ob die fortschreitende Eiterung allein die Erklärung hierfür giebt, steht wohl dahin. Dass die Transfusion nicht etwa zu Embolien und dadurch zu Steigerungen des Fiebers Veranlassung gegeben hat, ist durch den Sectionsbefund auf's Klarste bewiesen. Auffallend war bei der Section die ausserordentlich geringe Menge des Blutes, während das Fibringehalt desselben das Normale weit überstieg. Hierfür dürfte die Transfusion wohl entschieden als eine wenn auch nicht genauer zu definirende Veranlassung herbeigezogen werden müssen; denn sonst findet man ja stets nach starken Blutverlusten eine wässerige, wenig zur Gerinnung geneigte Blutmasse, während in dem vorliegenden Falle die Neigung zu fibrinösen Abscheidungen eine ganz ungewöhnlich grosse war. Allerdings wurde durch die Transfusion, da zu derselben defibrinirtes Blut verwandt wurde, kein Fibrin direct in den Körper gebracht und es könnte dasselbe daher nur durch Umbildung der in dem transfundirten Blut enthaltenen anderen Eiweisskörper entstanden sein. Auf alle Fälle wirkte die Transfusion hier wohlthätig, wenn sie auch nicht im Stande war, das tödtliche Ende abzuwenden.

Der Faden hatte die Wand der Art. subclavia am neunten Tage noch nicht durchschnitten. Hätte der Patient länger gelebt, so wäre auf das Durchschneiden des Fadens wohl sicherlich eine Blutung gefolgt, denn so gross auch hier die Neigung zur Bildung von fibrinösen Abscheidungen nach dem Tode war, so hatte doch während des Lebens nur eine äusserst geringe Thrombusbildung und zwar nur peripher von der Ligatur stattgefunden und eine directe Verwachsung der Arterienwand wäre wohl, besonders da die Intima trotz sehr kräftigen Anziehens des starken seidenen Fadens nicht gesprengt war, schwerlich zu Stande gekommen.

Was nun die Todesveranlassung anbetrifft, so dürfte dieselbe wohl unzweifelhaft in der von der Unterbindungswunde der Subclavia ausgehenden, in das vordere Mediastinum und schliesslich bis auf die alten pleuritischen Adhäsionen der rechten Lunge fortwandernden eitrigen Infiltration zu suchen sein. Warum die Eiterung diesen Weg nahm und nicht auf die Unterbindungswunde beschränkt blieb, wird schwer mit Gründen nachzuweisen sein. Die durch die starken Blutungen geschwächte Constitution des Patienten sowie das Bestehen anderweitiger ausgedehnter Eiterungen in der Resectionshöhle des Humerus und schliesslich in dem durch Zerschmetterung des Capitulum radii verletzten Ellenbogengelenk dürften wohl entschieden als prädisponirende Momente zu betrachten sein.

Fall II. Stichverletzung der Art. iliaca. Unterbindung. Secundäre Blutung am 40. Tage. Erneute Unterbindung. Tod am 48. Tage nach der Verletzung. — In einem zweiten Falle unterband ich

die Art. cliaca wegen Stichverletzung. — Am 18. Mai 1870 verletzte sich der 23jährige kräftige Schlächtergeselle August Lierkamp dadurch, dass er beim Schlachten eines Thieres mit einem Schlächtermesser, dessen Klinge 1 Cm. breit war, ausglitt, und sich dasselbe in die rechte Regio iliaca stiess. Sofort spritzte aus der Wunde ein hellrother Blutstrahl auf c. 5 Fuss Entfernung hervor. Die Wunde wurde dann möglichst comprimirt und der Patient zu Bett gebracht. Auf diesem Transport floss gleichfalls noch eine Menge Blut. Zwei herbeigerufene Aerzte stillten darauf provisorisch die Blutung durch Digitalcompression und ich wurde dann aus der Klinik zur Unterbindung der verletzten Arterie herbeigerufen. Um 12 Uhr sah ich den Patienten. Derselbe hatte eine sehr blasse Färbung des Gesichts, das Bewusstsein war nicht getrübt, der Radialpuls ziemlich kräftig. Unmittelbar über der Mitte der rechten Lig. Pouparti fand sich eine demselben parallel gerichtete 1 Cm. lange Stichwunde, aus welcher beim Nachlassen der Compression arterielles Blut rhythmisch hervorquoll. Das subcutane Bindegewebe der Bauchdecken und des Oberschenkels war nicht in erheblichem Grade blutig infiltrirt, das Scrotum jedoch durch eine leichte blutige Infiltration des subcutanen Gewebes blau gefärbt. Es unterlag keinem Zweifel, dass die Art. iliaca ext. durch den Stich verletzt war und dass nur durch Unterbindung derselben die Blutung gestillt werden konnte. Zur Ausführung der Operation wurde der Patient chloroformirt. Es stellte sich jedoch sogleich eine ausserordentlich schwere Chloroformasphyxie ein, mit vollständigem Ausbleiben der Respiration, blauer Färbung des Gesichts, jedoch fortbestehender wenn auch sehr schwacher Herzaction. Nachdem bereits fast jede Hoffnung, das Leben zurückzurufen, geschwunden war, begann von Neuem die Respiration und der Patient kam wieder zu sich. Es wurde jetzt kein zweiter Versuch zum Narkotisiren gemacht, sondern sogleich zur Operation geschritten. Ich versuchte zuerst durch Compression der Aorta oder der Art. iliaca weiter oberhalb die Blutung zu stillen, um die verletzte Stelle der Arterie freilegen zu können. Es zeigte sich jedoch, dass es nicht gelang auf diese Weite die Blutung zu sistiren. Dann führte ich 1 Cm. über dem Lig. Pouparti eine 10 Cm. lange, mit dem Ligament parallele Incision aus und nun gelang es, von dieser Wunde aus die Spitze eines Fingers genau auf die verletzte Stelle der Arterie zu setzen und dadurch die Blutung zu stillen. Alsdann legte ich, vorherrschend mit dem Finger und stumpfen Instrumenten die Gewebe bei Seite schiebend, die Arterie iliaca weiter oben frei und unterband dieselbe vollkommen isolirt c. 2 Cm. oberhalb der verletzten Stelle mit einem Seidenfaden. Die Blutung stand jetzt. Es schien jedoch unsicher, darauf zu rechnen, dass die Blutung hierdurch definitiv gestillt sei, da bei der Schnelligkeit, mit welcher die Ausbildung des collateralen Kreislaufs zu erwarten war, sich in kurzer Zeit eine periphere Blutung aus der verletzten Stelle entwickeln konnte. Da nun von der ersten Incision die verletzte Stelle der Arterie nicht leicht zu erreichen war, so setzte ich auf den unteren Rand derselben eine zweite, dem Verlauf der Arterie entsprechende, welche sämmtliche dieselbe bedeckenden Theile und somit auch das Lig. Pouparti durchtrennte. Alsdann wurde durch sorgfältige Präparation die verletzte Stelle, welche in einer kleinen Stichwunde bestand und unmittelbar oberhalb

des Ramus horizontalis ossis pubis lag, freigelegt und central und peripher vor derselben eine Ligatur angelegt. Die Wunde wurde nun mit einer aassen Leinwandcompresse bedeckt und durch eine Spica coxae leicht comprimirt. Die Blutung stand darauf und am nächsten Tage wurde der Patient nach der Klinik transportirt. Am 2. Tage traten bereits an der Art. tibialis postica leichte schwirrende Pulsationen auf und am fünften Tage waren die Pulsationen deutlich zu fühlen. Der Patient befand sich vollkommen wohl und klagte weder über Schmerzen in der Wunde noch im Verlauf des Beines. Die Wunde ging bald in Granulation über und in derselben lagen die freigelegten Glandulae inguinales als Haselnussgrosse granulirende Knoten. Am 9. Tage lösten sich die beiden an der verletzten Stelle angelegten Ligaturen und am 13. Tage auch die weiter oben angelegte Ligatur der Art. iliaca. An der Stelle, an welcher die letztere Ligatur gelegen hatte, bildete sich ein kleiner Abscess, aus dem täglich durch Druck einige Tropfen Eiter entleert wurden; es bildete sich ferner ein ähnlicher Abscess in der Nähe der Tuberculum pubis, der wahrscheinlich aus einer vereiterten Lymphdrüse entstand und es bildete sich drittens eine Senkung unterhalb der Cruralgefässe, dem Verlauf der Psoassehne folgend, nach dem Trochanter minor zu, aus welcher sich bei Druck ziemlich viel übelriechender und bisweilen mit Luftblasen vermischter Eiter entleerte. Da diese Senkung unterhalb der Gefässe verlief, war die Spaltung nicht ausführbar und es wurde daher an der Innenseite des Oberschenkels eine Gegenöffnung gemacht und durch die Senkung ein mit Carbolsäure getränktes Bourdonnet hindurchgezogen. Während die anderen beiden Abscesse ausheilten, änderte sich an der Senkung nur wenig; das Allgemeinbefinden war ziemlich gut und nur Abends trat ein mit Kopfschmerzen verbundenes Hitzegefühl auf.

Da trat am 40. Tage nach der Unterbindung Morgens 5 Uhr bei einem heftigen Hustenstoss plötzlich aus der Wunde eine arterielle Blutung ein. Ich wurde sogleich herbeigerufen und fand, dass dieselbe aus einem in der Wand der Arterie befindlichen, etwa Hanfkorngrossen Loche erfolgte. Die perforirte Stelle lag auf dem Ramus horizontalis ossis pubis. Es gelang leicht, central und peripher von derselben eine Ligatur anzulegen Es schien jedoch ausserdem jetzt erforderlich, den Zugang zu der Senkung zu dilatiren und hierbei trat eine heftige Venenblutung ein, welche wahrscheinlich aus der in derbe narbige Gewebe vollkommen eingebetteten Vena cruralis herrührte. Die Blutung wurde durch centrale und periphere Umstechung gestillt. Nach der Operation sah der Patient in Folge des Blutverlustes etwas blass aus, klagte jedoch über keine besonderen Beschwerden. — In den nächsten Tagen nahm das Fieber sehr beträchtlich zu, das ganze rechte Bein wurde ödematös uud einzelne leichte Frostschauer traten ein.

Am 3. Juli trat ein plötzlicher Anfall von Delirium auf, in dem der Patient Alles, was er erreichen konnte, zerbrach, sich unruhig umherwarf, laut schrie und wild phantasirte. Nachdem dieser Anfall 2 Stunden gedauert hatte, ging er vorüber, Patient wurde wieder vollkommen ruhig und hatte von dem Vorgefallenen keine Erinnerung. Dergleichen Anfälle wiederholten sich in der Nacht vom 3. zum 4. Juli und am 4. selbst. Die Wunde hatte unterdessen ein zwar

schlaffes aber nicht gerade schlechtes Aussehen angenommen und ein Theil der letzten Ligaturen hatte sich gelöst. In der Nacht vom 4. zum 5. Juli war das Bewusstsein fortwährend getrübt, Patient sprach vor sich hin und versuchte mehrmals das Bett zu verlassen. Um 1½ Uhr wurde er etwas ruhiger und eine Viertelstunde darauf trat der Tod ein, am 48. Tage nach der Verletzung.

Section 36 Stunden p. m.

Die Färbung der Haut ist blass, das ganze rechte Bein ist leicht ödematös. In der rechten Inguinalgegend befindet sich eine grosse schlaffe Wundfläche, die sich nach unten bis zum Trochanter minor heraberstreckt. Die Lage der Brust- und Bauch-Organe ist normal, die Lungen collabiren stark, in beiden Pleurahöhlen befindet sich etwas seröse Flüssigkeit. Der Herzbeutel enthält nur wenig Flüssigkeit, sein parietales Blatt ist stark sehnig verdickt, die vordere Fläche des Herzens ist mit weissen Sehnenflecken bedeckt, die hintere Fläche durch ausgedehnte alte Adhäsionen mit dem Herzbeutel verwachsen. Die Herzhöhlen enthalten wenig flüssiges Blut. An den Herzklappen finden sich leichte Verdickungen.

Die Lungen sind nirgends adhärent, an ihrer hinteren Wand finden sich leichte fibrinöse Beschläge und eine grosse Menge punktförmiger Ecchymosen. Die oberen Lappen sind schlaff, gut lufthaltig, blutarm; die unteren stark ödematös. Die Milz ist etwas vergrössert, Nieren und Leber sind leicht getrübt. Am Magen und Darmkanal findet sich nichts Besonderes.

Das subseröse Bindegewebe der Fossa iliaca zeigt eine intensiv blaue Farbe als Residuum des hier bei der Verletzung infiltrirten Blutes. Arteria und Vena iliaca lassen sich bis zum Ramus horizontalis genau präpariren. Hier erscheint die Arterie durch eine Ligatur verschlossen, während die Vene sich allmälig in die narbige Granulationsmasse der oben erwähnten Wunde verliert. Nach Eröffnung des Lumens zeigt sich die Arterie von der Ligatur bis zum Abgange der Hypogastrica von einem festen, grösstentheils entfärbten, adhärenten Thrombus erfüllt. Auch in der Vene findet sich ein Thrombus, der jedoch sehr weich und theilweise im Zerfall begriffen ist. — Die Eröffnung des Schädels wurde nicht gestattet.

---

3. Ueber seröse Cysten der Wange.

Von

Dr. Paul Güterbock.

Zu den acht durch V. von Bruns (Handb. I., 1. p. 154. etc.) gesammelten Fällen von sogenannten serösen Cysten der Wange bin ich in der Lage, zwei neue Beispiele eigener Beobachtung hinzuzufügen.

1. Der erste dieser Fälle betraf ein 17jähriges Stubenmädchen, welches am 2. Januar 1867 in das hiesige Krankenhaus Bethanien wegen einer linksseitigen Parulis aufgenommen worden war. Schon früher als Kind hatte Patientin dicht unter dem linken Jochbogen eine etwas schmerzhafte „Drüse“ bemerkt, eine grössere, die Masse der Wange durchsetzende Geschwulst soll sich dagegen erst seit ca. 1 Jahr gezeigt und seitdem stetig an Umfang zugenommen haben. Die

Parulis ist ein ganz intercurrentes Leiden, nach dessen Beseitigung sich folgender Localbefund ergiebt:

Die linke Wange zeigt eine gleichmässige Volumzunahme und ist um ein Mehrfaches dicker, als die der gesunden rechten Seite. Die Haut, welche die Anschwellung links bedeckt, bietet nichts Abnormes, namentlich keinerlei Verdünnung an den prominentesten Stellen. Bei der Berührung kann man, abgesehen von der grösseren Geschwulst, eine kleine, kaum Mandelgrosse, etwas verschiebliche Lymphdrüse vor dem linken Ohre unterhalb der Wurzel des Jochbogens unterscheiden. Die grössere Geschwulst ist übrigens allenthalben deutlich fluctuirend, und auch von der Wangenschleimhaut aus fühlt man namentlich an einer dem zweiten oberen Backzahne gegenüberliegenden Stelle deutliche Fluctuation. Die Schleimhaut erscheint hier ebenso unverändert, wie die Mucosa oris überhaupt, speciell finden sich an der Uebergangsstelle der letzteren auf das linke Oberkieferbein keinerlei Abnormitäten. Die Prominenz der im Allgemeinen mässig elastischen Geschwulst ist dabei nach innen zu geringer, als nach aussen. Pellucidität des Tumors ist nirgends darzuthun.

Die Operation der Geschwuslst erfolgte am 14. Januar 1867 durch Herrn Geh.-Rath Wilms unter meiner Assistenz. Durch einen Kreuzschnitt in die Wangenschleimhaut an der prominentesten Stelle entleerten sich einige Unzen einer ziemlich durchsichtigen Flüssigkeit von gewöhnlich serös-sanguinolenter Consistenz. Die Höhle der Cyste selbst ergab sich von einem mehrfachen Netze fibröser Stränge durchsetzt, sonst aber als vollkommen glattwandig.

Damit der Balg der Cyste durch die Eiterung abgestossen würde, wurde die Höhle sorgfältig mit Charpie ausgestopft und gleichzeitig eine Gegenöffnung nach aussen unterhalb des linken Jochbogens angelegt, wobei letztere mit dem ursprünglichen Kreuzschnitte durch ein Setaceum in Form eines Baumwollenfadens verbunden wurde. Trotz dieser Vorsichtsmaassregel entstand in den nächsten Tagen nach der Operation eine Retention von Wundsecret mit erysipelatöser Entzündung in der Umgebung der Wunde. Es musste daher am 5. Tage nach der Operation die Gegenöffnung nach unten und oben ausgiebig erweitert werden und erst, nachdem so der Eiter völlig freien Abfluss erhalten, erfolgte die Abstossung des Balges und damit die Ausheilung der Cyste. — Patientin wurde am 12. Februar 1867 völlig genesen nach Hause entlassen.

Bemerkung. Obschon in der vorstehenden Krankengeschichte über das Verhalten des Stenson'schen Ganges und der Parotis der kranken Seite nichts Besonderes ausgesagt ist, so kann man doch wegen der gleichmässigen Ausdehnung dieser Geschwulst durch die ganze Wange von einer Verwechselung derselben mit einer sog. Ranula parotidea (s. Virchow, Geschwülste I. p. 276) völlig absehen. Die Existenz von fibrösen Balken, welche den Hohlraum der Cyste durchziehen, deutet möglicher Weise auf eine ursprünglich multiloculäre Zusammensetzung des Tumors.

2. Eine 21jährige, sonst gesunde Dame will die ersten Anfänge einer Geschwulst der linken Wange vor etwa 2 Jahren bemerkt haben. Die Geschwulst soll seitdem trotz zweimaliger Punctionen derselben durch den Hausarzt stetig gewachsen sein. Gleichzeitig litt Patientin vielfach an Zahnschmerzen auf der kranken Seite, so dass sie sich mehrere Zähne ausziehen lassen musste.

Aus einem am 19. October 1872 aufgenommenen Stat. praes. ergiebt sich eine besonders die vordere und untere Partie der Wange einnehmende, deutlich circumscripte Anschwellung von Tauben- bis Hühnereigrösse. Die Consistenz ist ziemlich derbe, fluctuirend, namentlich an einer dem zweiten unteren Backzahn entsprechenden Stelle der Wangenschleimhaut. Letztere und die äussere Haut sind völlig normal, die Mündung des Stenson'schen Ganges am gehörigen Ort, bei Kaubewegungen reichlich wasserhelles Parotissecret entleerend. Keine Pellucidität des Tumors.

Die Operation (Herr Geh.-Rath Wilms und ich) bestand wieder in Eröffnung der Cyste durch einen Kreuzschnitt in die Wangenschleimhaut. Es entleerte sich hierbei etwa eine Unze fade riechenden Eiters von guter Consistenz (während bei den früheren durch den Hausarzt der Patientin unternommenen Punctionen sich beide Male ein helles durchsichtiges Fluidum entleert hatte). Die glatten und ziemlich derben Wandungen des Cystenbalges wurden darauf mehrfach scarificirt und mit der Pincette zum grossen Theil abgezogen. Zur Nachbehandlung und Abstossung des Balgrestes durch die Eiterung wurde die Wundhöhle mit Lint tamponnirt.

Aus dem weiteren Verlauf dieses Falles will ich nur hervorheben, dass die letzten Reste des Balges durch den Höllensteinstift fortgebeizt werden mussten. Ein wohl von einem Balgrest ausgehender kleiner Abscess, der sich nach aussen öffnete, verzögerte nur wenig die Heilung, die Mitte November vollständig erfolgt war.

Bemerkung. Die Cyste lag in diesem Falle ganz ausserhalb des Bereiches einer der Speicheldrüsen oder ihrer Ausführungsgänge. Der ursprünglich seröse Inhalt ist hier in Folge wiederholter Punctionen eitrig geworden.

4. Berichtigung.

Von

Dr. M. Wahl,

in Essen.

In der deutschen Zeitschrift für Chirurgie Bd. I. Heft 4. S. 330 (Mossakowski's statistischer Bericht) befindet sich folgende Stelle:

„Die subcutane Beckenfractur war entstanden durch das Auffallen eines Kanonenrohres auf das Kreuz; der betroffene Invalide heilte von dieser schweren Verletzung mit Beibehaltung einer Lähmung des rechten Beines, starb aber hier (Basel) in Folge ausgedehnter Lungenphthisis, und sein Becken zeigte eine nicht consolidirte Längsfractur des Sacrum mit gut verwachsenem Bruche derSchambeinäste. (Joseph Monroy, 50. Lin.-Reg., auf einer Strassburger Schanze verletzt).“

Zweifellos ist hier derselbe Fall gemeint, den ich im XIII. Bande des Archivs für klinische Chirurgie S. 39 als Beckenluxation, Luxation in der Synchondr. sacroiliaca, beschrieben habe. Der inzwischen erfolgte Tod hat in sofern Aufschluss gegeben, als sich bei der Obduction eine Fractur herausstellte. Der Fall verliert dadurch an Bedeutung, bietet aber als subcutane Fractur gewiss noch Interesse genug, um zu einem Platze in diesem Archiv Berechtigung zu haben. Alle diejenigen der Herren Collegen, welche sich des Falles erinnern, werden zugestehen, dass nach den objectiven Erscheinungen, welche der Kranke im November 1870 zeigte, die Annahme einer Luxation vollständig gerechtfertigt schien.

Im Interesse der Wahrheit hielt ich es für geboten, diesen Error in calculo zu berichtigen.

Gedruckt bei Julius Sittenfeld in Berlin.

XXIII.

Beiträge zu den Resectionen.

Von

Dr. A. Bryk

Professor in Krakau.

(Schluss zu S. 282.)

Resectionen des Kniegelenkes.

Ich komme auf das gegenwärtig noch immer am Meisten bestrittene Gebiet der Resectionen, und werde die eilf Beobachtungen ausführlicher mittheilen, die, mit Ausnahme einer knöchernen Ankylose, sich auf den Tumor albus bezogen, dessen anatomische Verhältnisse nach dem vorliegenden Material sich in Folgendem zusammenfassen lassen.

Was zuerst die Synovialkapsel und den Bandapparat anbelangt, so waren die nach aussen befindlichen Bindegewebslagen der ersteren zu einer fibrösen, auf Durchschnitten sehnig glänzenden, oft von Fettläppchen unterbrochenen Schwiele verdichtet, oder bestanden aus einem mehr saftreichen, weichen, gelb oder braunröthlich aussehenden, pulpösen, an vielen Stellen eitrig zerfallenden Gewebe, welches nach innen in eine blutreiche, gegen die Gelenkhöhle hin in reichliche Zotten auswachsende Granulationsmasse überging. Diese überwucherte die Gelenkenden der Knochen, insbesondere die Ränder der Patella, und hing mit den gleichfalls fungös entarteten Kreuzbändern zusammen, während die Seitenbänder des Gelenkes in den nicht selten eine Dicke von 4—5 Centim. erreichenden äusseren Schwarten untergegangen waren. Bemerkenswerth waren, wie sogleich näher besprochen werden soll, die Verbindungen der granulirenden Synovialkapsel mit den Gelenkenden der Knochen an einzelnen Stellen; dagegen blieben die nach hinten und an den

Seiten des Kniees vorhandenen Sehnen intact, obgleich in den meisten Fällen das fungoide Gewebe zwischen denselben und neben den Gefässen und Nerven vorbei, tief in den Poplitealraum eingedrungen war, und der Exstirpation grosse Schwierigkeiten in den Weg legte. In Bezug auf die Integumente sei noch erwähnt, dass sie einmal von einem innerhalb der Femoralcondylen befindlichen, dreimal von periaticulären Abscessen, zweimal von bis in die Gelenkcavität reichenden Fistelgängen durchbrochen, und zweimal, entgegen dem gewöhnlichen Befunde bei Tumor albus, von reichlichen Venennetzen durchzogen waren.

Die Erkrankung der Gelenkknorpel und Knochen fand in dem ulcerösen Decubitus beider einen gemeinsamen Ausdruck, womit zugleich in der Regel Abwesenheit von Eiter in der Gelenkhöhle verbunden war, mit Ausnahme zweier Fälle, davon in dem einen eine weit gediehene Caries zur Verjauchung der Epiphysen, im zweiten der Durchbruch eines periarticulären, bereits seit lange fistulös gebliebenen Abscesses einige Tage vor der Operation zum purulenten Erguss in die Gelenkcavität Veranlassung gegeben hat. Was die Knorpel- und damit zugleich verbundenen Knochendefecte selbst anbelangt, so boten sie das bekannte Aussehen von Geschwüren dar, mit welligen, meist scharfen Rändern und einem unebenen, rauhen, vielfach in die spongiöse Substanz ausgebuchteten Grunde; an den überziehenden Knorpeln fiel der fettige Zerfall der innerhalb ihrer Kapseln gewucherten Zellen, und das Zerfliessen der Intercellularsubstanz zu einer schleimigen, mit feinkörnigem Detritus untermischten Masse, an den Knochen dagegen die durch entzündliche Osteoporose eingeleitete Erweichung der spongiösen Substanz in die Augen, in welcher meist Knochengrus, nicht selten ansehnliche necrotische Knochensplitter eingeschlossen waren. Diesen regressiven Metamorphosen entgegengesetzt, liessen sich an anderen Defectstellen deutlich ausgesprochene progressive Vorgänge nachweisen, die sich an den Knorpeln durch das Hervorspriessen von warzigen, Hirsekorn- bis Linsengrossen, der Gelenkoberfläche ein unebenes Aussehen verleihenden Höckern, an den Knochen hingegen zum Theil durch Sclerose, zum Theil durch reichliche Wucherung eines gefässreichen Markes kennzeichneten, welches entweder in Gestalt dicht gedrängter, oder vereinzelt stehender Zapfen die geschwürig zerstörten Gelenkoberflächen be-

deckte und mit den benachbarten Zotten der Synovialis, oder ähnlich beschaffenen Auswüchsen des gegenüberliegenden Knochens nicht selten Verbindungen eingegangen war. Dieses Auswachsen des Knochenmarkes in die Gelenkhöhle war in der Regel an der Innenfläche der Patella am deutlichsten, allein auch an den Condylen des Femur und der Tibia oft zu beobachten, und gestalteten sich solche Markwucherungen an einigen Gelenken, falls keine Adhärenzen mit dem gegenüberliegenden Knochen sich gebildet hatten, zu einem sammetartigen, membranösen Ueberzuge, welcher auf einem glatt geschliffenen, sclerosirten, nach Maceration und Ausfallen der Zapfen ein siebförmiges Aussehen repräsentirenden Untergrunde des Knochendefectes ausgebreitet war. Hinzuzufügen wäre noch, dass die hier erörterten Zustände an den Decubitusstellen, nämlich die Sclerose und Proliferation einerseits, dann die Malacie und der Schwund andererseits, mit Rücksicht auf die gegenüberstehenden Gelenkenden, sich nicht immer gedeckt haben. Meistentheils stimmte noch die Qualität des Defectes an der nach aussen luxirten Kniescheibe mit jener am Femur überein, so dass den fungösen Massen der ersteren, ebenso beschaffene Wucherungen des letzteren entsprochen haben; an den übrigen dagegen war einem sclerosirten Substanzverluste eines Oberschenkelcondylus viel häufiger eine malacische Geschwürstelle der Tibia, als umgekehrt, gegenübergelegen. Die halbmondförmigen Zwischengelenkknorpel waren ganz geschwunden, mit Ausnahme zweier Fälle, in welchen nur noch kleine, seitlich mit der Synovialis zusammenhängende Reste zurückgeblieben sind.

Ausser den bisher geschilderten, auf die Gelenkoberflächen beschränkten, sind noch die im Innern der excidirten Epiphysen vorgefundenen Veränderungen besonders zu erwähnen, welche ebenso, wie die ersteren, sich in zwei Richtungen manifestirt, und auf dem gemeinsamen Boden einer zum Theil abgelaufenen, zum Theil noch deutlich ausgeprägten rareficirenden Ostitis entwickelt haben. Man fand nämlich an Durchschnitten eines und desselben Knochens an einer Stelle das Markgewebe in eine pulpöse, mit reichlichem Knochengrus untermischte Masse, oder, was viel häufiger vorkam, eitrigen Zerfall desselben und Bildung von Knochenabscessen; an anderen Stellen deutlich ausgesprochene Sclerose des vorher porösen Knochenabschnittes, welcher sich als eine com-

pacte, an der Sägefläche mörtelartig aussehende, völlig marklose Induration dargestellt hat. Nur einmal nahm der intermediäre Epiphysenknorpel an den proliferirenden Vorgängen Antheil, und war der Ausgangspunct eines in der Epiphyse des Femur im Bereich des äusseren Condylus sich entwickelnden Bohnengrossen Enchondrom's (Virchow, die krankhaften Geschwülste, Bd. I., S. 484). Das Periost in der Umgebung der Gelenkenden war einmal verjaucht, in den übrigen Fällen blutreich, bedeutend verdickt und meist von Osteophyten reichlich durchsetzt. Im Ganzen genommen ergab es sich, dass, nach Ausschluss eines Falles von Ankylose des Kniegelenkes, in den übrigen zehn, wegen Tumor albus resecirten Knieen, sämmtliche Gelenkoberflächen viermal, dagegen die äusseren Condylen mit Inbegriff der Kniescheibe, entweder ausschliesslich, oder in einem viel höheren Maasse als die inneren sechsmal, vom Knochendecubitus befallen wurden, ein Umstand, der für eine viel intensivere Erkrankung des Gelenkes im Bereiche der äusseren Knorren spricht und für die Diagnose verwerthbar ist. In zwei Fällen gesellte sich zur Knochenusur oberflächliche Nekrose der Tibiaknorren hinzu. Was aber die parenchymatösen Alterationen in den Epiphysen angeht, so fand man meistens die entzündliche Osteoporose gegenüber der reactiven Selerose vorherrschend, womit zugleich zweimal eine Vergrösserung der Femoralcondylen bis nahe um das Doppelte des dem Alter des Patienten entsprechenden Volums verbunden war. In sechs Fällen kamen Knochenabscesse, und zwar dreimal je ein, und dreimal je zwei Abscesse in einem und demselben Gelenke vor. Von diesen fielen 4 auf das Femur und 2 auf die Tibia, und, mit Rücksicht auf den Sitz derselben, 2 auf die Strecke zwischen dem intermediären Knorpel und der Gelenkoberfläche, ohne in die Gelenkhöhle zu penetriren, 4 auf die knorpelige Epiphysenlinie selbst, oder über dieselbe hinaus. Diese Ergebnisse deuten nicht nur auf die grosse Häufigkeit von Osteopathien, und demnach auf eine in der Regel viel schwerere Erkrankung beim Tumor albus, als gewöhnlich angenommen wird, sondern sie verleihen dem genannten Gelenkleiden ein bestimmtes Gepräge, welches für die Stellung der Prognose und dis Auswahl der einzuschlagenden Behandlung nicht zu unterschätzende Anhaltspunkte darbietet.

Dieses führt mich zur kurzen Besprechung der Frage, ob in

den hier geschilderten Formen von Tumor albus die innere und zuwartende Behandlung ausschliesslich anzuwenden ist, oder ob solche Gelenke von vornherein der Excision zu überantworten sind. König (v. Langenbeck's Archiv für klin. Chir. Bd. IX. S. 184) hat diese Frage in Bezug auf die Erkrankung des Knies im kindlichen Alter, erschöpfend beleuchtet, und ist zu dem Schlusse gelangt, dass das Knochengeschwür ohngeachtet der zweckmässigsten Behandlung der Heilung des Tumor albus am hartnäckigsten widersteht und zur Folge hat, dass beim längeren Zuwarten weder das Gelenk noch das Glied erhalten werden können, und man genöthigt ist, falls der Kranke nicht zu Grunde gehen soll, nach der Amputation als dem letzten Mittel zu greifen. Noch entschiedener spricht sich W. P. Swain (Injuries and diseases of the knee-joint. London. 1869. p. 105) in dieser Beziehung aus, indem er die weit fortgeschrittene Erkrankung der Gelenkknorpel vor Allem für die Resection geeignet erachtet, und die Operation dann vorzunehmen empfiehlt, wenn die Allgemeinsymptome einen bedrohlichen Charakter noch nicht angenommen haben. Der Einwand, dass der Knochendecubitus bei fungöser Gonitis unter Anwendung der Ruhe, Vessicantien und Tonica heilen kann, demnach solche Gelenke durch die Resection unnützer Weise geopfert werden, ist wenigstens so lange nicht stichhaltig, bis durch unzweifelhafte statistische Daten nachgewiesen wurde, dass die auf expectativem Wege erzielten günstigen Resultate constant geblieben sind, ohne dass später ein Recidiv des Leidens eingetreten wäre. Sieht man insbesondere die in jüngster Zeit von T. Bryant (Medical Times and Gaz. 1870. Vol. I. p. 5) angeführten Resultate einer solchen Behandlung bei chronischen Kniegelenkentzündungen näher an, so bleiben sie eben nur das, wofür sie ausgegeben wurden, nämlich im Hospitale constatirte Heilungen, deren Schicksal in der späteren Zeit nicht weiter bekannt geworden ist. Die Einschnitte in die entzündeten Kniegelenke, von denen er glaubt, dass dadurch die Resection überflüssig gemacht werden kann, haben ohne Zweifel bei traumatischer supperativer Gonitis, auch bei eitriger Synovitis (Gay) ihre volle Berechtigung, nicht aber bei purulenten Formen des Tumor albus, wo derlei Einschnitte, wenn sie sich nicht auf die periarticulären Abscesse beschränken, sondern in die Gelenkhöhle eindringen

würden, gewiss nur die nachtheiligsten Folgen nach sich zu ziehen geeignet wären. Auf meine eigenen Beobachtungen zurückkommend, bemerke ich, dass, mit Ausnahme von drei Fällen, in denen ich zur Resection des Kniegelenkes sogleich geschritten bin, in den übrigen die vorhin angedeutete Behandlungsweise eine längere Zeit vor der Operation in Anwendung gezogen wurde, wodurch viermal eine Besserung von 10 Monaten bis zu 2 Jahren, einmal eine durch 10 Jahre anhaltende scheinbare Genesung erzielt wurde, dennoch aber später schwere Recidive vorkamen, welche die Excision des Gelenkes nothwendig gemacht haben. In den noch übrigen drei Fällen war ich gezwungen, die Behandlung zu unterbrechen und zur Resection zu schreiten, indem unzweifelhafte Zeichen einer stetig zunehmenden Epiphysenerkrankung ein weiteres Zuwarten nicht mehr gestatteten. Folgender Fall ist geeignet, die Resultate der expectativen Therapie darzuthun, um so mehr, als die fungöse Degeneration des Kniegelenkes sich nicht auf einer constitutionellen Prädisposition entwickelte, sondern einer traumatischen Veranlassung ihre Entstehung verdankte.

Tumor albus in Folge einer Verletzung seit zwei Jahren, wiederholte erfolglose conservative Behandlung des Gelenkes. Resection. Genesung. Resultat nach 7½ Jahren. Katharina Kafel, 25 Jahre alte Dienstmagd, zog sich im Januar 1862 nach einem Sturze über eine Kellertreppe eine heftige Quetschung des rechten Kniegelenkes zu, und kam 4 Monate darauf, überdies mit chronischer Bronchitis behaftet, in die klinische Behandlung. Das kugelförmig geschwollene Gelenk war zu jener Zeit im Vergleich zum gesunden um 7 Cm. vergrössert, flectirt, sehr schmerzhaft, und liess bei passiven Bewegungen ein deutlich fühlbares Reibungsgeräusch wahrnehmen. Die Behandlung bestand in Anwendung von Eisbeuteln auf das Knie, nachdem vorher die Extremität gestreckt und in einer Ruheschiene befestigt worden war. Gelegentliches Bestreichen mit Jodtinctur, später Compressivverband durch mehrere Wochen, hatten den Zustand so weit gebessert, dass die Kranke Ende Juli entlassen werden konnte. Die Anschwellung hatte sich verloren, die Bewegungen im Kniegelenke waren unschmerzhaft, das Gehen konnte ohne Beschwerde ertragen werden. Am 15. Februar 1864 liess sich die Kranke zum zweiten Male in die chir. Klinik aufnehmen. Zu der im höheren Maasse gesteigerten sehr schmerzhaften Anschwellung des Gelenkes, welches das gesunde um 9 Cm. an Umfang übertraf, kam noch Verschiebung der Tibia gegen die Kniekehle, Luxation der Patella auf den äusseren Femoralcondylus und ein deutliches Knarren bei Rotationsbewegungen des Unterschenkels, sowie eine Verkürzung der kranken Extremität um einen Cm. hinzu (78 Cm. gegenüber von 79 Cm. auf der gesunden Seite, die Länge sowohl in diesem als in den folgenden Fällen, von der Spina ant. sup. ilei bis zum inneren Knöchel ge-

messen). Nach Streckung des Kniees in der Chloroformnarkose und Befestigung desselben in einer Ruheschiene wurden durch einige Wochen Eisbeutel auf das Gelenk und wiederholte locale Blutentziehungen, später ein erhärtender Verband und innerlich Jodkali in gesteigerten Gaben in Anwendung gezogen. Während der 6monatlichen Behandlung fand eine wesentliche Verminderung der Gelenkgeschwulst nicht statt, nur hatten die früher bestandenen Schmerzen sich vermindert. Patientin verliess auf eigenes Verlangen die Anstalt, und kehrte im October zum dritten Male in dieselbe zurück mit in viel höherem Grade ausgeprägten Symptomen der fungösen Kniegelenkentzündung. Resection des Kniegelenkes in der Chloroformnarkose am 24. October 1864. Tief gelegene Reste des fungös degenerirten Synovialsackes unter dem M. quadriceps cruris blieben zurück; nur eine kleine Arterie in der äusseren Umgebung des Gelenkes musste unterbunden werden. Die Querwunde wurde durch 7 umschlungene Nähte vereinigt, die in der Price'schen Schiene befestigte Extremität in eine Schwebe gelegt, und Eisbeutel aufgelegt. Die Höhe des excidirten Keiles betrug 6 Cm., wovon auf das Femur 4, auf die Tibia 2 Cm. fielen. Feste, in den äusseren Schichten sehnig glänzende, in den inneren dagegen mehr gelatinöse, in reichliche Zotten gegen die Gelenkhöhle auswachsende Tumor albus-Schwarten, in welchen die Ligg. lateralia ganz, die cruciata bis auf einen geringen Rest untergegangen waren; kein Eiter im Gelenke. Ulceröser Decubitus sämmtlicher Gelenkflächen, mit Schwund des überziehenden Knorpels, deutlicher und viel mehr an den äusseren, als an den inneren Condylen beider Knochen ausgesprochen; völlige Atrophie der Meniscen. Aus der spongiösen Substanz des inneren Condylus femoris wucherten reichliche Markzapfen hervor, und verwuchsen mit den Zotten der Synovialis an einigen Stellen. Die auf den äusseren Femurknorren luxirte Patella war an der Knorpelfläche gleichfalls ulcerös erweicht. An Längsschnitten der excidirten Knochen vorwaltende Osteoporose der spongiösen Knochensubstanz mit nur stellenweise sclerosirten, umschriebenen Stellen. Nach der Operation mässiges Fieber; beim Verbandwechsel am 3. Tage erschien die Umgebung nur wenig geschwollen, die vereinigten Wundlappen nicht gespannt, beide Knochen in unmittelbarem Contact mit ihren Sägeflächen, Ausfluss von einer geringen Menge blutig gefärbten Eiters aus den offenen Seitenwinkeln der Wunde, leichtes Oedem des Unterschenkels. Die äussere Behandlung wurde fortgesetzt. Am 7. Tage entfernte ich die Hefte, die Gefässligatur ging am 13. Tage ab; gutartige Eiterung aus den Wundwinkeln, während der Rest der Wunde vereinigt blieb. Watteverband. Bis zum 11. November vernarbte der innere Wundwinkel, dafür eröffnete sich die Wundnarbe an einer kleinen Stelle in der Mitte, und floss aus dieser, etwa Erbsengrossen Oeffnung, sowie aus dem äusseren Wundwinkel noch immer viel Eiter aus. Sechs Wochen nach der Operation entstand unter unregelmässigen täglich sich wiederholenden Frostschauern ein Abscess, etwa 3 Cm. über dem vernarbten inneren Wundwinkel in der Umgebung des gleichnamigen Oberschenkelknorrens, der freiwillig aufbrach. Prolongirte Bäder durch mehrere Wochen hatten keinen Erfolg auf die Schliessung der Fistelgänge, wenn auch durch die Anwesenheit der letzteren die vollständige Consolidation der resecir-

ten Knochen in gestreckter Stellung der Extremität durch festen Callus, dessen Existenz am 64. Tage nach der Operation constatirt wurde, nicht gehindert worden war. Es wurde nun die geräumige Eiterhöhle unter dem Quadriceps cruris in die mittlere Fistelöffnung der Wundnarbe drainirt und blieb die Röhre durch 8 Wochen liegen, ohne dass dadurch eine Zusammenziehung und Verkleinerung derselben stattgefunden hätte. Im Gegentheil magerte die Kranke ab und verlor den Appetit, die Secretion aus den Fistelgängen wurde jauchig, es kamen Fieberbewegungen und Diarrhöen hinzu. Am 19. April (5 Monate nach der Operation) spaltete ich die Hohlgänge mit dem Filum candens, wodurch ein grosser Eitersack an der vorderen Oberschenkelfläche blossgelegt wurde, der mit schlaffen Granulationen bedeckt, der Knochen jedoch nicht angegriffen war. Von da an rasche Besserung des Allgemeinbefindens, Abschwellung der Extremität und Zusammenziehen der Wundhöhle, welche Ende Mai bis auf eine oberflächlich eiternde Stelle grösstentheils vernarbte, auch die noch vorhandenen Fistelöffnungen in der Umgebung der Resectionsnarbe sich schlossen. Im Juni begannen die ersten Gehversuche mit Hülfe von Krücken; am 18. Juli, 9½ Monate nach der Operation wurde die Kranke geheilt entlassen. Die resecirte Extremität hatte eine Länge von 72 Cm., die gesunde 79; die Verkürzung betrug 7 Cm., welche durch eine entsprechende Erhöhung des Schuhes supplirt wurde. Kafel ist gegenwärtig ganz gesund, besorgt seit Jahren ihr selbstständiges Hauswesen ohne Anstand, ihr Gang zeigt keine Spur von Hinken. Im Januar 1872 ergab die Messung der Extremitäten dieselben Resultate, wie zur Zeit der Entlassung; eine Abmagerung der resecirten Gliedmasse liess sich nicht nachweisen. Die Verkürzung derselben wird auf dieser Seite durch die Beckenneigung von 3 Cm. bis auf 4 Cm. reducirt, und dem entsprechend eine erhöhte Sohle am Schuh getragen.

Wie aus dem Befunde des resecirten Gelenkes zu entnehmen ist, standen in diesem Falle innerhalb der Gelenkhöhle und Knochensubstanz die restitutiven Vorgänge gegenüber den destruirenden bei Weitem nach, und sind die letzteren als wesentliche Ursache des clandestinen Verlaufes und der mannichfachen Gefahren anzusehen, denen solche Kranke bei längerer Dauer des Leidens ausgesetzt sind. Es dürfte daher die anatomische Thatsache allein, dass nämlich Ulceration und Erweichung der in Rede stehenden Granulationsgeschwülste gleichsam der regelmässige und nothwendige Beschluss ihrer Existenz sind (Virchow), im Verein mit ähnlichen Vorgängen in den benachbarten Knochen, meiner Ansicht nach genügen, um alle Bedenken gegen die Vornahme der Resection von vorneherein zu beschwichtigen und die Klagen der Gegner über den Verlust des excidirten Gelenkes und daraus resultirende Verstümmlung auf das richtige Maass zurückzuführen. Man sollte dabei vor Allem nicht übersehen, dass die sogenann-

ten spontanen Heilungen auf dem gleichen Wege des Zerfalles der erkrankten Gewebe vor sich gehen, wozu an den betreffenden Organismus gar oft weit grössere Anforderungen gestellt werden, als derselbe vermöge der schon bestehenden constitutionellen Anlage und äusserer, die Ausheilung begünstigender, oder den Allgemeinzustand nicht selten nachtheilig beeinflussender Verhältnisse zu leisten im Stande ist. Fragt man dann weiter nach dem Resultate dieser, viele Jahre in Anspruch nehmenden, oft sehr schmerzhaften Behandlung, so findet man im günstigsten Falle eine Ankylose in gestreckter Stellung der Extremität, die in gleichem Masse, wie nach der Resection, aber oft noch viel mehr verkürzt ist; meistentheils jedoch ein unter einem Winkel versteiftes, und in hohem Grade atrophisches, in beiden Fällen zu Recidiven hinneigendes Glied, welches überdies bei winkeliger Ankylosirung nicht einmal zur Stütze des Körpers verwendet werden kann, und, um brauchbar zu werden, noch eine langwierige orthopädische Cur, oft blutige Eingriffe zur Verbesserung der Stellung erfordern wird. Doch auch diese Erfolge sind nicht immer sicher, und eine nicht geringe Zahl von weissen Kniegeschwülsten geht nach einem langjährigen, zwischen anscheinender Besserung und darauf folgenden, stets schwereren Recidiven sich hinschleppenden Verlaufe dem eitrigen Zerfalle, der ursprünglich einfache Knochendecubitus in die confirmirte Caries, oder Nekrose einer Epiphyse über, welche die Lebensrettung durch die Oberschenkelamputation nothwendig machen. Allen diesen Folgen dürfte durch eine zur geeigneten Zeit ausgeführte Resection vorgebeugt werden, durch welche eine verhältnissmässig schnellere, und, was nicht gering anzuschlagen ist, eine dauernde Heilung des in Rede stehenden Leidens in Aussicht gestellt wird. Ich weiss nur zu sehr, dass sich über diesen Punkt sehr viel streiten lässt, halte aber dafür, dass jede andere Begründung der Indicationen für eine operative Behandlung des Gliedschwammes willkürlich ist, und die Wahl der einzuschlagenden Therapie Zufälligkeiten überlässt, die bei der Wichtigkeit des Gelenkes nicht gerechtfertigt werden können. So findet Holmes Coote die expectative Behandlung des Tumor albus ganz in Uebereinstimmung mit den Gefühlen der höheren und wohlhabenderen Bevölkerungsclassen, und amputirt den Oberschenkel dann, wenn das Knieleiden so weit fortgeschritten ist,

dass dadurch das Leben bedroht wird; dagegen will R. Gardner die Excision des Kniegelenkes für die Stubensitzer, Comptoiristen une ähnliche Berufsclassen, die Amputation hingegen für die Arbeiter, denen der Stelzfuss viel nützlicher ist, aufgespart wissen. Diese und ähnliche Opportunitätsrücksichten können unmöglich als Regel für das chirurgische Handeln aufgestellt, sicherlich nicht als wissenschaftlich begründete Indicationen für eine vorzunehmende Operation hingenommen, am wenigsten die Frage über die Zulässigkeit der Knieexcision auf eine solche Weise befriedigend beantwortet werden.

Noch mehr wurde die Sache dadurch verwirrt, dass man sich gewöhnte, die Resection des Kniegelenkes als eine die Oberschenkelamputation substituirende Operation anzusehen (T. Smith), und davon ausgehend, die günstigeren Resultate der letzteren, als Beweise für die Unstatthaftigkeit, ja sogar Gefährlichkeit der ersteren geltend zu machen. In dieser Beziehung sind die statistischen Zusammenstellungen von Bryant (l. c. Vol. I. p. 410), gegenüber ähnlichen Zahlenangaben von Price und Swain bemerkenswerth, indem darin urgirt wird, dass die Knieexcision sowohl im kindlichen, als auch im späteren Alter eine bei Weitem grössere Mortalitätsziffer ausweist, als die Oberschenkelamputation unter denselben Altersverhältnissen und bei denselben Erkrankungen des Kniegelenkes, daher diese viel sicherer und der conservativen Operation stets vorzuziehen sei. Es scheint mir, dass dieser Schluss nicht gerechtfertigt ist, denn dass die Amputation im Vergleich zur Kniersection ein günstigeres Resultat liefern müsse, hat neben anderen, minder wesentlichen Ursachen, darin seinen Grund, dass bei der ersteren die Wunde durchweg in gesunden, bei der letzterwähnten Operation meistentheils in krankhaft veränderten Texturen angelegt wird, überdiess die Resectionswunde eine complicirte Fractur innerhalb einer geräumigen Höhle repräsentirt, während beim Amputationsstumpfe sich die Verhältnisse viel einfacher gestalten. Allein die Beurtheilung beider Operationen vom numerischen Standpunkte aus ist besonders deshalb unstatthaft, und die daraus gezogenen Consequenzen irrthümlich, weil zwei ganz differente Dinge mit Bezug auf das statistische Endergebniss mit einander verglichen werden, nämlich das floride Stadium der Granulationsgeschwulst mit Decubitus der Epiphysen,

welche die Resection, und die suppurative Gonitis mit Caries der Gelenkenden, welche die Amputation erfordert. Ist nun diese Auffassung richtig, so werden alle aus solchen Zusammenstellungen gegen die Anwendbarkeit der Resection abgeleiteten Schlüsse hinfällig, und erweist sich die Substitutionstheorie ausserdem deshalb nachtheilig, indem sie zum Aufgeben der conservativen Operation nöthigt, zum Mindesten aber die richtige Auswahl der Fälle für die eine oder die andere Operation unsicher macht.

Tumor albus des rechten Kniegelenkes mit zahlreichen, bis in die Gelenkhöhle reichenden Fistelgängen seit 7 Jahren. Caries der Gelenkenden. Resection. Tod am 6. Tage unter pyämischen Erscheinungen. Section. — Andreas Rembick, 30 Jahre alter Maurergeselle, bereits seit 7 Jahren am Gliedschwamm leidend, wurde am 1. Mai 1862 in die klinische Behandlung aufgenommen. Ausser Verkürzung der rechten unteren Extremität um 2 Cm., Dislocation der Patella auf den Condylus femoris ext. und Zurückweichen der Tibia in die Kniekehle, war das teigig geschwollene und contracte Kniegelenk dieser Seite von zahlreichen Fistelgängen auf der vorderen Fläche durchbrochen, durch welche man mit der Sonde auf die cariös erweichten Epiphysen des Femur und Tibia gelangen konnte. Heftiger Gelenkschmerz mit nicht unbedeutenden Fieberbewegungen begleiteten den hier geschilderten Zustand. Patient wollte die Oberschenkel-Amputation nicht gestatten, gab jedoch zur Knieresection seine Einwilligung, die am 13. Mai in der Chloroformnarkose durch den doppelten Lappenschnitt ausgeführt wurde. Nach Abtragung der Epiphysen mit der Säge und Wegnahme der Patella, sowie der zugänglichen Partien der fungösen Synovialkapsel, wurde die Wunde mit Knopfheften vereinigt, die Extremität in Esmarch's Resectionsschiene immobilisirt. Die resecirten Knochen erschienen in hohem Grade osteoporotisch, die spongiöse Substanz mit eitrig infiltrirtem Mark gefüllt, die Gelenkenden beider Knochen vom Knorpelüberzuge entblösst, und vielfach grubenartig ausgehöhlt, der Zwischengelenkknorpel zerstört, die Kreuz- und Seitenbänder in dem Granulationsgewebe untergegangen. Schon am Abend nach der Operation heftiger Schüttelfrost mit Hitze und Schweiss in der Nacht; derselbe wiederholte sich in unregelmässigen Zwischenräumen in den nachfolgenden Tagen, wozu icterische Färbung der Haut und der Sclerotica hinzukamen; das Wundsecret war sparsam und jauchig. In den letzten Tagen traten noch Somnolenz, unwillkürlicher Stuhl- und Urinabgang hinzu, und am 6. Tage nach der Operation erfolgte der Tod. Bei der Section fand man die inneren Hirnhäute serös durchfeuchtet, die Gehirnsubstanz blutreich. Im ödematösen Lungenparenchym jederseits zahlreiche metastatische, eitrig zerfliessende Herde. Das Herzfleisch mürbe, gelblich gefärbt, in den Höhlen und grossen Gefässen des Herzens lockere Blut- und Faserstoffgerinnungen. Die Leber fetthaltig, die Milz um das Doppelte vergrössert, die Schleimhaut des Dünndarmes aufgelockert, die Drüsen derselben geschwellt. Beide Nieren blutreich. In der rechten Schenkelvene und ihren Aesten puriform zerfallende Thromben vorhanden, die Umgebungen der Resec-

tionswunde verjaucht, die Knochenenden in grosser Ausdehnung vom Periost denudirt, die spongiöse Substanz beider von Jauche durchdrungen.

Dieser Fall bedarf keines weiteren Commentars; es erhellt daraus mit Bezug auf das vorhin Bemerkte, dass man ohne Rücksicht auf das Stadium der Gelenkerkrankung beliebig die eine oder die andere Operation nicht vornehmen darf, im Gegentheil jedes davon eine bestimmte Encheirese erfordert, sobald man das in seinen Folgen zweifelhafte Gebiet der expectativen Therapie verlässt und eine definitive Heilung der fraglichen Zustände anstrebt. Denn in concreto sind nur zwei Fälle möglich, entweder ein Gliedschwamm mit unzweifelhaften Symptomen des Knochendecubitus, der sich für die Resection, oder ein solcher mit Caries des Gelenkes, welcher sich für die Amputation eignet; je frühzeitiger die erste unternommen wird, desto mehr Aussicht hat man auf die Conservirung der Extremität und auf eine dauernde Ausheilung des localen Leidens, wie die folgende Beobachtung zeigt, in welcher der Wundverlauf nach der Operation durch keine nachtheiligen Complicationen gestört wurde.

Tumor albus seit 9 Monaten, Resection des Gelenkes mit Drainage der nach Exstirpation der fungösen Synovialis unter dem M. quadriceps cruris zurückgebliebenen Höhle in der Fossa poplitea. Wunderysipel, Genesung nach 5 Monaten. — Israel Isak, 7jähriger Sohn eines Tagelöhners wurde am 1. Mai 1871 mit Gliedschwamm des linken Kniees in die chir. Klinik aufgenommen. Das Leiden begann ohne bekannte Veranlassung vor ¾ Jahren mit Anschwellung des Kniees, welche allmälig zunehmend zur Contractur des Gelenkes und in der letzten Zeit zur Abscessbildung in der Kniekehle geführt hat. Durch die Fistelöffnung daselbst drang eine Knopfsonde 5 Cm. tief, einwärts der Sehne des M. biceps femoris nach oben und aussen, in den Poplitealraum ein. Im Vergleich zum gesunden erschien der Umfang des kranken Kniegelenkes um 2 Cm. vergrössert, die linke, auffallend abgemagerte Extremität im Vergleich zur rechten um 1 Cm. kürzer, die Geschwulst teigig, die Haut glänzend, die Patella auf den äusseren Oberschenkelknorren luxirt, die Tibia gegen die Kniekehle verschoben; ausgesprochenes Genu valgum; keine Fluctuation, aber auch kein Reibungsgeräusch bei passiven, jedoch sehr schmerzhaften Bewegungen des Unterschenkels im Kniegelenk zu ermitteln; Allgemeinbefinden gut, Patient ohne Fieber. Resection des Kniegelenkes am 9. Mai in der Chloroformnarkose. Nach Excision eines verhältnissmässig kleinen Keiles und Exstirpation der fungösen Kapselreste, wurde die Höhle unter dem M. quadriceps cruris nach oben durch Einschnitte in die Haut und Muskelschichten eröffnet, und eine Drainageröhre eingeführt, deren entgegengesetztes Ende durch die Fistelöffnung in der Fossa poplitea herausgeleitet wurde. Die Vereinigung der horizontalen Wundspalte geschah durch

mehrere umschlungene Nähte, die Fixirung der Extremität in einer Price'schen, noch mittelst einer zweiten, am Knie unterbrochenen und am Becken sich stützenden Schiene durch Heftpflasterstreifen. Mit Ausnahme eines Erysipels, welches mit der Acme des Wundfiebers am 3. Tage Ober- und Unterschenkel befiel, jedoch nach 4 Tagen durch abortive Behandlung beseitigt wurde, und einer zu Zeiten intercurrirenden Diarrhoe, war der Verlauf günstig. Die Fiebertemperatur fiel bis zum 11. Tage ab, und blieb mit geringen Schwankungen zwischen 37—38° C. Die Nähte wurden am 8., die Gefässligaturen am 10. Tage entfernt; Prima reunio der Wundspalte mit Ausnahme der Seitenwinkel, aus denen gutartiger Eiter floss. Am 18. Tage musste, ohngeachtet der Ableitung des Wundsecretes durch die Kniekehlenfistel, die im oberen Recessus synovialis vorhandene Abscesshöhle von der oberen Wundöffnung gegen den inneren Seitenwinkel hin gespalten werden. Am 40. Tage wurde die Drainröhre entfernt, und der Knabe täglich gebadet; ein solider, beide Knochen fest vereinigender Callus liess sich am 50. Tage mit Sicherheit nachweisen. Bis zum 63. Tage waren, mit Ausnahme des ursprünglichen Fistelganges in der Kniekehle, alle anderen Wunden vernarbt; nur der letztere nahm eine längere Zeit in Anspruch und erfolgte dessen Verschluss erst gegen Mitte September. Von dieser Zeit fing der Knabe an herumzugehen und wurde am 7. October geheilt entlassen. Die in gestreckter Stellung ankylosirte Extremität war an der Resectionsstelle unschmerzhaft, mass von der Spina ant. sup. ilei bis zum inneren Knöchel 48, die gesunde 52 Cm. Die 4 Cm. betragende Verkürzung war durch eine entsprechende Korksohle supplirt, und dadurch jedes Hinken vermieden. Der excidirte Keil hatte eine Höhe von 3 Cm., wovon 2 auf das Femur, 1 auf die Tibia entfielen. Die fungöse Kapsel blutreich und in reichliche Zotten gegen die Synovialhöhle auswachsend, besonders in der Umgebung der Patella; sämmtliche Ligamente auf ähnliche Weise degenerirt, die Meniscen fehlend, kein Eiter im Gelenk. Der Knorpelüberzug des äusseren Femoralcondylus mit Ausnahme des äussersten Randes geschwunden und durch ein Pannusartiges Granulationsgewebe bis zur Fossa intercondyloidea ersetzt. Die innere Patellafläche, sowie die äussere Gelenkfläche der Tibia ulcerirt, porös. Die Oberfläche beider inneren Condylen von wuchernden Knorpelmassen uneben und höckerig. Die spongiöse Substanz beider Epiphysen in hohem Grade osteoporotisch und mit sehr gefässreichem Marke gefüllt.

Im Zusammenhange mit den Indicationen will ich noch einige Bemerkungen über diejenigen Fälle von Tumor albus beifügen, in denen Abscesse in der ursprünglichen Substanz der Epiphyse zugleich angetroffen wurden. Ich bemerke sogleich, dass es nur zweimal möglich war, ihre Anwesenheit in einer Epiphyse noch vor der Operation nachzuweisen, in den übrigen wurden dieselben, und zwar einmal erst bei der Untersuchung der resecirten Knochen, meist aber während der Operation ermittelt. In einem Falle erschien die blossgelegte Abscesswand sclerosirt und die Ausdeh-

nung des mit dem Knochenschaft zusammenhängenden Substanzverlustes zu unbedeutend, als dass es nothwendig gewesen wäre, die Resectionsfläche durch Abtragung einer neuen Knochenschicht weiter hinaus zu verlegen; in zwei anderen konnte ich nicht umhin, eine entsprechend dicke Knochenscheibe wegzunehmen, um eine gesunde Oberfläche zu gewinnen; unter diesen eröffnete ich einmal einen Abscess, so zu sagen zufällig, als ich genöthigt war, nach Excision des Keiles, noch eine dünne Scheibe vom Oberschenkel zu entfernen, um die resecirten Enden gehörig coaptiren zu können. Aus der Häufigkeit der Abscesse in den Epiphysen beim Gliedschwamm (unter 11 Resecirten 6 Mal, und zwar 4 Mal im Alter zwischen 7—14, und 2 Mal zwischen 18—28 Jahren) glaube ich eine weitere und kaum anfechtbare Indication zur Vornahme der Resection des Kniegelenkes um so mehr ableiten zu können, als zur spontanen Heilung derselben eine begründete Aussicht nicht vorhanden ist, und solche Kranke bei der unausbleiblich vor sich gehenden Entwickelung des Eiterherdes mit dem Verluste des Gliedes, und unter ungünstigen Verhältnissen selbst das Leben bedroht werden. Sogar weit gediehene Krankheitszustände dieser Art lassen noch eine erfolgreiche Excision des Gelenkes zu, wie aus folgender Beobachtung entnommen werden kann, die noch dadurch ein besonderes Interesse gewinnt, dass ohngeachtet der Entfernung der ganzen Femoralepiphyse, dennoch vollständige Ankylose mit Brauchbarkeit der Extremität erreicht worden ist.

Tumor albus des linken Kniegelenkes seit 5 Jahren, Knochenabscess in der Femoralepiphyse mit Fistelbildung in der Kniekehle. Resection des Gelenkes. Genesung nach 13 Monaten. Resultat nach 5 Jahren. Julie Kristoff, 7jährige Tagelöhnerstochter, litt seit 5 Jahren an chronischer Kniegelenksentzündung, weshalb sie zu wiederholten Malen in der hiesigen chirurgischen Klinik behandelt, und im gebesserten Zustande entlassen wurde. Vor 1½ Jahren brach freiwillig ein Abscess in der Kniekehle auf, welcher fistulös blieb, und bei der Aufnahme der Patientin am 21. April 1866, mittelst eines Fistelganges einwärts vom M. biceps femoris ausmündete, an dessen Grunde in der Tiefe von beiläufig 10 Cm eine Knopfsonde auf den vom Periost entblössten Knochen, und durch eine Cloakenöffnung unter ziemlich starker Blutung in eine geräumige Höhle in der Oberschenkelepiphyse gelangen konnte. Das linke Kniegelenk bot alle Symptome einer fungösen Entartung dar; eine gespannte schmerzhafte Geschwulst, an der Hautoberfläche von reichlichen Venennetzen durchzogen, Contractur, Luxation der

Patella nach aussen, und theilweise Verschiebung der Tibiaepiphyse hinter das Femur, beschränkte passive Bewegung bei Abwesenheit von Fluctuation und jedweden wie immer gearteten Geräusches innerhalb der Gelenkhöhle. Das Volumen des kranken Knies übertraf das normale um 5 Cm. Die gesunde Extremität mass 59,5, die kranke 58,5 Cm; geringer Grad von Genu valgum mit auffallender Abmagerung des Unterschenkels und Fusses. Resection am 7. Mai 1866 in der Chloroformnarkose. Nach Excision des Gelenkes fand ich, dass die Schnittfläche in der Femoralepiphyse einen Wallnussgrossen Abscess freigelegt hatte, dessen Oeffnung sich aber höher oben im Schafte befand, und mit dem nach aussen in die Kniekehle ausmündenden Fistelgang in Verbindung war. Deshalb wurden noch 1½ Cm. vom Femur mit Einschluss der Knochenöffnung resecirt, wobei es sich zeigte, dass die Markröhre durch sclerosirtes Knochengewebe verschlossen war. Nach Wegnahme der Kapselreste unter dem M. quadriceps und in der Kniekehle, und Unterbindung einer Arterie am innern Wundwinkel, coaptirte ich die Knochenwunde in der Price'schen Schiene, vereinigte die Wunde durch mehrere umschlungene Nähte, und legte die Extremität in eine Schwebe. Auf die Wunde wurde ein Eisbeutel applicirt. Die Höhe des excidirten Keiles betrug 6 Cm., wovon 4½ Cm. auf den Oberschenkel, 1½ Cm. auf die Tibia fielen. Die Synovialis war zu einer weissgrauen, pulpösen, stellenweise eitrig zerfliessenden Schwarte umgewandelt, von den Kreuz- und Seitenbändern keine Spur vorhanden. In der Gelenkhöhle kein Eiter, beide Meniscen fehlend. Die Knorpelüberzüge an den Femoralcondylen, sowie an der Patella zerstört, an der Tibia noch stellenweise erhalten. Vom äusseren, bedeutend usurirten Femurcondylus wucherten gefässreiche Markzapfen in die Gelenkhöhle hinein und verschmolzen seitlich mit den Zotten der Synovialis. Der etwa Wallnussgrosse Abscess befand sich in dem äusseren Condylus, im Bereiche des intermediären Knorpels, und eröffnete sich hoch oben in der Mitte der Fossa intercondyloidea posterior mittelst einer Linsengrossen Oeffnung in die Kniekehle; zwischen ihm und der Gelenkhöhle befand sich noch eine etwa 8 Mm. dicke, gegen die Abscesshöhle sclerosirte, nach der Gelenkcavität hin osteoporotische markreiche Schicht; das resecirte Stück der Tibia in hohem Grade osteoporotisch blutreich. Der Verlauf nach der Operation war über alle Erwartung günstig; das Wundfieber mässig, die Schmerzen in der Wunde, sowie die Muskelkrämpfe in der Extremität sehr unbedeutend; am 7. Tage wurden die Hefte entfernt, am 9. Tage fiel die Gefässligatur ab, die Eiterung war gering, und schloss sich die grossentheils per priman int. schon vorher vereinigte Wundspalte auch an den seitlichen, noch offenen gebliebenen Winkeln, sowie die Fistelöffnung in der Kniekehle in der 4. Woche. Nach 37 Tagen konnte eine solide Callusverbindung zwischen den resecirten Knochenenden sichergestellt werden. Mitte Juli, als die Patientin bereits mit Hülfe von Krücken herumging, brach am äusseren Wundwinkel die Narbe auf, und wurde ein 2 Cm. langer und 4 Cm. breiter Sequester, offenbar der breiteren und das Femoralende überragenden Tibiaepiphyse angehörig, durch die Abscessöffnung ausgezogen, worauf dieselbe in einigen Tagen sich schloss, und das Mädchen Ende Juli der häuslichen Pflege übergeben wurde. Am 13. October kam sie

nochmals in die klinische Behandlung zurück; die zuletzt aufgebrochene Stelle öffnete sich wieder, und die Untersuchung mit der Sonde ergab, dass unter dem M. quadriceps cruris eine geräumige Abscesshöhle sich befand, die in Folge der Vereiterung der noch zurückgebliebenen fungösen Kapselüberreste entstanden war. Sie wurde mit dem Filum condens gespalten und schloss sich bis Ende December. Im Januar 1867 eröffnete sich, während das Mädchen schon herumging, die in der Kniekehle ursprünglich vorhanden gewesene Fistelöffnung, und gelangte man mit der Knopfsonde in einen Sinus, welcher nach aufwärts zwischen M. biceps femor. und vastus extern. etwa 6 Cm. hoch reichte. Auch dieser wurde auf die vorhin genannte Weise gespalten; die Vernarbung erfolgte jedoch äusserst langsam und war mit Ende Mai, 13 Monate nach der Resection, vollendet. Bei der Entlassung hatte die gesunde Extremität eine Länge von 60, die resecirte von 53 Cm., die Verkürzung betrug demnach 7 Cm. Seit dieser Zeit blieb die Heilung ungetrübt, das Mädchen konnte damals mit einer entsprechend erhöhten Sohle am Schuhe ohne alle Beschwerde herumgehen. Im Mai 1871, fünf Jahre nach der Resection, fand ich den Zustand wie folgt: Der Umfang des resecirten Oberschenkels war um 1 Cm., die Länge des Fusses nur 3 und die Breite desselben nur 1 Cm. geringer, als die gleichen Maasse an der gesunden Extremität, während die Wade mit Bezug auf den Umfang, welcher beiderseits 27 Cm. betrug, keinen Unterschied darbot. Der Oberschenkel der resecirten Extremität war um 9, der Unterschenkel um 2 Cm. kürzer, als die gleichnamigen Knochen der gesunden Gliedmasse, während die Länge der gesunden 66, der resecirten 55 Cm., daher die Differenz 11 Cm. betrug. Die gesunde Extremität war während dieser Zeit um 6, die kranke nur um 2 Cm. gewachsen. Die Beckenneigung betrug 3½ Cm., und diesem entsprechend betrug die Höhe des an die Schuhsohle jetzt angepassten hölzernen Sockels etwa 8 Cm., wodurch das gegenwärtig blühend aussehende Mädchen mehrstündige Fusstouren ohne Anstrengung auszuführen im Stande war.

Die Symptome, auf denen die klinische Diagnose des ulcerösen Decubitus der Gelenkenden beim Tumor albus, und die davon wesentlich abhängige Resection des Kniegelenkes beruht, verhielten sich in Bezug auf ihre Frequenz in zehn Fällen folgendermaassen. Nur dreimal befand sich das Knie in gestreckter, in allen übrigen in gebeugter Stellung, constant waren dagegen die Erscheinungen der Dislocation der Knochen im Gelenke, namentlich erschien die Tibia gegen die Kniekehle mehr oder weniger verschoben, wodurch zumal bei geringer Schwartenbildung der Synovialis, und gleichzeitiger bedeutender Abmagerung des Unterschenkels es den Anschein gewann, als ob nur die Femoralepiphyse für sich allein aufgetrieben und vergrössert gewesen wäre. Neben dieser Knochenverschiebung fehlte in keinem Falle die Luxation der Kniescheibe auf den äusseren Oberschenkelknorren

und überdies in allen Beobachtungen ein deutlich ausgesprochenes Genu valgum, letzteres, wie bereits früher angedeutet wurde, von der an beiden äusseren Condylen sehr viel tieferen Knochenusur abhängig. Die Crepitation, ein bei passiver Beugung und Streckung des Knies, manchmal auch bei der Rotation des Unterschenkels wahrnehmbares Symptom des Knochendefectes, liess sich nur dreimal deutlich nachweisen; ihre Abwesenheit in den übrigen Fällen erklärte sich theils aus der Interposition der Synovialzotten zwischen den Gelenkenden, theils aus der fortgeschrittenen Osteoporose der Decubitusstellen, und damit zusammenhängenden Markwucherungen an dem einen oder dem anderen Gelenkende. Dagegen wurde in keinem der Fälle eine, oft schon bei oberflächlicher Betrachtung, stets aber durch die Messung noch mehr offenbare Verkürzung der erkrankten Extremität vermisst, deren Ursachen weiter unten näher besprochen werden sollen, und welche zwischen 0,1—5 Cm. wechselte. Dazu kam noch die bedeutende Abnahme in den Längen- und Breitendimensionen des Fusses und die auffällige Abmagerung des Unter- resp. des Oberschenkels hinzu, die in keinem von den Fällen gefehlt haben. Die Diagnose des Knochenabscesses unterliegt grossen Schwierigkeiten, nur 2 Mal gelang es, bei nach aussen führenden Fistelgängen ihre Anwesenheit durch die Sondenuntersuchung festzustellen; in der Mehrzahl der Fälle, wo die Abscesse sich nach aussen nicht geöffnet haben, dürfte die Dauer des Gliedschwammes für die Wahrscheinlichkeitsdiagnose derselben entscheidend sein, indem unter 6 hier einschlägigen Fällen 2 Mal bei einer Krankheitsdauer von 2, 4 Mal bei einer solchen von 3—6 Jahren, Abscesse in den Epiphysen gefunden wurden. Endlich liess sich ein durch Jahre protrahirter Verlauf, sowie die Recidivfähigkeit des Gelenkleidens, als zum Gesammtbilde der Krankheit gehörend, in der Mehrzahl der Fälle constatiren.

Ausser dem Tumor albus gab einmal eine knöcherne Ankylose in gebeugter Stellung des Knies, in Folge spontaner Heilung des erstgenannten Leidens, die Anzeige zur Resection. Durch diesen Fall wurden weder die Bedenken in Bezug auf die von vielen Seiten behauptete Lebensgefährlichkeit dieser Operation unter den angedeuteten Verhältnissen, noch die Besorgniss gerechtfertigt, dass die resecirte und später in Folge des Zurückbleibens

im Wachsthum im Vergleich zur gesunden, um Vieles kürzeren Extremität zum Gehen unbrauchbar sich erweisen werde. Der vielleicht drastische Ausspruch von Fergusson, ein vom Becken nur 6 Zoll entfernter Fuss sei besser als gar kein Fuss, hat sich hier, wie in dem kurz vorher angeführten Falle bestätigt, denn es liess sich an die in gestreckter Stellung nach der Operation ankylosirte Extremität durch Erhöhung des Schuhes mittelst eines an der Fusssohle angebrachten Sockels die Differenz zwischen den beiden Gliedmassen ausgleichen, und auf diese Art ein prothetischer Apparat herstellen, welcher zur Unterstützung des Körpers ausreicht, viel bequemer als selbst der bestgearbeitete Stelzfuss nach einer Oberschenkelamputation getragen wird, und, was nicht zu übersehen ist, bei dem fortschreitenden Wachsthum der unbemittelten Patientin eine Abänderung mit nur unbedeutenden Kosten gestattet.

Ankylose des linken Kniees in flectirter Stellung; Resection des Gelenkes; partielle Gangrän der Wundlappen. Heilung nach 3 Monaten. Resultat nach 2½ Jahren. — Louise Schwartz, 12 Jahre alt, wurde am 11. October 1869 in die chirurgische Klinik mit Ankylose des linken Kniees aufgenommen, die nach spontaner Heilung eines seit 6 Jahren bestandenen, zuletzt in Eiterung des Gelenkes übergegangenen Tumor albus entstanden war. Das Knie war unter einem rechten Winkel unbeweglich gestellt, an dessen Vorder-, sowie an jeder Seitenfläche zahlreiche, trichterartige, mit den Knochen verwachsene Narben vorhanden, die Kniescheibe erschien auf den äusseren Femoralcondylus verschoben, beide Condylen stark aufgetrieben, die verdünnte Haut straff über das Gelenk gespannt; der Umfang des ankylosirten Kniees im Vergleiche zum gesunden um 2 Cm. vergrössert. Die Länge der gesunden Extremität betrug 65, der kranken, in hohem Grade abgemagerten 62 Cm., letztere daher um 3, überdies der Fuss sowohl im Breiten- als Längendurchmesser um 1½ Cm. verkürzt. Mehrfache trichterförmige, mit den unterliegenden Knochen fest adhärirende Narben an beiden Hand- und Fussgelenken, an der vorderen Fläche beider Unterschenkel, und ein käsiger Abscess in Folge Vereiterung der submaxillaren Lymphdrüsen waren unzweifelhafte Anzeichen einer weit gediehenen Scrophulose bei dem sehr abgemagerten und anämisch aussehenden Kinde. Resection am 25 October in der Chloroformnarkose. Nach Querschnitt durch die Haut unter der Kniescheibe bis auf den Knochen löste ich mit einem Raspatorium das Periost sammt den Integumenten zuerst nach oben, hierauf in einer geringeren Ausdehnung rings um die Epiphyse der Tibia ab, und excidirte einen Keil aus dem Gelenke, davon der grössere Antheil auf das Femur, ein geringerer auf die Tibia gefallen war. Nur eine Arterie musste am inneren Wundwinkel unterbunden werden, hingegen konnte die Blutung aus dem resecirten Femur nur mit Mühe, erst nach wiederholtem Uebergiessen der Knochenfläche

mit einer weingeistigen Lösung von Carbolsäure, zum Stillstand gebracht werden. Die Vereinigung der Wunde, sowie die Immobilisirung der Extremität geschah auf dieselbe Weise, wie in den voranstehenden Fällen. Carbolsäureverband. Die Höhe des excidirten Keiles betrug nach vorne 6, nach hinten 1½ Cm., beide Resectionsflächen in hohem Grade sclerotisch, in den Diploezellen ein sehr gefässreiches Mark eingeschlossen. Anstatt der Synovialis der Seiten- und Kreuzbänder fand man ein lockeres, feinkörniges Fettlager in der Umgebung beider Epiphysen angehäuft. Nach Maceration des Präparates, erschien das Femur mit der Tibia in der ganzen Ausdehnung, hingegen die Kniescheibe mit dem äusseren Oberschenkelknorren nur mit einem Dritttheil ihrer Gelenkfläche durch Callusmasse verschmolzen, während der Rest dachförmig über die Fossa intercondyloidea hinausragte. Nach der Operation bedeutendes Wundfieber, welches erst gegen den 11. Tag abnahm. Wundschmerz und krankhafte Erectionen des Oberschenkels in mässigem Grade vorhanden. Beim Verbandwechsel am 3. Tage erschien die obere Wundlippe zum Theil brandig, daher die Suturen entfernt wurden. Am 6. Tage stiess sich der brandige Streifen ab, doch blieben die resecirten Knochenflächen durch den unteren Lappen noch hinlänglich bedeckt, und in ihrer Lage nicht gestört. Eiterung mässig, trockener Deckverband. Am 17. November musste ein am Femur oberhalb der Resectionsnarbe entstandener Abscess mit dem Filum candens eröffnet werden; die Höhle schloss sich bis zum 22. November. Am 9. December (46 Tage nach der Operation) war bereits eine feste Callusverbindung zwischen den resecirten Knochen vorhanden; Ende December wurden die ersten Gehversuche angestellt. Am 21. Januaar 1870 wurde das Mädchen geheilt entlassen. Die gesunde Extremität mass 65, die resecirte 56 Cm. Die Differenz, 9 Cm., wurde am Schuh durch einen hölzernen Sockel ersetzt. Im März 1872, 2¼ Jahre nach der Operation, war der Umfang des Oberschenkels an der resecirten Seite um 1 Cm. geringer, als an der gesunden, die Waden beiderseits gleichmässig stark geformt, der Fuss der resecirten Seite im Verhältniss zum gesunden in seinem Durchmesser verkürzt. Die operirte Extremität hatte eine Länge von 58, die gesunde 72 Cm., erstere war daher in dieser Zeit um 2 Cm. zumeist auf Kosten des Unterschenkels gewachsen. Die Differenz von 14 Cm. zwischen beiden Extremitäten wurde durch die Beckenneigung von 4 Cm. auf 10 herabgemindert, demgemäss auch für die Erhöhung der Schuhsohle auf die oben gedachte Weise Sorge getragen, wodurch das Mädchen zu gehen und die gewöhnlichen Arbeiten bei der Hauswirthschaft zu verrichten im Stande war.

Auf die Ausführung der Resection übergehend, bemerke ich, dass, mit Ausnahme des ersten, in der Uebersichtstabelle angeführten Falles, in dem das Gelenk durch einen doppelten Lappenschnitt geöffnet, hierauf jede Epiphyse einzeln resecirt und die Patella exstirpirt wurde, in allen übrigen ein Querschnitt unter der letzteren von dem einen zum gegenüberliegenden Condylus zur Blosslegung des Gelenkes in Anwendung gezogen worden ist. Dabei wurde die Gelenkhöhle nicht eröffnet, nur nach Abdrän-

gung der Haut durch mehrere, dicht am Rande der Wundspalte geführte Messerzüge, die Geschwulst am Ober- und Unterschenkel so weit blossgelegt, um den ersteren nahe am oberen Rande der Kniescheibe, die Tibia hingegen in einer angemessenen Entfernung von der Gelenkfläche durchsägen zu können, nachdem vorher die Kapsel in der Richtung des beabsichtigten Sägeschnittes senkrecht auf den Knochen durchschnitten, und das Knie, um einer regelrechten Trennung der Weichtheile und Knochen versichert zu sein, unter einem rechten Winkel festgestellt worden war. Das Resultat einer solchen Schnittführung ist die Wegnahme beider Epiphysen so wie der Patella in der Gestalt eines Keiles sammt dem grössten Theil der ihnen anhängenden fungösen Gelenkkapsel, deren Reste unter dem Quadriceps cruris und in der Fossa poplitea noch nachträglich exstirpirt werden müssen. Dieses von Fergusson geübte Verfahren empfiehlt sich gegenüber dem zuerst erwähnten, durch eine geringere Verwundung und Blutung, ferner durch die im Vergleich zum ersteren um Vieles raschere Ausführung der Resection, und worauf ich einen besonderen Werth lege, durch Vermeidung jeder Zerrung und Quetschung der benachbarten Theile, die stets eintreten müssen, wenn jedes Gelenkende einzeln aus der Wunde entwickelt, nach Ablösung der dasselbe umgebenden Weichtheile resecirt und die Kniescheibe nachträglich ausgeschnitten wird. Endlich ist die Möglichkeit der Vereinigung der horizontalen Wundspalte per primam intentionem in ihrer grössten Ausdehnung nicht gering zu veranschlagen, wodurch die Gefahren der complicirten Fractur, wohin die Resectionswunde unstreitig zu zählen ist, in hohem Maasse vermindert, und die Vernarbung derselben um ein Bedeutendes gefördert wird. Nur der letzte Act, nämlich die Excision der noch vereinigten Knochen aus dem Popitealraume erfordert einige Geduld und Vorsicht, um einer Verwundung der Gefässe und Nerven daselbst vorzubeugen. Nicht immer jedoch gelingt die vollständige Exstirpation der fungösen Synovialkapsel; in allen von mir behandelten Fällen war ich genöthigt, geringe Reste derselben, welche theils in der Tiefe der Ausbuchtung des Synovialsackes unter dem M. quadriceps cruris gelegen, theils zwischen den Gefässen und Sehnensträngen der Fossa poplitea eingedrungen waren, zurückzulassen, wobei im letzteren Falle zweimal die Seh-

nen der Mm. semitendinosus und semimembranosus zufällig zerschnitten wurden. Ich werde auf die Folgen davon bei Schilderung der Complicationen während des Wundverlaufes noch zurückkommen, hier will ich auf einen wichtigen Einwand näher eingehen, welcher diesem Verfahren mit Recht entgegengehalten werden kann, nämlich, dass man oft ein viel grösseres Stück der Epiphyse wegnehmen muss, als durch den Operationszweck geboten ist, somit die Extremität unnöthigerweise verkürzt, noch mehr aber durch Hinausgehen über die intermediäre Knorpellinie das spätere Wachsthum der Knochen, insbesondere bei Kindern, direct beeinträchtigt.

Was nun die Entfernung des eben genannten Knorpels anbelangt, so erfolgte dieselbe bei den hier einschlägigen, dem Kindes- oder Jünglingsalter angehörenden Individuen vier Mal vollständig an beiden Knochen, zwei Mal nur unvollständig, indem in einem Falle der Epiphysenknorpel des Femur, im anderen der der Tibia unversehrt blieb. Es hing dies, wie schon angedeutet wurde, von der Schnittführung am Knochen ab, die für den Oberschenkel durch den oberen Patellarrand stets vorgezeichnet war, hingegen bei der Tibia an einer fixen Stelle um so schwieriger eingehalten werden konnte, weil die Auffindung ihrer Ränder durch die mächtigen Lagen der Tumor albus-Schwarten, eine annähernd richtige Schätzung der Entfernung der respectiven Gelenkfläche unmöglich machte. Aus der nachfolgenden Tabelle werden diese Verhältnisse ersichtlich, wobei ich bemerke, dass die Zahlen, sowohl in Bezug auf die Distanz des intermediären Knorpels von der Gelenkfläche, als auch die Höhe des excidirten Keiles Durchschnittswerthe repräsentiren, welche aus Messungen des äusseren und inneren Condylus nach vorgängigem Längsschnitt der einzelnen Knochen gewonnen wurden.

Patient		Distanz der knorpligen Epiphysenlinie von der Gelenkoberfläche am		Höhe der excidirten Epiphyse am		Höhe des Knochenkeiles im Ganzen.	Bemerkungen.
Name	Alter	Oberschenkel	Unterschenkel	Oberschenkel	Unterschenkel		
	Jahr	Cm.	Cm.	Cm.	Cm.	Cm.	
Julie Kristoff	7	1,8	1,3	4,2	1,3	5,5	Grosser Abscess innerhalb der Epiphysenlinie des Femur bis in den Schaft reichend; vorwaltende Sclerose, Contractur des Knies mit Verkürzung der Extremität um 1 Cm.
Israel Isaak	7	1,9	1,0	2,0	1,0	3,0	Vorwaltende Osteoporose beider Epiphysen, die Extremität im Knie flectirt und um 1 Cm. verkürzt.
Th. Kowalska,	9	2,5	—	2,5	1,5	4,0	Vorwaltende Osteoporose der Epiphysen, Enchondrom innerhalb der Knorpellinie des Femur; Contractur des Gelenkes und Verkürzung der Extremität um $2\frac{1}{2}$ Cm.
Joh. Jaworski	9	2,0	0,9	3,5	2,0	5,5	Bohnengrosser Abscess innerhalb des intermediären Knorpels mit nekrotischen Knochentrümmern in der Femoralepiphyse, vorwaltende Sclerose der Condylen, Contractur und Verkürzung der Extremität um 0,5 Cm.
Msal Vendel	12	2,8	1,7	4,0	3,5	7,5	Wallnussgrosser Abscess im Bereiche des epiphysären Knorpels der Tibia; ein zweiter innerhalb desselben Knorpels befindlich und mit Eiter und nekrotischen Knochentrümmern gefüllt in der Epiphyse des Femur. Vorwaltende Osteoporose beider Knochenenden; gestreckte Stellung des Knies mit Verkürzung der Extremität um 1,3 Cm.
Marg. Fierith	14	—	1,5	2,3	1,7	4,0	Abscess in dem äusseren Femoralcondylus unter der Epiphysenlinie; letztere war durch den Längsschnitt am inneren Tibiacondylus weggenommen; osteoporotische Stellen wechselten mit sclerotischen in der spongiösen Substanz beider Knochenenden ab. Die Extremität in gestreckter Lage und um 1 Cm. verkürzt.

Aus dieser Tabelle ersieht man, dass constante und dem Alter proportionale Entfernungen zwischen der intermediären Knorpelschicht und der Gelenkfläche einer Epiphyse nicht existiren, daher die aus normalen Verhältnissen des Knochenwachsthums für die Resection des Kniegelenkes abstrahirten, auf die Erhaltung jenes Knorpels abzielenden Verhaltungsregeln an pathologisch veränderten Kniegelenken sich nicht verwerthen lassen. Es ergiebt sich ferner, dass der ungewöhnlich grosse Abstand der intermediären Knorpelschicht von der Gelenkoberfläche grösstentheils von der Intensität der rareficirenden Ostitis abhängig gewesen ist, in Folge deren die spongiöse Substanz der Epiphyse aufgetrieben wurde, und die damit zusammenhängende Volumszunahme selbst nach theilweiser, oder auf den grösseren Theil des Gelenkendes in den späteren Stadien sich ausbreitender Sclerose unverändert geblieben ist. Diese Alterationen gestatten nicht, ein genaues Abschätzen der Entfernung des epiphysären Knorpels von der Gelenkoberfläche während der Operation, obgleich nicht geleugnet werden kann, dass sie jenen Verfahren, nach denen die Resection erst nach Freilegung der Gelenkhöhle vorgenommen wird, in manchen, jedoch nicht in allen Fällen zu statten kommen werden. Denn es darf nicht übersehen werden, dass, wie schon vorhin angedeutet wurde, gerade im Bereiche dieses Knorpels und oft auch jenseits desselben, Abscesse vorkommen, welche bei der zuletzt erwähnten Resectionsmethode nicht so sicher zur Erkenntniss kommen, und deren Zurücklassung Gefahren heraufbeschwört, die im günstigsten Falle den Verlust des Gliedes durch die Oberschenkelamputation nach sich zu ziehen, meistens jedoch in Folge von Pyämie den lethalen Ausgang nach der Operation zu beschleunigen geeignet sind. Was die Folgen anbelangt, welche aus der theilweisen oder gänzlichen Wegnahme der knorpeligen Epiphysenlinie auf das spätere Wachsthum der Extremität resultiren, so sollen dieselben weiter unten noch näher gewürdigt werden, hier mögen noch einige wenige Bemerkungen über die Nachbehandlung beigefügt werden.

Die resecirte Extremität wurde in eine Price'sche, hoch gepolsterte Schiene gelegt, beide Fragmente, noch während der tiefen Chloroformnarkose genau coaptirt, und in dieser Lage durch fünf breite Pflasterstreifen, jeder in mehreren Touren um

das Glied gelegt, befestigt. Nach Vereinigung der Wunde mit mehreren umschlungenen Nähten und Offenlassen der Wundwinkel, aus denen nach Umständen die Ligaturfäden heraushingen, fixirte ich die so beschaffene Extremität an das Becken durch eine zweite, in der Gegend des Kniegelenkes mittelst eines Stahlbogens unterbrochenen Seitenschiene, deren Oesen in die seitlichen Haken der Ruheschiene eingriffen, und welche durch einen gepolsterten Gurt am Becken festgehalten wurde. Die vereinigte Wundspalte bedeckte ich mit in Chlorkalk- oder Carbolsäurelösung getauchter Charpie, und darüber mit einer Compresse, dagegen den Ober- und Unterschenkel mit einem Spreukissen, jedoch mit Ausschluss der Wunde, worauf eine vom Fuss bis zur Inguinalgegend laufende, das Glied sammt der Seitenschiene einschliessende Rollbinde den Verband der Extremität vollendete, welche in die Salter'sche Schwebe gelegt wurde. Auf diese Weise liess sich eine vollständige Immobilisirung des Gliedes und Beckens zugleich erzielen, und war die Möglichkeit gegeben, nach Abnahme der oberflächlichen Bindenstücke sowohl die Wunde, behufs der täglich vorzunehmenden Reinigung, als auch die Extremität in ihrer ganzen Ausdehnung besichtigen zu können, um nach Erforderniss der Zufälle das Nöthige einzuleiten, ohne gezwungen zu werden, die einmal gegebene fixe Lage verändern zu müssen. Eisbeutel in den ersten Tagen nach der Operation wurden in der Regel in allen Fällen angewendet, und später, je nach dem Verhalten der Eiterung, zur feuchten Wärme, oder dem Watteverbande der Uebergang gemacht, in einigen prolongirte Bäder in Anwendung gezogen, während die Application antiseptischer Mittel unmittelbar auf die Wunde unter allen Umständen nicht verabsäumt wurde. Bei dieser örtlichen Behandlung und bei Berücksichtigung angemessener hygieinischer Vorsichten, neben Verabreichung einer, dem jeweiligen Wundzustande entsprechenden nahrhaften Kost, wurde die Vernarbung der Hautwunde und die Anbildung eines festen Callus zwischen den resecirten Knochenenden in einer verhältnissmässig kurzen Zeit herbeigeführt, wenn sich keine den Wundverlauf störenden Complicationen hinzugesellt hatten, wie aus folgender Beobachtung zu ersehen ist.

Tumor albus des linken Kniegelenkes seit 6 Jahren; fruchtlose Behandlung durch Tonica und Vesicantien; Resection des

Gelenkes; nekrotische Trümmer in der Gelenkhöhle; Heilung nach 3 Monaten; Resultat nach 4 Jahren. — Margarethe Fierieth, 14 Jahre alt, Dienstmädchen, wurde am 3. Januar 1868 mit Tumor albus des linken Kniees aufgenommen. Seit 6 Jahren leidend, kam sie vor 2 Jahren in die klinische Behandlung, und wurde nach 3 Monaten in so weit gebessert entlassen, dass die Geschwulst des Kniees gänzlich abgenommen hatte, und sie ohne Schmerzen herumzugehen im Stande war. Die Besserung hielt etwa 1½ Jahre an, und kehrte nach einer zufälligen Quetschung des leidenden Gelenkes der frühere, jedoch in jeder Beziehung verschlimmerte Zustand zurück. An der gestreckten und um 1 Cm. verkürzten Extremität war das linke Kniegelenk um 4 Cm. im Vergleich zum gesunden in seinem Volumen vergrössert, die Patella nach aussen auf die äusseren Oberschenkelknorren, die Tibia theilweise in die Kniekehle luxirt, bei passiven, auf das geringste Maass beschränkten Bewegungen ein knarrendes Geräusch im Gelenke mit der aufgelegten Hand wahrnehmbar. Deutlich ausgesprochenes Genu valgum. Eine 14wöchentliche Behandlung mit Leberthran und Eisen innerlich, Bestreichen des Kniees mit Jodtinctur äusserlich, nach vorgängiger Fixirung des Gliedes in einer Ruheschiene, erwiesen sich fruchtlos. Die Anschwellung wurde grösser und fing mit der Abnahme der Esslust und Zunahme der Gelenkschmerzen das Allgemeinbefinden zu leiden an. Am 20. April 1868 führte ich in der Chloroformnarkose die Excision des Kniegelenkes aus; die Vereinigung der Wunde, sowie die Fixirung der Extremität in der Resectionsschiene und Schwebe geschah auf dieselbe Weise, wie in den voranstehenden Fällen. Carbolsäureverband nach Lister, und Eisbeutel auf die Wunde. Mässiges Wundfieber, jedoch sehr häufige schmerzhafte Zuckungen des resecirten Gliedes. (Subcutane Injectionen von Morphium aceticum). Beim Verbandwechsel am 24. April erschien die Resectionsstelle bedeutend angeschwollen, jedoch die Knochenenden gut coaptirt; aus den Wundwinkeln floss eine geringe Menge von dünnflüssigem Eiter aus; die Behandlung wurde fortgesetzt. Die Hefte wurden am 28. April entfernt, prima reunio der Wundspalte bis auf die beiden Wundwinkel, die reinen Eiter in mässigen Quantitäten absonderten; kein Fieber, gesteigerte Esslust. Am 20. Mai brach die Resectionsnarbe in der Mitte auf, und man konnte von da aus an der vorderen Fläche des Oberschenkels sowohl mit der Sonde, als auch beim Durchspritzen von lauwarmem Wasser die Anwesenheit einer geräumigen Abscesshöhle constatiren, die mit dem Filum candens gespalten wurde, wobei sich ergab, dass die resecirten Knochen 30 Tage nach der Operation bereits durch festen Callus vereinigt waren. Unter Anwendung von prolongirten Bädern erfolgte die Vernarbung der Wunde bis Ende Juni, im Juli begannen die Gehversuche, am 20. Juli, 3 Monate nach der Operation, wurde Patientin geheilt entlassen. Die gesunde Extremität maass 76, die resecirte 71, die Verkürzung betrug 5 Cm. Das excidirte Gelenk hatte eine Höhe von 4 Cm., davon 2—3 auf das Femur, 1—7 auf die Tibia fielen. Die fungösen Schwarten der Synovialis nach aussen hin mit Fettläppchen untermischt, sonst grauweiss, stellenweise zu einem pulpösen Brei zerfliessend, nach innen in zottige Fortsätze, besonders rings um die Patella auswachsend, waren mit ähnlichen, aus den gleichfalls gelatineartig degenerirten Kreuzbändern ent-

springenden vielfach verschmolzen. Der innere Meniscus zum Theil, der äussere ganz, ebenso die Seitenbänder geschwunden. Die inneren Condylen beider Knochen stellenweise vom Knorpelüberzuge entblösst, die Decubitusstellen erweicht. Am äusseren Femoralcondylus befand sich eine hochgeröthete Schicht markiger, aus dem osteoporotischen Knochen auswachsender Zapfen vor, die hier anliegende Patella zeigte eine mehr als Bohnengrosse Decubitusgrube, welche von rauhen, zackigen Knochenrändern eingefasst, und vom Knorpelüberzuge entblösst war. Dieser fehlte auch am Condylus extern. tibiae, wo sich ein Linsengrosser Sequester inmitten einer erweichten Knochenvertiefung befand. An den Femoralcondylen überwog die Sclerose der spongiösen Substanz, und war nur das an die Gelenkfläche zunächst grenzende Knochenstratum rareficirt. Im äusseren Femoralcondylus fand man einen etwa Kirschgrossen, mit Knochengrus gefüllten Abscess. Die Tibiaepiphyse erschien durchgängig osteoporotisch. Im Februar 1872 fand ich folgenden Zustand: Becken nach links um 3 Cm. geneigt; Länge der gesunden Extremität 81, der operirten 76 Cm. Daher eine Verkürzung der letzteren um 5 Cm. vorhanden, die aber durch die Beckenneigung auf 2 Cm. reducirt wurde. Fierith ist im Stande, mehrere Stunden ohne Ermüdung zu gehen, der Gang ist ungezwungen, ohne eine Spur von Hinken. Im Vergleich zum Befunde nach der Operation war während dieser Zeit eine jede Extremität um 5 Cm. und die resecirte vornämlich auf Kosten des Unterschenkels gewachsen, was sich daraus ergab, dass einmal der Unterschied in dem Längenausmaass zwischen den Oberschenkeln (der gesunde maass 46, der resecirte 42 Cm.) 4, hingegen zwischen den Unterschenkeln (der gesunde 35, der resecirte 34) nur 1 Cm. betrug, das andere Mal der Umfang des rececirten Oberschenkels nur um 3 Cm. im Vergleich zum gesunden differirte, hingegen die Dicke beider fleischigen und gut entwickelten Waden sich gleich geblieben war.

Unter den wichtigeren Complicationen bei Resectionswunden des Kniegelenkes standen die Abscesse oben an. Ihre Entstehung war zunächst abhängig vom Zurückbleiben der Reste der fungös entarteten Synovialmembran unter dem Extensor cruris, daher sie ohne Ausnahme an der vorderen Fläche des unteren Dritttheils des Oberschenkels und ausserdem in zwei Fällen in der Kniekehle vorkamen, hier aber einmal zum Theil auch der Eröffnung der Sehnenscheiden der zufällig zerschnittenen Mm. semitendinosus und semimembranosus ihren Ursprung verdankten. Daneben waren heftige Muskelkrämpfe und damit zusammenhängende Verschiebungen der Fragmente noch als mitwirkende Ursachen anzusehen, durch welche die Abscessbildung in den Umgebungen der Resectionswunde begünstigt wurde. Die Zeit, in welcher die Abscesse entstanden, war verschieden; beim acuten Verlauf trat die Eiterung in dem Synovialsacke unter dem Quadriceps cruris schon zu Ende der zweiten, meistens zwischen

der dritten und sechsten Woche nach der Operation, in den chronischen dagegen erst gegen den vierten bis fünften Monat nach der Operation ein, nachdem eine Verschmelzung durch Callus zwischen beiden Fragmenten bereits stattgefunden hatte. Offenbar war die Zerrung der Narbenmasse von Seiten der Musculatur die Ursache davon, indem die Kranken zu jener Zeit bereits Gehversuche anstellten. Nur einmal beschränkte ich mich auf die Drainirung dieser Höhle in die Fossa poplitea und hatte, wie die schon oben ausführlich mitgetheilte Beobachtung zeigt, allen Grund, mit diesem Verfahren zufrieden zu sein, in den übrigen schritt ich zur Eröffnung der Eiterherde, und legte dieselben in ausgiebiger Weise frei, um eine weitere Stagnation des Wundsecretes im Voraus unmöglich zu machen. Dass ich mich dazu der Galvanokaustik bediente, geschah keinesweges aus Vorliebe für ein anscheinend absonderliches Verfahren, das jedenfalls durch eine Bistouri eben so gut ersetzt werden kann, sondern nur in Berücksichtigung des Umstandes, dass bei solchen, meistens durch ein heftiges Wundfieber und ein ebenso erschöpfendes Nachfieber heruntergekommenen Kranken, jeder, auch der geringste Blutverlust, nicht gleichgültig ist, und erfahrungsmässig selbst ausgedehnte Brennschnitte in entzündlich infiltrirten Theilen ohne Gefahr einer später dazu kommenden Pyämie ertragen werden, überhaupt derlei Wunden bei weit gediehenen Erschöpfungszuständen nicht selten verhältnissmässig schnell zu vernarben pflegen.

Eine andere Complication, die ich im Wundverlaufe bei Resectionen des Kniegelenkes einmal beobachtete, war die Osteomyelitis. Grosse Empfindlichkeit des kranken Knies vor der Operation, welche sich in den ersten Wochen nach derselben noch mehr steigerte und von heftigen Muskelcontractionen begleitet war, neben vorwaltender entzündlicher Osteoporose der resecirten Epiphysen mussten als prädisponirende Momente zu ihrer Entstehung angesehen werden. Ich werde diesen Fall bei Besprechung der Ausgänge der Kniegelenkresection ausführlicher mittheilen, und gehe sogleich zum Erysipel über, welches viermal beobachtet wurde, in einem Falle nach abortiver Behandlung ohne Folgen für die Resectionswunde ablief, in den übrigen den Wundverlauf auf eine nachtheilige Weise complicirte, und zwar einmal

die Vereinigung der Knochenenden durch Callus in hohem Grade gefährdete, im zweiten Falle durch Mitbetheiligung innerer lebenswichtiger Organe die Erschöpfung des Gesammtorganismus herbeiführte; im dritten endlich eine in den ersten Stadien befindliche Lungentuberculose zur vollen Entwickelung brachte und in beiden den lethalen Ausgang beschleunigte.

Spontan geheilter Tumor albus mit fibröser Ankylose des Kniees in gestreckter Lage; Nekrose der Tibia-Epiphyse nach 13 Jahren. Resection des Kniegelenkes. Erratisches, von der Wunde über den ganzen Körper sich ausbreitendes Erysipel durch 6 Wochen. Encephalitische Zufälle. Tod in der 8. Woche nach der Operation. Section. — Leopold Tissel, 20 Jahre alter Schmiedegeselle, wurde von mir im 4. Lebensjahre an fungöser Entzündung des rechten Kniegelenkes behandelt. Mehrere periarticuläre Abscesse mussten geöffnet, die Contractur des Kniees durch allmälige Streckung beseitigt, Eisen und Lebertbran innerlich verabreicht werden, bis nach ungefähr 3 Jahren eine Genesung mit einer im Knie versteiften und dazu bedeutend verkürzten Extremität so weit erfolgte, dass der Kranke damals Anfangs mit Hilfe einer Krücke, später mit einer erhöhten Schuhsohle ohne Unterstützung zu gehen im Stande war. Dieser Zustand erhielt sich ungetrübt durch 6 Jahre. Im 14. Lebensjahre begann, nach Angabe des Kranken, der inzwischen von hier weggezogen war, das Knie unter bedeutenden Schmerzen anzuschwellen, und öffnete sich an der äusseren Seite des Gelenkes freiwillig ein Abscess, der nach mehrmonatlicher Bettlägerigkeit sich schloss. Von da an kamen zu verschiedenen Zeiten Abscesse an anderen Stellen des Gelenkes zum Vorschein, die spontan aufbrachen und nach mehrwöchentlicher Dauer vernarbten. Der letzte entstand zu Ende des Jahres 1870 nach Aufbruch einer seit sieben Jahren in der Nachbarschaft des äusseren Tibiaknorrens vorhanden gewesenen Narbe, und war bis zur Aufnahme des Patienten in die chirurgische Klinik am 31. Januar 1871 offen geblieben. In Folge des Aufenthaltes während der letzten Jahre im südlichen Ungarn erkrankte Tissel am Wechselfieber durch 4 Monate, und genas erst nach Uebersiedelung hierher, ohne Zuthun einer medicamentösen Behandlung. Sein Aussehen war in hohem Grade cachectisch, Leber und Milz waren vergrössert, jede Bewegung wegen Schmerzen im Kniegelenk unmöglich. Die rechte Extremität erschien auf Kosten des Unterschenkels um 4 Cm. kürzer, als die linke, das Volumen des gestreckten afficirten Kniees um 3 Cm. vergrössert, Ober- und Unterschenkel dieser Seite in hohem Grade abgemagert, der Fuss im Längendurchmesser um 1 Cm. verkürzt. Hochgradiges Genu valgum mit Verschiebung der Patella auf den äusseren Oberschenkelknorren. In der Umgebung des Kniees, sowohl an der Vorderfläche, als auch in der Kniekehle, zahlreiche, mit dem Knochen fest adhärirende Narben vorhanden. In der Gegend des äusseren Tibiaknorrens befand sich die Ausmündung einer Fistel, durch welche eine Knopfsonde in eine Tiefe von 6 Cm., eine Cloake passirend, in eine geräumige Knochenhöhle gelangte, aus der ein äusserst fötider Eiter floss. Ausserdem be-

fand sich noch ein zweiter Sinus, welcher oberflächlich unter der Haut entlang der Sehne des M. biceps femoris in einer Ausdehnung von mehreren Cm. nach aufwärts führte und mit dem erwähnten Hohlgeschwüre in Verbindung war. Nach Spaltung der Hautdecken in der letztgedachten Richtung, liess sich durch wiederholte Untersuchung so viel ermitteln, dass die in der Tibiaepiphyse befindliche Abscesshöhle bis nahe an den Gelenkraum sich erstreckte, ferner dass daselbst ein Sequester eingeschlossen war, dessen Beweglichkeit sich nicht mit befriedigender Sicherheit feststellen liess. Zur Amputation des Oberschenkels wollte sich Patient nicht herbeilassen, jedoch den zweifelhaften Erfolg der Resection versuchen, welche, nachdem durch Verabreichung einer nahrhaften Kost sich das Allgemeinbefinden gebessert und der Milztumor nach Chiningebrauch sich verkleinert hatte, den 20. März in der Chloroformnarkose ausgeführt wurde. Die ziemlich profuse Blutung aus den Knochenflächen wurde mit in Alcohol gelöster Carbolsäure gestillt. Der excidirte Keil maass 5 Cm., davon 3 auf die Femoral-, 2 auf die Tibiaepiphyse fielen; deutlich ausgeprägte Knorpel- und Knochenusur an beiden äusseren Condylen, deren Oberfläche sclerosirt erschien. Der Knochenabscess nahm den ganzen äusseren Tibiaknorren ein, und bestand eigentlich aus zwei Hälften, die durch einen engen Spalt mit einander verbunden waren. Die näher der Fistelmündung gelegene war Wallnussgross und enthielt Jauche, die einwärts nach der Mitte der Epiphyse hin befindliche, ebenso grosse, war mit käsigem Eiter gefüllt, und schloss mehrere nekrotische Trümmer der spongiösen Knochensubstanz ein. Die Abscesshöhle war nach aussen von ossificirten Periostschwarten, im Uebrigen von sclerosirter, spongiöser Substanz umgeben, von der Gelenkhöhle durch eine kaum Papierdicke Knochenlamelle geschieden Auch im Condylus int. femoris befand sich eine nahezu Wallnussgrosse leere Cavität mit glatten sclerotischen Wänden. Synechie der Patella mit der Vorderfläche des äusseren Oberschenkelknorrens, sowie ähnlich beschaffene fibröse Adhärenzen zwischen beiden inneren Knorren der sich gegenüberstehenden Knochen sind noch schliesslich zu erwähnen. An Längsschnitten erschien die spongiöse Substanz in hohem Grade sclerosirt, der intermediäre Knorpel sowohl am Femur, als auch an der Tibia geschwunden. Nach der Operation wiederholtes Erbrechen mit Unterleibsschmerzen bis zum Abend, später hartnäckige Ischurie bis zum 9. Tage, welche täglich ein mehrmaliges Catheterisiren erforderte, sich aber dann ohne weiteres Zuthun verlor. Der Urin war schon am 2. Tage nach der Operation Carbolsäurehaltig. Gleich nach der Operation heftiges Muskelzucken in der betreffenden Extremität, welches selbst durch starke Morphiuminjectionen kaum beschwichtigt werden konnte. Beim Verbandwechsel am 2. Tage mässige Anschwellung der Kniegegend, mit Abgang einer saniösen, blutig gefärbten Flüssigkeit. Mit der Acme des Wundfiebers bei 4,5° C. erschien ein über den Oberschenkel und die rechte Beckenseite ausgedehntes Erysipel, wogegen die abortive Behandlung sich ohne Nutzen erwies, denn es breitete sich allmälig nach oben über den Unterleib, nach unten über den Unterschenkel und Fuss aus. Am 8. Tage nach der Operation erfolgte eine starke Nachblutung aus der Wunde, welche auf die vorhin erwähnte Weise durch Carbolsäure gestillt wurde. Die mit einem fibrinösen Exsudat beschlagene Wund-

spalte klaffte nach Abnehmen der Hefte und wurde durch Heftpflaster zusammengezogen, die Secretion war jauchig; heftige Schmerzen mit intensiven Zuckungen der Extremität bestanden trotz der freigebigsten Verabreichung äusserer und innerer narkotischer Mittel; die Temperaturhöhe blieb durch nahezu 2 Wochen während der abendlichen Exacerbationen ununterbrochen auf 40° C. und darüber. Am 14. Tage nach der Operation gesellten sich zu dem vom Thorax und Halse auf das Gesicht sich ausbreitenden, und besonders um die Mundspalte und die Nasenlöcher am Intensivesten auftretenden Rothlauf noch Halsschmerz und Schlingbeschwerden, die von einer membranösen Ausschwitzung auf den Tonsillen, der hinteren Rachenwand und dem Rande des Velum abhängig waren. Cauterisation der Theile mit Lapis infern. Gegen den 15. Tag nach der Operation fiel zwar die Temperatur während der Abendeffervescenz auf 39—39,5° C., aber dies währte nur kurze Zeit, denn schon am 17. Tage erreichte sie abermals die Höhe von 40° C., auf der sie sich in ungeschwächter Intensität durch volle 12 Tage erhielt. In dieser Zeit breitete sich die Rose auf die Stirn und den Kopf bis zum Nacken aus; die früher leichten Zuckungen in der resecirten Extremität potenzirten sich zu allgemeinen clonischen Krämpfen, die jede Fixirung der Knochen illusorisch machten, und schliesslich das Austreten des Femur durch die Wundspalte zur Folge hatten. Patient wurde somnolent, verlor das Bewusstsein und verfiel in Delirien; es kamen Ptosis beider Lider und Strabismus convergens hinzu (Chinin. sulphur. gr. 20. p. die). Erst am 27. Tage verlor sich das Erysipel am Kopfe, und trat eine namhafte Fieberremission mit Rückkehr des Bewusstseins und Aufhören der Krämpfe ein. Auch die Schlingbeschwerden liessen nach, nachdem der diphtheritische Beschlag mit Hinterlassung einer lividen Röthe von den Rachenpartien sich abgestossen hatte. Die Verwüstungen am Kniegelenke waren um diese Zeit enorm, es mussten mehrere Hohlgänge mit dem Filum candens gespalten, die dislocirten Knochen reponirt und in der Retentionsschiene fixirt werden. Am 37. Tage kam noch ein Anfall von Erysipel am kranken Oberschenkel mit Steigerung der Temperatur bis auf 40° C. hinzu, verschwand jedoch nach dreitägigem Bestande, und zeigte eine nähere Besichtigung der Extremität, dass die innere und hintere Schenkelfläche bis zum Sitzbein hinauf von Jauche unterminirt waren, welche durch mehrere Einschnitte abgeleitet wurde. Obgleich jetzt die Temperatur unter das Fieberniveau abfiel, und der Zustand sich leidlich ausnahm, so konnte der in hohem Grade erschöpfte Kranke sich nicht mehr erholen. Eine schon lange vorher in der Kreuzbeingegend vorhandene kleine Decubitusstelle breitete sich trotz der sorgfältigsten Pflege weiter aus, und trug zum raschen Kräfteverfalle bei. Am 48. Tage stieg nochmals die Temperatur bis auf 40° C., um in den nächstfolgenden drei Tagen continuirlich bis auf 35° C. zu sinken; Tod am 9. April (51 Tage nach der Operation). — Section. Der Körper abgemagert; die innere Kopfschwarte in der Occipitalgegend von reichlichen Venen durchzogen, die mit trockenen, den Wandungen fest anhaftenden Gerinnseln gefüllt waren. Im Sinus longitudinalis flüssiges Blut; die inneren Hirnhäute blutreich, an der Spitze des rechten Hinterlappens des Gehirns ein Wallnussgrosser peripherer Abscess vorhanden, dessen Inhalt aus einem bröckeligen, braunröthlich aussehenden Brei

bestand, inmitten einer sclerosirten, bindegewebigen Umgebung der Hirnsubstanz. Das Mark blutleer, von fester Consistenz, in den Seitenkammern einige Tropfen, am Schädelgrunde 2 Drachmen klares Serum; im Sinus transversus alte wandständige fest adhärirende Thromben auf der rechten Seite vorhanden. Die Lungen zusammengefallen, in den oberen Lappen blutleer, trocken, in den unteren mit blassröthlichem Schaum gefüllt, an der Diaphragmafläche mit einer dünnen, fest adhärirenden, jedoch ablösbaren Membran überzogen. Hier befanden sich auch vereinzelte, jederseits etwa 5—6, etwa Hirsekorngrosse, gelblich graue, dem miliaren Tuberkel vergleichbare Knötchen, davon die meisten am Durchschnitte fest, trocken und unter dem Mikroskop aus Bindegewebe zusammengesetzt erschienen, die übrigen eine serös gelbliche Flüssigkeit beim Drucke entleerten, und von ödematösem Lungenparenchym eingeschlossen waren. Im Herzbeutel 2 Unzen Serum, das Herzfleisch blass, mürbe, in den Höhlen und grossen Gefässen geringe Mengen von theils flüssigem, theils locker geronnenem Blute angesammelt. Klappen normal. Die Leber gross, mürbe, fetthaltig. Die Milz mehr als um das Dreifache vergrössert, die Kapsel stark gerunzelt, an ihrem hinteren Rande eine keilförmige, tief in die Substanz reichende fibröse Narbe vorhanden, das Parenchym breiig erweicht. Die Nieren vergrössert, blutarm. Die Corticalis blassgelb, mürbe. Die Schleimhaut des Magengrundes von hämorrhagischen Erosionen durchsetzt. Am Kreuzbein ein ausgedehnter Decubitus, die Resectionswunde verjaucht, beide Knochenenden von Periost entblösst, die hintere Oberschenkelfläche bis zum Sitzbein von Jauche unterminirt. In den Venen des Oberschenkels und der Beckenhöhle eine geringe Quantität von flüssigem Blut vorhanden.

Dieser Fall illustrirt den Erfolg und die Dauer der sogenannten spontanen Heilung der weissen Kniegeschwulst bei jugendlichen Patienten der ärmeren Bevölkerungsclasse, denen es nicht möglich ist, für eine anhaltende Schonung des afficirten Gliedes Sorge zu tragen, und bei denen nur zu häufig die noch nicht völlig getilgten constitutionellen Ursachen, die noch vorhandene Prädisposition zum Recidive in hohem Maasse unterhalten. Auf das Meritorische des Falles übergehend, sind vor Allem die Folgen des Erisypels hervorzuheben, die sich örtlich, durch massenhafte Eitercollectionen in der Umgebung der Resectionswunde, allgemein durch die lange Zeit unterhaltene Infection des Blutes manifestirt und in den diphtheritischen Ablagerungen Rachenpartien, den metastatischen Lungenherden und im Gehirnabscess ihren Ausdruck gefunden haben. Was nun die metastatischen Herde in der Lunge anbelangt, so kommen dieselben beim Erisypel in sehr geringer Zahl nur selten zur Beobachtung (Busk), auffallend war dagegen der Umstand, dass die darauf bezüglichen Symptome bei Lebzeiten des Patienten nicht offenbar wurden, und

in anatomischer Hinsicht die Thatsache bemerkenswerth, dass dieselben, mit Ausnahme von 2—3 Knötchen, die noch puriforme Detritusmassen enthielten grösstentheils vernarbt erschienen. Viel schwieriger ist eine Erklärung des an der Spitze des rechten Hinterlappens an der Gehirnoberfläche liegenden Abscesses zu geben. Gegen die naheliegende Annahme, derselbe sei gleich den Lungenmetastasen embolischen Ursprungs und aus derselben Quelle abzuleiten, liesse sich einwenden, dass der Durchgang von Pfröpfen durch die Lungencapillaren in die gleichnamigen Venen, und von da durch das linke Herz in die Arterien, noch sehr viel Schwierigkeiten darbietet, abgesehen von der Localität des Abscesses, die mit einer solchen Entstehung schwer vereinbar ist. Eine andere Möglichkeit für die Entstehung derselben wäre nach dem Sectionsergebnisse in der marantischen Thrombose der Kopfhautvenen zu suchen; es lässt sich nämlich gegen die Annahme nichts einwenden, dass die dort vorhandenen Pfröpfe bis zu den Blutleitern der Dura mater, und von da bis zur Gehirnoberfläche sich fortgesetzt, und einerseits durch Störungen in der Circulation zu entzündlichen Oedemen der äusseren Haut, so wie der Hirnumhüllungen geführt, andererseits in Folge der dem Blute unter den gegebenen Verhältnissen beigemischten putriden Säfte die Gefässwand zu eitrigen Infiltrationen und nach Durchbruch derselben, die Gehirnsubstanz zur Eiterung veranlasst haben. Möge man nun die eine oder die andere Erklärung gelten lassen, Thatsache bleibt es immer, dass die von practischen Aerzten von jeher urgirte Mitleidenschaft des Gehirnes bei der Wanderrose am Kopfe und am Gesichte einer reellen Unterlage nicht entbehrt, und sich nicht allein auf die von der erysipelatösen Infiltration der Kopf- und Halshaut in den Gehirnvenen bedingte Stauungshypermie beschränkt, sondern unter bestimmten Verhältnissen vom eitrigen Zerfall der Gehirnsubstanz selbst, begleitet werden kann. In Betreff der Todesursache ergiebt sich aus der Section und in Uebereinstimmung mit dem klinischen Verlaufe, dass dieselbe weder vom Gehirn noch von den Lungen ausging, vielmehr in der lange vor der Operation durch Malariasiechthum vorbereiteten, sodann durch das Wundfieber und die profuse Eiterung beschleunigten Erschöpfung des Kranken gesucht werden müsse. Dieser Fall spricht auch nebstbei für die von Stromeyer hervorge-

hobene ungünstige prognostische Bedeutung der Milztumoren nach grossen Operationen, und hat man jeden Grund anzunehmen, dass die Amputation des Oberschenkels ein besseres Resultat nicht geliefert haben würde.

Ein Fall von Kniegelenksresection kam bei einer mit Lungentuberkulose behafteten Patientin vor, und schliesst sich an eine analoge Beobachtung von Price an, in welcher der Kranke zur Zeit der Resection in den ersten Stadien des genannten Leidens sich befand. Es scheint, dass die Abwesenheit aller, wie immer gearteter nachtheiliger Einflüsse nach der Operation, als eine unabweisbare Bedingung für den günstigen Erfolg angesehen werden müsse, widrigenfalls das Lungenleiden sich mit einer Schnelligkeit entwickelt, die sich durch kein Mittel aufhalten lässt, und den Operirten noch vor vollständiger Vernarbung der Wunde in kurzer Zeit dahinrafft.

Tumor albus von dreijährigem Bestande, complicirt mit Lungentuberkulose in den ersten Stadien. Excision des Gelenkes, Consolidation der Fragmente durch Callus innerhalb 40 Tagen. Nachträgliche Abscesse in der Umgebung der Resectionswunde mit trägem Heiltrieb. Wanderrose; rasche Zunahme der tuberkulösen Lungenphthise. Tod 6 Monate nach der Operation. Catharina Batista, 18jährige ledige Dienstmagd, zog sich im Jahre 1868 nach einem Falle auf das rechte Knie eine Entzündung desselben zu, welche sie nicht abhielt, ihren Dienst wie gewöhnlich zu verrichten, nur dass sie gelegentlich, wenn die Schmerzen heftiger wurden, kalte Wasserumschläge auf das entzündete Gelenk anwendete und einige Tage das Bett hütete. Im Winter desselben Jahres stürzte sie beim Ausgleiten auf dem Eise nochmals auf dasselbe Knie, welches darauf viel mehr anschwoll und wegen heftiger Schmerzen das Gehen nicht mehr gestattete. Verschiedene dagegen gebrauchte äussere Mittel waren fruchtlos, daher sie am 31. März 1871 in die chirurgische Klinik sich aufnehmen liess. Der Umfang des rechten Kniees war um 7 Cm. grösser als der des linken, die rechte Extremität gegenüber der gesunden um 3 Cm. verkürzt; pralle, sehr schmerzhafte, von varicösen Hautvenen durchzogene Geschwulst mit ausgebreiteter Fluctuation auf der äusseren Seite des Gelenkes. Die Patella erschien auf den äusseren Femoralcondylus, die Tibia zum Theil nach hinten in die Fossa poplitea gewichen; hochgradiges Genu valgum und knarrendes Geräusch bei Rotationsbewegungen in der äusseren Umgebung des Gelenkes wahrnehmbar; Fuss und Unterschenkel in hohem Grade abgemagert. Mit Ausnahme eines leichten Bronchialcatarrhs der Lungenspitzen mit Dämpfung des Percussionstones daselbst, waren die übrigen Organe gesund. Amenorrhöe seit 1½ Jahren; leichte Fieberbewegungen mit abendlichen Exacerbationen. Excision des Kniees in der Chloroformnarkose am 24. April, wobei 4 kleine Arterien

unterbunden werden mussten. Das resecirte Gelenk hatte eine Höhe von 6 Cm., davon 3½ dem Femur, 2½ der Tibia entsprachen. Tumor albus-Schwarten weich zerfliessend, in der Umgebung der äusseren Condylen ein Hühnereigrosser, mit fötidem Eiter und käsigen Flocken gefüllter Abscess vorhanden; welcher sich nach rückwärts in die Fossa poplitea erstreckte, und an einer Wallnussgrossen, mit rauhen Wänden versehenen Aushöhlung der hinteren Fläche des äusseren Oberschenkelknorrens begrenzte, worin nebst käsigem Inhalt nekrotische Trümmer der spongiösen Knochensubstanz sich befanden. Das benachbarte Periost verdickt, stellenweise ossificirt. Die Gelenkfläche des äusseren Tibiaknorrens vom Knorpelüberzuge entblösst, rauh und grubenartig ausgehöhlt; die übrigen Gelenkflächen gleichfalls ohne Knorpel, jedoch glatt abgeschliffen, sclerotisch; in der Gelenkhöhle kein Eiter. An Längsschnitten beider Epiphysen vorwaltende Osteoporose, gegenüber der bloss auf die nächste Nachbarschaft der Gelenkoberfläche beschränkten Sclerose der spongiösen Substanz. Mit Ausnahme einer hartnäckigen Ischurie, die in der ersten Woche anhielt, und die Entleerung des Harnes durch den Catheter erforderte, war der Wundverlauf nach der Operation günstig und das Wundfieber mässig. Beim Verbandwechsel am 27. April fand man eine bedeutende Anschwellung des Kniees mit Ausfluss von blutig gefärbtem Eiter aus den Seitenwinkeln der Wunde, die Wundlappen ohne Spannung durch die umschlungenen Nähte vereinigt, die Knochen mit den Resectionsflächen in unmittelbarem Contact. In den folgenden Tagen schwoll das Knie allmälig ab, die Suturen wurden am 8. Tage entfernt, wobei es sich zeigte, dass die prima reunio der Wundspalte grösstentheils gelungen war. Die Ligaturen fielen zwischen dem 8.—16. Tage ab. Am 20. Mai klagte Patientin, unter vermehrten febrilen Bewegungen, über stechende Schmerzen in der rechten Brustseite, zu welchen sich Athemnoth, Hustenanfälle und Heiserkeit hinzugesellten, ohne dass die physikalische Untersuchung irgend andere, als die zur Zeit der Aufnahme bestandenen Symptome in den Lungenspitzen nachgewiesen hätte. Sie verloren sich unter Anwendung leichter Diaphoretica und Cataplasmen auf die leidende Seite des Thorax. Am Ende der 5. Woche nach der Operation war bereits ein fester Callus zwischen den resecirten Knochen vorhanden. Die Querwunde ganz, die offenen Seitenwinkel bis auf oberflächlich eiternde Stellen vernarbt. Es schien, als ob die Consolidation der Narbe mit gleichzeitiger Obliteration der unter dem Quadriceps cruris nach Wegnahme der fungösen Synovialis zurückgebliebenen Höhle stattgefunden hätte, allein es kam anders; denn als der Kranken, nach Beseitigung der bisher benutzten Ruheschiene, eine freiere Bewegung der Extremität im Bette gestattet wurde, bildete sich in kurzer Zeit an der vorderen Schenkelfläche in der Nähe der Narbe ein Abscess, welcher eröffnet werden musste. Der weitere Verlauf war aber nicht so günstig, wie man zu erwarten berechtigt war, denn es folgte darauf eine Induration der ganzen Umgebung der Resectionswunde, die Granulationen blieben welk und missfarbig, der Eiter sparsam und dünnflüssig. Wiederholte Versuche, eine Besserung des localen Zustandes durch prolongirte Bäder herbeizuführen, mussten aufgegeben werden, nachdem die Kranke darauf über Seitenschmerzen klagte, mehr als vorher zu husten begann, und das bisher blühende Aussehen einem anämischen Zustande

mit Abmagerung und Verminderung der Esslust gewichen war. Zudem exacerbirte das Nachfieber, welches seit dem Abfall des Wundfiebers zwischen 38,5—39,5° C. ununterbrochen sich erhielt, zu Zeiten, und trug seinerseits zum Kräfteverfall der Patientin bei. Im Monate Juni mussten nochmals mehrere Abscesse in der Nachbarschaft des resecirten Gelenkes sowohl am Ober-, als auch am Unterschenkel geöffnet werden, welche ebenso, wie der zuletzt gemachte Einschnitt, keinen Heiltrieb zeigten. Dieser Zustand dauerte ohne sichtbare Verschlimmerung der Lungensymptome bis Mitte August, wo die Kranke von einer durch 14 Tage dauernden Wanderrose befallen wurde. Von dieser Zeit entwickelten sich die Erscheinungen der Tuberkulose in unverkennbarer Weise und mit grosser Schnelligkeit; Patientin verliess auf Wunsch ihrer Angehörigen das Hospital am 10. September, und starb in häuslicher Pflege unter den Erscheinungen einer rapid fortschreitenden Lungenphthise.

Ausser einem Falle von Nekrose des Femur im Gefolge von Osteomyelitis, der weiter unten näher mitgetheilt werden soll, wurde der Knochenbrand nach Resection des Kniegelenkes noch einmal beobachtet, und war, wie aus der bereits ausführlich detaillirten Krankengeschichte erhellt, davon abhängig, dass die bei weiten umfangreichere und den resecirten Oberschenkelschaft überragende Tibiafläche sich zum Theil abgestossen hatte. Fistelbildungen nach bereits geschehener Vernarbung der Wunde kamen einigemale zur Behandlung vor; sie waren stets das Resultat der Zerrung und Dehnung der das Gelenk umgebenden Narbenmassen von Seite der beim Gehen sich contrahirenden Muskeln, vornehmlich des Ober-, selten des Unterschenkels, oder von aus derselben Ursache und zu Ende des Vernarbungsprocesses entstandenen Abscessen, die eine längere Zeit fistulös blieben. Sie verzögerten nur die definitive Heilung, erforderten jedoch eine vollständige Spaltung des Hohlganges, um sie zum endlichen Verschlusse zu bringen. Zu den schlimmsten Wundzufällen nach der Kniegelenkresection gehörten die Muskelkrämpfe in der operirten Extremität. Im Gefolge des erratischen Erisypels gestatteten sie, wie eine bereits oben detaillirte Beobachtung zeigt, nur eine ungünstige Prognose, aber auch ohne dasselbe gehörten sie stets zu einer sehr bedenklichen Complication, die günstigenfalls den Kranken während der ersten Wochen nach der Operation in hohem Maasse beunruhigte, den regelmässigen Wundverlauf störte, und die grösste Sorgfalt erforderte, um der Dislocation der Knochen vorzubeugen, oder, wo diese stattfand, ihr frühzeitig durch geeignete Verbandmittel zu begeg-

nen. Hier galt es zunächst, sogleich nach der Operation das untere Ende des Femur, welches besonders zur Verschiebung geneigt ist, dicht oberhalb der Resectionsstelle auf die bereits früher angedeutete Weise unbeweglich auf der Ruheschiene zu fixiren. Dieses konnte aber nur dann in ausreichendem Maasse bewerkstelligt werden, wenn eine geschwürige Zerstörung der Haut, oder eine andere von der Operation abhängige Wunde nicht vorhanden war, welche das Anlegen von Heftpflasterstreifen oder von Spreukissen zur Depression des Oberschenkels an dieser Stelle gehindert hätte. Ausserdem haben sich subcutane Injectionen von Morphiumsalzen, oder nach Umständen des Falles innerlich verabreichte grössere Gaben desselben Mittels als ein nicht unwesentliches Unterstützungsmittel zur Bekämpfung der Zuckungen erwiesen. Entgegengesetzte Verhältnisse in der Nachbarschaft der Resectionswunde erschwerten ungemein die Stabilisirung der Knochenenden, und führten eine fehlerhafte Stellung des Femur zum Oberschenkel herbei, die, nach Verschmelzung beider Knochen durch Callus, wenigstens in der ersten Zeit nach der Heilung, eine theilweise Beeinträchtigung der Leistungsfähigkeit des resecirten Gliedes zur Folge hatte.

Fungöse Entzündung des linken Kniegelenkes seit 2 Jahren. Periarticulärer Abscess an der vorderen Sehenkelfläche, Durchbruch desselben in die Gelenkhöhle. Resection der Gelenkenden, phlegmonöses Erysipel des Ober- und Unterschenkels in der zweiten Woche; Dislocation des Femur durch die Wundspalte nach aussen, Reduction desselben durch einen Druckverband; fester Callus nach 3, Heilung nach 9 Monaten. Msal Vendel, 12 Jahre alt, Schüler, erkrankte vor zwei Jahren ohne bekannte Veranlassung an linksseitiger Gonitis, die nach mehrwöchentlicher Dauer mit Contractur des Gelenkes endigte; Patient ging mit Hülfe einer Krücke herum, stürzte jedoch vor 11 Monaten auf das leidende Knie, in Folge dessen Schmerz und Anschwellung in erhöhtem Maasse recrudescirten, und sich ein Abscess an der Vorderfläche des Gelenkes bildete, der freiwillig aufbrach und fistulös blieb. Bei der Aufnahme in die chirurgische Klinik am 29. November 1870 hatte die kranke Extremität eine Länge von 72,7, die gesunde von 74 Cm.; das kranke Knie einen Umfang von 40, das gesunde von 27 Cm., der linke Unterschenkel war im Vergleich zum rechten abgemagert, der Fuss in der Entwickelung zurückgeblieben. Die Kniescheibe erschien nach aussen, der nach auswärts rotirte Unterschenkel nach hinten gegen die Kniekehle verschoben, an der vorderen Fläche der Geschwulst eine Guldengrosse Geschwürsöffnung, durch welche die Sonde mehrere Centimeter tief eindringen konnte, ohne auf einen denudirten Knochen zu stossen; passive

Bewegungen sehr schmerzhaft, jedoch ohne knarrendes Geräusch im Gelenke ausführbar; das Allgemeinbefinden nicht gestört. Am 5. December wurde Patient vom Schüttelfroste befallen, dem eine bedeutend hohe Fieberhitze, 40—40,5° C., folgte, und sich in den folgenden Tagen während der abendlichen Exacerbationen auf derselben Höhe erhielt. Zugleich schwoll das Gelenk noch mehr an, die Schmerzen daselbst nahmen zu, und wurden durch Muskelkrämpfe noch mehr gesteigert. Der Zustand hielt durch 5 Tage an, und defervescirte erst, als nach Erweiterung des Fistelganges, aus welchem eine grosse Quantität mit Blut und Synovia gemischten Eiters aus dem geöffneten Gelenke geflossen war. Ich benutzte die Fieberremission und excidirte am 12. December das Gelenk in der Chloroformnarkose. Die Coaptation beider Knochen liess sich wegen der Infiltration der Weichtheile in der Kniekehle nicht sogleich ausführen, und musste noch eine Knochenscheibe aus der Epiphyse des Femur entfernt werden, wobei ein Bohnengrosser, mit käsigem Eiter gefüllter Abscess eröffnet wurde. Ein Theil der am Femur befindlichen sclerosirten Wand desselben wurde zurückgelassen, die Apposition beider Knochen vollendet, und nachdem die Extremität in der Ruheschiene auf die bisher besprochene Art befestigt war, die Wunde in der üblichen Weise geschlossen. Nach der Operation bedeutender Abfall des Fiebers; am 14. December wurden die Nähte entfernt; die horizontale Wundspalte erschien bis auf die Seitenwinkel per primam reunionem vereinigt, aus denen normaler Eiter abgesondert wurde: keine Muskelkrämpfe, Esslust und Schlaf ungestört. Am 25. December trat der erste Schüttelfrost ein, der sich in den folgenden Tagen wiederholte, mit Steigerung der Fieberhitze, die durch 7 Tage während der abendlichen Effervescenzen auf dem nämlichen Niveau blieb, und von einem über den Ober- und Unterschenkel ausgebreiteten Erysipel begleitet war. Die Umgebung der Resectionswunde schwoll in bedeutendem Maasse an, und wurde das untere Ende des Femur theils durch die Erschütterung der Extremität während der Frostanfälle, theils durch jetzt erst häufigere Muskelkrämpfe zwischen den aufgebrochenen Wundlippen nach aussen derart hervorgetrieben, dass nur die innere Hälfte der Epiphyse mit der gegenüberliegenden Tibia in unmittelbarer Berührung sich befand. Die abortive Behandlung des Erysipels war erfolgreich; der inzwischen unter dem M. quadriceps cruris entstandene Abscess wurde von der ursprünglich bestandenen Fistelöffnung gegen den inneren Seitenwinkel der Wunde gespalten. Hierauf Abfall des Fiebers, Abnahme der Anschwellung, jedoch noch immer kein genügender Abfluss des Eiters, welcher in der Fossa poplitea stagnirte. Es wurde daher am 12. Januar hier eine Gegenöffnung angelegt, und durch diese vom inneren Seitenwinkel der Resectionswunde eine Drainröhre durchgeleitet, und bei dieser Gelegenheit die Reposition des dislocirten Femur vorgenommen, welche, nach Herausnahme der Extremität aus der Schiene, erst nach vorheriger starker Beugung des Unterschenkels gelang. Die aus den Granulationsmassen der Knochen dabei stattgefundene ziemlich profuse Blutung stand nach mehrmaligem Uebergiessen mit in Alkohol gelöster Carbolsäure still. Die Erhaltung der auf der Price'schen Schiene neuerdings befestigten Knochen in gegenseitiger Berührung wurde durch einen Druckverband gesichert, welcher darin bestand, dass das untere Ende des Femur mittelst eines Keilkissens und einer Rollbinde nach innen und unten getrieben, hingegen das Zurückweichen der Tibia durch einen in entgegen-

gesetzter Richtung wirkenden Gegendruck verhindert wurde, beide aber an der die Extremität an das Becken fixirenden Schiene ihren Stützpunct gefunden haben. Die Wunde bedeckte sich bald mit gesunden Granulationen, welche auch aus der frei zu Tage liegenden Femoralepiphyse üppig hervorsprossten. Schon drei Wochen nach der Reposition war die Verbindung der Fragmente derart befestigt, dass der Kranke durch mehrere Stunden täglich gebadet werden konnte. Am 20. Februar musste noch eine Eiterversenkung von der Fossa poplitea gegen die Mitte der Wade hin eröffnet werden, indess die Wundspalte an der Vorderfläche sammt dem Sinus und der vorher freigelegenen granulirenden Femoralepiphyse bereits vernarbt war. Am 12. März (3 Monate nach der Operation), konnte man einen soliden Callus zwischen beiden Unterschenkelknochen mit Sicherheit nachweisen. Die Drainröhre wurde nun beseitigt, die Extremität von den Zehen bis zur Hüfte mit einer Rollbinde eingewickelt und auf einem Spreukissen in eine erhöhte Lage gebracht. Die Vernarbung des Fistelganges in der Fossa poplitea und in der Wadengegend erfolgte erst mit Ende Mai. Im Juni begannen die ersten Gehversuche, Anfangs mit Hülfe von Krücken, später ohne diese, mit einem Stützapparate für die resecirte Extremität, der von der Hüfte bis zu den Knöcheln reichte, und mit einem Schuh in Verbindung war, dessen Sohle entsprechend der Verkürzung des Gliedes erhöht wurde. In Folge dessen bildete sich durch Zerrung der rings um das Gelenk befindlichen Narbenmassen ein Abscess im unteren Drittheil der äusseren Oberschenkelfläche, welcher eröffnet wurde und sich nur äusserst langsam schloss. Der Knabe wurde am 15. September, 9 Monate nach der Resection, geheilt entlassen. Die resecirte Extremität hatte eine Länge von 66, die gesunde 75 Cm.; die Verkürzung von 9 Cm. wurde aber durch eine Beckenneigung von 3 Cm. auf der operirten Seite thatsächlich auf 6 Cm. reducirt, und demgemäss die Erhöhung der Sohle am Schuh angepasst. Der aus dem Gelenke excidirte Keil maass 7,5 Cm., wovon auf den Oberschenkel 4, auf die Tibia 3,5 Cm. fielen. Die fungösen Schwarten waren nach aussen schwielig verdichtet und von reichlichen Fettläppchen durchsetzt, nach innen gelblich grau, gefässreich, zottig und stellenweise zu umschriebenen Eiterherden zerfliessend. In der Gelenkhöhle Jauche angesammelt; am äusseren Femoralcondylus ein tiefes, durch eine Knochenleiste in zwei seitliche Gruben getheiltes Geschwür mit osteoporotischem Grunde, und von scharfen, wellig gezackten Rändern eingefasst, im gegenüberliegenden Tibiaknorren eine seichte, gleichfalls osteoporotische, vom Knorpelüberzuge entblösste Stelle, in welcher ein 6 Mm. langer und 3 Mm. breiter, blattförmiger Knochensequester sich befand. Die Zwischengelenkknorpel atrophirt. Der Ueberzugsknorpel der Patella und beider inneren Condylen mit einer eitrig zerfliessenden Granulationsschicht bedeckt; innerhalb der Tibiaepiphyse, und zwar in der Richtung ihres intermediären Knorpels, zwei etwa Kirschgrosse, eitrig erweichte und mit Knochengries gefüllte Stellen. An der Resectionsfläche des Femur ein Theil der während der Operation eröffneten Abscesshöhle inmitten einer osteoporotischen Umgebung vorhanden. Die Femoralepiphyse nahezu um das Doppelte ihrer natürlichen Grösse aufgetrieben und ebenso, wie das obere Ende der Tibia blutreich, in hohem Maasse rareficirt.

Die von dem englischen Chirurgen W. P. Swain (l. c. pag. 171) verfochtene Ansicht, dass die mit Zerstörung des Gelenkmechanismus einherschreitende acute purulente Synovitis die Amputation des Oberschenkels erfordere, wird durch den günstigen Ausgang der Resection in diesem Falle nicht bestätigt, und schliesst sich derselbe an eine ähnliche daselbst mitgetheilte Beobachtung von Kempe an, welcher die Extremität unter ähnlichen Verhältnissen durch die Excision des Gelenkes conservirte. Was ich aber besonders hervorgehoben haben wollte, ist der Umstand, dass es in diesem Falle gelungen war, die Verschiebung des resecirten Femur, welches ausserdem durch die aufgebrochene Narbe nach aussen hervorgedrängt wurde, durch einfachen Druckverband in der Längenachse der Extremität festzuhalten, ohne zu anderen gewaltsameren Mitteln, wie zur Schraube Malgaigne's, Zuflucht nehmen zu müssen. Damit wurde allerdings die Consolidirung der Extremität in einer gerade gestreckten Stellung erreicht, allein die von der Dislocation abhängige perverse Stellung des Oberschenkels in ihrer Totalität nicht aufgehoben; denn der Druckverband corrigirte bloss die laterale Dislocation, nicht die gleichzeitig bestehende Rotation des Oberschenkels nach aussen. Die Folge davon war, dass die vordere convexe Fläche des Femur nicht mit der vorderen Kante der Tibia, sondern mit der äusseren Unterschenkelfläche in derselben Ebene zu liegen kam, und nachdem die Vereinigung beider Knochen durch Callus erfolgt war, der Fuss beim Gehen eine Neigung, nach einwärts zu fallen, behielt, und nur mit grosser Anstrengung der Oberschenkelmusculatur, wenigstens in den ersten Wochen nach der Operation, nach auswärts gestellt werden konnte. Ich glaube nur diesem Umstande den Abscess an der äusseren Oberschenkelseite, welcher während der ersten Gehversuche sich gebildet hatte, zuschreiben zu müssen. Ich muss aber zugleich hinzufügen, dass mit Zunahme der Muskelenergie auch die Tendenz zur Einwärtsstellung des Fusses zusehends abnahm, und jede Aussicht vorhanden war, es werde sich dieser Fehler durch Aufmerksamkeit und Uebung von Seiten des Operirten mit der Zeit verbessern. Noch wäre der durch die eigenthümlichen Verhältnisse in diesem Falle bedingten Etablirung eines mitten durch die Resections-

wunde durchgehenden Fistelganges zu erwähnen, welcher nicht wenig dazu beitrug, dass die Knochenenden ohngeachtet der vorhin bemerkten Dislocation, analog einer bei den Ellenbogenresectionen gedachten Beobachtung, dennoch in Folge des durch eine längere Zeit in der unmittelbaren Nähe der Knochenschnittfläche unterhaltenen Reizzustandes durch solide Callusmasse vereinigt wurden.

Was die Resultate der Resectionen im Kniegelenke anbelangt, so bin ich weit entfernt, aus den wenigen Beobachtungen irgend welche belangreiche statistische Folgerungen abzuleiten, allein ich glaube immer betonen zu können, dass bei dieser Operation, wenn sie im kindlichen und jugendlichen Alter bis zu 20 Jahren vorgenommen wird, der günstige Ausgang als Regel, nach dieser Zeit hingegen die Genesung als Ausnahme zu betrachten sind. Was ich hier besonders kurz besprechen will, bezieht sich auf die Zeit der Callusformation zwischen den resecirten Knochenenden, auf das Wachsthum und die Brauchbarkeit des operirten Gliedes. Ohne Einfluss auf das schnellere oder langsamere Zustandekommen des Callus war die Dauer und Beschaffenheit des Kniegelenkleidens, mag es in seinen einfachsten Formen bestanden, oder sich noch mit Abscessen der Knochenepiphysen combinirt haben. Eben so wenig liess sich aus dem Alter der betreffenden Individuen irgend ein Einfluss auf die Callusbildung nachweisen, wenn man nicht die bei Fracturen bekannte Erfahrung anzieht, dass bei Erwachsenen die knöcherne Vereinigung in der Regel viel später, als bei jüngeren Individuen sich einzustellen pflegt. Von diesem Gesichtspunkte betrachtet, kann die am 64. Tage nach der Operation bereits fest gewordene Callusausschwitzung bei der 25jährigen Patientin in Nr. 39 der Tabelle noch immer zu den normalen Vorgängen gezählt werden. Anders verhielt es sich bei den übrigen im kindlichen und jugendlichen Alter befindlichen, noch nicht 20 Jahre alten Operirten. Hier waren hauptsächlich Complicationen vor Allem für die Zeit entscheidend, in welcher die Callusformation stattfand. Bei Abwesenheit derselben war zwischen dem 30.—46. Tage im Mittel aus 4 Beobachtungen innerhalb 37 Tagen eine solide Knochenverschmelzung eingetreten; unter entgegesetzten Verhältnissen

verzögerte sich dieselbe von 2—10 Monaten, und war im Durchschnitte aus 4 Fällen erst in der 17. Woche vollendet. Als Ursache der Retardation sind anzuführen, einmal langwierige, häufig recidivirende Diarrhöen mit auf die resecirte Extremität begrenztem Erysipel, dreimal Muskelkrämpfe, welche in einem Falle im Gefolge von Osteomyelitis des Oberschenkels, im zweiten im Verein mit einem phlegmonösen Erysipel an der operirten Seite, im dritten endlich in Begleitung von erschöpfenden Diarrhöen sich eingestellt haben. Die Lungentuberculose schien keinen nachtheiligen Einfluss auf die Callusbildung zu üben, im Gegentheil, man konnte schon am 40. Tage nach der Resection eine knöcherne Verschmelzung der Epiphyse nachweisen. Mit der Consolidation der Resectionsstelle hielt jedoch die Reconvalescenz nach der Operation nicht immer gleichen Schritt, indem nur 2 Fälle, welche ohne alle Complication verliefen, nach 3 Monaten dauernd geheilt wurden. In den übrigen verlängerte sich dieselbe zwischen 5 und 13 Monaten, und war im Mittel aus 6 Beobachtungen erst nach Ablauf von 9 Monaten erst soweit gediehen, dass die Kranken mit Beruhigung entlassen werden konnten. Die Verzögerung der Reconvalescenz war in allen Fällen meistentheils bedingt durch Abscesse in der Umgebung des bereits ankylosirten Gelenkes, welche in Folge der Zerrung der Narbengewebe während der ersten Gehversuche entstanden und hierauf durch lange Zeit fistulös blieben, oder sie waren abhängig von aus derselben Ursache neuerdings aufgebrochenen, schon vor der Operation vorhanden gewesenen Hohlgeschwüren, die nur sehr langsam zur Vernarbung gebracht werden konnten. Dazu kamen noch in zwei Fällen Sequesterbildungen, theils im Knochenschaft des Femur, theils in den resecirten Epiphysen, deren Exfoliation eine geraume Zeit in Anspruch genommen hatte. Die Festigkeit des Callus hatte sich sowohl während der Reconvalescenz, als auch in der Folge mit Ausnahme eines Falles bewährt, in welchem durch später unternommene Manipulationen roher und unberufener Hände die Extremität an der Resectionsstelle theilweise verbogen wurde, ohne dass dadurch die Tragfähigkeit derselben eine wesentliche Einbusse erlitten hätte.

Eitrig zerfallender Tumor albus seit 2 Jahren, fruchtlose locale Behandlung durch Incision, Immobilisirung des Gelenkes

und innerliche Verabreichung der Tonica während 4 Monaten. Excision des Gelenkes. Chronische, häufig recidivirende Diarrhöe. Oedem beider Beine mit transitorischer Albuminurie; vielfache Abscedirung in der Umgebung der Resectionsstelle. Genesung nach einem halben Jahre. Resultat nach 2 Jahren. Johann Jaworski, 9jähriger Bauerknabe, kam am 14. Januar 1870 mit einem bereits seit 2 Jahren bestehenden Tumor albus in die klinische Behandlung. An dem linken, den Umfang des gesunden um 2 Cm. überragenden, sehr schmerzhaften und im stumpfen Winkel flectirten Kniegelenke, war die Kniescheibe nach aussen, die Tibia zum Theil in die Kniekehle luxirt, kein Reibungsgeräusch bei passiven Bewegungen im Gelenke wahrnehmbar, im Bereiche des äusseren Schienbeinknorrens innerhalb der teigigen Tumor albus-Schwarten eine Wallnussgrosse fluctuirende Stelle vorhanden. Die kranke Extremität in hohem Grade abgemagert und im Vergleich zur gesunden um $\frac{1}{2}$ Cm. verkürzt. Der Knabe sah cachectisch aus und litt seit längerer Zeit an Bronchitis. Am 19. Januar wurde der periarticuläre Abscess gespalten, innerlich Leberthran und Eisen nebst nahrhafter Kost verabreicht, die Extremität immobilisirt und später zu Zeiten eine mässige Compression des Gelenkes in Anwendung gezogen. Während dieser Behandlung durch 4 Monate hatte sich das Allgemeinbefinden um Vieles gebessert, allein das Kniegelenkleiden verschlimmerte sich demohngeachtet, indem zu Zeiten, unter lebhaften Fieberbewegungen und intensiven Gelenkschmerzen, sich neue Abscesse bildeten, die fungöse Entartung, sowie die Contractur zunahmen. Am 25. April 1870 resecirte ich das Knie in der Chloroformnarkose und war genöthigt, gallertige Reste der Synovialis, welche tief zwischen den Sehnensträngen der Fossa poplitea eingedrungen waren, zurückzulassen. Nach Unterbindung von 2 Arterien wurde die Extremität nach Vereinigung der Wunde durch umschlungene Nähte auf die übliche Weise in der Ruheschiene und Schwebe immobilisirt. Der aus dem Gelenke excidirte Keil maass $5\frac{1}{2}$ Cm. ($3\frac{1}{2}$ von der Femoral-, 2 Cm. von der Tibiaepiphyse), die fungöse, weissgraue, gelatineartig zerfliessende und an drei Stellen von Abscessherden durchbrochene Synovialis wucherte in reichlichen Zotten in den Gelenkraum hinein, in welchem sich kein Eiter befand. Die Ligg. cruciata, sowie die Meniscen waren in dem Granulationsgewebe untergegangen. Nur die äusseren Condylen der hier zusammenstossenden Knochen waren vom Knorpel entblösst und geschwürig zerstört, die spongiöse Substanz an diesen Stellen erweicht, blutreich; der Knorpelüberzug an den inneren Knorren noch erhalten, jedoch matt und glanzlos, die innere Fläche der Patella in ihrer ganzen Ausdehnung durch ulcerösen Decubitus zerstört. In der Femoralepiphyse inmitten des intermediären Knorpels ein Bohnengrosser, mit nekrotischen Knochentrümmern gefüllter Eiterherd vorhanden. Am 27. April mässige Anschwellung des resecirten Kniees mit sparsamem Ausfluss von serösem, mit Blut gemengtem Eiter; sämmtliche Nähte wurden bis zum 1. Mai entfernt und gelang die Prima reunio bis auf die eiternden Seitenwinkel der Wundspalte; die Gefässligaturen gingen am 8. Mai ab. Trotz Abfalls des Wundfiebers stellte sich nach wenigen Tagen ein lebhaftes Nachfieber ein, unter zunehmender Schmerzhaftigkeit der Resectionsstelle und reichlicher Eiterung aus

den noch offenen Seitenwinkeln. Dazu gesellten sich ab und zu in den ersten Monaten der Nachbehandlung Diarrhöe mit dyspeptischen Erscheinungen, welche den Knaben in hohem Grade schwächten, und einen nachtheiligen Reflex auf den Localzustand ausübten. Schon am 12. Mai musste ein Fistelgang an der äusseren Seite des Gelenkes eröffnet werden, der sich nur äusserst langsam mit schlaffen, leicht blutenden Granulationen füllte, indem sich in dieser Zeit Oedem der unteren Extremitäten mit Albuminurie zu den bereits vorhandenen Zuständen hinzugesellte. Anfangs Juni entstand unter erneuerten Fieberbewegungen eine ausgedehnte Eiterinfiltration an der inneren Seite des Gelenkes bis in die Kniekehle hinab, welche durch mehrere Brennschnitte mit dem Galvanokauter freigelegt werden musste. Von da an allmäliger Nachlass des Fiebers mit Rückkehr der Esslust und des Schlafes. Die hydropische Schwellung der Füsse verschwand, ebenso der Eiweissgehalt des Urins Ende Juni; die noch offenen Stellen bedeckten sich mit gesunden Granulationen. Am 5. Juli, 76 Tage nach der Operation, waren die resecirten Knochenenden durch Callus vereinigt, das Knie in allen seinen Dimensionen abgeschwollen, und mit Ausnahme eines an der Vorderfläche des Femur, oberhalb der ehemaligen Resectionsnarbe befindlichen, etwa 5 Cm. langen Sinus, aus welchem der Eiter nur in geringer Quantität beim täglichen Verbande ausfloss, waren die übrigen Wunden vernarbt. Vom 10. Juli angefangen, begannen die Gehversuche, die hier, sowie in einigen der vorhin geschilderten Fälle von Abscessbildungen begleitet waren, welche besonders an der inneren Seite des Gelenkes, innerhalb der daselbst vorhandenen Narbengewebe zum Vorschein kamen. Sie schlossen sich äusserst langsam und wurde der Knabe am 31. October geheilt entlassen. Die gesunde Extremität hatte damals eine Länge von 57, die resecirte von 50 Cm. Die Differenz von 7 Cm. wurde durch die entsprechende Erhöhung der Schuhsohle ausgeglichen. Sämmtliche Narben fest, trichterförmig eingezogen und mit dem unterliegenden Knochen unbeweglich verschmolzen. Die Extremität in gestreckter Stellung ankylosirt; das Gehen ohne alle Beschwerde. Nach zwei Jahren stellte sich der Knabe in folgendem Zustande vor: die gesunde Extremität war 61, die operirte 51 Cm. lang; der Unterschied zwischen beiden betrug 10 Cm. Der gesunde Oberschenkel maass 36, der resecirte 31 Cm.; der gesunde Unterschenkel 25, der resecirte 20 Cm.; sowohl bei dem einen als auch bei dem andern war eine Differenz von 5 Cm. vorhanden. Der Umfang des gesunden Oberschenkels betrug in der Mitte 29, des operirten 25,5 Cm., jener der gesunden Wade 24, der operirten 19 Cm. Der Oberschenkel war zum Unterschenkel in einen nach hinten offenen Winkel von etwa 160° flectirt, jedoch fest ankylosirt. Die winkelige Beugung entstand nach Angabe der Mutter des Knaben dadurch, dass ein im Dorfe wohnender Beineinrichter sich anheischig machte, das steife Knie beweglich zu machen, ndess schon nach einem Versuche wegen heftiger Schmerzen und darauf folgender Anschwellung des Gliedes davon abgestanden ist. Die 11 Cm. betragende Verkürzung der resecirten Extremität wurde durch die Beckenneigung von 3 Cm. auf 7 Cm. reducirt, und dem entsprechend am Stiefel eine erhöhte Sohle getragen, wodurch der Junge ganz gut zu gehen und zu laufen im Stande war.

Die Verkürzung der Extremität ist das Resultat mehrerer

Ursachen, welche einzeln gewürdigt werden müssen, wenn man die wichtigste davon, nämlich den Knochensubstanzverlust und den damit meist verbundenen Abgang des epiphysären Knorpels in seinem wahren Werthe auf die nachherige Brauchbarkeit des Gliedes beurtheilen soll. Zunächst ist es die Ostitis in ihren verschiedenen Formen, welche zur Gesammterkrankung in den hier geschilderten Fällen gehört und stets einen nachtheiligen Einfluss auf die Entwickelung der kranken Extremität schon vor der Operation geäussert hat. Bei Ankylose des Kniegelenkes nach spontan geheiltem Tumor albus im 45. Falle der Uebersichtstabelle, waren die intermediären Epiphysenknorpel durch die vorausgegangene Sclerose untergegangen und die Extremität um 3 Cm. verkürzt, ausserdem an allen Abschnitten in der Entwickelung in hohem Maasse zurückgeblieben. In ähnlicher Weise erfolgte die Destruction sämmtlicher Gelenk- und beider epiphysären Knorpel in der 46. Beobachtung, woraus eine Verkürzung der kranken Gliedmaassen von 4 Centim. sich ergab. Allein auch die abscedirende Ostitis wirkte eben so nachtheilig, zumal die Eiterherde, mit Ausnahme eines Falles, im Bereiche jener Knorpel sich befanden und nach der Zerstörung derselben das Wachsthum der Extremität von vornherein verhindert haben. In dem bereits ausführlich mitgetheilten 40. und 49. Falle, in denen der intermediäre Knorpel der Epiphyse des Femur, und in dem 45., in welchem der nämliche Knorpel sowohl am Oberschenkel, als auch an der Tibia eitrig zerfallen war, betrug die Verkürzung der Extremität nach mehrjährigem Bestande des Leidens in den ersten 0,5—1, im letzten 1,3 Centim. Nicht genug an dem, denn es lässt sich noch der Beweis führen, dass ausser den regressiven auch die progressiven Ernährungsstörungen dieses Knorpels denselben, das Knochenwachsthum beschränkenden Effect ausgeübt haben, wofür die sogleich ausführlich mitzutheilende 41. Beobachtung spricht, in welcher ein Bohnengrosses, aus der gedachten Knorpelmasse in der Femoralepiphyse hervorgewuchertes Enchondrom mit einer Verkürzung der Extremität von 2½ Centim., und einem hochgediehenen Schwunde des Unterschenkels und Fusses zugleich bestanden hat. Es erhellet demnach aus diesen wenigen Beispielen, dass die Bedingungen für das normale, progressive Wachsthum der am Tumor albus erkrankten Extremität

schon vor der Resection aufgehoben waren, und somit der aus der Operation resultirende Substanzverlust an Knochenmasse nur in untergeordnetem Verhältniss dazu beigetragen hat.

Eine andere, nicht minder zu berücksichtigende Ursache der Verkürzung und des später gehemmten Wachsthums des Gliedes liegt in den Entzündungsvorgängen der Resectionswunde selbst. Denn auch hier findet ein deutlich messbarer Substanzverlust von Knochen statt, entweder in Folge des Schwundes oder der Sclerose, mitunter Abscedirung der spongiösen Substanz, wovon selbst der intermediäre Knorpel, falls er bei der Operation verschont geblieben ist, ergriffen, und dadurch die Aussicht auf eine nach der Heilung gleichmässig fortschreitende Entwickelung des Gliedes im Voraus benommen wird. In der 44. Beobachtung steigerte sich in Folge der entzündlichen Absorption der Epiphysen während des Wundverlaufes die Abnahme im Längenmaasse des resecirten Gliedes bis zu 1, in dem 41., sogleich anzuführenden und mit Osteomyelitis complicirten Falle bis auf 1½ Centim. Hier ging auch der in der Tibiaepiphyse zurückgebliebene intermediäre Knorpel durch Atrophie zu Grunde, und blieb der Unterschenkel der operirten Extremität im Wachsthum hinter dem gesunden zurück, ebenso wie der Oberschenkel im 42., obgleich auch hier der epiphysäre Knorpel bei der Resection zurückgelassen wurde. Angesichts dieser Thatsachen und bei der Häufigkeit, in welcher sich der gedachte Knorpel beim Gliedschwamme, wie schon vorher ausführlich nachgewiesen wurde, an der Gesammterkrankung des Knies betheiligt, ist die Conservirung desselben, zumal mit Rücksicht auf die unter solchen Umständen resultirende Gefahr des Verlustes des Gliedes, sogar des Lebens des Operirten, von mehr als zweifelhaftem Werthe. Ausserdem ergiebt es sich aus den voranstehenden Ausführungen, dass nicht so sehr durch die Grösse des Knochenabganges und der damit oft verbundenen Wegnahme des epiphysären Knorpels bei der Operation, als vielmehr durch die Intensität der Knochenentzündung vor und nach derselben, das spätere Wachsthum der Extremität in maassgebender Weise bestimmt wird. Der 42. Fall, welcher sich durch mässige Entzündungserscheinungen, Abwesenheit jeder Complication und einen raschen Verlauf des Wundprocesses bis zur definitiven Vernarbung kennzeichnete, liefert hierfür einen

schlagenden Beweis. Hier war nämlich das Wachsthum der operirten Extremität, ohngeachtet des Verlustes der intermediären Knorpel, nur in geringem Grade beeinträchtigt, denn es zeigte sich nach Ablauf von 4 Jahren, dass die Differenz in der Länge zwischen beiden sich einzig und allein auf die Höhe des aus der Epiphyse excidirten Keiles, und des bereits vor der Operation durch den Decubitus der Gelenkflächen gesetzten Knochendefectes reducirte, und beide Extremitäten während dieser Zeit gleichmässig, jede um 5 Centim. im Wachsthum fortgeschritten waren. Ein ähnliches Resultat wurde bei der 25 Jahre alten Patientin (Nr. 39 der Uebersichtstabelle) erreicht, obgleich dieser Fall wegen des schon vollendeten Knochenwachsthums mit dem zuletzt erwähnten in dieselbe Kategorie nicht gestellt werden kann.

Bei den noch übrigen, dem kindlichen oder jugendlichen Alter angehörigen Individuen, bei denen entweder die weisse Kniegeschwulst schon vor der Operation, oder der Wundverlauf nach dieser, oder beide zugleich von heftigeren Entzündungserscheinungen begleitet waren, kamen sehr erhebliche Differenzen in der Länge zwischen beiden Extremitäten vor, wenn auch die resecirte mit den Jahren immerhin eine, obgleich geringere Längenzunahme erkennen liess. Dabei zeigte sich mit Bezug auf die einzelnen Knochen, dass das Femur am meisten, weniger die Tibia in ihrem Wachsthum zurückgeblieben war; an jenem betrug der Unterschied zwischen der gesunden und operirten Seite drei Mal 4—5, zwei Mal sogar 9—12 Centim., während die resecirte Tibia im Vergleich zur gesunden ein Mal um 1, zwei Mal um 2—3, zwei Mal um 5—6 Centim. verkürzt erschien. In der zuletzt anzuführenden Beobachtung sind diese Unterschiede um Vieles bedeutender, und durch die vorausgegangene Complication mit Oteomyelitis zu erklären. Da nun in allen diesen Fällen der intermediäre Knorpel der Tibiaepiphyse abgängig, das Wachsthum der Extremität jedoch offenbar auf Kosten des Unterschenkels grossentheils vor sich gegangen war, so lässt sich auf diese Art deuten, dass in den Malleolarepiphysen beider Knochen die Ersatzmittel für das fernere Wachsthum ein Mal in den dort befindlichen intermediären Knorpeln, das andere Mal in dem zur Osteogenese besonders hinneigenden Periost in hinlänglichem Maasse gegeben sind. Viel günstiger gestalteten sich die Ver-

hältnisse in Bezug auf die Dickenzunahme des resecirten Gliedes. Mit Ausnahme der Atrophie der Extremität im 41., und der Dickenabnahme für den Oberschenkel um 4, und den Unterschenkel um 5 Centim. im 44. Falle, waren in den übrigen, mehr als zwei Jahre alten Resectionsfällen, die diesfälligen Unterschiede zwischen beiden Extremitäten wenig auffallend. In zweien liess sich zwischen der Dicke des Ober- und Unterschenkels kein Unterschied wahrnehmen, in den übrigen war die Wade des resecirten Gliedes ebenso fleischig und von demselben Volumen, wie die des gesunden, und nur zwischen den Oberschenkeln eine Differenz von $\frac{1}{2}$ Centim. zu Ungunsten der resecirten Seite vorhanden.

Im Allgemeinen schwankte die Verkürzung der operirten Extremität nach Ablauf eines längeren Zeitraumes zwischen 5 bis 14 Centim., mit Bezug auf das Alter war das günstigste Resultat bei der 14- und 25jährigen Patientin mit einem Unterschiede von 5 Centim.; nach 4, beziehentlich 7 Centim. nach $7\frac{1}{2}$ Jahren erreicht worden; dagegen stieg derselbe in den übrigen, dem Kindesalter angehörigen, zwischen 7—12 Jahren alten Individuen auf 10, 11, zwei Mal auf 14 und ein Mal auf 17 Centim. Daraus würde folgen, dass man die Resection des Kniegelenkes in diesem Alter gänzlich unterlassen sollte, eine Ansicht, welche von namhaften Autoritäten (Holmes, Swain) vertreten und die diesbezügliche Indication dahin formulirt wird, dass die Operation vor dem vollendeten 10.—14. Lebensjahre vorzunehmen sei, weil durch die mit den Jahren zunehmende Verkürzung die Brauchbarkeit des Gliedes allzusehr in Frage gestellt werde. Lässt man diese Beschränkung ohne Ausnahme gelten, so müsste man gerade die schweren, zwischen dem 7.—14. Lebensjahre vorkommenden Tumor albus-Formen der unbemittelten Patienten von der Resection ausschliessen, und sie für die später vorzunehmende Amputation reserviren. Es scheint mir aber, dass jene Besorgniss vielleicht zu übertrieben ist, und ich glaube auf Grund der wenigen, aber mitunter auf sehr schwere Fälle sich beziehenden, hier mitgetheilten Erfahrungen versichern zu können, dass die Leichtigkeit, mit welcher die im Kniegelenke resecirten jugendlichen Individuen, ohngeachtet einer bedeutenden Verkürzung ihrer Extremität zu gehen im Stande sind, allzusehr absticht gegen die Schwerfälligkeit der auf einem

Stelzfuss einherschreitenden von mir im gleichen Alter amputirten Patienten. Ueberdies ist die Verkürzung durch die spätere Beckenneigung auf der operirten Seite um ein Erhebliches reducirt. Dieselbe betrug in 5 Fällen 3, ein Mal 4, und ein Mal 5 Centim., wodurch der Defect in der Länge der Extremität ein Mal auf 2, ein Mal auf 4, ein Mal auf 6, je ein Mal auf 7 und 8, ein Mal auf 10, und ein Mal auf 12 Centim. herabgemindert wurde. Nicht gering ist ferner nach der Resection die Erhaltung des Fusses anzuschlagen, welcher die Tragfähigkeit des Gliedes nicht nur in hohem Maasse erhöht, sondern auch durch eine geeignete Adaptirung des Schuhwerkes, welches überall leicht und ohne grosse Kosten zu beschaffen ist, eine Ergänzung der defecten Länge unter allen Verhältnissen gestattet, im Gegensatz zu einem brauchbaren Stelzfuss, welcher, da er mit Zunahme des Körperwachsthums Abänderungen unterliegt, für den Unbemittelten ein Luxusartikel bleibt, und einen Vergleich mit einem fest ankylosirten, und, was die Hauptsache ist, auf einem Fusse sich aufstützenden resecirten Knie nicht aushalten kann.

Wenn ich von den im Jahre 1871 ausgeführten und geheilten zwei Resectionsfällen, welche noch keine Beurtheilung bezüglich der Brauchbarkeit der Extremität gestatten, absehe, so stellt sich bei den übrigen 6, das Resultat folgendermaassen heraus. Bei vieren ist die Extremität in einer geraden gestreckten Stellung, bei zweien in einem stumpfen, nach hinten offenen Winkel ankylosirt; zwei dem erwachsenen Alter angehörige Operirte gehen herum, ohne dass man die geringste Spur von Hinken an ihnen bemerken würde; was die übrigen drei jüngeren Individuen anbelangt, so ist der Gang in Folge der Beckenneigung etwas hinkend, jedoch ohne Beschwerde und selbst das Laufen nicht gehindert; davon machte auch der Knabe mit der in einem stumpfen Winkel an der Resectionsstelle ankylosirten Extremität keine Ausnahme. Selbst in dem nächstfolgenden Falle ist das 6 Jahre nach der Operation atrophische und im Wachsthum zurückgebliebene Glied für die Locomotion, obgleich im Vergleich zu den übrigen in einem viel beschränkteren Grade, brauchbar geblieben.

Tumor albus des rechten Kniegelenkes seit 3 Jahren; fruchtlose conservative Behandlung. Resection des Gelenkes. Enchon-

drom in der Femoralepiphyse. Osteomyelitis femoris mit darauf folgender partieller Nekrose des Oberschenkels. Genesung nach einem Jahre mit Ankylose unter einem stumpfen Winkel. Atrophie der Extremität nach 6 Jahren. Therese Kowalska, 9 Jahre alte Waise, litt seit 3 Jahren an chronischer Kniegelenkentzündung, und wurde am 16. October 1865 in folgendem Zustande in die chirurgische Klinik aufgenommen. Das Kind war in hohem Grade abgemagert, anämisch, am Kopfe und Gesicht ein impetiginöser Ausschlag, am rechten Ellenbogengelenke zahlreiche, bis auf die Knochen dringende Narben vorhanden, welche von einer vor 3 Jahren überstandenen, eitrig zerfallenden fungösen Gelenkentzündung abstammten. Das rechte Kniegelenk contrahirt, teigig geschwollen, sehr schmerzhaft, bei passiven Bewegungen daselbst ein knarrendes Geräusch durch die aufgelegte Hand wahrnehmbar. Die leidende Extremität war im Ganzen, jedoch mehr auffallend der Unterschenkel, abgemagert, ein paralytischer Talipes equino-varus leichteren Grades zugleich anwesend. Der Allgemeinzustand besserte sich nach innerlicher Verabreichung von Leberthran, nahrhafter Kost und Pflege der Haut durch Bäder, worauf am 11. December das Kniegelenk in der Chloroformnarkose gestreckt wurde, was erst nach subcutaner Durchschneidung der Sehne der Mm. biceps femoris, semitendinosus und semimembranosus, welche der Geraderichtung grosse Hindernisse entgegenstellten, gelang. Die Extremität wurde nun mit einem Gypsverbande versehen, und gleichzeitig die abnorme Fussstellung ohne Tenotonie der Achillessehne corrigirt. Es folgten keine unangenehmen Zufälle nach der Operation, die innere Behandlung, wozu noch Eisen hinzukam, wurde fortgesetzt, die Immobilisirung durch 3 Monate unterhalten. Nach Abnahme des Verbandes war die Geschwulst des Knies geschwunden, die Kniescheibe beweglich geworden, active und passive Bewegungen liessen sich, wenn auch im beschränkteren Maasse, jedoch ohne Schmerzen ausführen. Zur Sicherstellung des Erfolges bekam die Patientin einen Stützapparat mit entsprechend erhöhter Sohle, wobei zugleich das Knie durch eine Lederkappe zwischen den seitlich vorbeilaufenden Stahlschienen in gestreckter Lage erhalten wurde. Nach sechsmonatlicher Behandlung ging sie auf Verlangen der Pflegemutter in die häusliche Pflege, und wurde Mitte November mit Recidive des Knieleidens, welches sich nach Weglassung der Unterstützungsschiene herangebildet hatte, nochmals in die Klinik aufgenommen. Die Kniegeschwulst erschien diesmal grösser, von einer prall gespannten glänzenden Haut umgeben und sehr schmerzhaft sowohl bei Bewegung, als auch bei Berührung der Extremität. Die Kniescheibe war nach aussen, der Unterschenkel gegen die Fossa poplitea verdrängt. Die gesunde Extremität war 68, die kranke 65½ Cm. lang. Die normale Fussstellung, welche durch die vormalige Immobilisirung erreicht wurde, hatte sich wenig verändert. Resection des Gelenkes am 3. December 1866; die Coaptation der resecirten Knochen gelang erst, nachdem eine dünne Knochenscheibe vom Oberschenkel nachträglich weggenommen wurde; die Blutung aus den in hohem Grade rarificirten Schnittflächen der Knochen war bedeutend, und konnte erst nach geraumer Zeit durch Begiessen mit Eiswasser gestillt werden, auch mussten Reste der fungösen Synovialis zwischen den Sehnen- und Gefässsträngen der Kniekehle

zurückgelassen werden. Die Vereinigung der Wunde, sowie die Fixirung der Extremität wurde in derselben Weise, wie in den vorhin geschilderten Fällen ausgeführt. Nach der Operation traten neben einem bedeutenden Wundfieber häufige, sehr schmerzhafte Zuckungen des Oberschenkels ein. Beim Verbandwechsel am 7. December fand man die Extremität ödematös geschwollen, jedoch die Knochen in unmittelbarer Berührung; aus den Wundwinkeln floss nur eine geringe Quantität jauchiger Flüssigkeit ab. Die Nähte wurden bis zum 10. December entfernt, die Querwunde war per primam reunionem geschlossen, mit Ausnahme der Seitenwinkel, aus denen sich noch immer ein blutig gefärbter Eiter entleerte. Die steilen Temperaturcurven, so wie die zunehmende Anschwellung des Oberschenkels deuteten auf eine Eiteransammlung in der Tiefe, die sich durch deutliche Fluctuation am unteren Dritttheil desselben kennzeichnete und durch einen Einschnitt in der Gegend des Adductorenschlitzes am 13. December eröffnet wurde. Zwar defervescirte das Fieber darauf in geringem Maasse, und stellte sich in den folgenden Tagen eine reichlichere blande Eiterung aus den bisher vorhandenen Oeffnungen ein, doch verminderte sich die Anschwellung der Extremität nicht im geringsten, im Gegentheil traten Anfangs Januar zu unregelmässigen Zeiten Schüttelfröste ein, die Temperatur erhob sich über 40° und steigerten sich die Muskelkrämpfe bis zu einer früher nicht dagewesenen Intensität. Hand in Hand mit diesen Erscheinungen, wozu noch Delirien und erschöpfende Diarrhöen, Verlust des Appetits, fuliginöser Zungenbelag hinzugekommen waren, deutete noch die zunehmende Anschwellung des Gliedes auf die Schwere des osteomyelitischen Processes, der sich im Bereiche des Oberschenkels entwickelt hatte. Die Behandlung bestand in Verabreichung von Chinin. sulphur. (gr. 10 pro die zweistündlich) abwechselnd mit Ferrum carb. sacch. in eben derselben Gabe, Bestreichen der Extremität mit Jodtinctur, womit auch die bisher vorhandenen Wundöffnungen gereinigt wurden; gegen die spasmodischen Erectionen des Femur subcutane Injectionen von Morphium aceticum von $\frac{1}{4}$—$\frac{1}{3}$ gr., je nach Bedarf mehrere Male des Tages. Die Kost bestand aus Bouillon mit Ei, nach Umständen Wein in geringen Quantitäten. Ende Januar eröffnete ich durch mehrere Brennschnitte mit dem Galvanocauter in der Chloroformnarkose mehrere an der vorderen Fläche und an den Seiten des Oberschenkels entstandene Abscesse, darunter eine vom unteren Dritttheil bis zur Mitte desselben reichende geräumige Höhle, aus der sich eine grosse Menge Jauche mit nekrotischen Bindegewebsresten vermischt, entleerten, und an deren Grunde der von Periost entblösste Knochen in einer Ausdehnung von mehreren Centimetern sich befand. Dieser Jaucheherd war glücklicherweise von den bisher noch beweglichen Knochen, respective der Resectionswunde durch feste, namentlich vom Periost der Femoralepiphyse ausgehende Bindegewebswucherungen abgeschlossen. Sowohl dieser Befund, als auch die zahlreichen Decubitusschorfe in der Kniekehle und an der Wade, die nach Herausnahme der Extremität aus der Ruheschiene erst jetzt zur Ansicht kamen, ferner der hochgradige Schwund der Musculatur, besonders am Fusse und dem Unterschenkel, waren geeignet, die Nothwendigkeit der Oberschenkelamputation nahe zu legen, zumal das hochgradige, nahezu vierwöchentliche Nachfieber das Kind in hohem Maasse abge-

zehrt hatte, und es sehr zweifelhaft erschien, ob unter solchen Verhältnissen auf eine ausreichende Callusbildung an der Resectionsstelle gerechnet werden könne. Ich entschloss mich, die Folgen der letzten Operation abzuwarten, und befestigte die Extremität auf einer anderen, für den Abfluss der Wundsecrete und die Reinigung der vielen Abscessöffnungen geeigneteren Ruheschiene, und liess die locale Behandlung durch feuchte Wärme und ausgiebige Anwendung von Antiseptica ununterbrochen fortsetzen. Schon am Abend nach der Operation fiel die Temperatur unter die Fiebergrenze und erhielt sich bis zu Ende zwischen 37—37,5° C., auch die erschöpfenden Durchfälle hörten auf, und mit Rückkehr der Esslust, der durch Verabreichung einer mehr nahrhaften Kost entsprochen wurde, besserte sich das Allgemeinbefinden der Patientin. Bis Mitte Februar stiessen sich die Brandschorfe ab, und obgleich später noch einige Gegenincisionen an der Hinterfläche des Oberschenkels zum leichteren Abfluss des Eiters gemacht werden mussten, bedeckten sich diese, wie auch die vorher gemachten Einschnitte mit gesunden Granulationen, wozu die bald nach der Operation in Anwendung gezogenen prolongirten Bäder das Meiste beitrugen. In der ersten Hälfte des Mai waren sämmtliche Wunden vernarbt, mit Ausnahme des an der Vorderfläche des Oberschenkels befindlichen Brennschnittes, welcher sich zu einem 6 Cm. tiefen Hohlgange zusammengezogen hatte, und in dessen Grunde man auf den nekrotischen Knochen mit der Sonde gelangen konnte. Bis zu diesem Zeitpuncte waren die Knochenenden noch immer beweglich, obgleich ihre Umgebung, besonders das untere Ende des resecirten Femur durch osteoide Wucherungen des Periostes um Vieles vergrössert erschien. Die Bäder wurden Anfangs Juni ausgesetzt, und die Extremität unbeweglich in der Ruheschiene fixirt; es stiess sich während dieser Zeit ein kleiner Sequester vom Oberschenkel ab, aus einer mitten in der Resectionsnarbe aufgebrochenen, Erbsengrossen Stelle. Ende Juli war der zur nekrotischen Oberfläche des Femur führende Hohlgang noch nicht vernarbt, und nur ein Schlottergelenk zwischen den resecirten Knochen erzielt. Die Extremität wurde in einen Pappverband gelegt, in welchen, entsprechend der am Oberschenkel und der Resectionsnarbe noch vorhandenen eiternden Stelle, ein langes Fenster eingeschnitten wurde. Die Kranke wurde auf Wunsch ihrer Pflegemutter in die Heimath entlassen, und im October nochmals in die Klinik aufgenommen. Nach Eröffnung der Kapsel fand ich einen soliden Callus zwischen den resecirten Knochenenden, die unter einem sehr stumpfen, nach hinten offenen Winkel vereinigt waren, und vollständige Vernarbung aller Abscessöffnungen, mit Ausnahme des Fistelganges, in der Mitte der vorderen Oberschenkelfläche, aus welchem, nach Erweiterung mit dem Messer, ein 3 Cm. langer, Kartenblattdicker, der compacten Corticalschicht des Femur angehörender Sequester entfernt wurde. Die Wunde schloss sich allmälig mit einer trichterförmigen, den Knochen fest adhärirenden Narbe. Patientin wurde zu Ende December 1867, nahezu 13 Monate nach der Resection, geheilt entlassen. Die operirte, in hohem Grade abgemagerte, und unter einem stumpfen Winkel ankylosirte Extremität maass 60½, die gesunde 68½ Cm. Der Unterschied von 8 Cm. wurde durch die Erhöhung der Schuhsohle an dem operirten Gliede in entsprechender Weise ersetzt, wodurch die

Kranke zu gehen im Stande war. Der aus dem Gelenke excidirte Keil hatte eine Höhe von 4 Cm., davon fielen 3 auf den Oberschenkel, 1 auf die Tibia. Die Tumor albus-Schwarten erschienen nach aussen derb, fast sehnig, nach innen gegen die Gelenkfläche, insbesondere in der Nachbarschaft der Ligg. cruciata, welche, so wie die Seitenbänder, in eine lockere Granulationsmasse umgewandelt waren, in hohem Grade gefässreich, die Meniscen fehlend. Aus dem grubenartig vertieften und rareficirten Condylus femoris externus wucherten reichliche Markzapfen hervor, welche mit ähnlich beschaffenen, von der inneren, vom Knorpelüberzuge entblössten Patellafläche an ihrem Rande verschmolzen. Die Gelenkfläche des äusseren Tibiacondylus nach innen gegen die Eminentia intercondyloidea tief erodirt, sonst rauh und ohne Knorpelüberzug. Auch am inneren Femoralknorren war der letztere fehlend, und die Gelenkfläche daselbst rauh und osteoporotisch. Der correspondirende Tibiaknorren mit einer tiefen, mehrfach gebuchteten, und am Grunde sclerosirten Grube versehen. Im Gelenke kein Eiter vorhanden; beide Epiphysen in hohem Grade blutreich und rareficirt, innerhalb des Condylus femoris internus ein Bohnengrosses, im Centrum mit einem Knochenkerne versehenes Enchondrom vorhanden. Am 7. Mai 1872 stellte sich die Operirte in der Klinik vor. Die gesunde Extremität hatte eine Länge von 87, die resecirte unter einem Winkel von 150° ankylosirte 70 Cm.; die Differenz von 17 Cm. war durch die Beckenneigung von 5 Cm. auf 12 reducirt. Während der 6 Jahre war die gesunde Extremität um 18½, die resecirte nur um 9½ Cm. gewachsen, und erfolgte das Wachsthum meist auf Kosten des Unterschenkels, wie man aus den Differenzen in der Länge der einzelnen Abschnitte ersehen konnte. Es war nämlich der Oberschenkel der resecirten Extremität im Vergleich zu jenem der gesunden um 15 Cm. (der erstere maass 31, der letztere 46 Cm.), hingegen der Unterschenkel der resecirten gegenüber dem der gesunden Extremität nur um 2 Cm. verkürzt (der erstere hatte eine Länge von 39, der letztere von 41 Cm.). Das Volumen des resecirten Oberschenkels betrug 31, das des gesunden 39; des resecirten Unterschenkels 22, des gesunden 30 Cm., die Länge des Fusses an der resecirten Seite 18, an der gesunden 25 Cm.; der Umfang des Mittelfusses an jener 21, an dieser 22 Cm. Die in der Ernährung zurückgebliebene operirte Extremität contrastirte sehr mit dem Rest des stark entwickelten, robusten Körperbaues, und war das Mädchen im Stande, bei extremer Fussstreckung mit dem Zehenballen den Boden zu erreichen, welche Stellung sie bei den gewöhnlichen häuslichen Arbeiten und nicht weit ausgedehnten Gängen vorzog, dagegen einer Fussbekleidung mit erhöhter Sohle schon seit mehreren Jahren sich nicht bediente.

Resectionen an den Fussgelenken.

Unter 8 Resectionen des Fusses sind 3 auf das Fussgelenk, 3 auf die Metatarsal- und ihnen zunächst benachbarter Fusswurzelknochen, 2 auf die Zehen gefallen. In Bezug auf das Alter befanden sich vier Patienten zwischen 10—20, die übrigen über-

schritten noch nicht 30 Jahre. Die Indication zur Resection gaben 1 Mal eine complicirte Fractur der Tibia, 5 Mal Caries und 2 Mal Nekrose der betreffenden Knochen.

Was die Resection des Fusswurzelgelenkes zuerst anbelangt, so bezogen sich 2 Fälle auf osteoplastische Amputationen, davon die eine wegen theilweiser Nekrose der Resectionsfläche der Tibia, die sich an dem vorderen Rande exfoliirte, eine längere Zeit bis zur völligen Heilung in Anspruch nahm, die zweite bei einem jugendlichen Individuum ausgeführt und ohne besondere Complicationen und in verhältmässig kurzer Zeit geheilt wurde. Im dritten Falle erforderte eine bis in das Gelenk dringende Fractur des Schienbeines eine theilweise Excision des Tibiotarsalgelenkes, wobei die eminent osteogene Eigenschaft des Periostes am unteren Ende der Tibia sowohl zur Reproduction des Knochens, als auch zur Erhaltung eines brauchbaren Fusses zu statten gekommen war.

Complicirte Malleolarfractur der Tibia mit Bruch des Wadenbeines im unteren Dritttheil des Unterschenkels. Resection des hervorstehenden Tibiaschaftes und subperiostale Exstirpation des fracturirten inneren Knöchels. Heilung mit Gebrauchsfähigkeit der Ertremität nach 2 Monaten. Katharina Sliwa, 35 Jahre alte Bäuerin, stürzte am 15. November 1867 unversehens in eine mehr als Klaftertiefe Grube, und zog sich einen complicirten Bruch des rechten Unterschenkels zu, mit welchem sie 7 Tage später in die chirurgische Klinik aufgenommen wurde. Oberhalb des inneren Knöchels des rechten Unterschenkels befand sich eine Guldengrosse, an den Rändern granulirende Wunde, aus welcher das obere Ende der quer abgebrochenen Tibia mit zackiger Bruchfläche 3½ Cm. nach aussen hervorragte. Fuss und Unterschenkel waren stark geschwollen, die Fibula oberhalb des Malleolus externus gleichzeitig gebrochen; Patientin fieberte in bedeutendem Grade. Am 25. November wurde in der Chloroformnarkose die Reposition des nach aussen vorstehenden Fragments versucht, nach Misslingen derselben die Wunde nach oben erweitert, und nach Rotation des Fusses nach aussen, die beim gleichzeitig vorhandenen Wadenbeinbruch sich leicht ausführen liess, das hervorstehende Fragment nach Ablösung des Periostes in der Länge von 3 Cm. abgesägt. Es zeigte sich dabei, dass ausserdem der innere Knöchel mehrfach gesplittert war, weshalb die Wunde nach unten erweitert, das Periost sammt der Haut mit einem Raspatorium vom Knochen abgehoben, und nebst dem fracturirten Knöchel noch zwei dem Tibiaschaft angehörende Splitter entfernt wurden. Die Gesammtlänge des auf diese Art entfernten Knochenstückes betrug 7 Cm.; im Grunde der Wundhöhle befand sich die mit dem Knorpel überzogene Fläche des Sprungbeines unversehrt. Die Wunde wurde locker mit Charpie ausgefüllt und die Extremität in einer mit einem Stützbrett für den

Fuss versehenen Schiene befestigt. Am 10. Tage nach der Operation musste an der äusseren Fläche des Unterschenkels oberhalb der Fibularfractur ein Abscess geöffnet werden, welcher jedoch mit der Bruchstelle nicht in Verbindung war. Die Granulationsbildung in der Wunde wurde durch keine anderen ungünstigen Zwischenfälle gestört, und nach 40 Tagen war bereits die Bruchstelle des Wadenbeines durch Callus vereinigt, die Resectionswunde bis auf eine Tiefe von 2 Cm. ausgefüllt, worauf sie sich mit trichterförmiger Einziehung der Narbe nach 3 Monaten vollständig schloss. Die Kranke, welche bereits einige Wochen vorher mit einer Kleisterbottine am operirten Fusse und mit Hülfe einer Krücke Gehversuche anstellte, wurde mit Ankylose des Fussgelenkes und einer 3 Cm. betragenden Verkürzung der Extremität, welche durch eine entsprechend erhöhte Sohle an der Fussbekleidung ersetzt wurde, am 11. Februar geheilt entlassen, und war schon damals im Stande, ohne jede Unterstützung zu gehen.

Was die Resection des Mittelfusses anbelangt, so bezog sich ein Fall auf die Abtragung der cariösen Gelenkflächen des Basalendes des fünften Metatarsal- und des Würfelknochens, und vernarbte die Wunde nach Exfoliation kleiner Sequester nach einigen Monaten; die übrigen betrafen die Exstirpation der Mittelfussknochen, davon in einem der erste und zweite bis zur Hälfte resecirt und die correspondirenden Keilbeine zugleich entfernt, in dem andern der erste Metatarsalknochen in toto sammt dem Keilbeine excidirt wurde. In ersteren vernarbte die Wunde nach theilweiser Gangrän der Haut und liess zur Zeit der Entlassung des Kranken einen Wiederersatz des Knochens noch nicht wahrnehmen; im zweiten erfolgte eine theilweise Restitution desselben mit Deformation des Fusses, welche jedoch auf die Functionsfähigkeit desselben ohne Einfluss geblieben ist. Die Entstellung bezog sich nämlich auf die Retraction der grossen Zehe nach oben, eine Erscheinung, auf die schon Ollier aufmerksam gemacht hat.

Unter den 2 Exstirpationen, welche die erste Zehenphalanx betrafen, musste in einem Falle wegen nachfolgender Caries des Capitulum des ersten Metatarsalknochens zur Amputation der ersten Zehe und Wegnahme des Gelenkkopfes geschritten werden, worauf die Vernarbung ohne weiteren Zufall erfolgte; im zweiten, der sich auf die Entfernung der ersten Phalanx der letzten Zehe bezog, wurde Patient von einer schweren Lymphangitis der ganzen Extremität befallen, genas aber nach Eröffnung mehrerer Abscesse am Unterschenkel mit Ankylose des resecirten Gelenkes.

Resectionen in der Continuität.

Von 14 hierher gehörigen Fällen kamen 2 auf den Oberarm, 3 auf den Oberschenkel, 7 auf den Unterschenkel und 2 auf die Schädelknochen. Die Resectionen des Humerus, zumal bei complicirten Fracturen, dicht oberhalb der Condylen, in denen die Fragmente ohngeachtet der leichten Reduction, nur sehr schwer in der coaptirten Stellung zu erhalten sind, geben nach übereinstimmenden Erfahrungen von Gurlt und Hutchinson sehr gute Resultate, wenn man bei der Abtragung des aus der Wunde hervorragenden oberen Bruchstückes auf die Erhaltung des Periostes Bedacht genommen hat. In Nr. 56 der Uebersichtstabelle kam die Fractur in der Art zu Stande, dass der erwachsene Patient beim Sturze über eine steile Treppe mit der im Ellenbogengelenk seit der Kindheit ankylosirten rechten Extremität sich am Geländer festhaltend, mit dem Körper vornüber gefallen war. Das untere, dicht über den Condylen abgebrochene Ende stand nach einwärts der Bicepssehne etwa 4 Centim. aus der Risswunde hervor, und liess sich weder in gestreckter, noch weniger in flectirter Lage der Extremität reponiren. Die Resection desselben war aber ohne Erfolg, indem ausser dieser Verletzung noch ein Bruch des Acromion und des Oberarmhalses vorhanden war, überdies durch Zerreissung bedeutender venöser Gefässe (die Art. radialis hatte seit der Verletzung nie zu pulsiren aufgehört) in der Achselhöhle und unter den Brustmuskeln ein enormes Blutextravasat zugleich entstanden war, welches sich von der vorderen Thoraxfläche unter der Achselhöhle hinweg bis in die Scapular- und abwärts am Rücken bis in die Lumbargegend ausgebreitet und überall durch eine schwarzlivide Suffusion der Integumente manifestirt hatte. Schon in der zweiten Woche bildeten sich Abscesse, die allmälig zu einer, die rechte Thoraxseite sowohl nach vorne, als auch am Rücken bis in die Lendengegend umgebenden Jauchehöhle zusammenflossen. Ohngeachtet zahlreicher Einschnitte und Drainirung derselben entstanden theils nach oben in der Fossa supraclavicularis, theils nach unten entlang der verletzten Extremität bis zum Handgelenke Senkungsabscesse, die jede Aussicht auf Genesung benahmen, zumal das Delirium potatorum sogleich vom Beginn, und später ein erratisches Erysipel durch mehrere Wochen den Wundzustand complicirten. In der 8. Woche nach der Ope-

ration traten bei dem in hohem Grade abgezehrten Kranken profuse venöse Blutungen aus den Einschnitten in der Clavicular-gegend hinzu, welchen der Kranke durch Erschöpfung unterlag. Die Section konnte nicht gemacht werden, da Patient von den Angehörigen in der letzten Zeit in die häusliche Pflege übernommen und daselbst gestorben war. Ich habe diesen Fall deshalb näher erwähnt, weil ich unter so vielen nur in diesem den Eindruck gewann, dass die ausgiebige Anwendung der Carbolsäure möglicher Weise die Pyämie verhütet, und den tödtlichen Ausgang, welcher durch traumatische Phthise erfolgte, hinausgeschoben habe.

Der zweite Fall betraf einen 4jährigen Knaben, welcher beim Herabfallen von einer Leiter sich einen complicirten Oberarmbruch dicht oberhalb der Condylen zugezogen hatte, in welchem das obere Fragment in der Ellenbogenfurche mehrere Centimeter weit auswärts der Cubitalgefässe hervorragte. Die Resection wurde am nächstfolgenden Tage ausgeführt, die Extremität Anfangs in eine winklig gebogene Schiene, später in einen gefensterten Gypsverband gelegt. Die Vereinigung der Bruchenden durch festen Callus, so wie die Vernarbung der Wunde an der inneren Fläche des Oberarmes erfolgte, ohngeachtet eines schweren, mit Albuminurie complicirten Erysipelas, in 6 Wochen, mit Erhaltung der Beweglichkeit des Cubitalgelenkes; nur entstand einige Monate später unter der Ansatzstelle des Deltamuskels ein Abscess, der geöffnet wurde. Später brach noch eine zweite Stelle nach aussen von der ehemaligen Narbe auf, und es zeigte sich bei näherer Untersuchung, nachdem die zwischen beiden Geschwürsöffnungen unterminirte Haut gespalten war, dass die darunter befindlichen Callusmassen von einem fistulösen Canale durchsetzt waren; dieser wurde in seiner ganzen Länge aufgemeisselt, und vernarbte sammt der äusseren Wunde bleibend in kurzer Zeit.

Bei Nekrosen des Unterschenkels, beziehentlich der Tibia, die jetzt zur Betrachtung kommen, waren die Erfolge der Sequestrotomie von der Zeit abhängig, welche vom Beginne der örtlichen Erkrankung bis zur Operation verflossen war. In vier Fällen, welche nach 1—3 Jahren zur operativen Behandlung gelangt waren, erfolgte die Genesung in verhältnissmässig kurzer Zeit, und ohne Dazwischenkunft ungünstiger Zufälle. Mit der längeren

Dauer der Krankheit ward die Aussicht auf die Erhaltung des Unterschenkels wegen ausgedehnter Zerstörung des Knochens und Mitleidenschaft des Gesammtorganismus, welche sich durch die Degeneration der grossen Unterleibsdrüsen kennzeichnete, zweifelhaft, und wie die folgende Beobachtung zeigt, der lethale Ausgang nach der Operation beschleunigt.

Totale Nekrose der Tibia seit 7 Jahren. Sequestrotomie. Anfangs sehr günstiger Verlauf bei fortschreitender Vernarbung der Wunde, plötzlich Eintritt pyämischer Zufälle; Tod 2 Monate nach der Operation. — Andreas Skrobacz, 17jähriger Bauernjunge, kam am 27. October 1861 mit Nekrose der Tibia in die klinische Behandlung. Die Krankheit dauerte bereits 7 Jahre und begann mit Phlegmone des linken Unterschenkels, welche mit der Zeit zu Abscessen an verschiedenen Stellen des Schienbeines führte, die abwechselnd vernarbten, und sich wieder öffneten, und aus denen zu verschiedenen Zeiten nekrotische Knochentrümmer abgegangen waren. An dem im Umfange auf Kosten der hyperostotischen Tibia vergrösserten Unterschenkel ragte zweiquerfingerbreit unter dem Kniegelenke ein 8 Cm. langer Sequester in Gestalt einer nach vorn offenen, oben kolbig aufgetriebenen Röhre heraus, die unbeweglich im Reste des Knochenschaftes steckte. Die Condylen der Tibia waren durch höckerige Knochenauflagerungen in ihrem Umfange vergrössert und trugen zur scheinbaren Volumenzunahme des Kniegelenkes bei, welches jedoch sowohl in Bezug auf die gegenseitige Lagerung der hier zusammenstossenden Knochenepiphysen und der Patella, als auch in Bezug auf die Beweglichkeit derselben intact, und beim Drucke unschmerzhaft war. Ausserdem führten 3 geschwürige Oeffnungen an der vorderen inneren Tibiafläche auf denudirte Knochen, und entleerten eine missfarbige, sehr übelriechende Jauche. Der Junge war in hohem Grade abgemagert, jedoch bei guter Verdauung; Leber und Milz erschienen vergrössert, der Urin war ohne Eiweiss. Am 13. November wurde in der Chloroformnarkose durch einen Längsschnitt von der obersten Cloakenöffnung bis zur Mitte des inneren Knöchels mit Einbeziehung der übrigen Fistelgänge die Haut bis auf den Knochen gespalten, die cutan-periostalen Lappen mit dem Elevatorium zur Seite geschoben, und, nach Aufmeisselung der Sequestralkapsel, der 21 Cm. lange, nekrotische Tibiaschaft mitten aus den hoch vascularisirten Granulationen entfernt. Die Höhle wurde mit in Chlorkalklösung getauchter Charpie locker ausgefüllt, die Wunde mit Heftpflastern zusammengezogen, und die Extremität in einen Contentivverband gelegt. Der Verlauf war günstig und vernarbte die ausgedehnte Wunde nach 7 Wochen bis auf eine der obersten Cloakenöffnung entsprechende, etwa Sechsergrosse Stelle, als plötzlich Schüttelfröste eintraten, das Bein unter heftigen Schmerzen intumescirte, der Urin eiweisshaltig wurde, und zu den vorhandenen Symptomen noch Erbrechen mit erschöpfender Diarrhöe und eine icterische Färbung der Haut sich hinzugesellte. In den letzten Tagen Trismus mit Athemnoth. Tod am 9. Januar 1862. Bei der Section fand man das Gehirn und die Hirnhäute ödematös, in den Pleurahöhlen einige Drachmen gelbliches mit Eiterflocken unter-

mischtes Serum. An der Oberfläche beider Lappen der linken Lunge zahlreiche, dagegen am rechten Unterlappen nur vereinzelte, keilförmige, puriform zerfallende Herde unter der Pleura eingestreut, das übrige Parenchym ödematös. Im Herzbeutel gelbliches Serum; das Herz zusammengezogen, in den Höhlen und grossen Gefässen nur eine geringe Quantität von flüssigem Blut nebst Fibringerinnsel vorhanden, das Foramen ovale offen, die Klappen normal. Leber fest, an der Oberfläche granulirt, von muskatnussartigem Aussehen, die Milz vergrössert, von fester Consistenz, an Durchschnitten wachsartig glänzend. Beide Nieren um die Hälfte verkleinert. Die verdickte Kapsel adhärent, die Oberfläche granulirt. Am Durchschnitte die hellgraue Rinde atrophisch, die Pyramiden geschrumpft, stellenweise schiefrig gefärbt. Die Magenschleimhaut mit zähem Schleim überzogen, im Dünndarm gallig gefärbte Contenta. Die Schleimhaut dieses, sowie des Dünndarms normal. Im linken Kniegelenke eine grosse Menge Jauche, an der Gelenkfläche des äusseren Tibiacondylus eine Kirschkerngrosse Perforationsstelle, durch welche die Gelenkhöhle mit der jauchenden Markröhre des Schaftes in Verbindung war. Die Epiphyse des Schienbeins erschien durch Zerstörung des intermediären Knorpels, in dessen Bereich die oberste Cloakenöffnung sich befand, vom Rest des Knochens abgelöst. Sowohl die nächste Umgebung des Kniegelenkes, als auch das intermuskuläre Bindegewebe am Ober- und Unterschenkel verjaucht. In der V. poplitea und cruralis, sowie in den Aesten der Profunda puriform zerfallende Thromben vorhanden.

Die Frage in Betreff der vollständigen Absonderung des Sequesters von der ihn einschliessenden Knochenkapsel, welche die Nekrotomie vorwiegend beherrscht, kann nach den vorliegenden Beobachtungen dahin beantwortet werden, dass in keiner davon der nekrotische Knochen vor der Operation beweglich war. Indessen liess sich aus der Dauer der Krankheit, dem Abgange der Splitter aus den Geschwürsöffnungen zu verschiedenen Zeiten, endlich aus dem Hervorstehen des todten Knochens aus einer oder mehrerer Kloakenöffnungen, insbesondere aber aus der Möglichkeit, durch eine oder mehrere derselben zugleich eine Knopfsonde entlang der inneren Wandung tief in die Höhle der Sequestralkapsel einschieben zu können, immerhin der Schluss ziehen, dass die Absonderung des nekrotischen vom gesunden Knochen bereits stattgefunden habe. Im Gegensatze zu den entzündlichen, konnte ich bei traumatischen Nekrosen schon viel frühzeitiger, als vorhin bemerkt wurde, zur Entfernung der Knochensplitter schreiten, wie aus folgendem Falle zu ersehen ist.

Schussfractur des Oberschenkels seit 3 Monaten; voluminöser, mehrere Knochensplitter zwischen den Bruchenden einschliessender Callus. Nekrotomie, Infraction des Callus und Beseitigung

der durch fehlerhafte Anheilung der Fragmente entstandenen Deformität. Genesung nach 2 Monaten. — Kant Goryl, 29 Jahre alter Förster, wurde vor 3 Monaten durch einen Schrotschuss in den linken Oberschenkel verwundet, und die in Folge dessen entstandene complicirte Fractur zu Hause behandelt. Bei seiner Aufnahme in die Klinik fand man im oberen Dritttheil des Oberschenkels eine runde, trichterförmige Narbe nach auswärts von den Schenkelgefässen, und ihr gegenüber auf der entgegengesetzten Seite eine mit callösen Rändern versehene Geschwürsöffnung, durch welche eine Knopfsonde in einer bedeutenden Tiefe auf unbewegliche Knochensplitter stiess. In Folge des exuberanten Callus in der Umgebung der Bruchstelle war der Oberschenkel im Volumen vergrössert und die Fragmente in einem, nach innen sich öffnenden Winkel in der Art verwachsen, dass das untere die Mittellinie kreuzte, und der Unterschenkel der gebrochenen, und um 9½ Cm. verkürzten Extremität bei horizontaler Lage des Kranken auf jenen der gesunden zu liegen kam. Unter Schonung des Periost wurde am 9. April 1869 die von Callusmassen gebildete Capsel nach vorgängigem hinreichenden Einschnitte in die Weichtheile in der Richtung des schon vorhandenen Fistelganges aufgemeisselt, und daraus fünf Fragmente entfernt, die zu einem röhrenförmigen, an den Enden ungleich gezackten Stücke des Femur von 9 Cm. Länge sich unschwer zusammensetzen liessen. Hierauf zerbrach ich den deformen Callus, coaptirte die Fragmente in einer geraden, der Längsachse des Oberschenkels entsprechenden Stellung, und befestigte mit Freilassung der nach aussen und hinten liegenden Wunde die Extremität in einem Contentivverbande, in welchem sie bis zum 40. Tage verblieb, an welchem die Fracturstelle bereits fest geworden war. Die äussere Wunde, aus welcher während dieser Zeit noch mehrere kleinere Knochensplitter abgegangen waren, vernarbte bis zum 54. Tage nach der Operation; Patient war im Stande, mit erhöhtem Stiefelabsatze zu gehen, und wurde am 3. Juni geheilt entlassen.

In Bezug auf das Verfahren bei Sequestrotomien ist zu bemerken, dass die Kapsel in der Regel mit Hammer und Meissel aufgeschlossen, und nur selten höchstens zur Vollendung der Operation die Scheibensäge allein in Anwendung gezogen wurde, die aber in Bezug auf die Leichtigkeit und Schnelligkeit des Vorgehens jedenfalls den vorbenannten Instrumenten nachsteht. Mit Ausnahme des lethal abgelaufenen Falles war der Wundverlauf in den übrigen regelmässig, die nachträgliche Exfoliation kleiner Knochensplitter aus den resecirten Rändern erfolgte ohne weitere Störung des Vernarbungsprocesses, welcher in den meisten Fällen durch den Occlusivverband in seinen letzten Stadien ungemein gefördert wurde.

Resectionen der Tibia wegen Exostosen sind in jüngster Zeit von Ried bekannt geworden. In zwei von mir behandelten

Fällen war eine traumatische in Eiterung übergegangene Parostitis, welche zur Bildung jener ausgebreiteten, schildförmig über die vordere innere Fläche des Knochens sich erhebenden, und von geschwürigen callösen Hauträndern umgebenen Knochenauflagerungen beitrug, die Veranlassung; eine syphilitische Erkrankung war, sowohl in dem einen, als auch in dem anderen nicht aufzuweisen. In einem resecirte ich parallel mit der Tibiafläche die seit 1 Jahre bestehende, 8 Centim. lange und 5—6 Centim. breite Exostose nach vorläufiger Abtragung der callösen Hautränder mittelst einer feinen Blattsäge ohne alle Schwierigkeit; die Vernarbung ging langsam von statten, und war nach Exfoliation einer dünnen, etwa Guldengrossen nekrotischen Knochenscheibe und unter Anwendung des Occlusivverbandes nach 3 Monaten dauernd vollendet. Nicht so günstig war der Erfolg im 2. Falle, in welchem die bei weitem umfangreichere schildartige Exostose am Grunde eines grossen callösen Unterschenkelgeschwüres im Verlaufe von 4 Jahren entstanden war. Hier musste die Knochengeschwulst theils mit Heine's Osteotom, theils mit Hammer und Meissel entfernt werden. Sie bestand aus compacter sclerosirter Knochensubstanz und war an der Stelle ihrer grössten Wölbung 4, an den übrigen Stellen 2—3 Centim. dick, maass in der Länge 14, in der Breite 11 Centim., und hinterliess eine stark blutende Resectionsfläche, die mit dem Galvanocauter nachdrücklich behandelt werden musste, bis die Blutung gestillt wurde. Während der Nachbehandlung exfoliirten sich zahlreiche Knochensplitter und verkleinerte sich die Wundfläche nach 4 Monaten bis auf die Hälfte ihrer ursprünglichen Ausdehnung, konnte aber von dieser Zeit der völligen Vernarbung nicht mehr entgegengeführt werden, indem der Untergrund des Geschwüres eine unverkennbare Tendenz zur Ossification zeigte und die Veranlassung wurde, dass der Unterschenkel auf Wunsch des Kranken an der Wahlstelle, nach Bildung eines einfachen Lappens aus der Wade, abgenommen wurde. Die Amputationswunde schloss sich ohne alle ungünstigen Zufälle und wurde der Kranke 6 Wochen nach der letzten Operation geheilt entlassen.

Zwei Fälle von Amputation des Oberschenkels nach Gritti mögen noch zum Schlusse der Resectionen langröhriger Knochen in der Continuität hier ausführlich mitgetheilt werden.

Epitheliales Carcinom des Unterschenkels. Osteoplastische Amputation des Oberschenkels nach Gritti. Ausgedehnte Senkungsabscesse am Stumpfe, die zu wiederholten Malen mit dem Filum candens gespalten werden mussten. Partielle Nekrose des Oberschenkels an der Resectionsstelle. Genesung nach 7 Monaten. Resultat nach 2 Jahren. — Jacob Drapinski, 46 Jahre alt, Schmied, litt seit dem 25. Lebensjahre an einem Unterschenkelgeschwüre, welches unter Anwendung der hier zu Lande unter dem Landvolke verbreiteten mannichfaltigsten Reizmittel, nach Jahre langem Bestande einen cancroiden Charakter angenommen und bei Aufnahme in die Klinik im December 1869 über den ganzen Unterschenkel, bloss einen schmalen Streifen von gesunder Haut an der Wade zurücklassend, sich ausgebreitet hatte. Die in hohem Grade vascularisirten, auffallend unempfindlichen und leicht blutenden, knollenartigen Vegetationen erwiesen sich bei mikroskopischer Untersuchung aus Epithelialmassen in der den cancroiden Bildungen entsprechenden Gruppirung zusammengesetzt; mit Ausnahme einer hochgradigen Anämie andere Störungen innerer Organe nicht nachzuweisen, die inguinalen, und soweit es die Palpation des Unterleibes zu schliessen gestattete, auch die lumbaren Lymphdrüsen intact. Am 20. December 1869 wurde die Amputation nach Gritti ausgeführt, und zwar nach Teale's Vorgang ein längerer Vorder- und ein kürzerer Hinterlappen geschnitten und der Oberschenkel innerhalb der Breite der Condylen resecirt. Die Art. poplitea nebst 2 kleineren im Unterlappen spritzenden Arterien und die V. saphena mussten unterbunden werden, letztere deshalb, weil ohngeachtet der Abnahme des Turnikets die Blutung aus derselben in ungeschwächter Weise fortdauerte, und weder durch Begiessen des Stumpfes mit kaltem Wasser noch mit Carbolsäure gestillt werden konnte Der Vorderlappen fiel schon durch die eigene Schwere mit der resecirten Fläche der Patella auf die weit vorragende Sägefläche des Femur, und liess sich ohne Spannung durch einige Metallsuturen mit dem Hinterlappen vereinigen. Der Stumpf wurde mit Carbolsäure verbunden. Aus dem Wundverlaufe führe ich blos die wichtigsten Erscheinungen an. Nach Entfernung der Nähte am 28. December fand man die nach hinten gewandte horizontale Wundspalte p. p. int. vereinigt, nur die Seitenschnitte, aus welchen die Ligaturen heraushingen, waren offen und entleerten einen missfarbigen Eiter, der sich besonders aus dem inneren Wundwinkel in grosser Menge ergossen hatte. Um diese Zeit war der ganze Stumpf ödematös angeschwollen, besonders an der inneren Seite, wo die V. saphena als ein harter Strang bis nach oben deutlich ermittelt werden konnte (Unguent. Neapolit. Feuchte Wärme). Die Arterienligaturen gingen zu Ende der zweiten, die Venenligatur in der dritten Woche ab. Die entzündliche Infiltration des subcutanen und subfascialen Bindegewebes auf der inneren Fläche des Oberschenkels zerfloss zu einem von der Amputationswunde bis zum Tuber ischii reichenden Eiterherde, welcher in seiner ganzen Ausdehnung mit dem Filum candens gespalten wurde. Ebenso musste am 24. Januar ein zweiter, etwa 15 Cm. langer Hohlgang entlang der Hinterfläche des Stumpfes, und am 12. Februar ein dritter vom äusseren Seitenwinkel bis zum grossen Trochanter auf dieselbe Weise geöffnet werden. Eine zu jener

Zeit (54 Tage nach der Amputation) vorgenommene Untersuchung ergab, dass die Patella mit dem Oberschenkel durch Callus vereinigt, hingegen im unteren Bereich des letzteren ein beweglicher Sequester vorhanden war, der sogleich ausgezogen und als das untere Segment des resecirten Randes vom Oberschenkel erkannt wurde; einige Tage später zeigte sich ein zweites, ebenso gestaltetes nekrotisches Knochenstück in der Wunde, und wurde ohne Mühe entfernt. Die Behandlung bestand während des Wundzustandes in der äusserlichen Anwendung von verdünnter Carbolsäure, in welche die auf die Wundstelle aufgelegte Charpie getaucht wurde, und in prolongirten Bädern. Der Vernarbungsprocess ging, wenn auch langsam, so doch stetig vor sich, und schlossen sich Ende April sämmtliche Brennschnitte bis auf eine in der Umgebung des äusseren Winkels der Amputationsnarbe befindliche Stelle. Das Allgemeinbefinden liess, mit Ausnahme einer ab und zu intercurrirenden Gastrodynie, deren Anfälle während der ersten Wochen nach der Amputation häufiger sich wiederholten, später aber nach innerlicher Verabreichung des Chlorals (20—25 Gramm p. dos.) sich ganz verloren, um nicht mehr wiederzukehren, nichts zu wünschen übrig; die Verdauung blieb ungestört, das Nachfieber kam nur zu Zeiten der Formation der grossen Eiterherde zum Vorschein. Im Monat Mai bildeten sich von dem noch immer offenen äusseren Wundwinkel der Amputationsnarbe Hohlgänge, die sich an der vorderen Fläche des Stumpfes halbkreisförmig um die Patella herum bis zur entgegengesetzten Seite ausdehnten. Diese wurden auf die vorhin erwähnte Weise gespalten, und ein dem vorderen Rande des resecirten Femur entsprechender halbmondförmiger Sequester ausgezogen. Bis Ende Juni waren sämmtliche Wunden vernarbt; die gleichsam inselartig von Narbenstreifen begrenzte Patella war mit dem Oberschenkel fest verwachsen und bildete eine in jeder Beziehung vorzügliche Unterlage für den Stumpf. Der Kranke blieb noch einige Wochen zur Beobachtung und wurde Ende Juli geheilt entlassen. Auf mein Befragen hinsichtlich seines Befindens, erhielt ich im März 1872 von D. die Antwort, dass er sich der besten Gesundheit seit der Amputation erfreue, das Schmiedehandwerk, wie in seinen besten Jahren ohne Beschwerden auszuüben im Stande sei, ohne im Mindesten vom Drucke des Stelzfusses belästigt zu werden. Eine Recidive des Krebses war dazumal noch nicht eingetreten.

Ohngeachtet dieses günstigen Resultates hat es den Anschein, dass die von vielen Seiten gehegte Ansicht, durch die Gritti'sche Amputation lasse sich den Eiterinfiltrationen am Oberschenkel vorbeugen, durch diesen Fall nicht bestätigt wird; ein näheres Eingehen auf die begleitenden Zufälle zeigt jedoch, dass die letzteren nicht so sehr der Methode als solcher, sondern vielmehr der Art ihrer Ausführung zugeschrieben werden müssen. Zuerst wäre die Unterbindung der V. saphena anzuschuldigen, welche zur Thrombose des Gefässes und davon abhängigem eitrigen Zerfall des subcutanen und subfascialen Bindegewebes an der inneren Seite des Stumpfes, und zu Eitersenkungen zwischen den Sehnen-

und Muskelsträngen der Hinterfläche des Oberschenkels Veranlassung gab. Es lässt sich nicht leugnen, dass dieser Ursache ein Antheil an jenen Vorgängen nicht abgesprochen, allein ihr ausschliesslich nicht zugesprochen werden kann, indem in der sogleich zu erwähnenden Beobachtung, in welcher die V. poplitea unterbunden werden musste, Eitersenkungen in der vorhin erwähnten Richtung nicht erfolgten, und der Stumpf in kurzer Zeit, fast möchte man sagen, per primam intentionem vernarbte. Dagegen würde ich auf die Ungleichheit der Resectionsflächen beider Knochen im voranstehenden Falle mehr Gewicht legen, und die Annahme um vieles plausibler halten, dass in der ersten Zeit nach der Amputation die breitere und die Patella weit überragende Schnittfläche des Schenkelbeines mit ihren scharfen Rändern im Bereiche des Poplitealraumes, dort, wo die Lappen nicht genau an den Knochen sich anpassten, durch Reizung der Umgebung eine reichliche Eiterung hervorzurufen geeignet war, von wo der Eiter in die geöffneten Muskelscheiden an der inneren und hinteren Fläche des Oberschenkels eingedrungen war, später, nachdem der vorstehende Knochenrand nekrotisirte, die Eitersenkungen an der vorderen und äusseren Fläche des Stumpfes durch den sich ablösenden Sequester unterhalten wurden. Um diesem Uebelstande zu begegnen, habe ich im zweiten Amputationsfalle die Resectionsfläche am Oberschenkel weiter nach oben gegen den Knochenschaft verlegt, auf diese Weise eine gleiche Ausdehnung zwischen ihr und der Patellafläche erzielt und dadurch der Nekrotisirung des vorstehenden Randes und den davon abhängigen Eitersenkungen am Stumpfe vorgebeugt.

Nekrose der Tibia; phlegmonöses Erysipel des Unterschenkels und darauf folgende Abscessbildung in der Markröhre des Knochens. Amputation nach Gritti; Heilung nach 6 Wochen. — Ladislaus Naja, 12 Jahre alter Förstersohn, wurde am 31. October 1871 mit Nekrose des linken Unterschenkels in die Klinik aufgenommen. Die in Folge Hyperostose in hohem Grade verdickte Tibia war in ihrer ganzen Ausdehnung, die Epiphysen mit eingeschlossen, von fistulösen Geschwüren durchbrochen, durch welche man auf verschieden geformte, grössere und kleinere, in der Markröhre liegende Sequester mit der Knopfsonde gelangen konnte, und aus denen sich eine grosse Masse Jauche ergoss. Die Nekrotomie konnte wegen der weit hinaufreichenden Zerstörung des oberen Tibiaendes und damit zusammenhängender Gefahr der Eröffnung des Kniegelenkes nicht ausgeführt, die Amputation des Oberschenkels hingegen musste so lange aufgeschoben werden,

bis sich das Allgemeinbefinden des durch die langwierige Eiterung geschwächten Knaben gebessert hatte. Wenige Tage nach dessen Aufnahme wurde er vom phlegmonösen Erysipel des leidenden Unterschenkels befallen, welches sich auf die ganze Extremität ausdehnte, und nach Abscedirung des Markgewebes der Tibia nach 10 Tagen verschwand. Die Amputation nach Gritti wurde am 27. November ausgeführt; der Vorderlappen musste verhältnissmässig viel kürzer, als es gewöhnlich der Fall ist, ausfallen, weil die Haut des Unterschenkels bis über die Tuberositas tibiae hinauf geschwürig zerstört war, dennoch liess sich derselbe, nachdem die Femoralepiphyse oberhalb der Fossa intercondyloidea durchsägt war, mit dem etwas kürzeren Hinterlappen ohne alle Spannung durch mehrere Metallsuturen vereinigen. Die Kniescheibe passte mit der resecirten Fläche genau auf die correspondirende Fläche des Schenkelbeines, so dass die Ränder beider Knochen im gleichen Niveau zu liegen kamen, und ein Hervorstehen des einen über den andern nicht stattgefunden hat. Leider musste hier neben der Art. poplitea auch die gleichnamige Vene unterbunden werden; die nicht unbeträchtliche Anschwellung der Inguinaldrüsen und der davon abhängige Druck auf die V. femoralis erklärten die auf keine andere Weise zu stillende Blutung. Die Ligaturfäden wurden auf dem kürzesten Wege in der Mitte der horizontalen, nach hinten gewendeten Wundspalte herausgeleitet, Die Untersuchung des abgenommenen Unterschenkels ergab Verjauchung des subcutanen und intermuskulären Bindegewebes, Atrophie und Fettdegeneration der Muskeln; die Fibula normal, die Tibia in hohem Grade hyperostotisch, und von mehr als 1 Cm. dicken, warzig geformten, porösen Periostauflagerungen umgeben, die compacte Knochenrinde bis auf einen kartenblattdicken Rest im unteren Drittheil geschwunden; die Markröhre grossentheils ossificirt, mit Ausnahme der zahlreichen, vielfach ausgebuchteten, und durch die Cloakenöffnungen sowohl am vorderen, als auch am hinteren Umfange des Knochens nach aussen mündenden Abscesshöhlen, in denen neben Jauche kleine, der compacten Rinde angehörige Sequester sich befanden. Die grösste Cavität befand sich in der oberen Tibiaepiphyse, schloss ein 6 Cm. langes, und 1—1½ Cm. breites, blattförmiges Sequesterstück ein, und war nur durch eine dünne mit Knorpel überzogene Knochenlamelle von der Höhle des Kniegelenkes geschieden. Ohngeachtet der Venenunterbindung verlief der Fall günstig, die Hefte wurden nach 8 Tagen entfernt; es folgte prima reunio der Seiten- sowie der horizontalen Wundspalte mit Ausnahme der Stelle, wo die Ligaturfäden heraushingen, die gegen den 21. Tag abgingen. Der daraus resultirende Hohlgang schloss sich allmälig, und war die Wunde in der 6. Woche nach der Amputation vernarbt, die Kniescheibe mit dem Femur durch soliden Callus verbunden. Der wohlgeformte Stumpf ertrug ohne alle Beschwerden den gewöhnlichen Stelzfuss, mit dessen Unterstützung der Knabe nach mehreren Wochen mit Leichtigkeit herumging, bis er in die entfernte Heimath abgeholt wurde.

Was endlich die Trepanationsfälle anbelangt, so betreffen beide complicirte Splitterbrüche des Schädels mit Eindruck und Dislocation der Fragmente, und boten dieselben sowohl in Bezug

auf die anatomischen Veränderungen, als die sie begleitenden Symptome einige bemerkenswerthe Eigenthümlichkeiten dar.

Complicirter Splitterbruch des Stirnbeins mit Eindruck und Dislocation der Fragmente. Commotionserscheinungen sogleich nach der Verletzung. Trepanation am 2. Tage. Encephalitische Symptome. Tod am 5. Tage nach der Operation. — Anton Bigay, 15 Jahre alt, Bahnwärtersohn, wurde von einer rasch sich abwindenden Kurbel eines Schlagbaumes zur Absperrung der Eisenbahn, in die linke Frontalgegend getroffen, worauf er bewusstlos zu Boden stürzte, in diesem Zustande durch mehr als 24 Stunden blieb und sich häufig erbrach. Bei der Aufnahme in die Klinik, zwei Tage nach der Verletzung, fand man an der linken Seite eine grosse Risswunde der Stirn und behaarten Kopfhaut, in deren Grunde das Stirnbein in Gestalt eines 4 Cm. hohen gleichschenkligen Dreiecks in mehrere, sowohl untereinander als mit dem Rest des Schädelgewölbes unbeweglich verbundene Fragmente gebrochen war, welche zum Theil unter den Stirnknochen in der Richtung gegen die Orbita dislocirt waren, und zwischen welchen an der tiefsten Stelle der Impression ein ziemlich grosses, von dem Reste der Integumente ganz abgerissenes Stück der Kopfhaut fest eingeklemmt lag. Das Bewusstsein. sowie die Sinnesorgane ungetrübt, Empfindung und Bewegung nicht gestört. Ausser einem heftigen Kopfschmerz und diastolischen Geräusche an der Spitze des linken Ventrikels bei gleichzeitiger Vergrösserung des Herzens im Längendurchmesser, waren keine anderen krankhaften Erscheinungen vorhanden; Patient fieberlos, Stuhl und Urin seit zwei Tagen angehalten; es wurde ein Clysma verabreicht, und die Blase zugleich durch den Catheter entleert. Am folgenden Tage (5. Juli), wurden nach Erweiterung der Kopfwunde gegen die Schläfe sechs Bruchstücke, der äusseren Tafel des Stirnbeines angehörend, mittelst eines Elevatoriums und der Kornzange entfernt, hingegen blieben ebenso viele, tief in die Schädelhöhle deprimirte Fragmente der Tabula vitrea fest eingekeilt, und da jeder Versuch zu ihrer Beseitigung von heftigen Schmerzen begleitet war, so musste Patient chloroformirt werden, worauf es erst nach Application einer kleinen Trepankrone in der oberen, äusseren Umgebung des Defectes gelang, dieselben sammt dem etwa 3 Cm. langen und über 2 Cm. breiten dazwischen eingeklemmten Hautstücke auszuziehen. Die vom Knocheneindrucke abstammende Grube in der harten Hirnhaut zeigte an der tiefsten Stelle eine Stecknadelknopfgrosse Perforation, jedoch war ein Blutextravasat daselbst nicht vorhanden. Einfacher Deckverband mit Charpie auf die Wunde, Eisbeutel auf den Kopf. In den folgenden 3 Tagen blieb sich der Zustand ganz gleich, der Kranke war bei Besinnung, nur klagte er über heftigen Kopfschmerz, später gesellten sich gegen Abend und während der Nacht Delirien mit Krämpfen, bald an der oberen, bald an der unteren Extremität hinzu; die Dura mater erhob sich bis zum Niveau der Schädellücke und pulsirte deutlich, aus der Wunde floss eine geringe Menge von missfarbigem Eiter aus; Stuhl und Urin gingen unwillkürlich ab. Am 9. Juli zeigte sich Erysipel des Gesichtes und der Kopfhaut; tiefer Sopor, aus welchem Patient beim Anrufen nicht mehr erwachte. In der darauf folgenden Nacht furibunde Delirien und deutlich ausgeprägte rechtsseitige

Hemiplegie: gegen Abend Stertor, allgemeiner klebriger Schweiss bei einer Temperatur von 41,5° C. und 180 Pulsen. Tod um 11 Uhr Nachts. Bei der Section fand man die Kopfschwarte in der Umgebung der Wunde und des linken Schläfenmuskels eitrig infiltrirt, das Pericranium weit vom Knochen abgelöst, am normal gestalteten Schädelgewölbe ausser dem oben beschriebenen Substanzverluste keine anderen Verletzungen vorhanden. Zwischen der Calvaria und der Dura mater in der Nachbarschaft der Schädellücke viel Eiter ergossen; die letztgenannte Haut an einer Kirschkerngrossen Stelle durchbrochen. Im vorderen Abschnitte des Sinus longitudinalis Eiter, im hinteren puriform zerfallende Thromben vorhanden. Beide Hemisphären mit einer dünnen Eiterschicht überzogen, der linke Vorderlappen vom extravasirten Blute braunroth gefärbt, die Substanz desselben einerseits bis zur Sylvi'schen Spalte, andererseits bis zu den Wandungen des Vorderhorns dieser Seite in einen schwarzröthlichen Brei verwandelt. In den Seitenkammern einige Tropfen, am Schädelgrunde eine Drachme eiterartiges Serum, im queren Blutleiter puriforme Pfröpfe enthalten, die Schädelbasis unverletzt. Die linke V. jugularis int. vom Foramen lacerum bis zur Einmündungsstelle der V. subclavia mit eiterförmigen Thromben angefüllt; die Pleurasäcke leer. An der Oberfläche beider Lungen zahlreiche Erbsen- bis Bohnengrosse, im Centrum erweichte metastatische Herde, inmitten eines in hohem Maasse ödematösen Parenchyms zerstreut. In den Zweigen der Pulmonalis reichliche Pfropfenmassen angeschwemmt. Im Herzbeutel 2 Drachmen Serum. Die linke Herzhälfte vergrössert, an der Vorderfläche derselben ein Sehnenfleck, die Aortaklappen verdickt und steif; die übrigen Organe gesund.

Bemerkenswerth ist in diesem Falle die Art des Schädelbruches, in welchem beide Tafeln mitten durch die Diploe auseinander gebrochen, und jede ausserdem in eine gleiche Zahl von gleich geformten Fragmenten zersplittert, überdies die letzteren tief in die Schädelhöhle deprimirt und zwischen den Rändern des Substanzverlustes fest eingekeilt gewesen sind. Die Einklemmung eines so grossen Stückes der Kopfschwarte hat auch ihr Interesse und illustrirt in ganz prägnanter Weise, in welch' hohem Maasse die Elasticität des Schädels bei Entstehung der Schädelbrüche sich betheiligt. In Bezug auf die Symptome ist hervorzuheben das späte, weil erst gegen den fünften Tag nach der Verletzung erfolgte Auftreten der encephalitischen Erscheinungen, welche man nach der ausgebreiteten und tief in das Parenchym des Gehirns sich ausdehnenden Blutextravasation schon unmittelbar nach erlittenem Schädelbruche hätte erwarten können, wie auch nicht minder bemerkenswerth die Abwesenheit der Aphasie bei einer so weit ausgedehnten Zertrümmerung des linken Vorderlappen. Die Symptome der Encephalomeningitis haben jene

der concomitirenden Pyämie völlig verdeckt; Schüttelfröste wurden nicht beobachtet.

Complicirte Fractur mit Eindruck und Dislocation der Scheitelbeine. Zerreissung des Sinus longitudinalis superior. Paraplegie, Trepanation am 2. Tage nach der Verletzung. Heilung in 10 Wochen nach der Operation. Stanislaus Machniewicz, 16 Jahre alter Gymnasialschüler, wurde von einem, vom Dache eines 3 Stockwerke hohen Hauses herabfallenden Ziegelsteine auf den Kopf getroffen, worauf er bewusstlos zu Boden stürzte und im betäubten Zustande, am 23. Februar 1867, in die chirurgische Klinik gebracht wurde. An der rechten Stirnhaut befand sich eine umfangreiche Blutbeule, am Scheitel des Kopfes dagegen eine unregelmässig gelappte, 9 Centim. lange Wunde, in deren Grunde, entsprechend der Vereinigungsstelle beider Scheitelbeine, ein mehr als Thalergrosses rundes Knochenstück aus dem Schädelgewölbe ausgebrochen, und dieses durch die Diastase der Pfeilnaht in zwei gleiche Hälften getheilt, überdies jede davon durch einen transversalen Spalt in zwei Fragmente zerfallen war. Die 4 Bruchstücke hingen untereinander und mit dem Seitenwandbeine fest zusammen, waren trichterartig, mehr als 1 Centim. tief in die Schädelhöhle deprimirt, und theilweise unter das rechte Seitenwandbein verschoben. Der harte Gaumen war blutig unterlaufen, sonst ausser der Betäubung, aus welcher der Verletzte durch Anrufen leicht geweckt wurde, und die an ihn gestellten Fragen richtig beantwortete, waren Empfindung und Bewegung nicht gestört; häufiges Erbrechen, Puls 84. In der Nacht delirirte der Kranke meist viel, und schlief erst gegen Morgen durch einige Stunden. Auf die Kopfwunde wurde ein Eisbeutel aufgelegt und innerlich eine Laxans aus Glaubersalz verabreicht. Am folgenden Tage war der Kranke bei vollem Bewusstsein, und klagte nur über heftigen Kopfschmerz; Stuhl verhalten, der Urin ging unwillkürlich ab; beide unteren Extremitäten erschienen gelähmt, während die Bewegung des Rumpfes und der oberen Extremitäten und die Sensibilität sowohl an diesen, als auch an den gelähmten unteren Gliedmassen unversehrt geblieben war. Es wurden nach vorheriger Chloroformirung des Kranken zwei kleine Trepankronen an den Rand des hervorstehenden linken Seitenwandbeines angesetzt und die eingedrückten Fragmente ohne Schwierigkeit ausgezogen; bei Entfernung des letzten, am tiefsten mit der Spitze in die Dura mater eingesenkten, stellte sich eine profuse Blutung, aus einer fast für die Spitze des kleinen Fingers durchgängigen Risswunde des Sinus longitud. sup. ein, die vorläufig durch Fingerdruck, dann durch Ausfüllung der Schädellücke mit Charpie und Vereinigung der Hautwunde darüber mit Heftpflastern dauernd gestillt wurde. Eisbeutel auf den Kopf und Fortsetzung der Glaubersalzmixtur. Nach der Operation war der Kranke gegen Abend unruhig, delirirte in der Nacht, und befand sich am nächsten Tage in schlafsüchtigem Zustande, aus dem er jedoch leicht geweckt wurde und die an ihn gestellten Fragen richtig beantwortete. Wegen anhaltender Stuhlverhaltung musste ein Clysma gegeben werden, das eine copiöse, unwillkürliche Entleerung zu Wege brachte. Wegen Zunahme der Hirnreizsymptome wurden am 26. Februar je 6 Blutegel hinter die Ohren applicirt und der Charpietampon aus der Wunde

beseitigt. Es zeigte sich dabei, dass die Dura mater bis zu den Rändern der Schädelöffnung sich erhob, und das Gehirn darunter deutlich pulsirte. Einfacher Deckverband mit Charpie und Heftpflaster. Fortsetzung der Kälte auf den Kopf. Bis zum 5. März hatten sich die Hirnsymptome verloren, die Blutbeule an der Stirn war geschwunden, nur die Paraplegie mit hartnäckiger Coprostase, so wie die Enurese blieben unverändert. Patient war fieberlos, die Kopfwunde eiterte mässig. Der in den letzten Tagen untersuchte Urin zeigte ein sp. Gew. von 1042 und enthielt Zucker. Es wurden 5 Gr. Jodkalium p. die verabreicht und die locale Behandlung fortgesetzt. Am 8. März wurde die Dosis auf 10, und am 12. Februar bis auf 15 Gr. erhöht. Patient fühlte lebhafte, gleichsam electrische Erschütterungen in den unteren Extremitäten und war im Stande, die beiden Extremitäten mit Hülfe der Oberschenkelmuskeln auf der Unterlage zu rotiren. Vom 16. Februar nahm der Kranke täglich 20 Gr. Jodkalium; die Beugung und Streckung in den Hüftgelenken gelang vollkommen, in den Kniegelenken nur in geringem Maasse; bei fernerer Erhöhung bis auf 26 Gr. war Patient schon im Stande, die untere Extremität in der Totalität in gestreckter Stellung zu erheben, und empfand in dem Maasse, als die Bewegungsfähigkeit sich einstellte, in den vorher gelähmten Theilen das Gefühl einer angenehmen Wärme. Am Rücken, so wie an der vorderen Fläche des Thorax kam eine Acmeeruption zum Vorschein; die Kopfwunde, in deren Grunde man die Gehirnpulsation deutlich wahrnahm, hatte sich bedeutend zusammengezogen, zeigte aber in der Tiefe bei Sondirung den Rand des linken Seitenwandbeines nekrotisch; Stuhl- und Urinentleerungen erfolgten jetzt willkürlich. Nach Erhöhung der Gabe des Jodkaliums auf ½ Drachme vom 27. März an, stellte sich das Gefühl von Wärme und Schweiss an den Fusssohlen, und nach fernerer Steigerung bis auf 40 Gr. pro die, zuerst die Beweglichkeit im linken, später im rechten Fussgelenke ein. Das Allgemeinbefinden war vortrefflich; mehrere Sequester waren in der letzten Zeit aus der Wunde abgegangen, der Kranke verliess seit dem 5. April das Bett. Das Jodkalium, wovon innerhalb 40 Tagen 2 Unc. 72 Gr. genommen wurden, wurde jetzt ausgesetzt. Bis zum 5. Mai war die Kopfwunde trichterförmig vernarbt, die etwa Thalergrosse Narbe pulsirte deutlich und wurde durch eine eigens zu diesem Zwecke gefertigte Metallplatte in der ersten Zeit geschützt. Patient wurde am 9. Mai geheilt entlassen. Er erfreut sich gegenwärtig, nach 5 Jahren, einer guten Gesundheit, nur klagt er über Gedächtnissschwäche und Unfähigkeit, sich anhaltend geistig beschäftigen zu können. Der Gang ist etwas hinkend, und bedarf der Unterstützung eines Stockes, wobei der rechte Fuss mehr nachgeschleppt als gehoben wird, da Patient die frühere Stärke in diesem Beine nicht mehr zu besitzen glaubt, obgleich in den Ernährungsverhältnissen beider Glieder kein Unterschied wahrzunehmen ist.

Ausser der Durchbohrung des Sinus longitudinalis sup. durch einen Knochensplitter knüpft sich das meiste Interesse in diesem Falle an die Paraplegie, welche wenige Stunden nach der Verletzung sich eingestellt hatte. Offenbar war dieselbe nicht spinalen Ursprunges, worauf nicht nur die Erscheinungsweise der bloss auf

die Motilität beschränkten Lähmungszufälle hindeutet, während die Sensibilität intact geblieben ist, sondern auch der Nachweis jeder directen Gewalteinwirkung auf die Wirbelsäule sowohl nach der Anamnese, als auch nach den die Verletzung begleitenden Umständen sich nicht herstellen liess. Was aber die indirecten, vom Auffallen einer Last auf den Kopfscheitel abhängigen Folgen betrifft, so waren dieselben durch die Splitterung des Schädelgewölbes dermaassen abgeschwächt, dass eine wie immer geartete materielle Mitbetheiligung des Rückenmarkes kaum stattgefunden haben konnte. Es bliebe somit nur übrig, nach Analogie anderer Fälle, in denen bei Krankheiten der Gehirnbasis und des Hirnstammes paraplegische Symptome aufzutreten pflegen (C. Handfield Jones), auch in der vorliegenden Beobachtung die Ursache derselben in einer Verletzung dieser Hirnorgane, oder ihnen benachbarter Umhüllungen zu suchen, wofür jedoch sich nur vage Vermuthungen beibringen lassen, zu deren Begründung die vorhandenen Erscheinungen (Suffusion des Gaumengewölbes, Blutungen aus der Nase und aus dem Rachen, Glykosurie in der ersten Zeit nach der Verletzung) nicht ausreichen, und über deren Beschaffenheit, ob Bruch oder Blutextravasat, noch weniger etwas Bestimmtes ausgesagt werden kann. Nur dieses sei hier noch erwähnt, dass Guthrie (Ueber Gehirnaffectionen in Folge von Kopfverletzungen, a. d. Engl. von B. Fränkel. Leipzig 1844. S. 65), einer Beobachtung gedenkt, die der oben mitgetheilten ganz ähnlich ist; sie betrifft einen Soldaten, welcher nach einem Streifschusse am Scheitel des Kopfes einen Bruch mit Depression beider Scheitelbeine in der Pfeilnaht erlitt, und kurz darauf den Gebrauch beider unteren Extremitäten verlor. Nach der Trepanation erholte er sich langsam und genas nach 3 Monaten so weit, dass er mit Hülfe eines Stockes zu gehen im Stande war.

XXIV.

Beiträge zur Anatomie und Chirurgie der Geschwülste.

Von

Richard Volkmann.

(Mit 1 Holzschnitt.)

I. Zwei Fälle von Knochengranulomen, welche Neoplasmen vortäuschten.

Aus der Geschichte der gutartigen Fungen des Hirns und der Hoden ist es seit langer Zeit bekannt, dass wucherndes Granulationsgewebe sich zuweilen in solcher Masse anhäufen kann, dass umfangreiche Geschwülste gebildet werden und bei nicht gehöriger Sachkenntniss Verwechselungen mit malignen Neubildungen unterlaufen. Doch tritt die Granulationswucherung hier meist zu Processen hinzu, deren entzündlicher oder selbst eitriger Charakter nicht zu verkennen ist. Von um so grösserem, namentlich diagnostischen Interesse sind die beiden folgenden Beobachtungen grosser Knochengranulome, die ohne jede, wenigstens klinisch nachweisbare, Eiterung verliefen.

In dem ersten Falle war in Folge einer seit 2 Jahren bestehenden chronischen Osteomyelitis des Os metatarsi hallucis aus dessen phalangealem Gelenkende ein hühnereigrosser Granulationspilz hervorgewachsen, der bei unveränderten Hautdecken selbst nach der Freilegung durch einen probatorischen Einschnitt noch für ein Sarcom gehalten wurde.

In dem zweiten Falle war es eine rein fungöse Osteomyelitis

des Acromion, welche den Knochen ohne jedwede Eiterung in eine grosse Anzahl kleiner und grösserer Stücke auseinandergesprengt hatte. Diese Knochenstückchen sassen unter der verdünnten Haut der flachen, lappigen, die ganze vordere, äussere und obere Schultergegend einnehmenden Geschwulst beweglich auf, so dass das Verhalten ganz und gar an jene schaligen myelogenen Sarcome (centralen Osteosarcome, Myeloide) erinnerte, wo von der Knochenkapsel nur noch einzelne discontinuirliche unregelmässige Platten übrig geblieben sind.

1. W. Vollbarth, 25 Jahre alt, Buchbinder aus Gera, kaum mittelgross und etwas anämisch aussehend, im Uebrigen aber gesund und von kräftigem Körperbau, wurde vor zwei Jahren heftig auf die Gegend des Capitulum ossis metatarsi der linken grossen Zehe getreten, und litt in Folge dessen im Verlauf der nächsten drei Vierteljahre vielfach an heftigen, dann aber wieder ganz verschwindenden Schmerzen in der Ballengegend. Aeusserlich war nichts zu bemerken. Erst nach Ablauf der erwähnten Zeit, also vor etwa 15 Monaten, bemerkte Patient, dass die Gegend der Articulatio metatarso-phalangea so wie deren Umgebung auf dem Fussrücken stärker vorsprang, bis hier nach einiger Zeit ein flacher, halbwallnussgrosser Buckel hervortrat. Derselbe fühlte sich fest elastisch an und war selbst bei starkem Fingerdruck wenig empfindlich. Hingegen nahmen die Schmerzen, namentlich beim Gehen, mehr und mehr zu, und war der Kranke bald nicht mehr im Stande, voll aufzutreten. Gegen Weihnachten 1871 schwoll der ganze Fuss bis an's Sprunggelenk ödematös an und die spontanen Schmerzen nahmen stetig zu; dabei wuchs die Geschwulst am Ballen zusehends.

Am 7. Mai stellt sich Patient in der Klinik vor und findet sich ein flachrundlicher Tumor, der den Fussrücken in der Gegend der Gelenkverbindungen zwischen Os metatarsi I. und II. und den betreffenden Grundphalangen einnimmt, sich hier fast 1½ Zoll hoch über die normale Hautfläche erhebt, und diffus um den inneren Fussrand nach der Fusssohle herumgreift, so dass die sog. Ballengegend stark vorspringt. Die Haut über der Geschwulst ist kaum verändert, nur leicht bläulich gefärbt; Temperatur nicht erhöht. Eine Anzahl über die Geschwulst hinwegstreichender Venen sind stark ausgedehnt. Gefühl prall, pseudofluctuirend; nirgends Flüssigkeitsgefühl. Druck mässig schmerzhaft. Die grosse Zehe abnorm beweglich, ihre Gelenkverbindung mit dem Mittelfussknochen offenbar zerstört. Keine Crepitation.

Die Diagnose schwankte zwischen einem von dem vorderen Ende des Metatarsus hallucis ausgegangenen Sarcom und einer Gelenkentzündung, vielleicht mit starker Schwartenbildung und fest eingekapseltem centralem Eiterherde, neigte sich aber viel mehr der letzteren Annahme zu. Indessen liess ein bis tief in die Gelenkverbindung eingestossenes schmalklingiges Messer auch bei starkem Druck weder einen Tropfen Eiter noch Granulationen hervorquellen. So wurde denn dem Kranken ein grösserer probatorischer Einschnitt, und nach

dem Ergebniss dieses eventuell die Lisfranc'sche oder Chopart'sche Fussamputation proponirt, worauf er bereitwillig einging.

Es werden demnach die Hautdecken parallel der Strecksehne in einer Ausdehnung von circa $1\frac{1}{2}$ Zoll incidirt. Unmittelbar über dem Tumor erscheint eine derbe, schwartige Gewebslage, darauf der blass-bräunlich-rothe Tumor selbst, der mit dem Finger leicht soweit aus seiner Umgebung herausgelöst wird, dass seine kuglig-lappige Oberfläche zu Tage tritt. Er verschmächtigt sich nach der Tiefe zu einer Art von Stiel, der nach dem Capitulum ossis metatarsi hinführt, und von dem er ausgeht. Kein Tropfen Eiter; kein blosser Knochen zu fühlen. Die Diagnose auf eine Neubildung erscheint demnach sicher und wird der Fuss nach Lisfranc exarticulirt. Es erfolgt bis auf eine sehr kleine Stelle prima intentio und bereits am 21. Mai, dem 14. Tage nach der Operation, konnte Patient geheilt entlassen werden. Mehrfachen Nachrichten zu Folge ist die Heilung eine dauernde geblieben.

Die Dissection des abgesetzten Fusstheiles zeigt, dass es sich doch nur um einen ungewöhnlich derben, Hühnereigrossen, osteomyelitischen Granulationspilz handelt, der aus dem vorderen Ende des zerstörten Mittelfussknochens herausgewachsen ist, und der innerhalb der colossal ausgedehnten schwieligen Gelenkkapsel liegt. Eine Gelenklichtung ist nicht mehr vorhanden. Mitten in den Granulationen, zwischen der unveränderten, aber ihres knorpligen Belages beraubten Gelenkfläche der Grundphalanx und dem unregelmässig angefressenen Metatarsalknochen liegt das völlig abgelöste, auf eine dünne Scheibe redu-

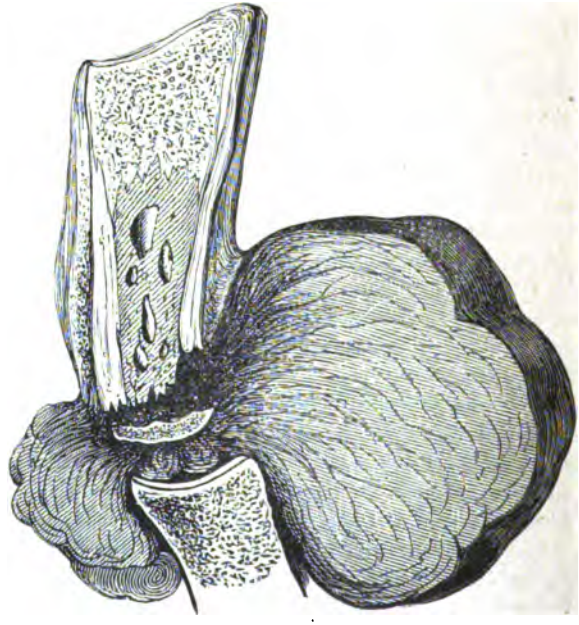

cirte Capitulum des letzteren, mit den Granulationen, die zwischen ihm und dem Körper des Os metatarsi liegen, in fester, gefässhaltiger Verbindung stehend. Im Gelenk kein flüssiger Eiter, aber in dem aufgesägten Mittelfussknochen sechs Stecknadelkopf- bis Erbsengrosse osteomyelitische Abscesse mit eingedicktem, fast käsigem Inhalt. Das Periost des Os metatarsi schwielig; die Corticalis, so weit die Abscesse reichen, mit dicken Osteophyten bedeckt.

Bei der mikroskopischen Untersuchung besteht der Granulationspilz zumeist aus weichem Granulationsgewebe mit reichlicher, feinkörniger Intercellularsubstanz, und enthält vielfach die grössere Art der Granulationszellen. Nach der Peripherie zu wird die Intercellularsubstanz deutlich fibrillär, bis sich in den äussersten Lagen zuletzt nur ein sehr festes, derb schwieliges Gewebe findet. Die ganze centrale Geschwulstmasse erscheint schon vom unbewaffneten Auge — wenigstens auf Durchschnitten des Alkoholpräparates — mit kleinen, feinkörnigen, opaken Einlagerungen versehen. Dieselben erweisen sich unter dem Mikroskop als Miliartuberkel, wie solche nicht bloss in den Granulationen der Gelenksynovialen (Köster), sondern auch in fast jedem scrophulösen Hautgeschwür, in fast jedem Fistelgange bei scrophulösen Knochen- und Gelenkaffectionen, bei chronischen Lymphdrüsenvereiterungen und selbst beim Lupus*) in wechselnder, meist jedoch reichlichster Zahl gefunden werden, so dass ihr Vorkommen in diesem sehr chronischen, möglicher Weise auch durch constitutionelle Verhältnisse influencirten Falle für uns nichts besonders Auffälliges hat.

Die Grösse der miliaren Knötchen geht bis zu 0,10 Cm. Häufig liegen sie so nahe bei einander, dass sie confluiren. Riesenzellen sind nicht sehr reichlich in ihnen enthalten, wie es scheint, nur je eine im Centrum jedes einzelnen Korns. Die „epitheloiden Tuberkelzellen" sind relativ gross; neben ihnen findet sich eine reichliche Anhäufung lymphoider Elemente, zumal in nächster Umgebung der einzelnen Tuberkel.

2. Emma H., 17 Jahre alt, aus Crossen, bisher stets gesund und aus gesunder Familie stammend, erkrankte 8 bis 10 Wochen vor ihrer Aufnahme in die Klinik plötzlich an vehementen Schmerzen in der rechten Schultergegend. Die Schmerzen wuchsen in wenigen Stunden bis zu einer unerträglichen Höhe und irradiirten in den Vorderarm und selbst in die Finger. Sehr rasch trat intensives Fieber hinzu; am zweiten Tage begann Patientin bereits zu deliriren. Nach weiteren drei oder vier Tagen schwoll der ganze Arm ödematös an, die Finger stellten sich in leichte Flexion; die Schmerzen dauerten in gleicher Höhe fort. Einreibungen von grauer Salbe, trockene Schröpfköpfe u. s. w. blieben ohne Erfolg; endlich brachte ein starker Jodanstrich etwas Linderung. Nach 14 Tagen bis 3 Wochen liess das Fieber nach; Patientin war stark abgemagert und sehr hinfällig, der Arm schwer wie Blei und zu jeder Function unbrauchbar. Die Schmerzen waren zwar erheblich geringer, doch keineswegs ganz geschwunden, steigerten sich vielmehr immer noch dann und wann zu heftigen,

*) Friedländer, Centralbl. für die medic. Wissenschaft. 1872. Nr. 43. — R. Volkmann, Sammlung klinischer Vorträge. Nr. 13. Ueber den Lupus und seine Behandlung.

ziehenden und reissenden Empfindungen. Eine besondere Geschwulst der Schultergegend soll damals noch nicht vorhanden gewesen sein; eine solche wurde vielmehr erst 2 bis 3 Wochen vor Aufnahme der Kranken in die Klinik als ein bei Berührung schmerzhafter, flacher, weich sich anfühlender Buckel, der die Höhe des Acromion einnahm, bemerkt.

Am 29. Mai 1872 wird Patientin in die Klinik aufgenommen. Sie ist mager und anämisch, fiebert auch meist Abends noch ein wenig. Die ganze rechte Oberextremität ist leicht ödematös geschwollen; die Finger stehen in leichter Flexion und können nicht vollständig gestreckt werden. Obwohl aber der angegebene Krankheitsverlauf, die höchst acute Entstehungsweise, das schon nach wenigen Stunden hinzugetretene schwere Infectionsfieber u. s. w. mit grosser Sicherheit auf eine entzündliche Affection hinweisen, und zwar auf eine solche des Knochensystems, so zeigt doch die rechte Schulter ganz und gar den Habitus, als wenn es sich um ein Neoplasma, etwa ein medullares Sarcom handle. Die ganze Schultergegend, aber besonders die Schulterhöhe, ist kuglig geschwollen; die Haut, mit Ausnahme einer einzigen, sofort zu erwähnenden Stelle, unverändert, aber hier und da leicht bucklig erhoben, wie von darunterliegenden, mit ihr bereits verwachsenen Geschwulstlappen. Besonders das Acromion wird von mehreren derartigen ½ bis ¾ Zoll sich über das normale Niveau der Theile erhebenden, bei der Palpation sehr empfindlichen Buckeln verdeckt. Einer dieser Buckel ist dunkel blauroth gefärbt, dem Aufbruch nahe. Die ganze Schultergegend von einem Netz dilatirter Venen überzogen.

Die Buckel oder Geschwulstlappen fühlen sich gleichmässig elastisch-gespannt, pseudofluctuirend an. Bei tiefer Palpation fühlt man in ihnen zwölf bis fünfzehn bewegliche Knochenstückchen, von denen die meisten nur die Grösse einer Linse, eines jedoch den Durchmesser eines Zweigroschenstückes hat. Diese Knochenstücke sind flach, scharfeckig, sicher nicht von Flüssigkeit umspült, sondern zwischen Haut- und Geschwulstoberfläche gelegen. Das grosse Knochenstück scheint die abgesprengte hintere Ecke des Acromion zu sein. Hauttemperatur im Bereich der Schulter deutlich erhöht. Passive Bewegungen im Schultergelenk frei und völlig schmerzlos, keine Crepitation. Kapsel etwas gedehnt, so dass man durch stärkeren Zug den Gelenkkopf etwas abwärts ziehen, durch Druck etwas seitlich verschieben kann. Abgesehen von dieser leichten Veränderung ist aber offenbar das Schultergelenk frei. Dies bestätigen auch wiederholte Untersuchungen, die in den nächsten Tagen vorgenommen werden; sie führen mit Sicherheit zu dem Resultat, dass die Störung vom Acromion und dem acromialen Ende der Clavicula ausgeht, und dass die vordere und seitliche Schultergelenkgegend nur von den zwischen Haut und Gelenkkopf eingeschobenen Geschwulstlappen überwuchert sind. Indessen schien ein operativer Eingriff, und bestände er nur in einer probatorischen Incision, nicht gerechtfertigt, so lange noch irgend ein Zweifel über den Character des Processes erhoben werden konnte.

Patientin wurde daher zunächst nur expectativ mit Eis behandelt, der Arm in eine Mitella gelegt, innerlich Eisen gegeben. Hierbei schien sich die Geschwulst Anfangs etwas zu verkleinern, doch trat nach vier Wochen ein erneutes

rapides Wachsthum ein. Die ganze Schulterhöhe wird blauroth, glänzend, fluctuirend weich; doch ist immer noch die Anwesenheit von Flüssigkeit mit Sicherheit auszuschliessen. Mit der an den weichsten Stellen eingesenkten Pravaz'schen Spritze lässt sich kein Tropfen Eiter ausziehen (9. Mai 1872).

18. Juli. Die Stichcanäle der Pravaz'schen Spritze secerniren eine dünne, wässerige Flüssigkeit. Aus der einen von ihnen, die dicht über dem Processus coracoides gelegen ist, wächst ein Granulationspilz hervor. Patientin magert ab und hat keinen Appetit. An der Stelle des erwähnten Granulationspilzes wird in der Chloroformnarkose eine Hohlsonde eingeschoben und mit einiger Gewalt dicht unter der Haut über die Schulter hinweggeführt; darauf die Haut vom Processus coracoides bis zur Mitte der Spina scapulae gespalten, und da sie sich in hohem Grade verdünnt erweist, zu beiden Seiten des Schnittes je einen Zoll weit abgetragen. Es wird dadurch ein gelbliches, schlotterndes, ungewöhnlich faseriges Granulationsgewebe blossgelegt, welches in grossen Massen das ganze Acromion, die Pars acromialis claviculae und, unter der abgelösten Haut, die seitlichen und vorderen Partieen der Schultergelenkgegend bedeckt. In dasselbe eingebettet, jedoch fest mit ihm verbunden, liegen die oben beschriebenen Knochenstückchen, die deutlich vascularisirt, nicht nekrotisch sind.

Mit dem scharfen Löffel wird das auffallend cohärente, schwer sich ablösende Granulationsgewebe sammt den eingeschlossenen Knochentrümmern bis auf die unterliegenden Knochen resp. Muskeln (Pectoralis, Deltoides) ausgeschabt. Von flüssigem Eiter nirgends eine Spur. Das Acromion ist unregelmässig angenagt und zerfressen; der vordere Theil fehlt ganz, von dem hinteren ist nur ein dünnes hakenförmiges Stück stehen geblieben. Die Gelenkverbindung zwischen Acromion und Clavicula ist zerstört, weit klaffend, die Spalte von Granulationen ausgefüllt.

Unter der, trotz der ausgiebigen Excision nach Vollendung der Auslöffelung noch weit abgelösten Haut werden verschiedene Drainröhren durchgezogen. Einfacher Verband mit Carbolöl. In den nächsten Tagen starke allgemeine und locale Reaction, Temperaturen von 40,0 und 40,4; profuse Jauchung. Bei Eintritt der Eiterung bilden sich am Arm so wie an der vorderen Fläche des Thorax einzelne Senkungen, die Gegenöffnungen erfordern, doch bleibt das Schultergelenk frei. Der weitere Verlauf bot nichts Bemerkenswerthes dar; der grosse Defect füllte sich langsam mit guten Granulationen.

Am 24. September 1872 wird Patientin entlassen. Die Wunde ist bis auf einen ½ Zoll breiten, etwas eingesunkenen, granulirenden Streifen, der vom Processus coracoides quer über die Schulter zur Spina scapulae geht, verheilt. Sämmtliche sonstigen Fisteln und Incisionsöffnungen geschlossen. Die Verbindung zwischen Acromion und Clavicula ist noch deutlich beweglich, aber schmerzfrei und die Haut über ihr vernarbt. Der Arm kann im Schultergelenke activ bis zu 45° erhoben werden.

1. November 1872 Patientin stellt sich völlig geheilt vor. Das unter einer dünnen Hautnarbe liegende Acromion ist sehr deformirt, höckerig, grubig anzufühlen; der ganze vordere Theil fehlt. Die Bewegungen des Armes sind schmerzfrei und kräftig und kann der Arm activ etwas höher erhoben werden, im Ganzen

jedoch, selbst unter Mitbewegung der Scapula, nur bis zur Horizontalen. — In Betreff der ausgeschabten Granulationen ergab die genauere Untersuchung Folgendes: Nur wenige Partieen derselben bieten die Beschaffenheit normaler Wundgranulationen dar; der grösste Theil ist sehr blass und stellt eine faserige Masse von grauer oder graugelber Färbung dar. Mikroskopisch findet sich, entsprechend dem stark opaken Aussehen, bei frischer Untersuchung in Na Cl 0,8 pCt. eine grosse Anzahl von feinsten bis mittelgrossen Fetttröpfchen in kugligen Elementen eingeschlossen, welche die normalen Granulations- (lymphoiden) Zellen um das 4—6fache übertreffen. Diese grossen, auch abgesehen von ihrem Fettgehalt stark granulirten Zellen enthalten, wie es scheint, stets nur einen Kern. Zwischen ihnen findet sich eine mässig reichliche, von lockigen Bindegewebsfasern durchzogene feinkörnig-streifige Intercellularsubstanz. Die beschriebene Structur tritt an Schnitten, die von Alkoholpräparaten angefertigt und mit Osmiumsäure tingirt werden, noch deutlicher hervor. Aehnliche grosse Zellen nebst gewöhnlichen lymphoiden Elementen finden sich in mehr oder minder reichlicher Anzahl auch ohne Fett, lediglich mit dunkelgranulirtem Protoplasma. Riesenzellen werden, entsprechend dem acuten Verlauf, nicht gefunden.

Das gleichzeitige klinische und anatomische Interesse der beiden hier mitgetheilten Fälle, wird die etwas detaillirtere Beschreibung entschuldigen. So sehr auf der einen Seite ihre Bedeutung als osteomyelitischer Knochengranulome feststeht, so zeigen sie auf der anderen den Uebergang zum myelogenen Sarcom. Namentlich unter den centralen, schaligen Formen des letzteren finden sich entschieden Bildungen, die durch klinischen Verlauf und anatomische Structurverhältnisse von den entzündlichen Neubildungen des Markes nicht mit Sicherheit zu scheiden sind. Die durch Friedländer im Verlauf der letzten anderthalb Jahre nachgewiesene und von mir fast in jedem Einzelfalle mitconstatirte Thatsache, dass in chronisch gewuchertem Granulationsgewebe aller Art, besonders bei scrophulösen Individuen nicht bloss Miliartuberkel, sondern auch einzelne diffus verstreute Riesenzellen — und zwar nicht selten in reichlicher Anzahl — vorkommen, weist auf die Schwierigkeiten hin, welche sich zuweilen selbst der histologischen Feststellung der Bedeutung derartiger Geschwülste werden entgegensetzen können.

II. Zwei Fälle von Gelenkresectionen wegen Neoplasmen.

1. Sarcoma fusocellulare medullare capitis humeri dextri. Siebförmige, sarcomatöse Perforation des Gelenkknorpels. Resection. Tod an Collaps am siebenten Tage. — Carl Mansfeld, 63 Jahre

alt, Oeconom aus Ammendorf bei Halle, ein sonst gesunder rüstiger Mann, bemerkte zuerst vor etwa 6 Monaten (Juni 1868), dass ihm die Bewegungen des rechten Armes beschwerlich und schmerzhaft wurden. Namentlich galt dies von den Rückwärtsbewegungen, was jedoch Patienten nicht hinderte, während der Erntezeit noch auf dem Felde mitzuarbeiten. Sehr bald trat jedoch auch die Unmöglichkeit ein, den Arm zu eleviren und zu abduciren, so dass derselbe am Thorax fest anlag. Ein Gefühl von Taubheit und Ameisenkriechen, sowie Oedem der Hand schwanden wieder, als der Arm in eine Mitella gelegt wurde.

Im November 1868 waren die Schmerzen, die ihren Sitz im rechten Schultergelenk hatten und in den Arm ausstrahlten, sehr heftig geworden. Das Uebel wurde jetzt für eine rheumatische Muskelaffection gehalten, und fünf Wochen hindurch mit Electricität behandelt, natürlich ohne Erfolg; vielmehr nahmen die Schmerzen continuirlich zu. Die Bettwärme und der Druck der Kissen gegen die leidende Schulter waren dem Kranken geradezu unerträglich; am angenehmsten war ihm noch eine kühle Zimmertemperatur. Die gegen eine nun diagnosticirte rheumatische Gelenkaffection verordneten warmen Einwickelungen ertrug Patient nicht. Jetzt erst — Anfang Januar 1869 — schien das Gelenk ein wenig geschwollen und beim Befühlen heisser, als das gesunde. Auch der Ernährungszustand begann nun merklich zu leiden; der Kranke, der nicht mehr schlief und fast gar nichts zu sich nahm, begann stark abzumagern. In diesem Zustande kam er Ende Januar 1869 in meine Behandlung.

Haltung des Arms und Form der Schulter zeigen nichts Abnormes; nur die vordere Wölbung der Schulter ist deutlich, wenn auch in geringem Grade geschwollen. Die Geschwulst fühlt sich elastisch, wie ein gespannter, tiefliegender Abscess an. Selbst der leiseste Druck an dieser Stelle ist ausserordentlich schmerzhaft; die Haut über ihr heiss und ein wenig geröthet. In der Chloroformnarkose erweist sich die passive Beweglichkeit des Gelenkes anscheinend wenig gestört und vernimmt man deutlich Crepitation.

Nach diesem Befunde schien eine Entzündung des Schultergelenkes mit eiteriger Perforation der Gelenkkapsel und Zerstörung der Knorpel so unzweifelhaft, dass in dem an die Vorstellung des Kranken geknüpften klinischen Vortrage der Möglichkeit, dass es sich um ein Neoplasma handeln könne, nur mit wenigen Worten gedacht wurde, um sie rasch zurückzuweisen, und sofort zur Resection der Schulter zu schreiten.

Erst bei dieser zeigte es sich, dass ein weiches Sarcom vorlag, welches sich an Stelle des Gelenkkopfes entwickelt hatte, und zwar so, dass es trotz fluctuirender Weiche sehr genau die Formen des vergrösserten Gelenkkopfes wiedergab. Die Kapsel der Geschwulst bildete einerseits das Periost, andererseits der stark verdünnte Gelenkknorpel, durch den man die Pseudofluctuation des weichen medullären Gewebes hindurchfühlte. Nach Verlängerung des Resectionsschnittes und subcutaner Abtrennung eines Theiles der Deltoidesfasern vom Acromion gelang es, den Humerus mit dem Tumor herauszuheben, und den ersteren etwa 1 Zoll unter dem chirurgischen Halse durchzusägen. Dieser Act war dadurch etwas schwieriger, wie gewöhnlich, weil der Humerus, der im chirurgischen Halse plötzlich mit einer unregelmässigen zackig angefressenen Gränze aufhörte, hier

noch eine spontane Fractur erlitten hatte. Diese Fractur allein hatte die passive Beweglichkeit gestattet, die, wie wir oben sahen, in der Chloroformnarkose nachzuweisen gewesen war; ebenso hatte sie die Crepitation erzeugt. Ueber den Ort beider hatte ich mich ziemlich grob getäuscht; bei genauerer Untersuchung wäre sicher eine richtige Diagnose möglich gewesen.

Die Blutung war eine relativ bedeutende; der Tumor selbst so blutreich, dass ein kleiner Einstich in denselben zugebunden werden musste, weil er wie eine Arterie spritzte. Auch nach Unterbindung einer grösseren Zahl stark dilatirter Gefässe hörte eine parenchymatöse Blutung nicht auf, so dass die Wunde mit Tannincharpie ausgefüllt und ein leichter Druckverband angelegt wurde.

Die nach der Operation eintretende Reaction blieb verhältnissmässig gering; das Wundfieber erreichte keine beträchtliche Höhe, die Wunde selbst zeigte ein gutes Aussehen, als am 7. Tage nach der Operation (4. Februar 1869) plötzlich unter Collapserscheinungen der Tod eintrat. Die Section ergab nirgends Metastasen, noch auch sonst irgend eine Störung in den inneren Organen, die den rasch tödtlichen Ausgang erklärt hätten. In der Umgebung der Wunde keine jauchige Infiltration.

Bei der anatomischen Untersuchung zeigt sich der Tumor aus weicher, medullärer Geschwulstmasse bestehend. Er wiederholt genau die Gestalt des Gelenkkopfes, übertrifft denselben aber etwa um die Hälfte an Grösse. Bis in den chirurgischen Hals hinab ist der Knochen vollständig durch medulläres Gewebe substituirt. Der Knochen hört hier, wie schon oben erwähnt, plötzlich mit einer zackigen Gränze auf, während er zugleich trichterförmig dilatirt ist, so dass er das untere Ende des Tumors umgreift. Schon aus diesem Grunde lässt sich annehmen, dass es sich um eine centrale, vom Markgewebe aus entwickelte (myelogene) Neubildung handle. Die Corticalis ist an dieser Stelle von innen her stark verdünnt, eine grosse, unregelmässige Zacke — wie ebenfalls schon mitgetheilt wurde — abgebrochen. Das Tuberculum minus und majus sind, obgleich ebenfalls vollständig durch weiche Geschwulstmassen ersetzt, in ihren Formen wohl erhalten. Der Gelenkknorpel ist im Wesentlichen ebenfalls conservirt, doch von unten her stark verdünnt; stellenweise stellt er nur noch eine ganz dünne glänzende Membran dar.

Auf dem Durchschnitt erscheint das Geschwulstgewebe von homogener, weisser Farbe. Keine Andeutung bestimmter Faserrichtung; hie und da einzelne rostfarbene Flecken von Blutextravasaten; an keiner Stelle Knochenreste.

Die mit Herrn Steudener vorgenommene feinere Untersuchung zeigt relativ kleine Spindelzellen mit wenig Intercellularsubstanz. In den älteren Theilen des Tumors starke fettige Degeneration. Die Destruction des Gelenkknorpels durch die von der Tiefe her in denselben hineinwachsenden Sarcommassen geschieht auffallender Weise fast genau so, wie bei der eigentlichen Arthrocace. Die Sarcomzellen dringen in den erweichenden Knorpel in Form kleiner Zapfen hinein, so dass derselbe von einer grösseren Zahl senkrecht zur Gelenkfläche stehender Canäle durchbohrt wird, die allmälig zu grösseren Lücken und Defecten confluiren. An solchen Stellen, wo diese feinen Geschwulstzapfen den

Knorpel vollständig durchbrochen haben, sieht man die Sarcomzellen sich dann weiter an der Oberfläche in flacher Schicht ausbreiten, und auch wieder von hier aus den Knorpel annagen. — Die Gefässe des Tumors sind zahlreich und zum Theil stark erweitert.

Es kann wohl keinem Zweifel unterworfen sein, dass wir es hier mit einem Knochensarcom centralen Ursprunges zu thun haben, und zwar mit der weitaus bösartigsten Form desselben: fluctuirend weiche Gewebsmassen, welche im frischen Zustande ein exquisit medulläres Aussehen darbieten, sind dem Knochen substituirt. Das Periost ist unbetheiligt; nirgends eine Spur von Auflagerungen oder Spiculabildung.

In der Literatur finden sich nur wenige derartige Fälle verzeichnet; alle zeichneten sich durch einen höchst malignen Verlauf aus. Virchow nennt sie „nicht schalige, myelogene Sarcome", bekennt aber zugleich, dass er erst einige, die kleineren Knochen betreffenden Fälle gesehen habe (Geschwülste II. S. 329). Von einem radiären Bau, wie ihn Virchow an solchen Geschwülsten fand, war bei uns nichts nachzuweisen, wenn die Uebereinstimmung auch sonst eine vollständige war: medulläre Beschaffenheit; Pseudofluctuation; Spindelzellen mit sehr geringer Intercellularsubstanz; reichliche, erweiterte Gefässe.

Was endlich die siebförmige Perforation des Gelenkknorpels betrifft, so haben wir in ihr eine Erscheinung, die wohl unser besonderes Interesse in Anspruch nehmen darf. Denn bekanntlich bildet für gewöhnlich der Gelenkknorpel andringenden Geschwülsten gegenüber eine feste Barrière, die nicht durchbrochen wird. Selbst bei den colossalsten, von den knöchernen Epiphysen ausgehenden Geschwulstbildungen findet man in der Regel den Kapselraum frei. Indess wird der zweitmitzutheilende Fall eines Gallertenchondrom des Condylus externus humeri eine ähnliche Ausnahme zeigen. Dass zuletzt auch die Synovialis inficirt werden kann, so dass es selbst zu einer diffusen medullar-sarcomatösen Degeneration der Innenfläche des Kapselbandes kommen kann, hat ein bereits früher von mir mitgetheilter Fall gezeigt (Deutsche Klinik 1868, Nr. 42 u. 43, Beob. II.; Steudener, Virchow's Archiv Bd. 46, S. 500), und ist seitdem eine zweite sehr ähnliche Beobachtung von Waldeyer bekannt geworden (Leopold Braun, Ueber myxomatöse Degeneration des Kniegelenkes. Diss. inaug. Breslau 1869).

2. Enchondroma myxomatodes condyli humeri et eminentiae capitatae, frei in den Kapselraum hineinragend. Resection des Ellenbogengelenkes; Heilung. — Heinrich Schlüter, 41 Jahre alt, Schmied aus Dülmen in Westphalen, schreibt seine gegenwärtige Krankheit einem Falle zu, den er im Sommer 1862 — vor fast 7 Jahren — auf den linken Ellenbogen gethan. Das Gelenk war damals etwas angeschwollen. Doch hatte Patient, wenngleich mit Schmerzen, seine schwere Arbeit als Schmied fortgesetzt. Drei Wochen nach dem Fall war zwar jede Spur von Schwellung wieder beseitigt, allein eine gewisse Schwäche, sowie eine leichte Störung in der Beweglichkeit des Ellenbogengelenkes zurückgeblieben, die sehr langsam steigend erst nach vier Jahren — im Sommer 1866 — den Kranken nöthigten, seine Profession aufzugeben. August 1868 hatte sich der Zustand soweit verschlimmert, dass Patient nicht mehr im Stande war, selbst leichtere Arbeiten mit dem linken Arme zu verrichten. Im October desselben Jahres wurde zum ersten Male eine auf die Gegend des Condylus externus humeri beschränkte, diffuse, bei Druck schmerzhafte und langsam wachsende Schwellung bemerkt.

Am 10. März 1869 wird Patient in die chirurgische Klinik aufgenommen. Er sieht etwas blass und zurückgekommen aus, ist jedoch im Uebrigen gesund. Die Gegend des Condyl ext. humeri sinistri ist von einer sehr flachen, bläulich-rothen, halbhühnereigrossen Geschwulst eingenommen, die sich wie ein dem Aufbruch naher Abscess ausnimmt und bisher auch für einen solchen gehalten worden ist. Mitunter fühlt man beim Palpiren eine leichte Crepitation. Die Geschwulst nimmt die ganze Gegend des Condylus ext. humeri bis zum Capitulum radii ein. Nach hinten erstreckt sie sich bis an den radialen Rand des Olecranon, nach vorne greift sie nur wenig auf die Beugeseite über. Die Hautdecken auf der Höhe der Geschwulst sind dünn und nicht mehr verschieblich; die Gränzen der Geschwulst in der Tiefe nicht genau zu bestimmen, da gleichzeitig eine starke Infiltration der Cutis und des subcutanen Zellgewebes besteht. Eine Auftreibung des Knochens ist nicht nachzuweisen. In dem in mässiger Flexion gehaltenen Ellenbogengelenke lassen sich, innerhalb allerdings sehr geringer Grenzen, passive Bewegungen ohne Schmerz ausführen; die Gelenkknorpel erscheinen hierbei glatt. Crepitation wird hierbei nie wahrgenommen. Doch ist die Gelenkspalte, und besonders das Capitulum radii, überall sehr empfindlich gegen Druck, so dass angenommen werden muss, dass sich das Gelenk mindestens in einem starken Reizungszustande befinde.

Nach alle dem, und besonders nach dem sehr chronischen Verlauf, wird ein Abscess am Condylus externus humeri, in Folge von cariöser Affection dieses Knochentheiles, mit mässiger Theilnahme des Gelenkes diagnosticirt und am 19. März 1869 eine Incision in die fluctuirende Stelle gemacht. Dieselbe entleert jedoch keinen Eiter und treten bei stärkerem Druck, statt der erwarteten Granulationen, mit Blut untermischte, feinklumpige, durchscheinende Massen, die am besten mit stark aufgequollenen Sagokörnern zu vergleichen sind, hervor. Bei der mikroskopischen Untersuchung finden sich in denselben in einer gallertigen Intercellularsubstanz grosse, von einem runden Hofe umgebene, äusserst zarte Sternzellen, so dass es keiner Frage unterworfen bleiben konnte, dass es sich um ein Gallertenchondrom handele.

Aeusserer Verhältnisse halber konnte erst einige Tage später (22. März) zur Operation geschritten werden. Ob die Resection noch möglich, oder die Amputation unvermeidlich, war erst nach Blosslegung des Gelenkes zu entscheiden. Aus diesem Grunde wurde mit einem quer über den Condylus externus in der Richtung der Gelenkspalte verlaufenden Schnitte angefangen, der, falls die Resection zulässig, den kurzen Schenkel des Liston'schen T-schnittes bilden sollte. Das Messer drang sofort in eine die Stelle des Condylus ext. und der Eminentia capitata einnehmende, mit Blut und Gallertklumpen gefüllte Höhle im Knochen, die an ihrem oberen, dem Gelenk abgewandten Rande von niedrigen, schaalenförmigen Knochenneubildungen umgeben war. Von ihr aus gelangte der Finger fast ohne jeden Widerstand durch eine Schicht äusserst weicher, gallertiger Geschwulstmassen in die Gelenkhöhle selbst, und fühlte den unveränderten Knorpel der Trochlea und der Fossa sigmoidea major. Nach Hinzufügung eines etwas grösseren Längsschnittes wurde daher sofort zur Resection übergegangen, bei der nur die Herauspräparirung der dünnen Knochenschaale, welche nach oben hin die Basis der Geschwulst umgab, etwas mühsamer war. Vom Humerus wurde ein stark drei Querfinger breites Stück entfernt, von der Ulna nur das Olecranon weggenommen; schliesslich die Hautdecken, wo sie mit dem Tumor verwachsen gewesen waren, in der Ausdehnung eines Thalers exstirpirt.

Die Heilung bot nichts Bemerkenswerthes dar. Schon nach fünf Wochen konnte Patient mit einer nur noch sehr kleinen granulirenden Stelle entlassen werden. Kräftige Knochenneubildung; Gelenk ziemlich fest und passiv gut beweglich. Ein Recidiv erfolgte in den nächsten Monaten nicht; spätere Nachrichten fehlen.

Die anatomische Untersuchung ergab ein myxomatöses, zum grössten Theile in schleimiger Erweichung begriffenes Enchondrom, welches sich central im Condylus externus entwickelt hatte und auf diesen, sowie auf die Eminentia capitata beschränkt geblieben war. An seiner Basis noch ringförmig von den dünnen Resten einer Knochenschaale umfasst, ragte es mit seiner Spitze frei in die Gelenkhöhle hinein. Diese Spitze war fluctuirend weich, von lappiger Oberfläche, wie ein Convolut von Schleimpolypen aussehend; die Gallertmasse vom Gelenk nur durch ganz feine, glasartige Begränzungsmembran abgeschlossen. Die Synovialis im ganzen Bereich des Gelenkes, in Folge der Reizung, die der hineinwachsende Tumor verursacht hatte, dunkelroth injicirt und sammtig geschwellt.

An Stelle des Condylus ext. humeri, sowie der Eminentia capitata findet sich ein höhlenartiger Defect, der nach der Tiefe zu von sclerotischem Knochengewebe begrenzt ist. An den der Diaphyse zugewandten Rand dieses Defectes schliessen sich nach oben die bis zu 8 Mm. hohen und 2 bis 3 Mm. dicken Reste der Knochenschaale an, die bei Lebzeiten völlig von den überquellenden weichen Geschwulstmassen verdeckt, zwar der Palpation sich entzogen, aber hie und da infrangirt, das oben erwähnte Gefühl der Crepitation erzeugt hatten. Innen liegen dieser Knochenschaale feine Schichten von Enchondromgewebe an, welche allein noch Knorpelconsistenz und knorpeliges Aussehen

darbieten. Der Rest der Geschwulst ist theils ursprünglich gallertig weich angelegt, theils vollständig zu Schleim eingeschmolzen.

Diese weichen, sagoähnlichen Partien zeigen bei der histiologischen Untersuchung theils Uebergänge vom Knorpel- zum Schleimgewebe, theils amorphe Schleimmassen. In den noch etwas cohärenteren Theilen sieht man eine ganz glashelle Intercellularsubstanz mit sehr grossen, deutlich incapsulirten oder wenigstens von einem runden Hofe umgebenen Zellen von rundlicher oder sternförmiger Gestalt. Die letzteren Elemente bieten genau das Bild, wie ich es, in einem freilich ziemlich groben Holzschnitte, in meiner Bearbeitung der Krankheiten der Bewegungsorgane von einem Gallertenchondrom des Hallux wiedergegeben habe (l. c. pag. 457). In vielen der grösseren, namentlich kugeligen Zellen sieht man kleine helle Schleimtropfen auftreten, welche allmälig grösser werden, confluiren, und die Zellen zuletzt in glashelle zerfallende Kugeln verwandeln. Das ganz zerflossene Centrum der Geschwulst besteht nur noch aus schleimig metamorphosirten Zellen und unregelmässigen, zusammengeflossenen Schleimtropfen und Klumpen aller Grössen. Dazwischen vereinzelte conservirte Zellformen. Nach der Peripherie zu, als innerer Belag der mehrfach erwähnten Knochenschaale finden sich spärliche Schichten festen, hyalinen Knorpelgewebes mit beilförmigen und zackigen Knochenkörperchen, selten mit ovalen, deutlich eingekapselten Formen. Die Grundsubstanz ist hier bald hyalin, bald faserig.

III. Blutcysten und cavernöse Angiome.

(Hierzu Taf. IX. Fig. 1—3.)

1. Gänseeigrosse Blutcyste des Halses, frei mit der Vena jugularis communicirend (phlebogenes, hämatocystisches Angiom der Vena jugularis communis sinistra). Bei Gelegenheit des ersten Deutschen Chirurgencongresses stellte ich den versammelten Fachgenossen am 11. April 1872 ein jüngeres Kind vor, welches mit einer entweder angeborenen oder aber sehr bald nach der Geburt entstandenen Geschwulst am linken Kieferwinkel behaftet war, die ich, nach langer Beobachtung und vielfacher Untersuchung, für einen mit der Vena jugularis communis in breitem Zusammenhange stehenden, wesentlich einkammerigen Blutsack halten musste. „Der Tumor, welcher die ganze linke Halsgegend einnahm, hatte damals — wenigstens in den Zeiten seiner stärksten Füllung — die Grösse einer sehr starken Kinderfaust und reichte nach unten bis zur Clavicula, nach hinten — unter dem Sternocleidomastoides hinweg — bis fast zur Wirbelsäule, nach vorn bis an den Kehlkopf. Durch Druck konnte er vollständig entleert werden, doch

nahm, wenn dies geschah, die Athembehinderung zu, und beim Oeffnen des Mundes sah man, dass nun ein Theil des Tumors in der Mundhöhle zwischen der hinteren Rachenwand und den Gaumenbögen hervortrat. Führte man jetzt den Finger in den Mund, während aussen am Halse die Compression fortgesetzt wurde, so konnte man auch diesen Theil des Tumors zum Verschwinden bringen, und die bimanuelle Untersuchung ergab, dass der Tumor wirklich ganz weggedrückt ist, sich entleert hat."

Das Kind ist seitdem, und zwar in Folge eines operativen Eingriffes, an septischer Infection zu Grunde gegangen, und hat die Autopsie die Richtigkeit der Diagnose erwiesen. Der Tumor stellte im Wesentlichen einen grossen Sack, eine Art von colossalem Varix dar, der nach dem Herzen zu in offener Communication mit der Vena jugularis communis stand. Aber die Wand des Sackes bestand aus einer, zwar an verschiedenen Stellen verschieden mächtigen, überall aber dünneren Schicht cavernösen Gewebes, so dass es sich um ein von der Wand dieser Vene ausgegangenes cavernöses Angiom handelte, dessen einzelne Maschenräume im Centrum zu einer einzigen, gemeinschaftlichen Höhle confluirten. Die Geschwulst darf demnach als ein phlebogenes, hämatocystisches Angiom bezeichnet werden.

Die ausserordentliche Seltenheit des Falles und das lebhafte Interesse, welches eine Anzahl meiner nächsten Freunde oder Fachgenossen an ihm nahmen, mag eine ausführlichere Mittheilung der Krankengeschichte, sowie des Obductionsbefundes rechtfertigen.

Anna Freisleben, 4 Jahre alt, aus Calbe a. S., wurde wahrscheinlich in erster Scheitelbeinlage geboren, da sich unmittelbar nach der Geburt Druckstellen an der linken Nasenseite, so wie am linken Kieferwinkel (dem späteren Ausgangspunkte der Geschwulst) vorfanden. In der zweiten Hälfte des ersten Lebensjahres wurde dicht unter dem linken Angulus maxillae zuerst ein kleiner Tumor bemerkt, der von dem Hausarzte für eine entzündete Lymphdrüse erklärt und dem gemäss behandelt wurde. Indess wuchs die Geschwulst im Verlauf des zweiten Lebensjahres langsam bis zur Grösse einer welschen Nuss heran, ohne irgend welche Beschwerden zu veranlassen. Das Kind bekam jetzt die Pocken und bald darauf den Keuchhusten, der 16 – 18 Wochen anhielt. Die hierbei stattfindenden äusserst heftigen Hustenanfälle hatten ein rapides Wachsthum der Geschwulst zur Folge. Die Geschwulst war bald hühnereigross und begann nun auch dyspnoetische Erscheinungen zu erzeugen. Die Respiration war oft erschwert und in liegender Stellung stark röchelnd. Dazu gesellten sich

in zunehmender Häufigkeit und Intensität nächtliche Stickanfälle. Da die Beschwerden rasch zunahmen, wurde mir das Kind im Januar 1871 vorgestellt. Aus schon angedeuteten, alsbald noch weiter auszuführenden Gründen, glaubte ich den exceptionellen Fall einer einfachen, jedoch mit dem Gefässsystem in breitem Zusammenhange stehenden Blutcyste diagnostiren zu müssen, lehnte einen operativen Eingriff ab und empfahl Versuche mit einer lange fortgesetzten Compression durch eine bruchbandartige Vorrichtung. Hierbei schien sich die Geschwulst anfangs deutlich zu verkleinern, doch bald erfolgte ein neues, um so rascheres Wachsthum. Die nächtlichen Suffocationsanfälle wurden immer häufiger, kamen jede Nacht zehn, zwanzig Mal, ja noch öfter, und wurden so heftig, dass die Angehörigen in der fortwährenden Angst lebten, das Kind unter ihren Händen ersticken zu sehen. Die Gefahr war jetzt offenbar eine so grosse, dass ein Eingriff um jeden Preis geboten erschien, und nach der oben erwähnten Consultation, in Berlin, wurde beschlossen, den Versuch zu machen, das Blut in dem grossen Sacke durch Einführung feiner Nadeln zur Gerinnung zu bringen.

Bei der Mitte Mai 1872 erfolgten Aufnahme des Kindes ist dasselbe etwas zart, im Uebrigen aber gesund. An Stirn und Schläfen starke Venenzeichnung. Die linke Seite des Halses nimmt der besagte Tumor ein, dessen Lage und Ausdehnung im Eingange schon beschrieben sind. Die Haut über ihm ist von normaler Beschaffenheit; der Tumor selbst zu verschiedenen Zeiten bald prallelastisch, bald fluctuirend weich, bald ganz schlaff anzufühlen. Durch Fingerdruck lässt er sich vollständig und, was besonders auffallend ist, ausserordentlich rasch entleeren. Bei geöffnetem Munde sieht man die Geschwulst hinter dem stark nach vorn gedrängten Arcus palato-pharyngeus als eine höchst dünnwandige, bläuliche Blase in den Rachenraum hineinragen. Es macht den Eindruck, als ob bei weiterem Wachsthum eine baldige Berstung an dieser Stelle unvermeidlich wäre. Führt man den Finger in die Mundhöhle ein, so kann man auch diesen Theil der Geschwulst durch Druck leicht und rasch völlig zum Verschwinden bringen, und die gleichzeitig von Aussen und Innen palpirenden und sich begegnenden Finger constatiren nichts wie eine Lücke zwischen Kieferwinkel und Processus mastoides. Sämmtliche Weichtheile müssen hier in hohem Grade atrophirt sein, auch die Knochen abnorm von einander abstehen. Bei nachlassendem Druck nimmt die Geschwulst rasch und fast stossweise ihr früheres Volumen an. Beim Schreien und Husten vergrössert sie sich, wird hart und an der Oberfläche leicht lappig. Hat der Tumor seine stärkste Füllung erreicht, so stellt sich alsbald die heftigste Dyspnoe ein, und das Gesicht wird blaugrau, Erscheinungen, welche auf Compression des Tumor mit der flachen Hand sofort nachlassen. Beim Versuche das Kind zu chloroformiren, treten jedesmal so schwere, nur durch rasche Ausdrückung des Sackes zu beseitigende Athemunterbrechungen ein, dass davon abgestanden werden muss, das etwas unruhige Kind in der Narkose genauer zu untersuchen. Jede Nacht treten eine grosse Zahl Suffocationsanfälle ein, so dass stets bei dem Kinde gewacht werden muss. —

Am 29. Mai 1872 werden zwei feine Lanzennadeln durch den oberen Theil des Sackes geführt und leicht mit Baumwolle umwickelt. Nach sechs Tagen werden sie entfernt; keine Blutung. In dem oberen, dem Pro-

cessus mastoides anliegenden Ende der Geschwulst ist Gerinnung eingetreten; dieselbe ist hier teigig-fest geworden; zeigt keine An- und Abschwellungen mehr. Respiration entschieden freier; nächtliche Anfälle weniger häufig. — 6. Mai. Einstechung dreier neuer Nadeln durch den mittleren und unteren Theil des Blutsackes. Keine Reaction, aber auch keine weitere Gerinnung. — 8. Juni. Durchführung zweier neuer grösserer, tiefer greifender Stahlnadeln. Geringe Reaction in den folgenden Tagen. — 20. Juni. Die Geschwulst ist überall gleichmässig hart und hat sich etwas verkleinert. Allgemeinbefinden gut. — 28. Juni. Die Nadeln, welche drei Wochen gelegen haben, werden entfernt.

30. Juni. Der Tumor fängt wieder an weich zu werden, so dass am 9. Juli abermals drei sehr lange Nadeln durch die ganze Tiefe und Breite der Geschwulst gelegt werden. 12. Juli, heftiges Fieber; die Stichkanäle lassen braune Jauche ausfliessen, die Nadeln werden entfernt. In den folgenden Tagen fortwährend stärkere Jauchung und Fieber. Eine starke Drainröhre wird mitten durch die Geschwulst gezogen, wonach die Secretion beträchtlich abnimmt. Nächtliche Suffocationsanfälle sehr viel geringer und seltener wie früher, aber das Kind kommt bei hohem Fieber sehr herunter. — 4. August. Heftiger Schüttelfrost. Am folgenden Tage wird der erste metastatische Abscess im subcutanen Zellgewebe des linken Vorderarmes incidirt. — 6. August. Oeffnung eines ziemlich umfangreichen Hautabscesses an der linken Hüfte. — 7. August. Meningitische Erscheinungen, Bewusstlosigkeit, Opisthotonus; sehr hohes Fieber. Die Drainröhren am Halse entleeren nur noch höchst wenig Secret. — 8. August. Neuer Abscess am rechten Unterschenkel. — 10. August. Tod in Coma, bei äusserster Abmagerung.

Autopsie 24 Stunden p. m.: Dura mater nicht adhärent, blass. Sinus longitudinalis frei. Intensive eiterige Meningitis sowohl der Convexität als der Basis des Gehirns. Ventrikel mässig weit; Ependym unverändert. Der Sinus transversus dexter stark mit Blut gefüllt, bis zur Dicke eines starken Fingers erweitert, dagegen der Sinus transversus sinister kaum Blut haltend, nur vom Caliber einer dünnen Federspule. Das Foramen lacerum scheint zu fehlen oder völlig obliterirt zu sein; es gelingt auf keine Weise, dasselbe vom Schädel her zu finden, oder mit der Sonde hier in die Vene einzudringen. Herausnahme des Schädels nicht gestattet, wie überhaupt der nicht in der Klinik, sondern in einer Privatwohnung und unter Zuwarten der Angehörigen ausgeführten Section weniger Zeit und Musse geschenkt werden kann, als wünschenswerth gewesen wäre. In beiden Lungen hypostatische Infiltrationen der hinteren Partien der Unterlappen. Nieren trübe geschwellt. Nirgends in den Eingeweiden Abscesse oder Infarcte.

Die Vena jugularis communis sinistra von der Brustapertur rückwärts nach dem Halse freigelegt, erweitert sich unmittelbar über der Clavicula zu einem gänseeigrossen, mit missfarbiger, stinkender Innenwand versehenen, wenig Jauche enthaltenden Sacke. Die Vene hat an der Stelle, wo sie sich an den Sack ansetzt, resp. aus ihm heraustritt, das Caliber eines gewöhnlichen Bleistiftes, und ist an der untersten Spitze des Sackes ein ebenso grosses, rundes

Loch vorhanden, welches direct in die Vene führt. Der Uebergang des Sackes in die Vene ist ein durchaus continuirlicher, glatter; das Verhältniss genau das gleiche wie bei einem Aneurysma verum. Der Sack grenzt nach oben an die Mundhöhle und die Schädelbasis, nach hinten reicht er unter dem M. sternocleidomastoides und den tiefen Halsmuskeln bis unmittelbar an die Wirbelsäule. Medianwärts schiebt er sich zwischen Oesophagus und Wirbelsäule noch etwas über die Mittellinie nach rechts hinaus. Die Wandung des Sackes ist von sehr ungleichmässiger Dicke, von kaum einer Linie bis zu drei Linien wechselnd. Der Sack selbst lässt sich von den umgebenden Weichtheilen ohne grosse Schwierigkeit ablösen und haftet nur an dem Querfortsatze des Atlas fester an. Weder bei dieser Ablösung, noch bei der Betrachtung der Innenfläche des Sackes lässt sich die obere Einmündungsstelle der Vena jugularis auffinden.

Behufs genauerer Untersuchung wird der Sack mit der ihm anhängenden Vena jugularis vollständig herauspräparirt. Seine Innenfläche zeigt an verschiedenen Stellen leistenartige Prominenzen und dazwischen kleine flache Recessus. In einem der grössten dieser letzteren, nahe der Austrittsstelle der Vene, liegt ein erbsengrosses, kugelrundes, glattes Kalkconcrement (Venenstein), das am Lebenden zuerst von Billroth gefühlt und richtig gedeutet worden war. Weiter bemerkt man an der Venenfläche eine grosse Zahl feiner bis punktförmiger Löcher, die Oeffnungen kleiner in den Sack einmündender Gefässe. Dieselben sind an der Austrittsstelle der Jugularis aus dem Sack besonders zahlreich. Die Sackwandung besteht überall aus cavernösem Gewebe. Die grösseren (makroskopischen) Maschen desselben sind jedoch stark zusammengedrückt, abgeflacht; vielfach enthalten sie dünne Schichten geronnenen Blutes. Einzelne derselben mögen in ausgedehntem Zustande die Grösse einer Bohne erreicht haben.

Bei der feineren Untersuchung zeigt sich die innerste Lage des Sackes — entsprechend der lange anhaltenden und heftigen, durch die eingelegten Nadeln und die auf sie folgende Verjauchung veranlassten Entzündung — fast nur aus lymphoiden, meist in Zerfall begriffenen Elementen bestehend. Zwischen ihnen sind nur hier und da einzelne Bindegewebsfasern zu erkennen, doch finden sich schon hier zwischen den lymphoiden Zellen in grosser Menge einzelne verstreute, stark geschrumpfte Fettzellen. Hieraus ergiebt sich, dass die Venenwand völlig in der cavernösen Ectasie zu Grunde gegangen ist, und dass sich der grosse Sack nicht bloss durch colossale Ausdehnung des ursprünglichen Venenlumens, sondern auch durch Einschmelzung und Usur der Septa gebildet hat; eine Annahme, die ausserdem noch durch die gitterige, mit flachen Taschen versehene Beschaffenheit der Innenfläche des grossen Blutsackes bestätigt wird. Nach Aussen zu nimmt die kleinzellige Infiltration mehr und mehr ab und lässt bald ein fibrilläres Gewebe erkennen, welches zu einem cavernösen Maschenwerke auseinanderweicht. In den Balken vielfach Inseln von normalem Fettgewebe, in den Maschenräumen oft geronnenes Blut. Die letzteren sind von ausserordentlich verschiedener Grösse. Das zum Theil sehr feine Balkenwerk ist sehr reich an spindelförmigen Elementen und an elastischen

Fasern. Endothel ist in situ nur stellenweise mit Sicherheit zu constatiren. Die Zellen desselben sind spindelförmig und enthalten einen Kern mit Kernkörperchen. — —

Die genaue Schilderung, die Virchow in seiner Onkologie von den in der Wand der Venen sich entwickelnden (phlebogenen) Angiomen gegeben hat, enthebt uns der Nothwendigkeit einer ausführlichen weiteren Besprechung. Unser Fall ist ein exquisites Beispiel dieser im Ganzen doch sehr seltenen Geschwülste. Sitz des Tumors und Alter der Patientin stempeln ihn noch mehr zu einer Ausnahme. Unklar bleibt nur noch die vollständige oder fast vollständige — es muss dies unentschieden bleiben — Obliteration der Vene an ihrer Austrittsstelle aus dem Schädel. Ist diese angeborene, oder in den ersten Tagen der Kindheit, und dann vielleicht als Folge einer traumatischen Einwirkung (Druckfleck am Kieferwinkel) entstandene Anomalie möglicherweise der Ausgangspunkt der ganzen Störung gewesen, oder hat sie wenigstens auf die absonderliche Entwickelung der Geschwulst eingewirkt? Es kann zu Nichts führen, diese Fragen in billigen Hypothesen auszuspinnen. —

2. Angioma cavernosum haematocysticum nymphae*). Nachstehenden Fall von Cystengeschwulst der Nymphe aus der Privatpraxis des Hrn. Professor R. Volkmann hatte ich Gelegenheit, während des Lebens zu sehen, sowie auch nach der Operation das mir gütigst überlassene Präparat einer genaueren anatomischen Untersuchung zu unterwerfen. Die Krankengeschichte des höchst interessanten Falles ist kurz folgende:

Frau C. K., 34 Jahre alt, eine für ihr Alter ungemein jugendlich aussehende, äusserst blühende Frau mit leichter Neigung zur Obesität, verheirathete sich mit 19 Jahren und machte schnell 12 Entbindungen durch. Das erste Kind wurde mit der Zange extrahirt und glaubt Patientin seitdem — 1854 — das allmälige, langsame Entstehen einer Geschwulst der rechten Nymphe bemerkt zu haben; denn es blieb seitdem eine kleine, harte, Anfangs schmerzhafte Stelle zurück, die bis 1860 sich kaum vergrösserte, vielmehr ihre Schmerzhaftigkeit allmälig einbüsste. Im Jahre 1860 nach einer neuen, wenngleich sehr leichten Entbindung fing die Geschwulst an sehr rasch zu wachsen, weich zu werden, und wie eine Art Beutel aus der Schamspalte herauszuhängen.

Bei der Untersuchung Ende April 1868 findet sich die rechte Nymphe in eine sehr eigenthümliche Bildung umgewandelt. Die Basis derselben ist zu einer dünnen Hautfalte ausgezogen; an ihr hängt eine traubenförmige, an der Ober-

*) Mittheilung von Herrn Steudener.

fläche aus einer Anzahl kugliger, Erbsen- bis Wallnussgrosser, schlaffer Blasen zusammengesetzte Masse 3,5 Zoll weit zwischen den Genitalien herab (Fig. 1). Dieselbe ist von gesunder Haut bedeckt, die nur über einzelnen der genannten Blasen eine graublaue bis violete Farbe zeigt. Man fühlt sehr deutlich, dass es sich um ein Convolut schlaffwandiger Cysten handelt. Dieselben sind so schlaff, dass man comprimirend durch sie hindurchgreifen kann; indessen können sie doch durch Druck nicht entleert werden. Nach dem Stiel zu fühlt man zwischen der Hautduplicatur bis zur Insertion der Nymphe eine sich wie ein cavernöser Tumor anfühlende dünne Gewebsmasse. Venenvaricositäten sind nirgends zu bemerken.

Am 1. Mai 1868 wurde die Nymphe mit der daranhängenden Geschwulst excidirt und die lange schmale Wunde nach Stillung der geringen Blutung durch Knopfnähte vereinigt. Die Heilung erfolgte ohne weiteren Zwischenfall per primam intentionem.

Die anatomische Untersuchung der Cysten ergab hinsichtlich ihres Inhaltes, dass dieselben theils mit flüssigem Blut, theils mit einer bräunlichen oder gelblichen dickflüssigen Masse gefüllt waren, in der sich deutlich Blutkörperchen in allen Stadien des Zerfalls nachweisen liessen. Flüssiges Blut mit ziemlich wohlerhaltenen Blutzellen (sehr viele zeigten zackige Ränder) fand sich besonders in den schon äusserlich blaugrau erscheinenden Cysten.

Die einzelnen Cysten zeigen im Allgemeinen eine rundliche Gestalt und sind durch dünne Scheidewände von einander getrennt. Eine der grösseren lässt an der inneren Oberfläche einzelne stark hervorspringende Septa erkennen, was eine Entstehung aus mehreren benachbarten Hohlräumen durch Atrophie der Scheidewände wahrscheinlich macht. Alle Cysten erscheinen vollständig geschlossen, ohne Communication untereinander. Ihre innere Oberfläche ist von zahlreichen schmalen, niedrigen Leisten, welche auf derselben eine netzartige Zeichnung bilden (Taf. IX. Fig. 2), durchzogen, sonst glatt und mit einer einfachen Schicht ganz platter, breitspindelförmiger bis polygonaler Zellen mit grossen rundlichen oder ovalen Kernen belegt, welche sich ganz wie Gefässendothel verhalten. Auf der Höhe der ebenerwähnten schmalen Leisten erscheinen die Endothelzellen sehr schmal und langgestreckt, während sie in den Vertiefungen dazwischen breiter oder unregelmässig polygonal gestaltet sind (Fig. 2).

Untersucht man Schnitte von der Oberfläche der entarteten Nymphe senkrecht auf die Cysten geführt (Fig. 3), so findet man, dass dieselben meist noch durch eine ziemlich ansehnliche Gewebslage von der Epithelbekleidung der Nymphe getrennt sind. Letztere (Fig. 3b) zeigt die gewöhnliche Beschaffenheit: ein mehrschichtiges Plattenepithel, dessen untere Zellenlagen mehr säulenförmig erscheinen und ziemlich stark braun pigmentirt sind, während die oberen Zellenlagen zu einer dünnen Hornschicht umgewandelt sind. Das unter dem Epithel liegende Gewebe erhebt sich in schönen kegelförmigen Papillen in die Epithellage, zwischen denen die Pigmentirung der Epithelzellen am stärksten entwickelt ist. Die Papillen bestehen aus fein fibrillärem Bindegewebe mit Gefässen und spindelförmigen Bindegewebskörperchen. Weiter nach den Cysten zu wird das Gewebe mehr

grob fibrillär, die Zellen zahlreicher, theils spindelförmig, theils rund, schwach granulirt. Dazu kommt dann noch eine reichliche Menge elastischer Fasern, die in den verschiedensten Richtungen sich kreuzend durchflechten oder mit einander anastomosiren.

Die unter dem Papillartheil der Nymphe folgende Bindegewebslage ist ziemlich gefässarm und enthält zahlreiche Talgdrüsen von normaler Beschaffenheit (Fig. 3c). Die unter den Drüsen folgende Bindegewebsmasse ist dagegen sehr gefässreich; kleine Arterien und noch mehr Venen (Fig. 3d), zum Theil von ansehnlichem Durchmesser, verbreiten sich hier in dem Gewebe. Neben diesen Gefässen finden sich jedoch noch weitere, Blut führende Räume, bald als rundliche Hohlräume, bald als längere oder kürzere Spalten erscheinend (Fig. 3e), welche von einer schmalen Schicht verdichteten Bindegewebes begrenzt, Reste einer zarten Endothelauskleidung erkennen lassen. Sie finden sich besonders in der Grenzregion gegen die Cysten hin.

Die Cystenwände, namentlich die dünnen Septa zwischen den einzelnen Cysten werden aus fibrillärem, zellenarmen, nur wenige feine elastische Fasern enthaltenden Bindegewebe gebildet, welches nur sparsam Gefässe enthält. Glatte Muskelfasern liessen sich an keiner Stelle in diesen Scheidewänden nachweisen.

Die Basis der excidirten Nymphe zeigt bis zur Schnittfläche ganz dasselbe Verhalten wie das über den Cysten befindliche Gewebe: fibrilläres Bindegewebe mit elastischen Fasern, spindelförmigen Bindegewebszellen und Gefässen, sowie auch endlich die erwähnten rundlichen und spaltförmigen blutführenden Hohlräume.

Wir haben also in der Nymphe eine Anzahl Cysten, deren jede für sich abgeschlossen mit einem endothelartigen Zellenbelag ausgekleidet ist, und welche theils flüssiges, theils verändertes Blut enthalten. Neben dem Inhalt deutet die endothelartige Auskleidung der Cysten darauf hin, ihren Ursprung auf Blutgefässe zurückzuführen, um so mehr, als die tiefe Lage der Cysten unter den Drüsen es unwahrscheinlich macht, sie als Cysten anderer Bildung (Retentionscysten aus den Drüsen entstanden), die erst secundär den blutigen Inhalt erhalten haben, zu betrachten.

Aus welchen Gefässen der Nymphe sind nun aber die Cysten hervorgegangen? In den Handbüchern der Anatomie werden die Nymphen als sehr gefässreich beschrieben und namentlich zahlreiche kleine Venen, welche an manchen Stellen den Anschein eines cavernösen Gewebes hervorrufen, erwähnt. Eine kleine Anzahl normaler Nymphen, die ich in dieser Richtung untersucht habe, bestätigten dies Verhalten vollständig; ein eigentliches cavernöses Gewebe habe ich in keinem Falle darin auffinden können. Es sind demnach die in unserem Falle in der Umgebung der

Cysten vorhandenen cavernösen Bluträume als abnorme Bildungen zu betrachten und ist es wahrscheinlich, dass zunächst in der Nymphe eine Umbildung der kleineren Gefässe und Capillaren in cavernöse Bluträume stattgefunden hat, aus denen dann secundär die Blutcysten theils durch einfache Erweiterung der Räume, theils durch Atrophie der Scheidewände, deren Reste sich als die oben erwähnten Leisten an der inneren Cystenoberfläche erhalten haben, entstanden sind.

Eine derartige Umbildung cavernöser Bluträume in Cysten ist in der That schon mehrfach beobachtet worden. So erwähnt J. Bell*) eine grosse erectile Geschwulst der Kniegegend aus einer Teleangiektasie entstanden, welche sich schliesslich in eine grosse und viele kleinere, Serum enthaltende Cysten umwandelte. Ausführlich spricht sich Broca**) über die cystische Umwandlung erectiler Geschwülste aus, unter Anführung von Fällen von Hawkins, Costilhes, Lebert, Holmes Coote, Bickersteth, Laboulbène. Broca ist der Meinung, dass die cystische Umwandlung der Gefässgeschwülste vorzüglich durch entzündliche Processe in denselben, meist hervorgerufen durch therapeutische Eingriffe, verursacht werde und führt dafür als Beispiele die Fälle von Costilhes***), Holmes Coote†) und Laboulbène††) an, in denen cavernöse Geschwülste, die früher theils mit Cauterisationen, theils mit Sétons behandelt worden waren, bei der anatomischen Untersuchung neben cavernösem Gewebe Cysten enthielten, die mit Blutkörperchen-haltigem Serum gefüllt waren. Lücke†††) hat ebenfalls die Umwandlung cavernöser Geschwülste in Blutcysten beobachtet. Auch er ist der Meinung, dass traumatische Eingriffe diese Umwandlung hervorrufen können.

Indessen auch aus Venen können derartige Blutcysten entstehen, wie die von Paget*†) mitgetheilte schöne Beobachtung

*) J. Bell, Principles of surgery. London 1826. III. 413.

**) Broca, Traité des tumeurs. Paris 1866—69. II. 1. 200.

***) Costilhes, Du naevus maternus et des tumeurs érectiles. Paris 1851. p. 31.

†) Holmes Coote, London Medical Gazette 1852. II. Ser. Vol. X. p. 415.

††) Laboulbène, Sur le naevus en général etc. Thèse. Paris 1854. p. 35.

†††) Lücke, Virchow's Archiv Bd. XXXIII. S. 337.

*†) Paget, Lectures on surgical pathology. II. p. 50.

Lloyd's beweist, wo im Verlauf der Vena saphena eine flüssiges Blut enthaltende Cyste exstirpirt wurde, die zwar mit keiner Vene im Zusammenhang stand, aber an der glattwandigen Innenfläche zwei deutliche Venenklappen zeigte. Ferner hat Virchow*) selbst an der Vena jugularis eines Hundes eine Blutcyste künstlich erzeugt.

Wenn sich daher in unserem Fall die Entstehung der Cysten aus Venen auf dem Wege der Varicositätenbildung mit endlicher Abschnürung nicht geradezu von der Hand weisen lässt, so scheint mir doch die grosse Zahl derselben, sowie die Abwesenheit muskulöser Elemente in den Cystenwänden, eher für eine Entstehung aus cavernösen Hohlräumen, von denen sich einzelne in der Umgebung der Cysten erhalten haben, zu sprechen. Nach der Anamnese kann man die Entwicklung der interessanten Geschwulst sich so vorstellen, dass in Folge traumatischer Einwirkung auf die Nymphe bei der ersten Entbindung (Zangengeburt) sich zunächst ein cavernöser Tumor entwickelt hat**), in welchem dann bei der letzten Entbindung durch ein neues Trauma die cystische Umwandlung der cavernösen Hohlräume hervorgerufen worden ist.

(Fortsetzung folgt.)

Erklärung der Abbildungen auf Tafel IX.

Figur 1. Ansicht der Cystengeschwulst nach der Operation.

Figur 2. Ein Theil der inneren Oberfläche einer Cyste mit den netzförmigen Leisten und der Endothelauskleidung. (Vergr. 300.)

Figur 3. Schnitt durch die Haut der Nymphe auf die Cysten. (Vergr. 50.)
a Cysten; b—b Epidermis; c Talgdrüsen; d Venen; e cavernöse Hohlräume.

*) Virchow, Gesammelte Abhandlungen. S. 298, 301.

**) Virchow, Die krankhaften Geschwülste. III 342.

XXV.

Zur historisch-geographischen Pathologie perniciöser Wundfieber.

Von

Dr. F. Falk,
Kreis-Wundarzt in Berlin.

Obwohl die historisch-geographische Pathologie eine junge Wissenschaft genannt werden kann und die Zahl der Forscher auf diesem Gebiete nicht gross gewesen ist, so hat sie doch schon äusserst werthvolle Arbeiten aufzuweisen; namentlich behandeln die Schriften des Prof. Dr. Hirsch, vor Allem dessen Handbuch, wichtige Punkte in dem Maasse erschöpfend, dass hiervon jederzeit bei ferneren Arbeiten in diesem Gebiete wird ausgegangen, darauf wird hingewiesen werden müssen. Nur gerade die in der Ueberschrift genannten Krankheits-Gruppen finden wir in jenem Werke nicht berücksichtigt, obwohl dort und an anderen Orten verwandte Affectionen, wie Erysipelas, Hospitalbrand, Tetanus, Kindbettfieber vom historisch-geographischen Standpunkte erörtert worden sind. Gerade zu dieser Zeit, wo die sogenannten pyämischen und septicämischen Erkrankungen auch in ihrem aetiologischen Verhalten sorgfältig geprüft werden, schien es auch lohnend, sich über das Vorkommen derselben zu verschiedenen Zeiten der medicinischen Geschichte und in allen den Ländern, in welchen von einer wissenschaftlich-ärztlichen Beobachtung gegenwärtig die Rede sein kann, zu unterrichten. Nur zwei frühere, zum Theil hierauf bezügliche Arbeiten sind mir bekannt geworden: Prof. Lüders in Kiel verfasste im Jahre 1831 eine Monographie über das inter-

mittirende Wundfieber, welche auch die Geschichte dieser Krankheit, jedoch keineswegs erschöpfend, behandelt, während eine Greifswalder Dissertation vom Jahre 1854 sich theils eng an die erstgenannte Arbeit anschliesst, (sowie dies im historischen Theile auch die Königsberger Dissertation von O. Th. Rosenberger de febre intermittente traumatica (1832) that), vornehmlich aber die neueste Geschichte der Doctrin behandelt hat.*) Ich bemerke vorweg, dass ich auf eine Definition der genannten Affectionen hier nicht einzugehen brauche und bei meinen Studien mich auf eine strenge Sonderung derselben von einander nicht einlassen konnte.

Ich bin bestrebt gewesen, die typischen Krankheits-Bilder, die uns namentlich in den letzten Jahren die Völkerkämpfe im Herzen unsres Erdtheils in nur zu grosser Anzahl vorgeführt haben, in den Berichten alter Autoren und der Aerzte ferner Zonen aufzufinden.

Im Gegensatze zu historisch-geographischen Forschungen über viele andere Krankheitsformen, habe ich bei der vorliegenden Arbeit mehrfach mit der Ungunst des Quellen-Materials zu kämpfen gehabt; nicht, dass ich nicht im Stande gewesen, das vorhandene zur Verfügung zu bekommen; im Gegentheil, namentlich durch die ausserordentliche Zuvorkommenheit des Herrn Prof. Hirsch, welchem ich für seine unausgesetzte Theilnahme an den umfangreichen Vorstudien und der Abfassung dieser kleinen Abhandlung öffentlich meinen Dank abstatte, bin ich im Stande gewesen, von dem Materiale in einer seltenen Vollständigkeit Kenntniss zu gewinnen. Dass den aufgewandten Bemühungen das Ergebniss nicht annähernd entsprochen hat, ist in anderen Ursachen zu suchen. Zunächst in Betreff des geschichtlichen Theiles:

Wenn man den Erörterungen des berühmten Chirurgen Heister folgt, mit welchen er sein Hauptwerk einleitet, wonach die Chirurgie auf eine viel ältere Geschichte als die Lehre von den inneren Krankheiten zurückblicken könne, indem Gelegenheit für letztere sich früher, bei den einfachen Verhältnissen, unter welchen einst das Menschen-Geschlecht lebte, lange nicht so zahlreich und so wirksam darbot, wie in späterer Zeit, während

*) Boerner, Disquisitio historico-litteraria de febre intermittente traumatica.

Anlass zu Verletzungen schon durch die steten Kämpfe und Kriege gegeben war, so könnte man zunächst zu der Ansicht gelangen, dass historisch-chirurgische Arbeiten in früherer Zeit ein grösseres Material als geschichtliche Forschungen auf dem Gebiete der Pathologie vorfinden dürften. Das Studium der Autoren des classischen Alterthums ist schon nicht geeignet, diese Vermuthung im Allgemeinen zu kräftigen, in Sonderheit aber ist es für den uns beschäftigenden Gegenstand nicht ergebnissvoll gewesen und wir können uns über die Frage nach dem Vorkommen pyaemisch-septicaemischer Krankheiten im Alterthum kurz fassen.

In dem Grundbuche der medicinisch-historischen Forschung, der Collectio Hippocratica, wird natürlich auch vielfach von Wunden und deren Complicationen gesprochen; unter den fieberhaften Allgemein-Erkrankungen nach Verletzungen werden aber eigentlich nur das Erysipel und der Tetanus hervorgehoben. Sicher finden wir keinerlei Krankheits-Schilderung, welche wir zu dem uns bekannten Bilde der pyaemischen und septicaemischen Erkrankungen zusammenfügen könnten, wiewohl das gewöhnliche Wundfieber von den Hippokratikern ganz wohl berücksichtigt und andere Gefahren eiternder Wunden und profuser Suppurationen überhaupt, u. a. das Consumptions-Fieber nach andauernden erschöpfenden Secretionen gehörig gewürdigt werden. Nur bei Celsus finden wir Andeutungen einer septischen Blutvergiftung nach Verletzungen*). Die übrigen Autoren des Alterthums sowie die chirurgischen Schriftsteller der früheren Perioden des Mittelalters, einschliesslich der Araber, sprechen auch nur von Erysipel und Tetanus als den lebensgefährlichsten Complicationen kleiner und grosser Wunden. Freilich drängt sich oft die Vermuthung auf, ob nicht in den mehrfachen Erwähnungen bösartigen Intermittenten wie sie auch Verwundete befallen haben sollen, so manche Verwechslung mit pyaemischen Processen vorliegen mag. Die Symptomatologie, wie wir sie bei den meisten

*) Wenn ich selbst früher geneigt war, eine Stelle in Galen so aufzufassen, als habe dieser die Pyämie gekannt, so hat eine vergleichende Prüfung einiger anderen Abschnitte diese Annahme erschüttert und mich dort auch nur einen Hinweis auf das gewöhnliche Wundfieber erkennen lassen; vgl. F. Falk, Galen's Lehre vom gesunden und kranken Nervensystem. Leipzig 1871. S. 47.

Chirurgen des früheren Mittelalters finden, ist nicht mit genügender Klarheit entworfen, und von Ergebnissen der Leichenöffnungen ist natürlich zu jener Zeit keine Rede; hervorheben müssen wir aber, dass keiner jener Beobachter, unter denen doch so mancher scharfsinnige zu finden, einen inneren Zusammenhang zwischen Verwundung und Intermittensartiger Erkrankung erkennt, so dass man mit hoher Wahrscheinlichkeit annehmen mag, dass die pyaemisch-septicaemischen Wundfieber zu jener Zeit nicht so häufig vorgekommen sind*), während die Schilderungen derselben Autoren zu der Ueberzeugung zu leiten vermögen, dass der Tetanus in einer gegen heute unverhältnissmässigen Häufigkeit den Wund-Verlauf complicirte und zu ungünstigem Ende führte.

Es sollte erst die Einführung der Schusswaffen zu einem Wendepuncte in der Geschichte dieser wie so mancher, auch internen Kriegs-Seuchen werden. Die Eigenart der neuen Waffen brachte es mit sich, dass während nach den Erzählungen ärztlicher und nicht-medicinischer Autoren früher, ausser unmittelbar oder sehr schnell tödtlichen Verletzungen, fast nur leichte zur Beobachtung kamen, nunmehr die Erfindung des Schiesspulvers auch grosse Schaaren Unglücklicher erzeugte, welche in Folge ihrer Verwundung noch längeres Krankenlager und Siechthum zu überstehen hatten oder während desselben von accidentellen Wundkrankheiten hinweggerafft wurden, welche auch wir erst einige Zeit nach der Verletzung entstehen und ablaufen sehen.

Französische Chirurgen heben öfters hervor, dass die erste nicht misszuverstehende Notiz über pyämische Erkrankungen bei ihrem berühmten Landsmann Ambrosius Paraeus zu finden

*) Am ehesten könnte man noch bei dem Bilde der Allgemeinerkrankung nach Anthrax, wie es Valescus und Tagault entwerfen, an Septicämie denken. Wenn man bei vielen Chirurgen dieser Zeitabschnitte unter den gefahrdrohenden Zufällen nach Verwundungen auch rigores angegeben findet, so sind damit durchaus nicht pyämische Schüttelfröste, sondern entweder nur Anfälle des gewöhnlichen Wundfiebers oder auch allerlei nervös-convulsivische Erscheinungen bei Verletzten und Operirten, mitunter die Zuckungen bei starken Hämorrhagien und Verblutungen gemeint; oft wird damit auch der Starrkrampf oder wie bei den nicht medicinischen Schriftstellern des Alterthums jede „Erstarrung“ (z. B. durch Frost) bezeichnet.

sei*); sie haben dabei eine Stelle des XII. Capitel im VIII. Buche im Auge**). Dieselbe gestattet allerdings keinen Zweifel, indem Paré mit klaren Worten berichtet, dass er im Verein mit 2 anderen Chirurgen bei 3 Patienten Leberabscesse nach Kopfverletzungen beobachtet hat; er versucht auch schon eine Erklärung des bezüglichen Causal-Nexus und betont die ungünstige Prognose dieser Complication. So sind die ersten sicheren Notizen, welche wir über die uns beschäftigenden Krankheiten finden, wenn auch von Chirurgen herrührend, doch durch die pathologische Anatomie gewonnen.

Die erste Schilderung der vitalen Symptome der pyaemischen Fieber finden wir nun in der auch von Th. Billroth in seinen historischen Studien über die Beurtheilung und Behandlung der Schusswunden***) gebührend gewürdigten Schrift des Baseler Chirurgen des 16. Jahrhunderts Felix Würtz†).

In dem XII. Capitel („von den Zufällen allerlei") führt er die Wundfieber an, deren genauere Beschreibung er für gerechtfertigt erachtet, „sintemal er nicht weiss, dass viel gründliches davon sei beschrieben worden." Er bezeichnet die Krankheit als Wundsucht und bemerkt: „Sie (frühere) vermeinen solche Wundsucht als ein gemeines Fieber zu curiren." Die Aufmerksamkeit der Aerzte verdiene aber Wundsucht im höchsten Grade, denn „sie vergleichet sich mit seinen Wirkungen sehr nahe einer Pestilenz" und die Erfahrung habe gelehrt, dass es viel leichter sei, einem Feinde, der noch nicht eingefallen, zu begegnen und Widerstand zu thun als ihn, wenn er Oberhand genommen, auszutreiben. Unverkennbar beschreibt er als Wundsucht das klinische Bild der Pyaemie, sodann unter dem Namen: „Wundgallen," die Wund-Diphtheritis, während als dritte Art der Wundsucht das gewöhnliche, nur besonders heftig auftretende, in Genesung übergehende Wundfieber erscheint. Die Ursachen der Pyaemie sucht Würtz in psychischen Erregungen, diätetischen Schädlichkeiten und auch in der durch Blut-Entziehungen schwächenden

*) Suringar, De Gallorum chirurgia observat. sylloga. Lyon 1827.
**) Édition de Malgaigne. Paris 1840. Tome II. p. 32.
***) Berlin 1859.
†) Practica der Wundartznei.

Behandlungs-Art Italienischer und Französischer Arzte. Die Zeit des zunehmenden Mondes betrachtet er als die der Entstehung von Wundsucht günstigere. Die therapeutische Behandlung besteht in sudorificis, leichter Diät, Aqua vitae mit Alcohol und Campher.

Dem Namen Wundsucht begegnen wir denn auch mehrfach bei Deutschen Chirurgen des 16. und 17. Jahrhunderts, meistens freilich nur vorübergehend, wie bei H. v. Pfolsprundt*), bei Paracelsus, welcher aber dem epidemischen Wund-Erysipel und den internen Kriegs-Seuchen, namentlich auch der Ruhr eingehendere Aufmerksamkeit zuwendet. Die symptomatische Beschreibung der Wundsucht, welche wir bei Sebastian Greffner und bei Johannes Agricola finden, weicht nur wenig von der bei Würtz angetroffenen ab. Vergebens suchten wir aber bei den lateinisch schreibenden Autoren der anderen Cultur-Staaten jener Perioden nach Beschreibung und Benennung pyaemisch-septicaemischer Wundfieber, während den übrigen schweren Zufällen nach Traumen, besonders von den Kriegs-Chirurgen vielseitige Beachtung gewidmet wurde.

Ueber das epidemische Auftreten schwerer localer und allgemeiner Wund-Krankheiten, unter welchen immer noch der Tetanus den ersten Rang einnahm, suchte man mehrfach in's Klare zu kommen. Zuerst betonte man den Einfluss der Jahreszeiten; schon Paracelsus hatte darauf hingewiesen; die schlimmsten Monate für den Verlauf der Wunden sind nach ihm: März und April, hernach der August, die besten der Mai und der Heumonat; bei feuchter Luft sollten Wunden einen schlechteren Verlauf nehmen, als in trockner. So will auch Carcano Leone (1581) die Erfahrung gemacht haben, dass Kopfwunden im Winter weniger verderblich seien und nach Guillemeau soll Vollmond und wegen der Witterungs-Wechsel die Herbstzeit allen Verwundeten besonders gefährlich werden, während späterhin Dolaeus den Sommer beschuldigt, namentlich den Brand leicht zu den Wunden treten zu lassen. Doch wurden auch andere klimatische Agentien hervorgehoben; Quercetanus berichtet,

*) Buch der Bündt-Erznei. Herausgegeben von H. Häser und A. Middeldorpf.

dass in Florenz alle Kopfwunden tödtlich, in Ferrara alle Wunden der Tibia unheilbar werden; Caesare Magati erzählte, dass in Neapel, Vicenza und Florenz Wunden überhaupt schlecht heilen und noch bei Verduc lesen wir, dass Kopfwunden viel gefährlicher in Paris als in Avignon und umgekehrt Bein-Verletzungen schwerer in Avignon als in Paris zu heilen sein sollen. Zugleich wurden gastrische Schädlichkeiten beachtet; so klagt Quercetanus die unregelmässige Lebensweise des gemeinen Soldaten wie der Officiere und Commandirenden an, welche meistens mit gerade sich darbietenden Speisen vorlieb nehmen müssen: so sollen namentlich schlechtes Wasser, junger Wein, zu grosse Menge Gemüse und Obst verderblich werden. Von demselben Autor aber werden atmosphärische Einflüsse ausführlich erörtert. Häufiger Witterungswechsel wird Verwundeten gefährlich; besonders müssen sie fürchten, wenn auf trocknen Winter mit häufigen Nordwinden ein rauher und regniger Frühling folgt; unabhängig aber hiervon sei die Luft als Erzeugerin der zu jeder Zeit in Armeen heimisch gewesenen internen und Wund-Seuchen anzusehen, indem sie, an sich nicht ungesund, durch schlechte Gerüche und Emanationen, da, wo Gepäck, Pferdeleichen und selbst unbeerdigte Menschen u. dgl. angehäuft, inficirt werde.

Den Nachtheil der Luft, namentlich der verdünnten (tenuis) und kalten, betont ebenfalls Caesare Magati; wenn in einigen Orten Wunden besonders schwer heilen, „so liegt die Ursache oft weniger in den Sternen, als in der Unwissenheit der Aerzte." Diesen wird als Hauptvergehen vorgeworfen, dass sie nicht beachten, wie die Luft gefährlich werde. — Wir irren jedoch, wenn wir glauben, dass man schon in jener Zeit die Bedeutung verdorbener Kranken-Luft erkannte und etwa schon eine gehörige Lüftung der Krankenzimmer in's Auge gefasst habe. Im Gegentheil: schon die Aerzte des Alterthums hatten gepredigt, dass in der Kälte die Ursache des Tetanus traumaticus und T. idiopathicus zu suchen sei. Dem entsprechend hatte auch Würtz vor rauher Luft und vor Entblössung der Verwundeten gewarnt; man müsse eilends die Wunden verbinden. Mit noch mehr Nachdruck tritt Caesare Magati hierfür auf. Verwundete muss man vor der Luft schützen, daher müssen im Winter Fenster und Thüren zugehalten werden, im Sommer aber auch, wegen der Winde und

Ungleichmässigkeit der Luft; nur wenn es auffällig warm wird, sollen die Fenster geöffnet werden, aber auch nur, wenn kein Windhauch zu spüren und nicht bei Nacht.

Auch Musitanus sucht in der Luft die Ursachen gefährlicher Wundfieber; verderblich sei vor Allem eine kalte, neblige oder durch unbekannte endemische Schädlichkeiten verdorbene Luft; daher dürfe man keine Luft zu den Wunden lassen, denn sie enthalte, besonders in den Hundstagen, schwefelige, Vitriol-, Alaun-, Salpeter-, Realgar-artige Substanzen, welche durch Gährung aus dem Boden, dem Wasser, den „Grüften" u. dgl. aufsteigen.

Waren somit für die Genese schwerer Wundkrankheiten neue Gesichtspunkte geltend geworden, so machte auch die Kenntniss ihrer Pathologie nicht ganz unmerkliche Fortschritte. Bei Magati lesen wir von der Putredo als einer häufigen Wundkrankheit, sie fresse leicht weiter, theile sich den Venen mit und tödte den Patienten. Erleichtert wurde nun auch die klinische Beobachtung durch die mehr und mehr Platz greifende Hospitalbehandlung.

Musitanus lässt bösartige Wundfieber durch Uebergang von Eiter in die grösseren Gefässe entstehen; die psychischen Symptome derselben fasst er unter der Bezeichnung: Phrenitis vulneraria zusammen, wobei er bemerkt, dass hier kein anatomisches Messer einen Eiterherd im Gehirne habe nachweisen können. Will man den Uebergang der Fäulniss in's Blut verhüten, so muss man die Fäulniss im verwundeten Theil bekämpfen und auf jede Weise der purulenten Materie einen Ausweg schaffen.

Aehnliche Anschauung über das Wesen und die chirurgische Behandlung dieser als Septicämie zu deutenden Affectionen finden wir bei Dolaeus und besonders bei Heister; auf das eindringlichste lehrt Letzterer, dass man periphere Eiterherde nicht uneröffnet lassen dürfe, weil sonst „die in ihnen enthaltene Materie sich in die Adern begebe, mit dem Blute vermische, selbiges mit seiner Fauligkeit anstecke und gefährliche Fieber und Abkräften erwecke". Von diesen Erkrankungsformen wird aber diejenige unterschieden, bei welcher die Materie sich in Hirn, Lunge, Leber, Nieren oder andere Theile setze und den Tod her-

beiführe: „dabei verfliege zuweilen der dünnere Theil der Materie und lasse den dickeren stecken.“

Diese Erwähnung der pyämischen Abscesse, deren Beobachtung nun durch die häufiger werdenden Leichenöffnungen ermöglicht war, ist nicht die erste, welche wir bei den Autoren jener Zeit finden. Kurz vorher hob schon Bohn die Häufigkeit solcher inneren Eiterung in Lunge, Pleura, Leber und Milz nach contusio cerebri mit Suppuration hervor und verfehlte nicht zu bemerken, dass von früheren Autoren fast nur Marchetti*), ein anonymer Schriftsteller, sowie Ant. Pacchioni**) ähnliches erwähnt haben: Marchetti hätte es für ein Herunterfliessen des Eiters vom Kopfe herab gehalten, die anderen hätten angenommen, dass in Folge der Erschütterung beim Trauma die Suppuration in den Organen selbst vor sich gehe. Die genaueste anatomische Beschreibung pyämischer Ablagerungen finden wir bei Morgagni: er erklärt sie in der Art, dass der Eiter im Hirne vermittelst der Sinus in die Blutgefässe übergehe und die inneren Abscesse bilde; er sah solche oft in den Lungen nach Kopfverletzungen mit Bruch der Schädelknochen; er beobachtete nach Verletzung einer Clavicula Abscesse in den Muskeln der anderen Thoraxhälfte und des Unterleibs und erzählt Fälle von Pleuritis nach Verletzungen der Extremitäten, wie er auch einen Fall von reiner Septicämie nach Steinwürfen auf das Collum femoris berichtet.

Hatte man also durch das Secirmesser Kenntniss von inneren Entzündungen und Eiterungen nach äusseren Verletzungen gewonnen, so sah man sich einerseits nicht veranlasst, besondere Benennungen für diese Processe zu schaffen, und fand andererseits die grössten Schwierigkeiten in der Erklärung des bezüglichen Causalnexus.

Am meisten beschäftigten sich mit dieser Frage die Französischen Chirurgen des vorigen Jahrhunderts; ihre grösste Aufmerksamkeit fesselten die Metastasen, in Sonderheit die Leber-Abscesse nach Kopfverletzungen. Wenn man die Literatur über die Theorie dieser Abscesse mit deren heutigen Auftreten zu-

*) Observat. medico-chirurgic. 15.

**) De durae meningis fabrica et cura.

sammenhält, so muss man erstaunt fragen, ob denn jene speciellen Vorkommnisse im vergangenen Jahrhunderte so auffallend häufig gewesen sind.

Eine Darlegung der verschiedenen Theorien über die Leber-Abscesse nach Kopfverletzungen finden wir namentlich in den ersten Bänden der Verhandlungen der im Jahre 1731 gestifteten Pariser Akademie der Chirurgie. Es behandelten diesen Gegenstand hauptsächlich Arnauld, Chopart, Bertrandi, Richerand, Pouteau, Teissier. Die Einen beschuldigten die Erschütterung der Leber beim Unfalle selbst: danach waren die Abscesse nur Begleiter der Kopfverletzungen, nicht durch sie bedingt; Andere erklärten, dass durch die Kopfverletzung Störungen der Circulation im Gehirne entstanden und das Blut, abgelenkt vom Kopf, nach den Unterleibsorganen in grösserer Menge ströme und in der besonders blutreichen Leber Entzündung und Eiterung erregend wirke; noch Andere meinten, dass das Blut in der lädirten Schädelhöhle eine irritirende Beschaffenheit annehme und, durch die Vena cava dem Herzen, von hier dem Körper zugeführt, die Eiterung einleite. Richter, welcher in seiner chirurgischen Bibliothek alle diese Theorien aufzählt, fügt hinzu, wie gegen diese Anschauungen spräche, dass die Leberentzündungen bei Kopfwunden doch nur selten und gemeiniglich spät aufträten; er erklärt in der Art, dass das Nervensystem bei Kopfverletzungen heftig afficirt werde, ein solcher Affect äussere auf das Absonderungs-Geschäft der Galle eine grosse Wirkung und durch die gallige Schärfe werde die Leberentzündung hervorgerufen*).

Nur wenige, wie Vilars**), setzten diese Leberabscesse nach Kopfverletzungen den Milz- und Leberabscessen nach anderen, namentlich Schuss-Verwundungen, völlig an die Seite und erklärten jene wie letztere als Folgen aufgesogenen und deponirten Wundeiters, eine Anschauung, welcher sich auch Deutsche Feldchirurgen wie Bilguer und Theden anschlossen und welche auch, wie wohl John Hunter in seinem berühmten Werke sich dahin aussprach: „die Absorption des Eiters und die Aufnahme

*) Tom. III. p. 237.

**) Vollständige Einleitung in die Chirurgie. Uebers. von Peters. Tab. 3. Bd. II. p. 39.

desselben in die Masse der Säfte kann nicht soviel nachtheilige Folgen haben, als man insgemein angenommen hat", die meisten Anhänger auch im Beginne des jetzigen Jahrhunderts sich erhielt. Bald begannen in Frankreich wieder Zweifel rege zu werden und die Vorstellungen vom Zusammenhange der Verwundungen und innerer Abscesse trübten sich, wie man daraus ersehen kann, dass Dupuytren die (metastatischen) Lungenabscesse für eingedickte Tuberkel zu erklären geneigt war, deren Entstehung älteren Datums als die Verletzung. Die Hunter'schen Arbeiten bewirkten aber, dass eine ganz neue Theorie demnächst in's Feld geführt wurde*). Dance**), Blandin, Bérard, Arnott***), welche eine gründliche Kenntniss jener Arbeiten besassen, Ribes†) behaupteten, dass in den Blutadern der verletzten Theile sich eine Phlebitis intima entwickele, der hier gebildete Eiter zersetze sich, werde mit dem Blute fortgeschwemmt und reize die Organe zur Eiterung. Hingegen liessen Larrey, Maréchal, Legallois fils, Rochoux nur die einfache Resorption des Eiters an der Oberfläche der Wunde gelten, eine Anschauung, welcher sich auch Boyer und die Autorität Velpeau's anschloss; bei Letzterem fand ich zuerst die Bezeichnung: purulente Infection, während die Namen Pyämie und Septicämie bekanntlich Piorry zum Vater haben.

In Deutschland war die anatomische Lehre der pyämisch-septicämischen Erkrankungen wenig gefördert worden: finden wir doch noch bei Chelius††): „Bei Kopfverletzungen .... Abscesse in der Leber und auch in anderen Eingeweiden des Unterleibes, entweder in Folge eines unerklärbaren, aber innigen symptomatischen Wechselverhältnisses zwischen der Leber und dem Gehirne, oder Folge der Erschütterung des ganzen Körpers", und Lüders konnte in der Vorrede zu seiner oben erwähnten Arbeit, indem er wohl mehr die betreffende Deutsche Literatur im Auge

*) Einen historischen Excurs über Phlebitis unterlasse ich, weil er doch nur spärliche Andeutungen aus älteren Schriftstellern zu Tage fördern würde. Vgl. Guttmann, De phlebitide. Dissert. inaugural. Berolinensis 1826.

**) Archives générales de médecine. 1828. Tome 18 und 19.

***) Medico-chirurgical Transactions. Vol. 15.

†) Mémoires de la société d'émulation de Paris. 8me année. Tome II.

††) Handbuch der Chirurgie. 3. Aufl. 1828. Th. 1. S. 267.

hatte, die Worte niederschreiben: „So ist denn auch eine dieser Fieberformen, die sich zuweilen zu schweren Verwundungen hinzugesellt, das perniciöse intermittirende Wundfieber, welches ich hier zum ersten Male zum Gegenstande einer Monographie gemacht habe, entweder gänzlich übersehen oder kaum bemerkt und erwähnt, nur von einigen wenigen etwas genauer beleuchtet worden, obgleich sie in neuerer Zeit wenigstens doch nicht so selten vorzukommen scheinen.“ Doch kann Lüders' fleissige Arbeit ebenso wenig wie eine spätere demselben Gegenstande von Fricke gewidmete Schrift als erheblich fördernd bezeichnet werden; zunächst musste doch Klarheit in den anatomischen Process gebracht werden und hier haben erst Cruveilhier und vor Allen Virchow strahlendes Licht verbreitet; wir beabsichtigen nicht die Gestaltung, welche die Doctrin durch die Untersuchungen dieser Forscher und ihrer Nachfolger bis auf den heutigen Tag erfahren hat, hier zu verfolgen. — Die Kenntniss der Hülfsursachen bösartiger Wundfieber hatte schon im 18. Jahrhundert in sofern Fortschritte gemacht, als die blutigen Schlachten der Fridericianischen Periode und die mangelhaften Vorkehrungen für Unterbringung der Kranken und Verwundeten sehr bald die Nachtheile der Anhäufung grösserer Massen Verwundeter in beschränkten Räumen und die Schädlichkeit der Kranken- und Spitalsluft einsehen liessen. Ganz bestimmt spricht sich hierüber Bilguer aus, wo er von den intermittirenden Fiebern handelt, „welche sich zu sehr grossen Wunden und auch ganz geringen zugesellen, meist aber bei zerschmetterten Knochen und nach Amputationen auftreten“: sie entstehen unter anderem von eingeschluckten, faulen Lazarethdünsten. In England betonte namentlich John Aitkin*) die Gefahr der Hospitalluft. War nun auch die schädliche Wirkung dieser Luft auf die Heilung der Wunden und ihre Bedeutung für die Genese bösartiger Wundkrankheiten wohl erkannt, so dürfen wir doch nicht zu glauben geneigt sein, dass unter den „jedem practischen Feldarzte bekannten Spitalfiebern“**) jener Zeit, so-

*) Thoughts on Hospitals. London 1771. Vgl. Richter's Bibliothek Tome II. p. 29.

**) Vgl. Stegmeyer, Abhandlungen der Josefs-Academie zu Wien. Bd. II. S. 418.

weit sie Verwundete betrafen, ausschliesslich oder vorwiegend die eigentlichen Wund- und Eiterfieber, wie pyämisch-septicämische Affectionen, gemeint seien; bei sehr vielen handelt es sich einfach um Typhus-Epidemien, nur Jean Louis Petit hebt besonders hervor, dass die metastatischen Abscesse in der Leber und in den Lungen nach Verletzungen, in welchen er auch nur die Producte des von der Wunde zurückfliessenden Eiters erblickt, in Hospitälern viel häufiger als anderwärts vorkommen. Noch aber that man keinen wesentlichen Schritt in der Behandlung, d. h. in der Prophylaxis gefährlicher Hospital- und Lagerseuchen. Besonderen Eindruck scheinen erst die Hospitalbrand-Erkrankungen gemacht zu haben, deren Beobachtung während der Revolutions-Kriege in Süddeutschen und Französischen Lazarethen ermöglicht war; sie waren unter anderem die Veranlassung, dass in Frankreich von Morveau und in Deutschland (Brugmans) eudiometrische Untersuchungen der Hospitalluft vorgenommen wurden. Wohl erkannte man, dass ergiebige Lüftung, Desinficirung, Isolirung der Schwerkranken bedeutsame Erfordernisse der Kriegs-Hygieine darstellen, trotzdem ist der Zustand der Lazarethe noch während der Freiheitskriege und die Schicksale der Verwundeten in den damaligen Spitälern in der medicinischen wie in der politischen Geschichte nur zu bekannt; traten doch Wundfieber aller Art epidemisch auf und wütheten mehr als Pyämie der Hospital-Brand, der Tetanus und das Erysipel. Vielleicht mag man dann zunächst in der Lüftung der Krankenzimmer, wenigstens in gemässigteren Klimaten, stellenweise zu weit gegangen sein, und so ist es erklärlich, wie Französische Chirurgen der 20er Jahre sich dahin auszusprechen veranlasst wurden, dass an Stelle der früheren Typhen und des Hospitalbrandes zu Kopf- und anderen Wunden Entzündungen innerer Organe, namentlich Pleuropneumonieen hinzuträten*). — Fassen wir das über die Geschichte der perniciösen Wundfieber Erörterte zusammen, so kommen wir zu dem Ergebnisse, dass, wenn es auch schwierig erscheint, über das Vorkommen dieser Krankheiten in früheren Zeiten ein Urtheil zu fällen, ihre Literargeschichte gewiss jung zu nennen ist; selbst in Jahren, wo man von ihrer Existenz Notiz zu nehmen

*) Vgl. Suringar l. c.

begann, treten sie vor dem das Interesse der Chirurgen vor Allem fesselnden, von jeher gekannten Tetanus traumaticus und dem Wunderysipel zurück; späterhin gewinnt der Hospitalbrand Bedeutung, über welchen die ersten zuverlässigen Notizen nahezu aus derselben Zeit, wie die über die Eitervergiftung stammen. Ueber das der Pyämie vielfach an die Seite gestellte Puerperalfieber liegen bekanntlich unzweideutige Krankengeschichten schon aus dem Alterthum, hernach aus dem 16. und 17. Jahrhunderte vor.*) — —

Was nun die geographische Verbreitung der pyämisch-septicämischen Wundfieber anlangt, so können wir die Thatsache als unbestreitbar voranstellen, dass dieselben in allen Ländern Europa's heimisch sind und zwar gilt dies nicht nur von den eigentlichen Culturstaaten, sondern z. B. auch von der Türkei. So warnte schon Rigler die Chirurgen in Constantinopel vor kühnen Operationen und nennt unter den gefährlichen Folgekrankheiten akiurgischer Eingriffe ausdrücklich die Pyämie**). Er sah sie dort nach Phlegmonen auftreten; mehrmals sah er sie als Folge richterlich verhängter Prügelstrafe sich entwickeln und tödtlich ablaufen; es könnte dies befremdlich erscheinen, doch erfahren wir von demselben Autor, dass die Stockstreiche öfters grössere Zerstörungen der Weichtheile bewirkten; in einzelnen dieser Fälle sah er die Kapsel des Hüftgelenkes hart mitgenommen***). Auch bei bösartigen Anthrax-Formen sah R. die Kranken öfters unter den Erscheinungen der Pyämie erliegen †), so dass im Allgemeinen pyämische Symptome, z. B. der pyämische Icterus (im Gegensatze zu der viel häufigeren katarrhalischen Gelbsucht, welche sich besonders zur unstäten Jahreszeit zeigt), sich durch das ganze Jahr hindurch finden. Die grösste Anzahl pyämisch-septicämischer Erkrankungen kam in Constantinopel zur Zeit des Krimkrieges zur Beobachtung, da die dortigen Hospitäler als wichtigste

*) Vgl. Hirsch, l. c. S. II. 382. Anfangsweise erwähne ich, dass die ersten Beschreibungen des Wund-Shock bei John Hunter und bei J. Bell zu finden waren.

**) Die Türkei und deren Bewohner in ihren naturhistorischen, physiologischen und pathologischen Verhältnissen etc. 1852. Th. II. S. 351.

***) Ibid. Th. II. S. 260.

†) Ibid. S. 91.

Evacuations-Stätten für die vor Sebastopol Verwundeten dienten. Schien nach Rigler's Mittheilungen die Pyämie sonst ein nicht sehr häufiger Gast in Constantinopel zu sein, so wurde sie während des Krimkrieges zu einer furchtbaren Geissel der dortigen Lazarethe und befiel in den überfüllten Hospitälern Soldaten der verschiedenen Nationalitäten (Franzosen, Engländer, Russen, Türken, Piemontesen) ohne merklichen Unterschied.*)

Wenn wir demnach behaupten, dass die betreffenden Wundkrankheiten in ganz Europa vorkommen, so sind doch noch keine genügenden Vorarbeiten geschehen, um die gewiss nicht uninteressanten Fragen zu behandeln, ob und in welchen Ländern unseres Erdtheiles sie häufiger zur Beobachtung kommen, ob etwa bestimmte Einflüsse der Jahreszeiten, anderer atmosphärischer oder tellurischer Verhältnisse zu Tage treten. Es wird eine der vielen dankbaren Aufgaben für die jetzt ein allgemeines Interesse erweckende chirurgische Statistik sein, jenen Fragen näher zu treten. Wir wollen in der vorliegenden Abhandlung nur einen Blick auf das literarische Material werfen, welches uns über das Vorkommen der schweren Wundfieber ausserhalb Europa's zur Verfügung steht.

Hier müssen wir, ebenso wie im Beginne des geschichtlichen Abschnittes, bemerken, dass mühevolle Forschungen ohne reichhaltiges Ergebniss geblieben sind. Die Ursache ist zunächst in dem Umstande zu suchen, dass, so werthvolle Schriften über Auftreten, Verlauf, Ausgang und Behandlung von Krankheiten in Ausser-Europäischen Ländern auch von tüchtig durchgebildeten, scharf beobachtenden Aerzten verfasst worden sind, deren Aufmerksamkeit vorwiegend von inneren Erkrankungen, namentlich epidemischer und endemischer Art in Anspruch genommen wurde; bei ihren Aufzeichnungen treten fast allgemein die chirurgischen Krankheiten oder auch die mit äusseren Verletzungen im Zusammenhang stehenden Allgemein-Erkrankungen entschieden in den Hintergrund. Dazu kommt noch Folgendes: Wir haben im Vorigen gesehen, dass eine besonders ergiebige Quelle für das Studium per-

*) Vgl. Quesnay, Notice médico-chirurgicale sur l'armée d'orient in Recueils de mémoires de médecine, de chirurgie et de pharmacie militaires. 1858. II. série. Vol. 21. p. 358.

niciöser Wundkrankheiten die unaufhörlichen Kriege gewesen sind, welche, eine traurige Bevorzugung, Europa mehr als einer der anderen Welttheile sich hat abspielen sehen. Wenn demnach pyämische, septicämische Erkrankungen etwa in den fernen Zonen seltener zur Beobachtung gelangten, so konnte es schon allein daran liegen, dass Politik und Diplomatie hier nicht jene äusseren für die Entstehung der Affectionen vor Allem günstigen Verhältnisse schufen und dass ausserdem in den Kriegen ausserhalb Europa's die Bedingungen für die sachverständige ärztliche Beobachtung der Verwundeten nicht so vortheilhaft gegeben waren. Endlich war zu bedenken, dass in den meisten Ländern Europa's mehr oder minder unvermeidliche Unglücksfälle im vielgestaltigen Gewerbe-Betriebe den accidentellen Wundkrankheiten aller Art Opfer in einer Zahl zuführt, wie es die gefahrlosere Feldarbeit, Viehzucht und Jagd der Bewohner tropischer und subtropischer Länder nicht annähernd vermögen. Gewiss sind dies alles Cautelen, mit welchen wir an die Erforschung und Auffassung der Erscheinungsweisen pyämisch-septicämischer Erkrankungen in Ausser-Europäischen Klimaten herangehen müssen; nur ist in Betreff des oben Bemerkten zu erwähnen, dass doch einerseits nicht bloss die Kriegschirurgie eine eingehende Bekanntschaft mit jenen Affectionen zu machen in der Lage ist: schon lange bevor der letzte Nordamerikanische Krieg Pyämie in furchtbarer Frequenz auftreten liess, hatten die dortigen Aerzte diese Krankheit sattsam fürchten gelernt; andererseits haben sich mit dem Fortschreiten Abendländischer Cultur in fernen Himmelsstrichen zugleich die Veranlassungen zu blutigen Kriegen vermehrt und wir besitzen über die ärztlichen Erfahrungen aus den dortigen Kriegen zum Theil mustergiltige Mittheilungen. Es haben sich denn auch andere Forscher in Betreff der Darstellung anderer Wundkrankheiten keine übertriebene Zurückhaltung auflegen zu müssen geglaubt. Gewiss wird man aus dem Umstande, dass die Ausbeute aus der geographisch-pathologischen Literatur stellenweise eine bescheidene ist, nicht gleich auf das seltene Vorkommen der oder jener Krankheit an dem oder jenen Orte schliessen dürfen.

Wenn wir nun auch diese oder jene Bedenken gebührend würdigen, so kommen wir dennoch zu dem Ergebniss, dass Pyämie und Septicämie ausserhalb Europa's und Nordamerika's

verhältnissmässig selten, besonders selten in subtropischen und tropischen Gegenden auftreten.

Zunächst ist hervorzuheben, dass sie begreiflicherweise selten in den Klimaten zur Beobachtung gelangen, in welchen Wunden, seien sie durch Waffen irgend welcher Art, oder durch die Werkzeuge der Chirurgie hervorgebracht, überhaupt leicht und schnell heilen. Ein solches Vorkommen wird aus Ländern verschiedener Welttheile berichtet; wir heben nur einige hervor. Pruner erwähnt, dass in Aegypten Operirte gewöhnlich leicht und schnell genesen*); ähnliche Erscheinungen bieten die klimatisch gemässigten Theile Nubiens dar. Auch im benachbarten Tunis folgt nur selten heftige Reaction auf chirurgische Operationen; die dortigen Bewohner erfreuen sich gleichsam einer angeborenen Anästhesie, daher auch selten Chloroform bei ihnen benöthigt wird; so sieht man nach Wunden aller Art und Fracturen sehr schnelle Vernarbung eintreten.**) Aehnliches wird auch aus Algier mitgetheilt; schon im vergangenen Jahrhundert sah hier Warner***) grosse Operationen ohne Lebensgefahr zur Genesung führen. Französischen Militärärzten fiel es auf, dass selbst in den heissesten Bezirken der Colonie Wunden einen raschen Heilverlauf nahmen †); Amputationswunden heilen oft per primam intentionem, die entzündlichen Erscheinungen sind mässig, daher neigen denn auch die dortigen Aerzte sehr zur conservativen Chirurgie. Ebenso berichten aber auch aus dem Süden Afrika's Englische Aerzte, dass sie in den verschiedenen Kaffernkriegen Schusswunden im Allgemeinen schnell heilen sahen ††). Und selbst in dem an bösartigen Fiebern so reichen Senegambien sah Boyle schnelle Heilung nach eingreifenden Operationen, namentlich Amputationen †††).

---

*) Die Krankheiten des Orients vom Standpunkte der vergleichenden Nosologie. Erlangen 1847. S. 293.

**) Ferrini, Saggio sulle precipue malattie della citta di Tunesi e de regno.

***) Dumas, Dissertation sur la nature et le traitement des fièvres intermittentes etc. in Mémoires de la société d'émulation de Paris. An IX. p. 15.

†) Ad. Armand, Médecine et hygiène des pays chauds et spécialement de l'Algérie et des colonies. p. 385.

††) Black, Edinburgh medical journal. 1853. Nr. 195. p. 253.

†††) A practical medico-historical account of the western coast of Africa. London 1831.

In Asien wird die Zuträglichkeit des überhaupt milden Klima's auf den Abhängen des Himalaya auch für die Heilung schwerer Verletzungen neuerdings gerühmt, wie man aber auch in dem hygieinisch sonst ungünstigeren Bengalen die Eingeborenen von den schwersten Beschädigungen genesen sieht.*) An der Küste von Abyssinien sollen ebenfalls grosse Operations-Wunden leicht heilen**). Aus Amerika ist Aehnliches bekannt; so ist es unter Anderm in Californien bei allen Verletzungen, Verwundungen u. s. w. von sehr grossem Vortheil, dass die Heilungen derselben so ausserordentlich rasch und ohne unangenehme Complicationen vor sich gehen***). In Surinam heilen die Wunden bei den Acclimatisirten ausserordentlich leicht, ohne Entzündung durch erste Intention; in Brasilien werden die operativen Eingriffe der Chirurgen durch das heilkräftige Klima in schönster Weise gekrönt und noch weiter südlich sahen reisende Aerzte†) bei den Gauchos der La Plata-Staaten die schwersten Verletzungen durch erste Vereinigung heilen. Aus Polynesien wissen wir nur, dass in Neu-Seeland Wunden einen schnell günstigen Verlauf nehmen; ebenso heilen auch im Süden des Australischen Festlandes eiternde Wunden auffällig rasch††). Es liegt vor Allem nahe, bei solchen Erscheinungnn an Racen-Eigenthümlichkeiten zu denken und man ist ja auch geneigt, die bei einigen Stämmen scharf hervortretende Fähigkeit Schmerz zu ertragen, aus Eigenthümlichkeiten in der Haut-Structur abzuleiten. Begünstigt wird zunächst jene Annahme z. B. dadurch, dass am Senegal bei den Mauren die fast absolute Gefahrlosigkeit bedeutender Verwundungen und die bei ihnen nach chirurgischen Operationen fast stets per primam intentionem erfolgende Heilung der Wunden bemerkenswerth ist†††), während bei den dortigen Negern sich eine grosse Geneigtheit

*) Clinical illustrations of the more important diseases of Bengal. 1835. p. 431.

**) Lefebure, Petit et Dillon, Voyage en Abyssinie 1845; vgl. A. Mühry, Die geographischen Verhältnisse der Krankheiten 1856. Th. II. S. 61.

***) J. Praslow, Der Staat Californien in medicinisch-geographischer Hinsicht. Göttingen 1857. S. 56.

†) Vgl. Paolo Mantegazza, Sulla America meridionale.

††) Archiv für Dermatologie und Syphilis 1872. Heft III. S. 400.

†††) Thaly, Etudes sur les habitants du Haut-Sénégal. Archives de médecine navale II. cfr. Virchow und Hirsch, Jahresbericht 1866. Th. I. S. 256

zur Eiterbildung zeigt, welche schon nach den leichtesten Verletzungen, unbedeutenden Stichen oder anderen Verwundungen der Haut einzutreten pflegt. Indessen wird doch auch von den Negern desselben oder verwandter Stämme, welche aber nach den Antillen verpflanzt, berichtet, dass Wunden bei ihnen schnell heilen, nach Amputationen nur leichtes Fieber und die Vernarbung sehr rasch eintreten, so dass man daselbst auch sehr ausgedehnte Verbrennungen nur von ganz leichten fieberhaften Bewegungen begleitet sah.*) Allerdings sind freilich bei beiden Racen Senegambiens die nach Operationen und anderweitigen Verletzungen eintretenden allgemeinen Reactions-Erscheinungen gering. Es kommt aber hinzu, dass auch bei acclimatisirten Europäern in tropischen Gegenden, z. B. in Guyana, grosse Operationen ein auffallend günstiges Ergebniss liefern**), ebenso in Algier***), wie auch in Senegambien Eingeborene und Europäer, welche letzteren sonst furchtbar unter dem perniciösen Klima zu leiden haben, schwere Verletzungen ausgezeichnet überstehen. So sind also nicht bloss Racen-Eigenthümlichkeiten, sondern auch klimatische Einflüsse entscheidend; welche dabei besonders zur Geltung gelangen, erscheint fraglich. Zunächst ist an die Wirkung der höheren Temperatur um so eher zu denken, als schon in südlicheren Gegenden Europa's die Heilung reiner einfacher Wunden sicherer und schneller, als unter höheren Breiten erfolgt †), woraus sich vielleicht auch die anscheinend glänzenden Heilerfolge der Chirurgen des classischen Alterthums erklären. Dass die Wärme jedenfalls nicht von ausschliesslicher oder vornehmlicher Geltung dabei ist, geht daraus hervor, dass unter Anderem auch in dem unter dem 50. Breitengrade, mit Island in einer Jahres-Isotherme belegenen Neu-Fundland sich das Klima für Wunden überaus günstig erweist und selbst schwere traumatische Verletzungen mit grosser Schnelligkeit heilen††). Es sind

*) Moulin, Introduction à la pathologie de la race nègre dans les pays chauds. cfr. Jahresbericht l. c. S. 238.

**) Thaly l. c.

***) Armand l. c.

†) Vgl. A. Hirsch l. c. p. 493.

††) Gras, Quelques notes sur Miquelon. Thèse. Montpellier 1867. cfr. Jahresbericht 1867. Bd. I. S. 393. — Nach einer etwas trüben Quelle sollen

auch nicht Gleichmässigkeit der Temperatur und relative Trockenheit der Luft übermässig hoch anzuschlagen, denn erstere herrscht durchaus nicht in allen erwähnten Landstrichen und in Betreff der Luftfeuchtigkeit ist zu bemerken, dass, wiewohl z. B. auch in der Hinterindischen Provinz Arracan Wunden vor den Regengüssen gut, nicht aber während derselben, wo Dysenterien verderblich werden, heilen*), doch sowohl bei trockenem, als auch bei feuchtem Klima ein dem besprochenen ganz entgegengesetzter Wundverlauf, um mich so auszudrücken, endemisch beobachtet wird, worauf wir noch zurückkommen. Vielleicht spielen dabei Bodenverhältnisse, wie gewisse Elevationen, eine beachtenswerthe Rolle; freilich finde ich hierfür bislang nur zwei Angaben verzeichnet: nach der einen sollen im mittleren Gebirgslande Peru's die unten Wohnenden bei Wunden wie bei gewissen inneren Krankheiten hinauf zu steigen pflegen, nach der anderen sollen auf den gebirgigen hohen Strecken der Arabischen Küste die Wunden auch nach bedeutenden Operationen ungewöhnlich rasch heilen, an der niederen Küste den Verletzten ein längeres Krankenlager bevorstehen**).

Wie dem auch sei, es kann, um auf Früheres zurückzukommen, nicht befremden, dass in solchen Gegenden, in welchen der Wundverlauf im Allgemeinen ein rascher und günstiger ist, pyaemische oder septicaemische Erkrankungen gar nicht oder selten beobachtet werden und mehrere Autoren erwähnen Letzteres ausdrücklich. So spricht sich Armand mit Entschiedenheit dahin aus, dass die „purulente Diathese" in Algier höchst selten sei und nur kachektische und vorher geschwächte Individuen ereile; er unterscheidet dies perniciöse intermittirende Wundfieber bestimmt von den wahren Wechselfiebern, welche, daselbst endemisch, auch gerade die Verwundeten oft befallen, aber dem Chinin weichen. Was Aegypten betrifft, so betrachtet Griesinger wohl einige Theile des Leichenbefunds beim biliösen Typhoid als pyaemisch, entstanden aus der Vereiterung der Malpighi'schen

auch in Grönland „äusserliche Schäden" rasch heilen. Dav. Ganz, Historie von Grönland. 1770. cfr. Mühry p. 227.

*) Transactions of the medic. and phys. society of Calcutta 1827. Vol. II.

**) Lefebure l. c.

Milzbläschen oder der Lymphdrüsen*), bemerkt aber doch auch**): Merkwürdig ... ist die relative Seltenheit der Pyämie als Folge der Ruhr, während die acuten und chronischen Ulcerationen aller Formen in der Darmschleimhaut so häufig dazu Anlass geben könnten. So hebt auch Boyle die von ihm in Senegambien beobachtete Genesung nach schweren Amputationen ohne Erscheinen irgend eines pyämischen Symptoms hervor***) und auch in Californien sah Praslow selbst bei den bedeutendsten Eiterungen nie pyaemische Zustände entstehen. Kommen demnach in diesen dem Wundverlaufe günstigen Gebieten die pyaemisch-septicaemischen Krankheits-Processe selten zur Beobachtung, so muss doch ihr spärliches Vorkommen in Gegenden, welche gerade Verwundeten Aussichten ganz entgegengesetzter Art bieten, als eine merkwürdigere Erscheinung angesehen werden. Als solche Gegenden, in welchen der Wundverlauf ein langsamer, protrahirter, leicht zu ungünstigen Ausgängen führender ist, verzeichnen wir u. a. in Afrika vor allen die Nilländer. In Sennaar verzögert sich die Heilung ausserordentlich und erfolgt nur mit starkem Substanzverlust; auch in den heissen Landstrichen von Ost- und Central-Sudan heilen Wunden schwer†), indem profuse Eiterung und eine Tendenz zur Verjauchung der Heilung hinderlich werden. Wie hier die hohe Luft-Feuchtigkeit eine wahre Schmelzung und feuchte Gangraen der Wunden herbeiführt, so trägt in Natal in Süd-Afrika die Trockenheit dazu bei, den Einfluss des Klima's auf die Heilung von Wunden als einen sehr ungünstigen erscheinen zu lassen; jede kleine Verletzung, welche in vielen anderen Ländern keinerlei Beachtung finden würde, kann dort zum Ausgangspuncte ausgedehnter Verschwärung werden, indem die Oberfläche der Wunde vertrocknet und unter dem Schorfe eine schnell fortschreitende Arrodirung und Nekrotisirung begünstigt wird††).

---

*) Gesammelte Abhandlungen. Bd. II. 1872. S. 581.

**) Ibid. S. 661.

***) A practical medico-historical account of the western coast of Africa. London 1831.

†) Hartmann, Naturgeschichtlich-medicinische Skizze der Nilländer. Berlin. Archiv für Anatomie und Physiologie von Reichert und du Bois-Reymond. 1865.

††) Fritsch, Die herrschenden Krankheiten Süd-Afrika's. Ebendas. 1867

Von Asiatischen Gegenden wissen wir zunächst, dass in Mekka und Djidda aus dem kleinsten Riss grosse Geschwüre nur zu oft hervorgehen; so wurde aber auch schon vor längerer Zeit in Cochinchina*) und auf den Sunda-Inseln sowohl bei Eingeborenen wie bei Europäischen Seeleuten beobachtet, wie langsam selbst die leichtesten Wunden vernarben, in der Weise, dass selbst auf Tätowirungen heftiges Fieber und langwierige Eiterungen folgen**) und man zuweilen innerhalb ganz kurzer Zeit die unbeträchtlichsten Wunden in ein bis auf die Knochen fressendes Geschwür sich gestalten sah***); aus der neuen Welt wissen wir Aehnliches namentlich von den Antillen†). So giebt es bekanntlich auch mehrere Länderstrecken in der alten und neuen Welt, in welchen ohne traumatische Veranlassung endemisch ausgedehnte zu Gangrän tendirende Haut-Ulcerationen eine Geissel namentlich der ärmeren Volksklassen darstellen††). Meist spielen hier Boden-Verhältnisse in so fern eine nicht unbedeutende Rolle, als die Krankheit besonders in niedrig und feucht gelegenen Gegenden, wie an Meeresküsten, an den Ufern grosser Ströme oder auf Sumpfboden vorkommt; in Betreff der umfangreichen Ulcerationen nach Verletzungen aber ist doch unter anderen Thatsachen die hervorzuheben, dass auch in den bergigen Districten West-Indien's ein solcher Wund-Verlauf häufig zu constatiren ist und die Heilung dort oft erst in den Ebenen oder Küsten, wenn nicht gar erst in Europa, völlig zu Stande kommt†††).

Wenn nun aus diesen Gegenden allen von einem langen und gefahrvollen Wundverlaufe die Rede ist und die dortigen Bewohner eine grosse Scheu vor Verletzungen zeigen, so irrt man,

---

*) Lesson, Voyage médical autour du monde. Paris 1829.

**) Ibid.

***) J. Lind, Krankheiten der Europäer in heissen Klimaten. Aus dem Englischen. Leipzig 1773.

†) Levacher, Guide médical des Antilles. Paris 1840. p. 54. — Sempierre, Practical observations on the diseases of the army of Jamaica. 1799. 2 Vol. — J. Hunter, cfr. Mühry l. c. p. 5.

††) Vgl. A. Hirsch, l. c. S. 497.

†††) Ibid. S. 500.

*†) Sempierre, l. c.

wenn man just auch die Pyaemie als einen häufigen Ausgang der Verletzungen erwartet; sie ist gerade auch in diesen Ländern mindestens selten; die Hauptgefahr liegt daselbst zunächst in den localen Zerstörungen, welche oft eingreifendere Operationen, Amputationen dgl. erheischen; von inneren, mit der Verwundung in Beziehung stehenden Krankheiten kommt vor allen der Tetanus in Betracht; wir werden ihn nachher noch einer besonderen Betrachtung unterziehen; viel seltener kommt es bei Wund- und nicht-traumatischen Eiterungen zu einem hectischen Consumptions-Fieber und hier und da kann man in den Symptomen die Erscheinungen septicämischer Erkrankung erkennen*). — Aber abgesehen von diesen Ländern, welche sich durch einen nach der einen oder der anderen Richtung extremen Wundverlauf auszeichnen, so stehen wir nicht an, uns nach dem vorhandenen Materiale, welches uns möglichst reichhaltig zur Disposition stand, dahin auszusprechen, dass die perniciösen Wundfieber, in Sonderheit die pyaemischen ausserhalb Europa's und Nord-Amerika's ein relativ seltenes Vorkommniss sind. Natürlich wiederholen wir, dass wir uns aus dem Schweigen mehrerer Autoren allein zu diesem Urtheile nicht berechtigt glauben; manchen von ihnen hat einfach die Gelegenheit zur Beobachtung solcher Krankheiten gefehlt, weil sie überhaupt keine oder nur wenige Verwundete zur Beobachtung und Behandlung bekommen haben. So könnte man z. B. nach den Mittheilungen mehrerer Aerzte über das Klima und die Krankheits-Verhältnisse in China und Cochinchina zunächst erschliessen, dass hier das Klima der Entstehung schwerer Wundfieber abhold sei; und doch ist zu bemerken, dass die Französische Expedition in dies Land drei Todesfälle durch „purulente Resorption" in den dortigen Schiffs-Lazarethen zur Folge hatte**).

---

*) So lesen wir z. B. in einem älteren Berichte von H. K. Rodschied: Medicinische und chirurgische Bemerkungen über das Klima, die Lebensweise und Krankheiten der Einwohner der Holländischen Colonie Rio Essequebo. Fft. 1796. S. 100. „Bei dem häufigen Knochenfrass, der hier (in Holländisch-Guyana) unter den Schwarzen obwaltet, (war) fast jede meiner Bemühungen vergebens und ich verlor im Jahre 1791 zwei Neger an einem schleichenden Fieber, das von der resorbirten Jauche seinen Ursprung nahm".

**) F. Laure, Histoire médicale de la marine française pendant les expéditions de Chine et de Cochinchine (de 1859—1862).

Weit schlagender erscheinen die Verhältnisse Ost-Indien's: hier haben zahlreiche Kriege, sowie die den Europäischen ähnlichen socialen Zustände*) in den grossen Städten vielfache Gelegenheit zur Beobachtung chirurgischer Krankheiten aller Art verschafft; dazu kommt, dass schon seit langer Zeit trefflich durchgebildete, von ihrer Heimath her auch mit den verschiedenartigsten Wundkrankheiten wohl bekannte Aerzte als Practiker und als Lehrer thätig sind und ihre Erfahrungen, welche sie noch dazu in grösseren Kranken-Anstalten sammeln und wissenschaftlich verwerthen konnten, in überaus schätzbaren Werken veröffentlicht haben. Und gerade nach den Mittheilungen Indischer Aerzte müssen wir auf ein seltenes Vorkommen der Pyaemie in ihrem Wirkungskreise schliessen; nur die bedeutsamsten Belege, welche noch durch die Ergebnisse mannichfacher specieller Hospital-Berichte gestützt werden könnten, wollen wir hervorheben. Der hochgeschätzte Morehead, welchem eine ausserordentlich reiche Erfahrung über das dortige Vorkommen und die Erscheinungsweise innerer wie externer Krankheiten zur Seite steht, berichtet in seinem berühmten Hauptwerke**) nur von 10 Fällen von Pyaemie, von denen wir überdies nicht alle als solche bezeichnen würden; nicht alle endeten tödtlich: 8 kamen in einem und demselben Hospitale vor und in vieren liegt der Sectionsbericht mit Befund innerer Metastasen vor. Allan Webb erwähnt einige Fälle von Aderlass - Phlebitis und von eitriger Schultergelenk-Entzündung mit Nieren-Abscessen bei Phlegmasia alba dolens, fügt aber hinzu, dass Gelegenheit zu solchen Beobachtungen in Indien selten, es jedoch als Irrthum zu betrachten sei, dass solche Fälle gar nicht vorkommen sollen***). So erwähnt auch Topinard, dass Pyaemie nur zuweilen in Indischen Hospitälern vorkomme†) und in ähnlicher Weise haben wir das Stillschweigen mehrerer ausführlich über ihre in Indien gewonnenen Kenntnisse berichten-

*) cfr. de Renzi, Sanitary improvement in India. British Medical Journal. Nr. 626. p. 433.

**) Clinical researches etc. London 1856. Tom. II. p. 660.

***) Pathologia indica. London 1848. p. 50 und 329. In Calcutta will J. Fayrer sogar endemische Tendenz zu Pyämie zeitweise gefunden haben. (Medical Times and Gazette 1872. Nr. 1170.)

†) Vgl. The Indian Annals of medical science. 1860. Nr. 13. p. 166.

der Aerzte zu erklären. — Um wie viel spärlicher die Beobachtungen pyaemischer Erkrankungen ausserhalb Europa's und Nord-Amerika's ermöglicht sind, lehren aber vornehmlich die Ergebnisse einer grösseren Reihe der jährlich veröffentlichten Englischen Army Reports. In einem eilfjährigen Zeitraume erscheint fast alljährlich Pyaemie unter den Erkrankungen und Todesfällen der im Vereinigten Königreiche garnisonirenden, also im Europäischen Friedensdienste befindlichen Truppen; trotz mannichfacher kriegerischer Expeditionen figurirt in gleicher Weise die Pyaemie bei den in den Ausser-Europäischen Colonien stationirten Truppen ungleich seltener. So bringen die Kämpfe auf Neu-Seeland in den Jahren 1864 und 1866 nur nach 2 Exarticulationen des Kniegelenks und einer Amputation des Oberschenkels pyaemischen Ausgang. Ich bemerke, dass in diesen amtlichen Krankheits-Tabellen unter den zymotischen Krankheiten in der Bezeichnung Pyaemie die ichorrhämischen und die metastatisch-embolischen Processe zusammengefasst sind. In dem erwähnten 10jährigen Zeitraume folgen nach unserer statistischen Berechnung in der Häufigkeit pyaemischer Erkrankungen im Verhältniss zur Kopfzahl der in den einzelnen Stationen vereinten Truppen, sowie zu der Gesammtziffer der Verletzungen und Erkrankungen: mit den grössten Zahlen vor allen 1) das vereinigte Königreich Grossbritannien und Irland, hernach 2) Britisch-Nord-Amerika, 3) Malta, 4) Bengalen, welches schon mit relativ sehr niedrigen Zahlen vermerkt erscheint, danach 5) Bombay, schliesslich 6) die Englischen Besitzungen in West-Indien; gar nicht erscheinen in dieser Rubrik, von den schwach besetzten Stationen Mauritius und St. Helena abgesehen, die in der tropischen Zone dem mathematischen Aequator nahe, unter dem Wärme-Aequator belegenen Stationen der Ost- und der West-Küste Afrika's, sowie der Süd-Provinzen Vorder-Indien's nebst der Insel Ceylon. Dem entsprechend gestalten sich die Ergebnisse mehrjähriger Berichte über den Krankheitszustand auf der Britischen Flotte. Auch unter den regulären Marine-Truppen kamen die häufigsten Todesfälle durch Pyämie auf der heimathlichen Station vor; danach auf der des Mittelmeeres, dann auf der Chinesischen, welche sich bis zum Ochotskischen Meer erstreckt, noch weniger am Cap der guten Hoffnung, der Süd-Ost-Amerikanischen, der Nord-Amerikanisch-West-Indischen,

gar keine an der West-Küste Afrika's, der Australischen, endlich der Pacific-Station. Die Annahme, dass die pyaemisch-septicaemischen Wundfieber mit den Breitegraden abnehmen, kann auch durch die Betrachtung der Verhältnisse Amerika's gestützt werden: wir finden jene Fieber mit Sicherheit in den Nord-Staaten der Nord-Amerikanischen Republik, spärlicher werden die Notizen aus den südlich vom Missisippi belegenen Freistaaten; nur hie und da finden wir jene Wundfieber in West-Indien; sie scheinen dann in dem Festlande Central-Amerika's und gar in den dem Wärme- und dem Erd-Aequator näheren Republiken*) und Europäischen Besitzungen in Süd-Amerika fast völlig geschwunden; ebenso muss man annehmen, dass das grosse Brasilien sowohl in seinen durch allgemeine Zuträglichkeit des Klima's ausgezeichneten wie in den Infections-Krankheiten endemisch bergenden Gebieten den perniciösen Wundfiebern keinen Aufenthalt gewährt**), während Mittheilungen vorliegen, welche deren, wenn auch noch seltenes Vorkommen in Paraguay als wahrscheinlich, in Buenos Ayres als sicher hinstellen können***). Wie wenig die tropischen Gegenden im Allgemeinen von ihnen zu fürchten haben, darf ich auch daraus erschliessen, dass die daselbst so häufigen Leber-Abscesse und Dysenterien fast nie zu jenen Krankheiten Veranlassung geben. Zwar meint Heymann†) gelegentlich nach seinen Erfahrungen in Java: „Im weitern Verlaufe" der Leber-Abscesse „stellt sich bei ungünstigem Ausgange Pyaemie und Consumption ein," jedoch erscheint es fraglich, ob er erstere selbst dort beobachtet hat; auch steht seine Angabe isolirt da. Noch seltener als in Aegypten, wo dies schon Griesinger auffiel (s. o.), führt in andern warmen oder heissen Klimaten die

*) So soll in Nicaragua die sehr seltene Gangrän der Wunden, bei verweigerter Operation innerhalb 24—48 Stunden unter „Zersetzungs-Fieber" zum Tode führen. Bernhard, Bericht über den Gesundheits-Zustand und das Vorkommen von Krankheiten im Staate Nicaragua. Deutsche Klinik 1854, S. 119.

**) Gelegentlich las ich in Berichten aus Rio de Janeiro von Erscheinungen purulenter Infection nach Verletzung, Verbrennung; sie weichen aber dem Chinin; vgl. Gaz. médicale de Paris. 1872.

***) Vgl. British and foreign medico-chirurg. Review. 1872. Juli. Nr. 99.

†) Versuch einer pathologisch-therapeutischen Darstellung der Krankheiten in den Tropenländern. Würzburg 1855. S. 95.

Dysenterie, obwohl sie hier auch Verwundete mit Vorliebe befällt, zur Entwickelung von Pyaemie; denn die dort häufigen Leber-Abscesse bei Ruhr nicht für pyaemisch zu erklären, sind Französische*) und Englische**) Aerzte, welche unter den Tropen practisirt haben, mit guten, hier nicht wiederzugebenden Gründen einig***). Gewiss wird die fernere geographisch-medicinische Literatur, namentlich nach weiterer allgemeiner Ausbildung der Medicinal-, in Sonderheit der Hospital-Pflege, wesentliche Ergänzung zu dem bisher Bekannten darbringen, vielleicht auch einige Modificationen des hier Vorgetragenen zur Folge haben müssen; wie ich auch nicht verhehlen kann, dass der verdienstvolle Morehead sich dahin ausspricht: „es liegt kein Grund vor, zu glauben, dass das Klima einen Einfluss auf Pyaemie ausübe," ohne sich jedoch ausführlicher darüber auszulassen. Nach meinen Untersuchungen gestattet das uns bisher bekannt Gewordene die Annahme, dass vermuthlich in Europa, höchst wahrscheinlich aber in den anderen Erdtheilen die Bedingungen für Entstehung der perniciösen Wundfieber mit dem Vorschreiten in niedere Breiten sich diesem entsprechend ungünstiger gestalten. Wenn wir uns auch der Anschauung nicht widersetzen, dass jene in tropischen und subtropischen Gegenden häufiger vorkommen, als es die vorliegenden Nachrichten erkennen lassen, so erlauben wir uns doch, nach Betrachtung obiger, flüchtiger Skizze, ohne dass ein Eingehen in meteorologische, hypsometrische und geologische Einzelheiten benöthigt wäre, die Schlussfolgerung, dass wir Pyaemie und Septicaemie in feuchten wie trocknen, hoch oder eben, gleichviel auf welchem Boden belegenen Ansiedelungen finden oder vermissen, dass aber der Luft-Temperatur ein Einfluss zugestanden werden kann, dass in den höheren Wärmegraden, jedenfalls in dem Ansteigen der mittleren Jahres-Temperaturen ein der Genese jener Affectionen hinderliches Moment zu suchen ist. Es käme nun darauf an, wie man diesen Einfluss des Klimas zu erklären habe. Wenn man bedenkt, welche Bedeutung für die Entstehung und Verbreitung der besprochenen

*) Cfr. F. Dutrouleau, Traité des maladies des Européens dans les pays chauds. Paris 1861. p. 508.

**) Vgl. Morehead, l. c.

***) Hirsch, l. c.

Krankheiten man bei uns im Allgemeinen der Anhäufung von Kranken und Verletzten in engen, überfüllten, schlecht ventilirten Hospitälern zuertheilt, so liegt es nahe, nach dieser Richtung die Deutung zu suchen. Die Schädlichkeiten schlechter Spitals-Luft sind schon in früherer Zeit auch Aerzten tropischer Orte nicht entgangen. Schon Moseley schreibt: „Die Kosten eines guten Lazareths sind für nichts zu rechnen. Es ist ein unverzeihlicher Fehler in der Staathaushaltung, schlechte Lazarethe zu haben. Ein schlechtes Lazareth kann in wenig Monaten dem Staate so viele Menschen rauben, als im politischen Betracht die Summe betragen haben würde, die ein gutes Lazareth gekostet hätte"*). So führt auch Twining das unter den Eingeborenen Bengalen's häufige Auftreten von Fiebern mit Spinal- und Cerebral-Symptomen bei Wöchnerinnen auf die in der Furcht vor Erkältung begründete Hitze und mangelhafte Ventilation der Wochenstuben zurück**). So liegt es denn nahe, anzunehmen, dass, indem in den wärmeren Klimaten sowohl in Privat-Krankenzimmern als auch besonders in den Hospital-Räumen eine ergiebige Luftzufuhr über den grössten Theil des Jahres ermöglicht sei, hierdurch der günstigste Boden für Entstehung der Pyaemie und Sepsis entzogen werde. Gewiss ist diese Deutung des wohlthätigen Einflusses hoher Luft-Temperaturen recht bestechend, doch können wir vor Allem Folgendes entgegenhalten: Wir besitzen aus älterer und neuerer Zeit Berichte, welche uns aus tropischen Gegenden der alten und neuen Welt, z. B. aus Sierra Leone***) und Senegambien†), den Antillen††) und Guyana†††) die Einrichtungen dortiger Hospitäler mit der in ihnen herrschenden schlechten Luft so anschaulich schildern, dass wir lebhaft an manche hei-

*) Abhandlung von den Krankheiten zwischen den Wendezirkeln und dem Klima in West-Indien. 1790.

**) Clinical illustrations of the more important diseases of Bengal.

***) Boyle, l. c.

†) Moreau de Jamès, Essai sur l'hygiène militaire des Antilles. Mémoires de la société d'émulation de Paris. VIII année. Tom. III. p. 175.

††) Bajon, Nachrichten zur Geschichte von Cayenne und dem Französischen Guyana. 1780.

†††) Thévenot, Traité des maladies des Européens dans les pays chauds. Paris 1840.

mische Verhältnisse erinnert werden; in der That sind denn daselbst andere Wund-Erkrankungen, für deren Genese man ebenfalls vornehmlich die Spital-Luft verantwortlich gemacht hat, namentlich der Hospital-Brand zu sehr häufiger Beobachtung gelangt; von Pyämie wird aber gerade dort nichts erwähnt. Beachtenswerth sind auch hier wieder die Verhältnisse in Indien. Nach der Belagerung von Lucknow (1857) rafften Wundkrankheiten, namentlich der Shock, die Erschöpfung („exhaustion"), der Tetanus die Verwundeten in nicht unbeträchtlicher Zahl hinweg, während Pyaemie nur 2mal als Todes-Ursache angegeben wird*), und wenn man auch zugiebt, dass unter der Bezeichnung: „exhaustion" auch einige pyämische Todesfälle zu suchen sind, so scheint dies doch geringfügig, wenn man liest, wie zugleich die Hospital-Gangrän in den dortigen Anstalten herrschte und Erysipele sich ebenfalls nicht selten**) zeigten. Wir können danach unsrerseits nicht umhin, dem Klima, in Sonderheit der höhern Temperatur, einen direct den pyaemisch-septicaemischen Affectionen feindlichen Einfluss zuzumessen, ohne dass wir uns in Vermuthungen über die Art dieser antagonistischen Wirkung zu vertiefen oder zu erwägen brauchen, ob ein Zusammenhang mit den physiologischen Wirkungen des subtropischen oder tropischen Klima's auf den menschlichen Organismus, wie sie sich namentlich in der Functionirung der Haut und der Unterleibs-Eingeweide bethätigen, in irgend einer Weise zu erkennen sei. Ob die betreffenden Krankheiten in den höchsten Breiten wieder abnehmen, müssen wir vorläufig dahingestellt sein lassen. — Ein Einfluss der Racen-Abstammung auf Entstehung, Verlauf und Verbreitung der perniciösen Wundfieber scheint nirgend hervorzutreten. Die Massen-Erkrankungen unter den Verwundeten des Krim-Krieges liessen, wie erwähnt, keinen Unterschied in der Widerstandsfähigkeit verschiedener Europäischer Nationalitäten gegen das Agens der Pyaemie erkennen. Auch in den Caucasus-Kämpfen scheint Pirogoff keinen Unterschied zwischen Europäischen und Asiatischen Kriegern vorgefunden zu haben; in Indien wurden Hindu- und Britische Truppen gleichmässig wenig

*) The Indian Annals of medical sciences. Juli 1858.

**) Army Reports for 1859.

von diesen verderblichen Krankheiten behelligt und im Nord-Amerikanischen Kriege scheint sie in denselben Lazarethen die Leiden der weissen wie der Neger-Soldaten unterschiedslos, gleich unerbittlich beendet zu haben.

Vergleichen wir die Verbreitung verwandter Krankheiten, so müssen wir folgende Verhältnisse hervorheben: Sorgfältige geographische Forschungen über den Hospitalbrand haben den Beweis geliefert, dass die Krankheit eine über die ganze Erdoberfläche reichende Verbreitung hat*); das Erysipelas traumaticum ist ebenfalls von klimatischen Einflüssen wenig abhängig und in Indien gerade auffallend häufig**). Dagegen zeigt eine den pyämisch-septicämischen Krankheiten ganz nahe stehende Affection eine mit unseren Ermittelungen im besten Einklang befindliche Erscheinungsweise: die eingehendste Prüfung der ausserordentlich umfangreichen Literatur des Kindbettfiebers hat erwiesen, dass einerseits in den mittleren und höheren Breiten ein vorwiegendes Vorherrschen desselben in den kalten, ein bemerkenswerthes Zurücktreten während der warmen Monate ausgesprochen ist, andererseits es keiner Frage unterliegt, dass es, den Wendekreisen näher, ceteris paribus überhaupt seltener, als in höheren Breiten angetroffen wird***). Wir brauchen die Bedeutung dieser Thatsache für den vorliegenden Gegenstand nicht des Weiteren auszuführen.

Von den nicht-traumatischen Infectionskrankheiten will ich kurz nur der Malaria gedenken, nicht weil sie symptomatisch ähnlich wirkt, wie die pyämische Intoxication und früher von dieser oft nicht geschieden worden ist, sondern weil man auch in neuerer Zeit, namentlich im Krim-†) und im Nordamerikanischen Kriege††) in der Malaria einen besonders günstigen Boden für die

*) Vgl. Hirsch, l. c. S. 504.

**) l. c. Tom. I. p. 245.

***) l. c. S 391.

†) M. Quesnay, Notices médico-chirurgicales sur l'armée d'orient. Recueil de mémoires de médecine, de chirurg. et de pharmac. militaires. 1858. II. série. Vol. 21.

††) A. Fenit, Contributions relating to the causation and prevention of diseases etc. New York 1867. p. 131. — John A. Lidell, Surgical memoirs of the war of the rebellion etc. 1870. p. 543.

Pyämie erkannt haben wollte. Indessen kann dies Moment keine andere Bedeutung beanspruchen als dass die Pyämie, wie dies schon älteren Chirurgen nicht entgangen ist, in einem gleichviel wodurch geschwächten Individuum leichter Wurzel fasst. In der geographischen Verbreitung beider Krankheits-Familien finden wir kein zu besonderen Schlussfolgerungen veranlassendes Verhalten zu einander. Wir finden Pyämie zwar oft genug in Europäischen und Nord-Amerikanischen Malaria-Districten, treffen sie als seltenen Gast in dem an Wechselfiebern so reichen Bengalen, verlieren sie in den Südamerikanischen Fieberherden aus den Augen und in der als Miasma-Höhle zu bezeichnenden Africanischen Westküste ist uns schliesslich jede Spur entgangen. Dagegen befallen die Malariafieber, ähnlich der Dysenterie, in ihren Haupt-Zufluchtsstätten auch die dortigen Verletzten sehr gern und weichen dann nur den heroischsten Chinincuren.

Besondere Beachtung verdient der Tetanus traumaticus. Schon in unserem historischen Excurs hatte der Wund-Starrkrampf die Pyämie und Septicämie vielfach in den Hintergrund gedrängt, auch in der geographischen Forschung war er uns vielfach, wo wir jene suchten, begegnet. Aehnlich, wiewohl nach entgegengesetzter Richtung, hat Pirogoff practische Erfahrungen gemacht. Nachdem er bemerkt hat: „Wenn die Pyämie unsere Verwundeten ebenso selten wie der Tetanus besuchte, so würden wir die glänzendsten Resultate von unserer chirurgischen Praxis erzielen," fährt er fort: „Nach dem zu urtheilen, wie selten man früher von der Pyämie und oft vom Tetanus hörte, könnte man unwillkürlich auf den Gedanken kommen, dass beide Krankheiten sich gegenseitig ersetzen, dass die moderne Pyämie den alten classischen Tetanus verdrängt hätte." *) Das geographische Tableau beider Affectionen könnte nun ganz besonders der Ansicht von einem derartigen Exclusions-Verhältniss Raum schaffen. Dieselben Gebiete, in welchen der Wund-Starrkrampf als endemisch herrschendes Leiden, sowie überhaupt in grösserer Prävalenz angetroffen wird, die den Wendekreisen nahen und die zwischen ihnen gelegenen Gegenden werden von den mörderischsten Feinden unserer chirurgischen Heilstätten, den pyämisch-septicämischen Fiebern so gut wie gar nicht aufgesucht. Indessen hat nicht die

*) Grundzüge der allgemeinen Kriegs-Chirurgie. S. 928

Höhe der mittleren Jahreswärme unter den Tropen, welche diesen Fiebern ein Halt zu gebieten scheint, auch haben nicht die dort zu findenden Extreme im Wassergehalte der Luft das Feld für den Tetanus geebnet: auch unter anderen Zonen hat sich ergeben, dass rascher Temperaturwechsel, namentlich grosse Schwankungen an den einzelnen Tagen besonders leicht den Wund-Tetanus in ihrem Gefolge haben*); dies Witterungs-Verhältniss ist aber eines der Vorrechte des Tropenklimas, welches hierdurch also, indem es mit seiner vor Allem in die Augen fallenden Eigenschaft, der hohen Jahres-Temperatur, die Verletzten vor der Pyämie schützt, zugleich auf der anderen Seite dem Tetanus um so zahlreichere Opfer zuführt. Hierzu kommt noch, dass in den warmen Himmelsgegenden, selbst noch der leicht gekleideten, stark schwitzenden, gegen Erkältungen besonders empfindlichen farbigen Race eine besondere Disposition zum Tetanus innewohnt. In kälteren Klimaten können, wie dies auch alle Europäischen Kriege gelehrt haben, Tetanus und Pyämie neben einander existiren, wobei freilich letzterer gewöhnlich den Löwenantheil zugefallen.

Es liegt schliesslich die Versuchung nahe, an das hier Eruirte einige Betrachtungen über das Wesen der pyämisch-septicämischen Fieber zu knüpfen. Wir vermeiden es, nach der Richtung die Grenzen dieses Versuchs zu überschreiten, schon aus dem Grunde, weil das in Europa vorhandene statistische Material noch lange nicht eine genügende Sammlung und Sichtung gestattet hat, um daraus zu deduciren, ob und welche Bedeutung für Genese und Verlauf der genannten Krankheiten in unserem Erdtheile atmosphärischen oder tellurischen Einwirkungen eingeräumt werden kann. Hierauf bezügliche Untersuchungen dürften allerdings besondere Umsicht erheischen. Wie sehr man sich hierbei vor Schlüssen, welche nur auf Coincidenz beruhen, zu hüten haben wird, hat schon Billroth**) gelegentlich eines Versuchs einer statistischen Analyse von 180 im Züricher Cantonsspitale beobachteten Pyämiefällen hervorgehoben.

*) Sollte vielleicht eine Ursache für das Verschontbleiben der Russischen Verwundeten in der Krim vom Tetanus traumaticus im excessiven Alkohol-Genuss der Russischen Armee zu suchen sein?

**) Beobachtungs-Studien über Wundfieber und accidentelle Wundkrankheiten in v. Langenbeck's Archiv für klinische Chirurgie Bd. IX. S. 114.

XXVI.

Zur Lehre von der Exstirpation der Kehlkopfspolypen durch Eröffnung des Ligamentum crico-thyreoideum.

Von

Dr. A. Burow jun.,

Privat-Docent in Königsberg.

Seit die allgemeine Einführung des Kehlkopfspiegels in die Praxis es nicht mehr vorkommen lässt, dass ein Patient, welcher über Kehlkopfsbeschwerden klagt, ohne einer Spiegeluntersuchung unterworfen zu sein, mit den verschiedensten inneren Mitteln, Badereisen u. dgl. gequält wird*), haben sich die Beobachtungen von Kehlkopfsneubildungen in einer unerwarteten und überraschenden Weise vermehrt. Denn während 1850 Ehrmann 31 Fälle zusammenzubringen im Stande war, sehen wir 1871 Morell Mackenzie**) über 289 Fälle berichten, von denen er allein 100 behandelt und operirt hat.

Auf den ersten Blick müsste man darüber erstaunen, dass in der vorlaryngoskopischen Zeit nicht bei den Sectionen mehr derartige Fälle constatirt wurden; aber erstens hat man wohl früher (und auch jetzt) nicht stets den Larynx eröffnet, und sich in manchen Fällen mit den secundären Erscheinungen der Stauung in den Lungen als Todesursache begnügt, während die betreffen-

*) Siehe v. Bruns, Laryngoscopie IV. Beobachtung p. 287, welche eine seltene Ausdauer von Seiten eines Kranken beweist, im Ertragen von unendlichen inneren Kuren, Inhalationen u. s. w. gegen einen Polypen.

**) Morell Mackenzie, Essay on growths in the larynx. London 1871.

den Patienten in Folge von Stenose des Larynx, durch Tumoren bedingt, zu Grunde gegangen waren; und zweitens konnte man, in anderen Fällen, in denen intercurrente Krankheiten zum Tode führten, auch selbst bei Eröffnung des Larynx, kleine Neubildungen leicht übersehen, da sie, namentlich wenn sie weicher Textur sind, im Cadaver bedeutend verkleinert und abgebleicht erscheinen.

Seit nun aber Larynx-Polypen operirt werden, stehen sich die beiden Methoden der extralaryngealen Entfernung und der Operation per vias naturales entgegen. Die ersten Operationen, welche überhaupt ausgeführt wurden: von Brauers 1833, Ehrmann 1850, Gurdon Buck 1853 und Prat 1859 wurden mittelst Spaltung des Kehlkopfs durch Laryngofission, wie Navratil*), oder Thyrotomie wie M. Mackenzie vorschlägt, oder Thyreotomie nach Hüter**) zu Stande gebracht. Es konnte das nicht anders sein, denn diese Operationen fallen noch auf die Zeit vor Erfindung des Kehlkopfspiegels. Prat allerdings, welcher einen auf der Unterfläche der Epiglottis sitzenden Tumor, der vom Munde zu fühlen war, entfernte, führte zu diesem Behufe nach Vidal's Vorschlag die Laryngotomie sousхoyidienne aus, und zwar zu einer Zeit, in der er als Schiffsarzt der französischen Marine auf Taheiti stationirt war. Von Operateuren der vorlaryngoskopischen Zeit sind noch zu nennen Koderick***), Regnoli, Middeldorpf, Horace Green und Astley Cooper, welche Larynxgeschwülste, die vom Munde aus fühl- und sichtbar waren, per vias naturales operirten. Die Larygofission ist bis jetzt zur Entfernung von

*) Navratil, Laryngologische Beiträge, 1871 p. 58.

**) Handbuch v. Pitha u. Billroth. Prof. C. Hüter, Tracheotomie und Laryngotomie pag. 83.

***) In Richter's chirurgischer Bibliothek B. II., Stück 1, p. 89 1772 ist der Fall kurz erwähnt. Der Name ist aber Roderick, nicht Koderick, wie Lewin (Deutsche Klinik 1862 p. 121) und ebenso Mackenzie ihn nennt. Da mir aber das Originalbuch von Herbiniaux über Uteruspolypen und neue Instrumente zum Abschnüren von Polypen nicht zur Hand war, bin ich nicht sicher, ob es sich überhaupt um einen Kehlkopfspolypen dreht; denn es heisst bei Richter: „einen Kehlpolypen, welchen Levret vermittelst seiner Instrumente nicht unterbinden konnte, so sehr er sich auch bemühte, unterband Roderick, ein Wundarzt in Brüssel, mit vieler Leichtigkeit vermittelst eines Instruments, das aus einer Reihe hohler Kugeln, durch welche ein Faden gezogen wurde, bestand". — Der Name heisst aber unzweifelhaft Moderick. Red.

Kehlkopfsneubildungen 32mal ausgeführt. Die Erfolge dieser Operationen waren folgende: in 4 Fällen trat der Tod bald ein, nämlich bei Brauers in Folge von chronischer Perichondritis, als Effect der häufigen Reizung der Larynx-Knorpel durch das Cauterium, bei Debrou nach 7 Tagen in Folge metastatischer Abscesse in beiden Lungen, bei Schrötter 7 Stunden post operationem an Hämorrhagie, und bei Böckel 2 Monate später an Pneumonie. Mackenzie's Patient starb nach 6 Monaten in Folge von Herunterkriechen des Epithelioms unter die untere Oeffnung der Larynx-Canäle, und daraus entstehender Suffocation. Cutter (America) verlor seinen Patienten fast durch Verblutung während der Operation. Navratil in Pesth *) führte diese Operation 6 mal aus; in einem Falle war die Blutung so erheblich, dass nach Durchschneidung des Ringknorpels nicht einmal die Canüle eingelegt werden konnte, und der Patient in 3 Tagen starb, in 2 Fällen trat in Folge von Eintritt von Blut in den Larynx-Raum tiefste und gefährlichste Asphyxie ein, die einmal nur durch Aussaugen mit dem Munde gehoben werden konnte, (und trotzdem konnte bei diesem Kranken die Excision des Tumor wegen zu inniger Verwachsung mit der Unterlage nicht ausgeführt werden). In seinem ersten Falle schnitt er das rechte Stimmband an, so dass später beim Glottisschluss eine kleine Oeffnung bemerkbar blieb, welche bewirkte, dass die Stimme hart und dumpf klang, in einem Falle musste der Schnitt durch Schildknorpel, Ligamentum conoides, Ringknorpel und die obersten Trachealringe geführt werden. Im letzten Falle endlich, bei dem der Polyp unterhalb der vorderen Commissur sass **), schnitt N. den Schildknorpel nur bis zum Insertionspunkt der Stimmbänder durch, um letztere nicht zu lädiren und den Polypen nicht zu durchschneiden, eine Modification, welche Hüter als besonders zweckmässig rühmt.

Im Gegensatz hierzu starben von über 260 Fällen, welche durch den Mund operirt wurden, nicht ein einziger.

Was ferner die Resultate in Bezug auf die Wiedererlangung der Stimme betrifft, so finden wir in 15 Fällen die ausdrückliche Bemerkung, dass die Aphonie weiter bestand. Rauch-

*) l. c. p. 59—74.

**) op. cit. Taf. II. Fig. 5.

fuss war sogar genöthigt, zur reinen Exstirpation ein Stimmband ganz wegzuschneiden. In 2 Fällen wurde die Thyrotomie nach einiger Zeit zum zweiten Male ausgeführt, und zwar von Balassa nach 9 Monaten und von Schrötter „nach mehreren Monaten". Lewin und Ulrich constatirten, dass bei ihrem Patienten die Stimme viel tiefer, als vor der Operation klang. Nur in 8 Fällen von 32 *) finden wir die Angabe, dass die Stimme normal wurde. Es ist nun klar, dass nicht immer eine directe Verletzung der Stimmbänder erforderlich ist, um diesen Uebelstand zu bewirken, sondern dass in manchen Fällen eine geringe Verschiebung der beiden getrennt gewesenen Schildknorpelplatten nach oben und unten, oder nach hinten und vorn während der Verheilung eine solche Störung im Schluss, oder eine derartige Modification in der Spannung der Stimmbänder hervorbringen kann, dass die zur normalen Tonbildung erforderlichen Verhältnisse nicht mehr zu Stande kommen können. Hüter beleuchtet in seiner ausgezeichneten Monographie diese Verhältnisse auf's Klarste, und schlägt die partielle Spaltung des Schildknorpels, gestützt auf die Erfolge von Coates, welcher von oben partiell spaltete, und Bennet, Eichmann und ihm selbst, welche von unten bis zum Pomum Adami incidirten, in allen jenen Fällen vor, in denen nicht eine zu weite Ausbreitung der Neubildung, zu hoher Sitz eines etwaigen Fremdkörpers oder einer Strictur die totale Thyrotomie erforderlich machen.

Unter 93 per vias naturales operirten, konnte M. Mackenzie 75 vollständige Heilungen erzielen, während in 15 Fällen Besserung der Stimme eintrat; 3 Resultate waren negativ, weil die Patienten sich der Behandlung entzogen. Ausserdem finden wir auf 108 vollkommene Heilungen 68 Besserungen der Stimme und 6 negative Resultate verzeichnet.

Also auch in Bezug auf die Restitution der Stimme sehen wir die Wagschale zu Gunsten der intralaryngealen Methode tief ausschlagen.

Es liesse sich nun darüber streiten, ob die Frage der Recidive zur Entscheidung, ob Thyrotomie, ob Operation vom Munde

*) Ein Fall von Langenbeck ist bis jetzt nur kurz erwähnt von Hüter l. c. p. 85, ohne genauere Angaben.

aus hier mit angezogen werden dürfe, um so mehr, als in den wenigsten Fällen wohl die betreffenden Operateure Gelegenheit haben dürften, sich nach hinreichender Zeit zu überzeugen, ob die Neubildungen wieder gewachsen seien, oder nicht. Die häufigen Todesfälle indessen können wir nicht auf die Bösartigkeit der Tumoren zurückführen, sondern müssen sie, wie aus obigen Bemerkungen einleuchtet, der Operationsmethode zur Last legen. Wir können desshalb mit dem Pesther Laryngologen nicht übereinstimmen, und mit Recht sagt M. Mackenzie, dass es bemerkenswerth sei, dass während aus Paris und London zusammen nur 6 Thyrotomien veröffentlicht seien, in Pesth diese Operation in kurzer Zeit 10 mal ausgeführt wurde.

Es wurden bekanntlich als Indicationen für die Thyrotomie angegeben: 1) Sitz der Geschwulst derartig, dass sie vom Munde aus gar nicht, oder nicht vollständig exstirpirbar ist, 2) unüberwindliche Reizbarkeit (namentlich bei Kindern oder Irren), und 3) drohende Asphyxie.

Meiner Ueberzeugung nach werden die Indicationen noch mehr eingeschränkt werden; namentlich gilt mir der letzte Punkt zuvörderst nur für eine Aufforderung, durch die Tracheotomie der Athemnoth vorzubeugen, und so Zeit zu schaffen, um vom Munde her operiren zu können, resp. in geeigneten Fällen durch die Eröffnung des Ligam. conoid. Luft zu schaffen, und zugleich von dieser Oeffnung aus den Tumor zu exstirpiren. Ebenso ist der Begriff der unüberwindlichen Reizbarkeit ein sehr relativer. Mit Geduld von Seiten des Operateurs und fester Willenskraft des Patienten kommt man fast stets zum Ziel, und je öfter man im Larynx-Innern operirt hat, desto schneller überwindet man diese Schwierigkeiten. So war ich im Stande, einen Patienten, dessen Ungeschicklichkeit trotz sechswöchentlicher Uebung es verhindert hatte, seinen erbsengrossen Polyp zu entfernen, bei einer weiteren Behandlung, als er nach ½ Jahr wieder zu mir kam, glücklich mit der Tobold'schen Zange zu heilen. Wie weit hier die örtliche Anästhesirung in Zukunft dem Operateur die mühevollen Vorübungen abkürzen kann, wird davon abhängen, ob es gelingen wird, passendere und wirksamere Anästhetica zu erfinden. Die Bernatzik'sche Lösung hat mir wenigstens keine befriedigende Unempfindlichkeit, wohl aber sehr unangenehme reactive Entzündun-

gen der Schleimhäute zu Wege gebracht. Auch ist von anderer Seite in Folge von Pinselung des Larynx mit concentrirten Morphiumlösungen ein Todesfall verzeichnet. Schrötter in Wien*), ein Hauptverfechter der localen Anästhesirung bei Operationen im Larynx nimmt sie in folgender Art vor: Er lässt, nachdem eine Stunde vorher 12 Pinselungen mit reinem Chloroform gemacht sind, 12 Pinselungen mit einer Morphiumlösung (0,72) 8,0 machen, und diese letzteren nach Bedürfniss nach 12stündiger Pause noch mehrere Male wiederholen. Er giebt dann an, dass fast nie eine allgemeine Narkose ausbleibt, die zuweilen einen beträchtlichen Grad erreicht. Es ist das natürlich, wenn man bedenkt, wie viel Morphium von dieser concentrirten Lösung verschluckt wird, trotzdem er die Kranken fleissig erinnert, nicht zu schlucken, und dabei ein Gerbsäurehaltiges Gurgelwasser gebrauchen lässt. Als gute Beihülfe und ein Mittel zur Herabsetznng der Empfindlichkeit erwiesen sich mir Inhalationen von concentrirter Gerbsäurelösung (10,0) 150,0, circa ½ Stunde vor der Einführung des Spiegels angewandt.

Der sub 1. genannte Grund: die zu weit verbreitete Ausbreitung oder richtiger der Sitz der Art, dass vom Munde aus eine Exstirpation unmöglich, wird wohl immer für die Thyrotomie die Hauptindication bleiben, und wir können desshalb M. Mackenzie nicht ganz beistimmen, wenn er als Cardinal-Gesetz *) aufstellt, dass eine extralaryngeale Methode niemals angewendet werden sollte, ausser wenn Lebensgefahr durch Erstickung oder Dysphagie droht. Was die Operation selbst anlangt, so bildet das vorgeschrittene Alter durch Ossification der Knorpel keine Contraindication, denn Schrötter konnte bei einem 63jährigen Manne ganz gut den Knorpel durchschneiden. Zu versuchen wäre in Zukunft, nach vorhergeschickter Tracheotomie, das Einlegen der Trendelenburg'schen Tamponcanüle mit durch sie eingeleiteter Narkose. Hüter führte diese Idee bei einer Thyrotomie, welche er wegen eines anderen Prozesses anstellte, aus, ohne indessen Anästhesie erzielen zu können.

Wie ich vorher schon bemerkte, ist die in Rede stehende

*) Jahresbericht der Klinik für Laryngoscopie. Wien 1871 p. 34.

*) l. c. p. 86.

Operation in einigen Fällen ausgeführt worden, in denen man die betreffenden Geschwülste durch eine Wundöffnung hätte entfernen können, welche durch eine viel weniger eingreifende Operation gesetzt wird: nämlich durch die Spaltung des Ligamentum cricothyreoideum, die Laryngotomie nach Vicq d'Azyr. Im Jahre 1865 veröffentlichte mein Vater*) einen Fall, in dem er zum ersten Male einen Larynx-Polypen, nach vorausgeschickter Spaltung des Lig. crico-thyreoid., durch die mittelst dieser Operation gesetzte Oeffnung mit bestem Erfolge operirt hatte. Der Polyp hatte am freien Rande des rechten Stimmbandes gesessen und war so gross gewesen, dass er Dysphonie und Dyspnoe verursacht hatte. Die Operation war in der Art angestellt worden, dass, nach vollständiger vertikaler Spaltung des Ligaments und Einsetzen von kleinen Wundhäkchen, durch welche die so erzeugte Oeffnung so weit als möglich auseinander gezogen wurde, der kleine Tumor, der nun sich bei hineingeleitetem künstlichen Licht hinter der Wundöffnung frei präsentirte, vermittelst eines scharfen Hakens gefasst und mit einer feinen gekrümmten Scheere abgetragen wurde. Die Nachbehandlung war indifferent, Reaction fehlte gänzlich. M. Mackenzie**) hat dann 1869 einen 2. Fall der Art operirt. Derselbe ist in mehrfacher Hinsicht erwähnenswerth.

Er betrifft eine 51jährige Scheuerfrau, welche bei Jahre lang dauernder Heiserkeit zuweilen an Dyspnoe gelitten hatte. Die Frau war sehr abgemagert und sah wenigstens 10 Jahre älter aus. Die laryngoscopische Untersuchung zeigte als Ursache der Athemnoth nur zusammenstehende Stimmbänder, welche sonst übrigens normal waren, so dass M. M. eine Lähmung der Abductoren annahm, und da die Symptome dringend waren, am 3. Tage die Laryngotomie (im Lig. conoid.) ausführte und eine Canüle einlegte. Erst 8 Tage später zeigte sich bei der erneuten Spiegeluntersuchung ein nicht unbeträchtlicher, gelappter Polyp, theilweise zwischen den Stimmbändern eingeklemmt. Derselbe wurde nach Herausnahme der Canüle mittelst einer kurzen gebogenen Zange entfernt, und zeigte die bedeutende Grösse von ¾ Zoll Länge und 1½ Zoll Umfang. Patientin wurde sodann nach 5 Wochen mit der Canüle entlassen, welche letztere erst nach weiteren 5 Monaten entfernt wurde. Die Action der Stimmbänder war jetzt normal und die Heilung eine vollkommene.

Wir sehen also aus diesem Falle, dass man Tumoren von bedeutender Grösse im Lig. conoid. entfernen kann. Andererseits

*) Deutsche Klinik 1865. XVII. p. 165.

**) l. c. p. 177, Fall No. 81.

ist es klar, dass M. M. seine Laryngotomie gar nicht in der Absicht ausführte, durch die so gebildete Oeffnung den Tumor zu entfernen, sondern dass er erst später auf diese Idee verfiel. Er giebt an, zu jener Zeit von der Publication meines Vaters keine Kenntniss gehabt zu haben. Zugleich behauptet er aber auch, dass diese Methode schon von Czermak 1863 empfohlen worden sei. Ich kann als hierher passend nur die Stelle finden:*) „Zu erinnern wäre hier nur noch an meinen Vorschlag, unter Beihülfe des Kehlkopfspiegels von oben oder durch die laryngotomische Wundöffnung hindurch zu operiren". Hier scheint mir aber doch nicht exact genug ausgesprochen zu sein, welche Form der Laryngotomie gemeint sei.

Ich habe im Jahre 1865 und im folgenden Jahre 2 Fälle von Larynxpolypen nach dieser Methode operirt, welche in Kurzem folgenden Verlauf darboten:

1. Frau J. G. aus Wehlau (Schuhmachersgattin), Mutter von drei Kindern, ist seit circa 3 Jahren heiser. Diese Heiserkeit hat im Laufe der Jahre allmälig und stetig zugenommen, und es hat sich in letzter Zeit hierzu Dyspnoe gesellt, welche am Tage nach der Aufnahme, 15. October 1865, recht erheblich ist. Die Frau ist im höchsten Grade abgemagert und macht ganz den Eindruck, als ob sie an vorgeschrittener Phthisis laryngea leidet. Die physikalische Untersuchung der Lungen ergiebt aber ein negatives Resultat.

Der Spiegel zeigt zwei gelappte Neubildungen, rechts einen langen, schmalen Polypen von der Grösse einer weissen Erbse, der von der Mitte der oberen Fläche des Stimmbandes (bis zum Morgagni'schen Ventrikel) entspringend, mit sehr beweglichem langen Stiel bei tiefen Inspirationen bis in den Trachealraum herunterhängt, bei forcirten Exspirationen dagegen in die Höhe geworfen wird. Er ruht dann entweder auf dem Stimm- oder Taschenband derselben Seite, oder er nimmt verschiedene Stellungen den andern Polypen gegenüber an. Der zweite, bei weitem bedeutendere hat die Grösse einer Himbeere und eine dieser Frucht entsprechende Contour. Er ruht auf der Rima glottidis, und wird durch forcirte In- und Exspirationen nur soweit bewegt, dass man erkennen kann, dass er breitbasig auf dem linken Stimmbande aufsitzt. Die Farbe des Polypen blauroth, das rechte Stimmband ziemlich normal, bis auf Injection in der Umgebung des Stiels des Polypen. Die Athemnoth nahm schon in den nächsten Tagen in einer bedrohlichen Art zu. Die Kranke konnte die Nächte nur auf einem Stuhl sitzend zubringen, es war also keine Zeit zu den hier sehr nothwendigen Vorübungen für die Operation vom Munde aus zu verlieren, und so schritt ich, nachdem ich am 17. October a. c. die Polypen der Kranken in der hiesigen Gesellschaft für wissenschaftliche Heilkunde demonstrirt hatte, am 20. ejusd. zur Operation. Ich

*) Czermak, Der Kehlkopfspiegel, 2. Auflage 1863 pag. 55.

führte an der narkotisirten Kranken in sitzender Stellung die Eröffnung des Lig. conoid. aus, und spaltete die Membran nach oben bis in die Incisura thyreoid. inf. und nach unten bis zum Ringknorpel so weit als thunlich. In der vermittelst zweier kleiner Wundhaken auseinandergehaltenen Wunde hing der kleinere Polyp ruhig herunter, da er durch den Respirationsstrom jetzt nicht mehr nach oben geworfen wurde. Ihn mit einem scharfen Haken zu fassen, erwies sich, der weichen Consistenz wegen, als unthunlich, vielmehr entfernte ich die untere Hälfte vermittelst einer kleinen Kornzange, und trug sodann mit einer kleinen gekrümmten Scheere den durch eine Pincette fixirten Rest so hoch als möglich ab. Dabei zeigte es sich, dass ich hart an den freien Rand des Stimmbandes gereicht hatte. Hierauf liess ich die mittlerweile aus der Narkose erwachte Patientin bei zugehaltener äusserer Wunde tief inspiriren, und sogleich trat der grössere Polyp herunter, was jetzt um so leichter geschehen konnte, als nach Entfernung des ersteren der Raum freier geworden war. Er hing mit seinem Beerenförmigen Ende im Larynxraum hinter der Wunde, ich fasste ihn mit einem scharfen Haken. und trennte ein Stück, so gross wie eine halbe Bohne, mit der Scheere ab. Eine sofort vorgenommene Spiegeluntersuchung per os zeigte indessen noch einen beträchtlichen Rest, und ich wiederholte die vorige Procedur, wonach die zweite Hälfte exstirpirt werden konnte. Jetzt zeigte der Spiegel rechts einige Fasern des Stielrestes aus dem Morgagni'schen Ventrikel über das Stimmband herabhängend, links das Stimmband fast frei von der Wucherung; nur am hintern Ende, nahe dem Aryknorpel, zwei kleine Linsengrosse Knötchen, die aber ihrer festen Anheftung wegen nicht durch die laryngotomische Wunde zu erreichen waren. Der momentane Erfolg war in sofern ein glänzender, als die Patientin sofort vollkommen frei athmen konnte, auch die Stimme sich etwas gebessert hatte. Die Wunde blieb ohne Canüle, unverbunden, um im Falle etwaiger reactiver Schwellung sofort wieder eröffnet werden zu können. Die zwei Linsengrossen Restchen machten im Verlaufe der nächsten 14 Tage noch einige Manipulationen vom Munde aus nöthig, wobei ich im Stande war, sie fast gänzlich mit der Tobold'schen Zange zu entfernen, so dass die Kranke nach 4 Wochen geheilt in ihre Heimath reisen konnte, da sie zu der gänzlichen Entfernung des letzten Knötchens nicht länger in Königsberg bleiben wollte. Stimme fast ganz klar, Allgemeinbefinden beträchtlich gebessert Auf eine Anfrage in diesen Tagen schrieb sie mir, dass sie völlig gesund sei (nach 7 Jahren) und zwar sagt sie: „heiser bin ich nie, habe guten Athem, und bin kräftig." Die Untersuchung der Geschwulst ergab die Charaktere eines Papilloms.

2. Der 2. Fall betrifft einen 33jährigen polnischen Handelsmann, der seit 2 Jahren heiser ohne dyspnoische Erscheinungen, sich im Frühjahr 1866 präsentirte. Die Untersuchung ergab, bei sonst normalen Verhältnissen des Larynx, einen Erbsengrossen, gut gestielt aufsitzenden Polypen vom freien Rande des linken Stimmbandes, ziemlich in der Mitte abgehend. Der Polyp konnte durch forcirte Respirationsbewegungen unwillkürlich nach oben über die Glottis, und wieder zur Trachea hinuntergeschleudert werden, so dass ein hinreichend langer Stiel vorhanden war, um nach Eröffnung des Lig. conoid. mit Sicherheit den Polypen fassen zu können. Bei dem geringen Bildungsgrade des Kranken und

einer grossen Ungeschicklichkeit und Reizbarkeit gingen die Vorübungen nicht im geringsten vorwärts, und da der Kranke sehr arm und ausser Stande war, lange Zeit am Orte zu verbleiben, so entschloss ich mich, ihn in derselben Art wie die vorige Kranke zu operiren. Ich führte die Eröffnung des Ligaments ohne Narkose aus; die Herausförderung des Polypen vermittelst eines Scheerenschnitts bot nicht die geringste Schwierigkeit dar. Am selben Abend demonstrirte ich den Patienten in der Gesellschaft für Heilkunde, und nach 14 Tagen reiste er, nachdem einige Beizungen mit Argent.-Solution, die (wie gewöhnlich) noch restirende Injection des Stimmbandes gehoben hatte, geheilt nach Hause. Die Stimme war klar geworden.

Wir ersehen also, namentlich aus der ersten Krankengeschichte, dass nicht nur Polypen, welche unterhalb der Glottis ihren Sitz haben (wie mein Vater angab), durch die Oeffnung des Lig. conoid. entfernt werden können, sondern ebenfalls solche, die oberhalb der Rima entspringen, vorausgesetzt, dass ihr Stiel lang genug ist, um ihnen eine hinreichende Beweglichkeit zu gestatten. Eine Indication für diese Operation finden wir also bei allen Fällen von gut gestielten Polypen, die sich vom Munde nicht operiren lassen, sei es einer unüberwindlichen Reizbarkeit halber, oder weil eine zu dringende Dyspnoe die künstliche Eröffnung der Luftwege erfordert, vielleicht auch bei Kindern. Dass sich noch recht grosse Tumoren auf diesem Wege extrahiren lassen, lehrt der Mackenzie'sche Fall.

Damit mir aber nicht etwa eine zu grosse Vorliebe für diese Operation, oder Mangel an Ausdauer bei dem Einüben der Kranken vorgeworfen werden könne, will ich erwähnen, dass ich in letzter Zeit 3 Kehlkopfspolypen mit bestem Erfolge per vias naturales entfernt habe. Alle drei sassen an der Uebergangsstelle des mittleren zum vorderen Drittheil am freien Rande des linken Stimmbandes, waren circa Erbsengross, und betrafen: einen 42jährigen Handelsmann, der seit 8 Monaten heiser war, ein 22jähriges Mädchen, seit 7 Monaten heiser, und einen 42jährigen früheren russischen Hautboisten (Hornbläser), der jetzt als Cantor in einer Kirche viel zu singen hatte, und seit 2 Jahren in geringem Grade heiser war. Der erste Fall war in sofern ungewöhnlich schwierig, als der Patient nach einer 6wöchentlichen Uebung und trotz örtlicher Anästhesirung durch Benatzick'sche Lösung nicht im Stande war, auch nur das Einführen der Sonde zu ertragen. Er reiste damals nach Hause und kam nach ½ Jahr wieder. Jetzt

konnte ich endlich, als ich ihn die Zunge nicht mit dem Tuche hervorziehen, sondern ruhig im Munde halten liess, nach weiterer 12tägiger Uebung den Tumor (ein weiches Fibroid) mit der Tobold'schen Zange entfernen. *) Patient war am 24. Juni 1872 operirt worden, und stellte sich mir 5 Monate später vor, zu welcher Zeit er völlig gesund war und die Stelle, an der der Polyp gesessen hatte, nicht mehr zu erkennen war. Bei der zweiten Patientin genügte eine 14tägige Uebung, um die Entfernung des Geschwulstchens mit derselben Zange zu ermöglichen, und dem dritten Kranken konnte ich nach 19tägiger Uebung mit dem ungedeckten, an der Spitze stumpfen Messer seinen derben, straff am freien Stimmbandrande sitzenden Tumor so einschneiden, dass er leicht mit der Zange zu fassen und zu entfernen war. Die Behandlungszeiten bis zur Entlassung betrugen im 1. Falle 6 Wochen, in den beiden andern 25 resp. 27 Tage, weil bei allen Patienten gegen die zurückbleibenden Injectionen der Stimmbänder Inhalationen und Cauterisationen erforderlich waren. Die Sprache war bei allen am Ende der Behandlung normal, obgleich die 2. Patientin unmittelbar nach der Operation fast völlig aphonisch geworden war.

---

*) Störk's Guillotine und gedeckter Schlingenschnürer, welche ich mir in verschiedenen Grössen von Leiter in Wien kommen liess, entsprachen mir nicht den grossen Erwartungen, welche ich auf sie gesetzt hatte; und zwar nur deshalb, weil sie ihres noch immer zu grossen Umfangs halber weniger gut vertragen wurden als ungedeckte Messer oder schlanke Zangen. Die neue Modification, welche Störk seinem Instrumente gegeben hat (Laryngoscopische Operationen II. Folge 1872) wird bewirken, dass man kleine Neubildungen noch dichter an ihrer Insertionsstelle abtragen kann. Uebrigens muss das Instrument bei nicht grosser Empfindlichkeit und gewissem Sitz der Neubildung ausgezeichnete Dienste leisten.

XXVII.

Ueber Beziehungen des Cyclamins zu septischen Erscheinungen

und

zum Auftreten niederer Organismen in höher organisirten Geschöpfen.

Von

Dr. Carl v. Mosengeil,

in Bonn.

Ausser einigen anderen Notizen über Cyclamen europaeum (Arthanita officinalis) und das Alcaloid der Wurzelknollen, das Cyclamin, regte mich besonders eine Notiz im Centralblatt von 1868 pg. 510 zu folgender Arbeit an. Daselbst heisst es in einem Referat: „Vulpian, Arch. de physiol. norm. et pathol. I. 466—469. Développement de vibrions, pendant la vie, dans le sang des grenouilles saines empoisonnées par la Cyclamine. Intoxication de grenouilles par inoculation du sang des grenouilles ainsi empoisonnées. Vulpian hat 1860 (Compt. rend. de la Société de biologie 60, 59) die merkwürdige Thatsache gefunden, dass das Cyclamin bei Fröschen schnelle Zersetzung der Körperflüssigkeiten mit Vibrionenbildung bewirke; auch wenn es in den durchaus unverletzten Magen gebracht wird, tritt, wie Vulpian seitdem gefunden hat, diese Wirkung ein. Im Blute findet man bewegliche Körperchen, die vermuthlich aus dem von Vibrionen wimmelnden Digestionsapparat hineingelangt sind. Bringt man Blut eines solchen Thieres unter die Haut eines anderen, so tritt in diesem bald derselbe Process ein. Die vergifteten, resp. geimpften Thiere riechen faulig, das Blut ist dunkel

und röthet sich nicht an der Luft; die Blutkörperchen sind erhalten; die Thiere sterben nach kurzer Zeit.“ — Diese Mittheilung musste in einer Zeit, in welcher das Sepsin die von Hallier und anderen wieder aufgenommene Schönlein'sche Pilz- und Vibrionen-Theorie der Sepsis bekämpfte, mich als Chirurgen interessiren. Einestheils wird der Sepsin-Theorie dabei eine Unterstützung, andrerseits der die Genese der Sepsis auf niedre Organismen zurückführenden Anschauung eine Vermittlung mit jener geboten. — Die Pflanzenphysiologen sind in vielen Fällen den Thierphysiologen vorausgeeilt, weil die morphotischen Verhältnisse der Pflanzen leichter zu studiren sind, mit den Produkten der Pflanzenwelt sich leichter arbeiten lässt, sowohl in chemischer, wie physikalischer Hinsicht. Ebenso könnte ja möglicher Weise aus Cyclamenknollen direkt ein Stoff leichter zu bereiten, sicherer und bequemer mit ihm zu arbeiten sein, als es das durch Fäulniss von Hefepilzen oder Eiweisskörpern thierischer Natur entstehende Sepsin erlaubt. Findet sich wirklich ein solcher Körper in genannten Knollen, der, soweit es eine Constanz der chemischen Zusammensetzung giebt, von solcher ist und auf den Organismus septisch vergiftend einwirkt, so gewinnt die Dorpater Entdeckung durch dies Pendant einen neuen Stützpunkt; denn was in einem Fall richtig ist, kann es im anderen auch sein. Da Vulpian im Falle der Anwesenheit des Cyclamins Vibrionenbildung beobachtet hat, die bei Fäulniss thierischer Theile auch stets vorhanden zu sein scheinen, wird sich, im Falle der richtigen Beobachtung V.'s, der Schluss ziehen lassen, dass Cyclamin selbst, oder die durch seine Einwirkung auf thierische Theile hervorgehenden Produkte für Vibrionenentwicklung besonders günstig sind. Das dem Cyclamin in seinen Wirkungen (der septischen Intoxication), vielleicht sogar in seiner Constitution ähnliche Sepsin würde uns dann auch als für Vibrionenbildung besonders günstig scheinen müssen, bereitet unsrer Theorie darüber nur die Schwierigkeit, dass wir bisher annehmen konnten, dass es, das Sepsin, einerseits der mit Vibrionen begleiteten Fäulniss günstig, andrerseits selbst erst durch niedre Organismen entstehe, man wird sich demnach im Cirkel bewegend sagen: Sepsin bewirkt Fäulnisserscheinungen, bei Fäulnisserscheinungen wird Sepsin gebildet. Ausgeschlossen ist durchaus nicht, dass die Bildung des Sepsins

nicht durch niedre Organismen, die zufällig bei der Fäulniss zugegen sind, erfolgt, sondern dass es ein Produkt, wahrscheinlich Zwischenprodukt in der chemischen Umänderung thierischer Theile bei Fäulniss ist, das auch entstehen würde, wenn keine Vibrionen und Pilze zugegen wären. Beim Cyclamin wird man wenigstens mit grösster Wahrscheinlichkeit annehmen müssen, dass seine Entstehung ohne Betheiligung niedrer Organismen erfolgt, sie müssten denn die Zellen gerade der Cyclamentheile durchdringen. Mit dem Mikroskop war nichts Derartiges nachzuweisen. Freilich ist jedes Protoplasma niedrer Organismus, und wir müssen sagen, dass Cyclamin zwar ohne Betheiligung niedrer Organismen, aber nicht ohne die des niederen Organismus „Protoplasma" entstehe. Unter geeigneten Umständen lässt sich dann ferner vielleicht durch Gegenwart von Cyclamin bei Abschluss von Substanzen, die mit Keimen niedrer Organismen geschwängert sind, eine Fäulniss thierischer Theile bewirken, ohne dass Vibrionenbildung damit Hand in Hand gehe. Möglicher Weise könnte auch das Experiment erweisen, dass unter solchen Umständen keine Fäulniss eintrete, also doch die Vibrionenkeime die conditio sine qua non seien und Cyclamin nur günstigen Boden für deren Entwicklung abgebe. Eine letzte Möglichkeit wäre, dass sowohl Vibrionen, als die Gegenwart gewisser Körper von bestimmter chemischer Dignität Fäulniss anderer bewirke. In Hinsicht der genannten offenen Fragen wollte ich experimentiren. — Da ich das Cyclamin nicht im Handel bekommen konnte, liess ich mir Knollen kommen und suchte es nach den Vorschriften der darüber handelnden Lehrbücher darzustellen. Wittstein giebt in seinem, „Chemische Pflanzenanalysen, Nördlingen 1868", die Vorschrift zur Darstellung des Cyclamins, dass man die mit H^2O zerriebenen Knollen mit H^2O aufnehmen solle, das Filtrat abdünsten und den Rückstand mit Alkohol ausziehen. Das abgedünstete Filtrat soll das Cyclamin zurücklassen. Anders lautet Gerhardt's Vorschrift (G. organische Chemie, Leipzig 1857, Bd. IV. p. 287), welche möglicher Weise diejenige des Saladin ist. [Dieser hatte das Cycl. oder Arthanitin zuerst dargestellt. (Journ. de chim. méd. VI. 417)]. Sie lautet: Erschöpfen der frischen Wurzelknollen durch Alkohol, Abdampfen des Filtrats, den fast ganz trockenen Rückstand erst mit Aether (der nur wenig löst, Fett und Farb-

stoff), dann mit kaltem Wasser behandeln. Der unlöslich bleibende Theil ist Cyclamin, das man durch Alkohol und Thierkohle reinigt. Es soll in farblosen, sehr feinen Nadeln krystallisiren, ohne Geruch, von sehr scharfem, styptischem Geschmack, in 500 Th. H^2O löslich, in Aether und ätherischen Oelen nicht, in Alcohol leicht löslich sein. Bei 100° soll es sich verändern und in Alcohol unlöslich werden. Salpetersäure wandele es in Oxalsäure um, Schwefelsäure theile ihm eine violette Farbe mit (Hauptreaction darauf). Innerlich wirke es abführend und Brechen erregend.

Ich suchte zuerst nach Wittstein's Vorschrift das Cyclamin darzustellen und erhielt eine gelbweisse amorphe Substanz, welche mit Schwefelsäure die vorher angegebene Cyclaminreaction nur schwach gab. Desto stärker und schöner gab der braungelbe, harzige Rückstand, der vom Alkoholauszug blieb, diese Reaction. Der wässrige Auszug war schwach gelb, der nachher mittelst Alkohols erhaltene bräunlich. Ich nahm nun mit den erhaltenen Substanzen folgende Versuche vor, um ihren Einfluss auf Vibrionenbildung oder als Fäulnisserreger zu untersuchen. Ich nahm 3 Gläschen mit Urin und 3 mit Flüssigkeit, die aus einer punktirten Cyste entleert war, (also stickstoffhaltige Flüssigkeiten). In jedem Gläschen war gleich viel Flüssigkeit enthalten und alle wohl verschlossen. In je einem Urin- und Serum-Gläschen fand sich ein Zusatz von dem nach Wittstein dargestellten Cyclamin, in je einem ein solcher von dem harzigen, in Wasser wieder löslichen Rückstand, der vom Alkoholauszug blieb, und je ein Fläschchen blieb zur Controle ohne jeglichen Zusatz. Nach vier Tagen stanken die Flüssigkeiten, welche Zusätze erhalten hatten, sehr, die anderen noch nicht. In dem mit Zusätzen behandelten Urin fanden sich einige wenige Vibrionen und zwar in dem mit dem harzigen Rückstande versetzten mehr, als in dem das Wittstein'sche Cyclamin enthaltenden. In der Cystenflüssigkeit ohne Zusatz fanden sich fast keine Vibrionen, in der mit Zusatz viele sehr kleine, die entweder ein anderes Entwicklungsstadium darstellten, als die Urinbewohner, oder ganz andrer Qualität waren. Auch hier zeigte es sich, dass das Fläschchen mit Zusatz des harzigen Rückstandes mehr Organismen enthielt, als das mit dem durch Alcohol ausgezogenen Körper. — Dieser bei beiden Experimentalflüssigkeiten gefundene Umstand veranlasste den Glauben bei mir, dass Vulpian's Be-

obachtung richtig sei, dass Cyclamin der Fäulniss und Entwicklung von Vibrionen günstig sei, dass aber eine andere Methode der Cyclamindarstellung gewählt werden müsse, da das hier als Endprodukt gewonnene angebliche Cyclamin in der beobachteten Hinsicht weniger wirksam war, als das harzige Produkt, das nach dem vielleicht nicht völligen Auszug des Cyclamins restirte. Auch war ja die Schwefelsäurereaction bei jenem deutlicher, als bei diesem. Ich wandte mich, nachdem ich vorher noch constatirt, dass der Unterschied der aufbewahrten Präparate hinsichtlich des Geruchs und der Vibrionenbildung noch bedeutender geworden, zur Gerhardt'schen Darstellungsmethode. Mit Alcohol zog ich aus den zerschnittenen und zerquetschten Knollen eine reichliche braune, klebrige Masse aus. Durch Behandlung mit Aether wurde der Farbstoff entfernt, welcher nach Abdünsten des Aethers als geringe Menge braunen Oels zurückblieb. Von der braunen Masse blieb nach Behandlung mit Aether eine weiss-gelbe, zähe, klebrige Masse. Aus ihr sollte, nach Auszug mit Wasser und Abdampfen des Filtrats, Cyclamin dargestellt werden. Sie löste sich aber ganz in Wasser auf, das Filtrat ging trübe durch das Filter und zeigte bei starker Vergrösserung einen Reichthum kleiner Kügelchen, die in lebhaftester Molekularbewegung sich befanden. Die Kügelchen waren von der verschiedensten Grösse und wuchsen sehr, wenn das Präparat einige Zeit ruhig gestanden. Als die Lösung allmälig eingedampft wurde, dunkelte sich ihre Färbung, sie wurde gelber, und nach zweitägigem Stehen an der Luft braun. Sie zeigte noch dieselben Kügelchen, die grösseren weiter oben, die kleinen mehr unten, aber keine Spur lebender Wesen. Da ich bei neuen Versuchen das Cyclamin doch nur in Lösung als Zusatz gebrauchen konnte, betrachtete ich die nunmehr vom Lichte abgeschlossene Flüssigkeit des wässrigen Auszuges als diese Lösung. Einen Theil hatte ich abgedampft, um das Cyclamin trocken und nach der noch nöthigen Reinigung womöglich, wie es Gerhardt angiebt, in Crystallen darzustellen. Ich erhielt nur ein weiss-gelbes amorphes Pulver. — Ich setzte diesmal die Cyclaminlösung zu destillirtem Wasser mit Eiweisswürfeln. Zur Controle stellte ich Eiweisswürfel in Aq. dest. allein mit auf. Nach 2 Tagen waren in der mit Cyclamin angesetzten Flüssigkeit gar keine Organismen zu beobachten, während in der nur Eiweiss-

würfel und Aq. dest. enthaltenden Flasche viele, aber sehr kleine Bakterien sich fanden, die meist bewegungslos waren und mehrfach in geordneten Reihen lagen. Noch zwei Tage später zeigte das Cyclaminpräparat einzelne Bakterien, das Controlpräparat ohne Cyclamin keine Bakterien mehr, aber eine enorme Menge runder, vibrirender, den Parametien ähnlicher, aber kleinerer Infusorien. Beide Präparate rochen jetzt, das ohne Cyclamin aber stärker. Nach ferneren 4 Tagen waren in dem Cyclaminpräparat unendlich viele, selbst mit dem stärksten Immersionssystem nicht deutlich bestimmbare oder auflösbare Granula und Punkte, im Controlpräparate unzählige Bakterien und sehr viele der vorhergenannten Infusorien. In späterer Zeit starben die Infusorien aus. Beide Präparate waren gleich trübe und stinkend. — Derartige Versuche stellte ich jetzt mehrere an, bekam aber durchaus keine übereinstimmenden Resultate; bald schienen die mit Cyclamin versetzten Flüssigkeiten, bald die ohne dasselbe hingestellten die stärkeren Symptome von Fäulniss zu geben, sei es nun hinsichtlich der Geruchsreaktion, oder hinsichtlich des Auftretens niedrer Organismen. Die mikroskopisch beobachteten Gebilde waren Bakterien, Vibrionen, feinste Punkte und Infusorien. Die angewandten Körper, auf welche ich reagiren liess, waren Urin, Hydrocelenflüssigkeit, Serum aus anderen pathologischen Gebilden, Eiweiss aus Hühnereiern (gekocht und roh), sowie Muskelfleisch von Warm- und Kaltblütern. Da ich zu keinem klaren Resultate kam, und da die von mir angewandten Darstellungsmethoden des Cyclamins so verschieden waren (die Recepte zur Darstellung nach Wittstein und Gerhardt ja fast entgegengesetzt lauten), so gab ich vor der Hand diesen Weg, die Wirkung des Cyclamins zu erforschen auf und wollte, wie Vulpian, zuvörderst Injectionen desselben bei Thieren vornehmen. Der Frosch, der Freund der Physiologen, hielt auch hier zuerst her: Es wurden subcutane Einspritzungen mit den verschiedenen Lösungen von Cyclamin gemacht, die ich bereitet, soweit sie mir noch zu Gebote standen, und welche wohl nur Lösungen von Gemischen alkoholischer oder wässriger Extrakte der Cyclaminknollen, aber keine reinen Cyclaminlösungen waren. Auch die Substanzen wurden injicirt, welche direkt durch Auszug der Knollen extrahirt worden waren. Vor der Injektion wurden die Flüssigkeiten mikroskopisch untersucht.

Frisch bereitete Lösungen enthielten keine Organismen, solche die zwei Tage alt waren, meist aber und zwar besonders die Lösungen der direkt gewonnenen Extrakte. Die Lösungen der Endprodukte meiner Gerhardt'- oder Wittstein'schen Cyclaminfabrikation schienen schwieriger sich zur Vibrionenentwicklung verstehen zu wollen. — Waren nun in der Injectionsmasse Vibrionen, so fanden sich auch im Froschblute solche wieder, wenn auch meist schwerer nachweisbar. Waren vorher in der Injektionsflüssigkeit keine vorhanden gewesen, so fand ich sie nie im Froschblut später. Die übrigen Wirkungen der Injectionen auf die Frösche betreffend, so waren sie von deletärer Wirkung sämmtlich, auch wenn nur sehr kleine Quantitäten beigebracht wurden. Der Tod erfolgte stets bei meinen Versuchen, nur war die Zeit, in welcher er nach der Applikation des Giftes eintrat, eine sehr verschiedene und im Allgemeinen in gewisser Proportion zur angewandten Dosis stehend. Ich komme auf die Detailbeobachtungen in der Wirkung des C. zurück und will, sie hier ganz übergehend, den Gang meiner weiteren Untersuchungen beschreiben. Es kam in der Zeit die vortreffliche Arbeit des Prof. Schroff über Cyclamin (Zeitschrift der K. K. Gesellschaft der Aerzte zu Wien 1859. No. 21 u. 22) in meine Hände. Daselbst wird das Martius'sche Verfahren zur Darstellung des Cycl. angegeben, wonach nunmehr auch das zu meinen ferneren Versuchen benutzte Cycl. fabricirt worden ist. Die Darstellung beruht darauf, dass es in heissem Alcohol leicht, in kaltem nicht oder sehr schwer löslich ist, während die übrigen durch heissen Alcohol aus den Knollen mit extrahirten Substanzen in kaltem Alcohol gelöst bleiben. Ich will vor der Hand bemerken, dass das Martius'sche Cycl. gleichfalls amorph war, ein weisses Pulver darstellend, und dass ich mit den früher angewandten Methoden zur Darstellung des Cycl. wenigstens Cyclaminhaltige Substanzen bekommen haben musste. Ehe ich meine Resultate mit den von Schroff gefundenen vergleiche, will ich die Versuche selbst beschreiben, wie ich sie der Zeit nach anstellte.

1. 8. Nov. 0,01 Cycl. in 1,0 HO_2 gelöst, wurde einem mittelstarken Frosch injicirt. — Da ich gehört, dass im Laboratorium des mir befreundeten Prof. Binz, der mich zu dieser Arbeit angeregt, solche Injektionen gemacht, und, ob damit in Zusammenhang stehend oder nicht, danach grosser Reichthum weisser Blutkörperchen beobachtet worden sei, so behielt ich diesen Punkt im Auge und

stellte demnach meine Versuche an. Vor der Injektion entnahm ich einer Rückenhautfalte des Frosches einen Tropfen Blut, dessen morphotische Bestandtheile zum grösseren Theil aus farblosen Blutkörperchen bestanden: ich hatte wahrscheinlich eine der an dieser Stelle des Blutabzapfens so häufigen Lymphbahnen, vielleicht gar eins „der Lymphherzen" mit verletzt. Der vorher sehr lebhafte Frosch wurde nach der Injection schnell weniger beweglich, und watschelte wie eine Kröte. Nach ½ Stunde hatte er sich etwas erholt, wonach er eine neue Dosis von derselben Grösse bekam. Da traten sofort Lähmungserscheinungen ein, der Frosch blies sich auf und starb nach 20 Minuten. Durch einen feinen Bindfaden hatte ich das eine Hinterbein in der ganzen Peripherie vor der ersten Injektion schon unterbunden, so dass also, da die Blutcirculation gehemmt sein musste, keine oder nur wenig von der Injectionsflüssigkeit dorthin gelangen konnte. Bei nach dem Tode vorgenommenen Reizungsversuchen zeigte es sich, dass in diesem unterbunden gewesenen Beine die Reactionsfähigkeit sowohl bei galvanischen, als chemischen Reizen noch ziemlich lang die der übrigen Bewegungsorgane des Thieres überdauerte; doch blieb dieselbe bei einem nicht mit Cyclamin vergifteten, aber zur gleichen Zeit wie jener starb, mechanisch getödteten Frosche noch viel länger, als in der unterbundenen Extremität. Bei dem vergifteten Frosche suchte ich die Responsibilität der Centralorgane auf vorausgegangene periphere Reize der Art zu prüfen, dass ich die der Froschhaut so empfindliche Essigsäure anfangs verdünnt, später concentrirter applicirte. Die Reflexzuckungen hörten sehr bald auf.

2. Zu gleicher Zeit nahm ich mit einem andern Frosche folgendes Experiment vor: Ich häutete ihn mit Ausnahme des einen Hinterbeines ab. Diesem und dem gleichnamigen Vorderbein injicirte ich je eine Portion von nicht ganz (weil etwas davon bei der Injektion verloren ging), 0,01 Cycl. intramuskulär. Hier traten die Lähmungserscheinungen sofort in den injicirten Extremitäten ein, nach einiger Zeit schwächer in den übrigen Körpertheilen. Die ersteren verloren sehr schnell ihre Zuckungsfähigkeit nach galvanischen Reizversuchen. Der Tod, dessen Eintreten nicht scharf begrenzt war, erfolgte 50—55 Minuten nach der Injection. Die Muskeln der nicht direkt vergifteten Extremitäten zuckten noch 6 Stunden nach dem Tode bei Reizung ziemlich stark, die andern ¼ Stunde nach dem Tode weder bei direkter, noch bei indirekter Reizung. Bei den mikroskopischen Analysen des Blutes dieser beiden Frösche kam nichts heraus hinsichtlich der Vermehrung weisser Blutkörperchen; freilich war auch die Zeit, welche den Fröschen zum Leben übrig blieb, um durch das ihnen incorporirte Cyclamin in ihnen weisse Blutkörperchen entstehen zu lassen, eine gar zu kurze. Doch will ich gleich hier bemerken, dass bei den folgenden Versuchen, wobei ich später Frösche Tage und Wochen lang am Leben erhielt, das Resultat, soweit meine Beobachtungen reichten, durchaus negativ war: Ich hatte auch das Blut cyclaminisirter Frösche mit dem direkt abgeschlachteter verglichen, sowohl Blut aus peripheren Stellen, als solches aus den Herzkammern. Ich fand durchaus keine gleichen Resultate. Man musste sich sehr in Acht nehmen, nicht Blut oder Lymphe aus den subcutanen Regionen mit zu dem zu untersuchenden zu bekommen, da hier der Reichthum an weissen Blutkörperchen oft enorm

war. Uebrigens zeigten nicht nur verschiedene Stellen desselben Individuums, sondern auch die verschiedenen Individuen sich sehr verschieden im relativen Gehalt weisser Blutkörperchen. — Dass ich die ganze Sache erwähne, hat nur darin seinen Grund, dass es ja durchaus nicht unmöglich wäre, dass die Beobachtung eine richtige gewesen (und dann wäre es eine sehr interessante). Bei dem Versuch 2. hatte ich aber eine andere Beobachtung gemacht, die ich parenthetisch hier erwähnen will, und worüber ich mir weitere Versuche vorbehalten habe: Als ich Reflexbewegungen nach peripheren Hautreizen erzielen wollte, nahm ich, wie erwähnt, Essigsäure. Als die verdünnte Säure nicht mehr Reiz genug bot, um Reflexe auszulösen (bei stärkerer Säure gelang es), wollte ich den Reiz mittelst verdünnter Säure auf eine besonders empfindliche Stelle appliciren und wählte die Cornea. Der gehoffte Erfolg war momentan noch einmal vorhanden, aber trat ferner nicht mehr hervor. Es bildete sich aber eine Hornhauttrübung. Kurze Zeit danach machte ich Reizversuche mit dem Induktionsstrom, sowohl direkt Nerv und Muskel reizend, als centripetal wirkend, um auch hier Reflexbewegungen zu erzielen. So applicirte ich auch den Strom auf die Cornea und fand, dass die Trübung sich verringerte, nach mehreren Minuten sogar völlig schwand. Die Membrana nictitans, so wie Oberlid waren vorher excidirt, so dass durch sie nicht ein Abwischen einer oberflächlichen getrübten Epithelschicht hat stattfinden können. Ich kehre nach dieser Abschweifung zurück.

3. 10. Nov. 69. Einem starken, sehr lebendigen Frosch, Weibchen, wurde früh $\frac{1}{4}$10 0,004 Cycl. injicirt. Um 10 Uhr ist er matter, um $\frac{1}{4}$11 Uhr durch Stacheln nicht mehr zum Springen zu bewegen. Um 2 Uhr ist er ziemlich aufgeblasen. Abends völlig gelähmt, am andern Abend 9 Uhr ist er todt. Durch den Induktionsstrom sind die Muskeln noch direkt reizbar nach dem Tode; die indirekte Reizbarkeit hat aufgehört. Mikroskopisch entdeckt man im Blut der subcutanen Gefässe und in den subcutanen Lymphräumen einige Detritusmassen, im Herzblut jedoch nicht. Vibrionen sind nicht nachweisbar (bei starkem Immersionssystem), wie sie es auch bei den vorhergegangenen Fällen nicht waren. Ich erwähnte dies negative Resultat damals nicht, weil man in der kurzen Zeit, welche diese ersten Frösche nur noch lebten, kaum eine besondre Vibrionenentwicklung erwarten konnte.

4. u. 5. 5. XII. 69. Früh 10 Uhr injicirte ich subcutan einem starken braunen Frosch 0,01 Cycl. in 1,0 H^2O gelöst, und 0,02 Cycl. in 2,0 H^2O gelöst einem starken schwarzen Frosch. Anfangs zeigte sich bei beiden grosse Unruhe; der schwarze Frosch sprang öfter in die Höhe und fiel dabei meist auf den Rücken, auf dem er dann liegen blieb, bis ich ihn aufhob. Die linke Seite, auf der ich beiden Fröschen die Injektion gemacht, war schwächer bei Muskelactionen betheiligt. Um 10$\frac{1}{4}$ waren beide Thiere viel weniger lebhaft, der schwarze links evident mehr gelähmt als rechts. Um 10$\frac{1}{2}$ machten die Frösche nach Reizung mit einem Stäbchen jeder seinen letzten Sprung, seitdem watschelten sie nur noch, wenn man Bewegungen veranlasste. Dabei machten sie viel Schaum im Wasser, (ähnlich wie wässrige Cyclaminlösung beim Schütteln schäumt). Um 10$\frac{3}{4}$ ist der schwarze Frosch, welcher die doppelte Dosis bekommen, deutlich stärker gelähmt als der andre. Das Wasser, mit dem die Frösche wiederholt

frisch begossen worden, wurde schnell trübe von abgestossenen Epithelfetzen und Schleim herrührend, und zeigte immer noch viel Schaum. Um 3½ Nachmittags starb der schwarze Frosch, auf elektrischen Reiz folgten aber noch Zuckungen. Der braune lebte noch, athmete und bewegte die Augen; andre willkürliche Bewegungen schienen nicht mehr möglich. — Das Blut des schwarzen Frosches enthielt viele weisse Blutkörperchen und viel körnige Detritusmassen von unbestimmter Qualität, aber weder fettartig noch gar mit Vibrionen oder niedern Organismen zu verwechseln, vielleicht zerquetschte Fibringerinnsel. Die Muskeln waren in ihren postmortalen Zuckungen bei direktem Reiz stärker, als bei indirectem, doch waren nach letzterem überhaupt Anfangs noch Zuckungen zu erreichen, die aber viel schneller sich verloren, als die nach directem Muskelreiz (per Induktionsstrom). — Abends 7 Uhr zeigte der braune Frosch nur noch minimale Bewegungen bei äusseren Reizen; nur nach elektrischen Schlägen stärkere, er athmete nicht mehr, war nicht aufgeblasen, wie es auch der schwarze nicht gewesen war. Am 7. Dec., Mittags gegen 12 Uhr, war der braune Frosch auch gestorben, nachdem alle Lebenserscheinungen an ihm allmälig schwächer und schwächer geworden, so dass sich keine bestimmte Zeit des Sterbens hatte beobachten lassen. Seine Muskeln zuckten selbst bei direkten starken Induktionsschlägen kaum. Bei der bald nach dem Tode (2½ Uhr Nachmittags) vorgenommenen Section zeigte sich die Bauchmuskulatur stark geröthet und injicirt (beim schwarzen war es nur an der Einstichseite der Injectionsspritze gewesen). Es zeigte sich eine gewisse Starre der Muskulatur (unter dem Mikroskop zeigten die Muskelfasern mehrfach eine körnige Veränderung, ähnlich wie bei der von Vielen sogenannten amyloiden Degeneration, z. B. nach Typhus). Die Mesenterialgefässe waren erweitert, prall gefüllt und roth. Das Rectum enthielt gelbgrüne Massen, das Herz war electrisch nicht mehr reizbar. (Dasselbe war es auch beim schwarzen Frosch unmittelbar nach dem Tode nicht mehr gewesen, während die übrige quergestreifte Muskulatur es noch war). Der Magen war prall gefüllt, aber enthielt gar keine Ingesta, sondern nur Magensecrete, die gallertige Consistenz hatten. Das Blut im Herzen enthielt verhältnissmässig wenig weisse Blutkörperchen, aber viele rothe von abweichender Beschaffenheit; manche waren rund und ohne Kern, oder mit seitlich gelegenem, einfachen oder doppeltem Kerne, andere hatten zwar mehr oder minder normale Ovalform, aber enthielten mehrere Kerne; ferner fanden sich rothe mit grossem Kerne und selbst von übergewöhnlicher Grösse dabei. Die Viscera waren sämmtlich hyperämisch, die Lungen collabirt, aber auch stark injicirt. Der linke Vorhof des Herzens war stark erweitert und enthielt viel Blut, die Ventrikel waren beide contrahirt. — Nach beendeter Section wieder vorgenommene Versuche, die Muskeln elektrisch zu reizen, zeigten gar keine indirecte (vom Nerv ausgehende) Erregbarkeit, während bei directem Reiz noch schwache Zuckungen erfolgten. Die Nerven hatten jedoch ihre physikalische Leitungsfähigkeit des Inductionsstroms behalten; denn wenn man die eine Elektrode an ihn, die andere an den Muskel hielt, erhielt man Zuckungen.

6. Am 8. December 1869 früh 10 Uhr wurde einem Frosch von mittlerer Grösse 0,005 Cycl., vom Rücken aus injicirt. Er blies sich dabei schwach

auf, vielleicht war, — der Frosch zuckte gerade beim Einstich der Canüle lebhaft, — die Lunge verletzt. 5 Minuten nach der Injection war der Frosch schon paretisch. Eine mit Essigsäure gemachte Hornhauttrübung verschwand auch hier nach Application des Inductionsstromes. Abends um 11 fand ich den Frosch todt. Am 9. December früh 9 Uhr machte ich die Section. Es fand sich diesmal keine Röthung der Bauchmuskulatur, aber Sehnenflecke daselbst, die mir auffielen, weil ich sie bei dem letztvergifteten auch gefunden. In den subcutanen Lymphräumen war reichlich blutiges Serum enthalten. Das Herz war durch keinen Reiz zur Contraction zu bringen. Die rothen Blutkörperchen zeigen auch hier ein eigenthümliches Verhalten: Sie werden anfänglich rund, die Zellkerne werden deutlich, nähern sich der Peripherie, buchten das die äussere Wandung repräsentirende Protopasma aus und treten schliesslich selbst aus. Es ist dies Verhalten der Blutkörperchen nach Einspritzungen von Cyclaminlösungen vielleicht eine Folge der wässerigen Verdünnung des Blutes und nur als Quellung der Blutkörperchen bis zum Bersten und dadurch bedingtes Freiwerden der Kerne aufzufassen. Aber die Injection wurde nicht in ein Blutgefäss sondern nur in die subcutanen Lymphcavernen gemacht. Zur Vergleichung stellte ich Versuche mit in gleicher Weise bewirkter Injection von destillirtem Wasser allein an. Als ich danach diese Veränderung der Blutkörperchen nicht fand, nahm ich eine schwache Curarelösung (das Curare, welches ich anwandte, stammte von einer kleinen Dosis, welche mir im Jahre 1866 bei einem Besuche in Rotterdam Herr Rinderhoff, Director des dortigen grossen Krankenhauses, schenkte, und welches sehr wirksam ist). Ich will den Versuch als

7. schildern. Um ½5 Nachmittags bekam ein grosser lebhafter Frosch eine sehr verdünnte Curarelösung injicirt. 6 Minuten danach werden die Sprünge des Thieres, die zuerst nach der Injection sehr lebhaft waren, plötzlich ganz schwach bei elektrischem Tetanisiren. Nach 15 Minuten kann man selbst mit den stärksten Inductionsschlägen nur ganz schwache Muskelcontractionen erzielen, die keinen Sprung mehr bewirken können. Nach ½ Stunde konnte man bequem idiomusculäre Zuckungen bei entsprechend applicirten Reizen hervorrufen, doch keine indirecten. Nur wenn man sehr lange intrapolare Nervenstrecken nahm, bekam man (wohl weil sich Stromesschleifen bildeten) minimale Zuckungen. Bei der Section des Frosches zeigte es sich, dass er enorm blutreich war, das Herz zuckte noch mit 30—40 Schlägen pro Minute und wurden diese nach vorausgegangener elektrischer Reizung, welche natürlich eine einzige langdauernde Contraction zuerst zur Folge hatte, um etwa 10 pro Minute vermehrt. Die Herzcontractionen waren der Art, dass tricrotische Schläge entstanden. Ausgeschnittene Muskelstücke zuckten noch auf Reiz, wie es auch bei cyclaminisirten Fröschen der Fall ist. In den Blutkörperchen sind meist grosse, nicht scharf contourirte, oft kaum zu erkennende Kerne, aber von den bei cyclaminisirten Fröschen gefundenen vorher erwähnten Veränderungen der rothen Blutkörperchen fand sich nichts.

8. Am 14. December Abends 10 Uhr nahm ich eine sehr kleine Quantität Cyclamin, nämlich nur 0,001 und injicirte es einem Frosche in den einen Oberschenkel. Dieser Frosch zeigte Anfangs eine geringe Affection, schien sich

aber wieder etwas zu erholen, bis er am andern Morgen (am 15.) müde und schwer zu Bewegungen zu veranlassen war. Er führte nun noch 13 – 14 Tage lang ein faules, träges Dasein, bis er allmälig starb. Am 28. December war er wenigstens todt und zeigte ein sehr eigenthümliches Ansehen: Er war sehr stark aufgeblasen und hydropisch, so dass er wie ganz bedeutend gewachsen aussah. Seine rechte Trommelblase war hervorgetrieben, alle weichen Gewebe hydropisch, also auch Hydrämie vorhanden. Die rothen Blutkörperchen schienen geschrumpft, weisse fehlten fast gänzlich. Die subcutanen Lymphräume waren stark mit Serum gefüllt, und auch hier fehlten die weissen Blut- und Lymphkörperchen fast gänzlich. Die Herzvorkammern waren stark gefüllt, die Ventrikel leer. Das Herzblut sah dunkel aus. Die Muskeln waren sehr bleich. Milz und Leber geschwollen. Im Abdomen Ascites, der Magen stark aufgebläht und mit glasigem Schleim gefüllt; die Nieren sehr gelb und blutleer, relativ klein, Muskelzuckungen waren auf keine Weise mehr zu erreichen. Bei mikroskopischer Analyse zeigten sich Vibrionen; aber der Tod konnte schon 12 Stunden vor der Sektion erfolgt und dieselben eingewandert sein.

●. Am 15., Abends 9 Uhr, wurde einem Meerschweinchen 0,01 Cyclamin in die linke hintere Oberschenkelgegend injicirt. 10 Minuten lang kamen einzelne Klagelaute hervor, alsdann dauerndes Gewimmer. Anfangs wildes Laufen und Angst, wenn man sich näherte. Allmälig wurde das Thier etwas schwerfällig und liess sich sogar leichter ergreifen, als früher vor der Einspritzung. Nachts klagte es noch öfter durch Schreien und hatte einigemale Schüttelparoxysmen (um nicht zu sagen Schüttelfröste, denen die Erscheinung vollständig glich). Eine Stunde vor der Injection des Cycl. hatte ich eine kleine Hautwunde etwa 1 Zoll von der späteren Injectionsstelle entfernt, angelegt. Dies geschah sowohl, um Blut zur mikroskopischen Untersuchung zu erlangen, mit dem ich später Blut des Thieres, nachdem es einige Zeit unter der Einwirkung des Giftes gelebt, vergleichen wollte, als um zu sehen, wie sich die Wunde bei einem derartig tractirten Thiere verhielte; aus dieser Wunde floss nun schon während der ersten Nacht blutiges Serum. Zwei Tage nach der Injection war eine Fläche von etwa einem Quadratzoll rings um die Einstichstelle der Canüle herum der Haare entblösst und nässte schwach. Mit der Zeit vertrocknete die Haut daselbst, schrumpfte und sah wie dunkelbraunes verknittertes Pergament aus. Am 19., also 3½ Tag nach der Injection, befand sich mehr als die Hälfte der ganzen Bauchhaut in ähnlichem Process: die Haare fielen aus und die Haut daselbst nässte. Das Thier war wenig munter und träge, es liess sich leicht greifen, aber schrie dabei. Am 26. wurde die theils direct nekrotisch gewordene Haut (die am Bauche), die theils vertrocknete (um die Einspritzstellen herum) durch Eiterung abgestossen. Der Eiter war ichorös und sehr übelriechend. Am 28. ist das Thier wieder lebhafter, frisst besser und giebt Töne von sich, die auf Wohlbehagen deuten. Der Stuhlgang, der bis dahin oft diarrhoisch war, zeigte sich wieder normal. Die Wunden heilten bald; doch blieben bedeutende narbige Contracturen, die z. B. hochgradige Verstellung der einen hinteren Extremität bedingten und den Gebrauch derselben sehr beschränkten. In den während des Verlaufs der Vergiftung dem Thiere bisweilen entnommenen Blut-

proben konnte ich nie besondere Eigenheiten mikroskopisch entdecken. Ich entnahm den Blutstropfen meist der Haut des Ohres, wo ich ohne besondere Verletzung es erreichen konnte; auch zeigte sich nie eine besondere Störung im Verheilen dieser kleinen Wunden, obgleich der üble Process an Bauch und Oberschenkel damals noch in Gang war.

10. Bei einem starken männlichen Kaninchen habe ich später (am 11. Februar 1872, früh 11 Uhr) 0,011 Cycl. subcutan in den linken Oberschenkel injicirt. Vorher hatte das Thier 128 Pulse in der Minute und im After eine Temperatur von 100,4° F. Um ½6 Abends zeigte das Thermometer 103,2 F. und der Puls eine Frequenz von 154 pro Minute.

10. Februar, früh 8½:

103,1° F. 168 Pulse;

12. Februar, früh 9:

102,7° F. 136 Pulse; Haut am linken Oberschenkel sehr geschwollen und entzündet. In dieselbe wurde 0,016 Cycl. subcutan injicirt. Danach zeigte sich Abends ½8:

104,3 F. Ueber 200 Pulse.

13. Februar, früh 9:

102,3 F. und 178 Pulse. Profuse Diarrhöen. Haut an Injectionsstelle pergamentartig.

14. Februar, früh:

103,0° F. 168 Pulse. Nachts Diarrhöe.

Abends 101,8° F. 168 Pulse.

15. Februar, früh 100,9° F. 150 „

„ „ Abends 103,2° F. 164 „ Danach Erholung, ohne dass, wie bei dem Meerschweinchen, besondere narbige Contracturen entstanden, nicht einmal besondere Nekrosirung der Hautpartien entstand, nur Entzündung, dagegen war das Allgemeinbefinden stark alterirt, wie die Steigerung der Temperatur und Pulsfrequenz ergab. Der Urin wurde meist in abnorm grossen Mengen auf einmal entleert und zeigte mikroskopisch viele Crystalle. Das Futter des Thieres bestand in gelben Rüben und wenig Brod. — Mikroskopische Untersuchungen des Blutes von diesem Kaninchen ergaben nichts Positives, Lähmungserscheinungen waren auch nicht vorhanden. — Ich ging wieder zu gleicher Zeit, nachdem ich die Arbeit so lange hatte ruhen lassen, zu erneuten Versuchen mit Fröschen über, da die Wirkung des Cyclamins auf dieselben bei Weitem eingreifender, als auf Warmblüter ist und sich somit wohl leichter Resultate erhoffen liessen. Folgende Nummern ergeben das dabei Gefundene:

11. und **12.** Am 9. Februar 1872, früh 11 Uhr, wurde einem Frosch 0,0025 Cycl. in den linken Oberschenkel subcutan injicirt. Derselbe blies sich etwas auf und wurde schnell paretisch. Einem andern Frosch wurde dieselbe Menge in eine Rückenfalte vorn links subcutan injicirt, wovon das Meiste zu einer früher schon bestehenden Hautwunde am Rücken wieder ausfloss. Die vorher natürlich mikroskopisch untersuchte Injectionsflüssigkeit zeigte keine Organismen. Am Abend desselben Tages zeigte sich bei dem ersteren Versuchsfrosch die linke hintere Extremität, in welche die Injection erfolgt war, auf elec-

trische Inductionsreize völlig gelähmt, die übrigen Extremitäten nicht; beim zweiten Frosch war keine besondere Alteration zu merken. Am 10. Februar war der erste Frosch fast in seiner ganzen Muskulatur paretisch und die linke hintere Extremität dunkel decolorirt. Der zweite Frosch war nur wenig paretisch und etwas schwer beweglich. Am 11. Abends war der erste Frosch todt, hydropisch aufgeblasen, das linke Hinterbein dunkel verfärbt und ausgestreckt. Es fand sich eine ziemlich beträchtliche Todtenstarre, ausser am injicirten Beine. Dieses zeigte eine stark blutig verfärbte Muskulatur, ebenso die linke Bauchwand. Die idiomuskuläre Reizbarkeit (Inductionsstrom) im Gastrocnemius schwach erhalten, die indirekte total verschwunden. Das Muskelfleisch, welches roth verfärbt war, hatte unter dem Mikroskop seine Querstreifung total verloren, war brüchig und körnig degenerirt. Das Blut zeigte seine rothen Blutkörperchen, weil es erst nach electrischen Reizversuchen mikroskopisch untersucht wurde, nicht mehr normal. Es fanden sich wenig deutliche Kerne nur, meist war im Blutkörperchen eine körnige, multipoläre Protoplasmamasse, welche das wandständige, homogene Protoplasma mit ihren an der Basis breiten, sich schnell zuspitzenden Ausläufern bis an die Peripherie vielfach durchsetzte. Ausserdem fanden sich im Blute viele runde, kleine, freie Körper, welche den Eindruck von Fettkörperchen machten, in allen Grössen vorkamen, meist aber etwas geringeren Durchmesser hatten, als die Kerne der rothen Blutkörperchen. Dabei waren sie stark lichtbrechend. Im Uebrigen fand sich kein positives Resultat. Anders war es bei dem Frosch, bei welchem zwar die gleiche Menge (0,0025 Cycl.) injicirt worden, wovon aber der grössere Theil zu einer der Injectionsstelle nahe gelegenen Hautwunde wieder ausgeflossen war. Er starb erst am 13. Februar, früh. Fast seine ganze Muskulatur zeigte sich durch ausgetretenes Blut dunkel gefärbt Nur die Suralmuskeln waren noch weiss, und auch sie allein zeigten noch bei Application stärkerer Inductionsschläge electrische Reizbarkeit, und auch nur directe. Im Blute dieses Frosches, dessen Körperchen vor den Versuchen auf electrische Reizbarkeit der Muskeln untersucht wurden, waren diese nicht, wie vorher erwähnt, verändert, jedoch fanden sich unzählige Vibrionen, besonders im Blute der Lymphräume, ebenso des Herzens und der Leber. Im Blute dieser letzteren war ausserdem noch viel Detritus vorhanden, weniger im Blute anderer Eingeweide. Freie Kerne waren wenig vorhanden. — Das Herz war, wie die übrigen Muskeln, nicht mehr contractionsfähig und dunkelroth. Ueberhaupt scheint stets das Herz schnell durch Cyclamin afficirt zu werden.

13. und **14.** Da ich in dem letztgenannten Frosche unmittelbar nach dem Tode bei der Untersuchung Vibrionen gefunden, er aber durch eine besonders geringe Cyclaminmenge vergiftet worden war (allerdings eine nicht mehr controlirbare, da von der in 1 Cc. Wasser gelösten Menge von 0,0025 ein beträchtlicher Theil ausgeflossen war), injicirte ich jetzt 2 Fröschen je 0,001 subcutan. Sie wurden, wie der unter Fall 8 erwähnte, durch die gleiche geringe Quantität Cyclamin vergiftet, zeigten ganz ähnliche Vergiftungserscheinungen, die erst allmälig stärker hervortraten. Die Lähmung war am folgenden Tage noch keine vollständige, aber die Thiere sassen still, bliesen sich allmälig mehr und mehr auf, das

Wasser, welches ihnen täglich frisch gegeben wurde, war immer sehr schnell trüb und verunreinigt, besonders durch Schleim und abgestossene Epithelfetzen. Am 10. Tage war der eine Frosch, welcher von Anfang an stärker afficirt geschienen, todt und zeigte bei der Section im Allgemeinen die schon früher bei den anderen Fällen mitgetheilten Symptome. Bei Untersuchung des Blutes fanden sich zahlreiche Vibrionen, im Blute selbst, sowohl als in anderen Flüssigkeiten, wie der Lymphe. Ich untersuchte jetzt sofort den anderen, noch schwaches Leben zeigenden Frosch und fand bei ihm, wenn auch in weniger zahlreicher Menge, gleichfalls Vibrionen. Es schien also, als hätte eine Entwickelung niederer Organismen in einem anderen noch lebenden Organismus stattgefunden, und sei somit die Vulpian'sche Mittheilung bestätigt. Ich nahm demgemäss wieder die früher schon begonnenen Experimente vor, Cyclamin in kleinen Dosen zu verschiedenen Flüssigkeiten und Substanzen zuzusetzen, während gleichwerthige Controlpräparate ohne diesen Zusatz den relativen Einfluss des Cyclamins auf die eintretenden Veränderungen deutlich machen sollten. Würde sich hier die gleichbleibende Wirkung zeigen, dass die cyclaminisirten Präparate frühere, stärkere Entwickelung von Vibrionen, Bacterien und irgend anderen Organismen zeigten, so wäre ein directer Einfluss erhärtet. Es war dies aber nicht der Fall, im Gegentheil schien ein Zusatz von Cyclamin in den meisten Fällen verzögernd auf die Vibrionenbildung zu wirken. Die Substanzen, welche ich unter den eben geschilderten Umständen untersuchte, waren Urin, Cystenflüssigkeit, defibrinirtes Blut, rohes und gekochtes Hühnereiweiss, Rohrzuckerlösung und Muskelsubstanz. — In dem Urin wurde eine schnellere Bildung von Vibrionen und Bacterien nach dem Zusatz beobachtet, als in dem reinen Controlpräparat, ebenso fand sich bei einem in Wasser gelegten Muskelstückchen eines mehrere Tage vorher durch Cyclamininjectionen vergifteten, aber zur Zeit der Entnahme des Muskelstückes noch lebenden Frosches schnelleres Eintreten von putriden Gerüchen und früheres Auftreten von Vibrionen, als bei einem Muskelstücke eines ganz gesunden Frosches. Dagegen war das Verhältniss umgekehrt, wenn man gesundes Muskelfleisch mit Wasser ansetzte und dem einen Präparate Cyclamin zufügte. Das letztere verfiel $1\frac{1}{2}$ - 2 Tage später der Putrescenz. Das Fleisch von Warm- und Kaltblütern verhielt sich in der Hinsicht gleich. Das Eiweiss und die übrigen Flüssigkeiten zeigten nicht stets, aber fast stets dasselbe Resultat, nämlich dass in den mit Cyclamin versetzten Präparaten später, als in den reinen Vibrionen, Bacterien und Pilze auftraten. Zugleich muss aber bemerkt werden, dass nicht stets dieselben Formen in den correspondirenden Präparaten sich zeigten, besonders fiel es mir auf, dass die Vibrionen in den Cyclaminpräparaten meist kleiner und weniger lebhaft waren, als die zur selben Zeit in den Controlpräparaten befindlichen. Zahlreiche Untersuchungen machte ich demnach mit dem Mikroskop, wobei ich mich ausser Hartnack Nr. 9, noch Gundlach'scher Immersionssysteme (Nr. 9 besonders) bediente. Die Resultate waren nicht stets gleich, doch konnte man im Ganzen das Facit ziehen, dass sowohl bei genügendem Luftzutritt, als bei sehr geringem, grösstentheils die mit Cyclamin versetzten Präparate geringere Fäulnisserscheinungen quoad des Geruchs und quoad des Auftretens niederer Organismen zeigten.

Wiederholt fand sich, dass frisches Muskelfleisch mit Wasser angesetzt, eher und stärker faulte, als ein gleichartiges noch mit etwas Cyclamin versetztes Präparat: hingegen faulte, wie ich bei mehreren Proben fand, das Muskelfleisch schneller, das einem durch Cyclamineinspritzung gelähmten Muskel angehörte, als das eines gesunden, oder, wenn er demselben Thiere angehörte, wenigstens minder stark vergifteten Muskels. Der Grund lag entschieden darin, dass der durch Cyclaminvergiftung gelähmte Muskel oft schon viele Tage lang einen sehr geringen Stoffwechsel hatte, gewissermaassen einem langsamen Partialsterben unterlag, also gar nicht als gleichwerthig frischer Muskel zu betrachten war. Hierin liegt wohl auch der Schlüssel zur Erklärung der Vibrionenentwicklung im zwar immer noch lebenden aber schon der regressiven Metamorphose verfallenen Gesammtorganismus des Frosches. Ich machte jetzt mehrere Versuche der ganz gleichen Art und fand in der Mehrzahl der Fälle dasselbe Resultat: Wenn derartig geringe Mengen Cyclamins zur Vergiftung genommen wurden, dass der Frosch zwar allmälig gelähmt wurde, aber doch noch längere Zeit lebte, so fanden sich Vibrionen schon intra vitam adhuc persistentem in ihm. Ob aber in ihm entstanden in noch lebenden, einem, wenn auch verlangsamten Stoffwechsel noch unterworfenen Gewebspartien, oder eingewandert und in den nekrosirenden Partien sich erst festsetzend, konnte ich erst nicht unterscheiden. Ich nahm nun zur Erhärtung meines Erklärungsversuches Controlversuche mit anderen lähmenden Giften vor. Ich bediente mich des Curarin's und Chinin's. 0,001 schwefelsauren Curarins wurden einem Frosche in eine Hautfalte des Rückens, einem anderen dieselbe Menge in eine Hautfalte des einen Oberschenkels gespritzt; der Unterschenkel des anderen Beines war en masse unterbunden. Drei Tage nach der Einspritzung war der letztere todt. Es zeigte sich ziemliche Todtenstarre und schwache Hydropsie. Die Schenkelmuskeln zeigten schwache idiopathische Muskelzuckungen bei elektrischem Reiz, doch war es bei dem Muskel des unterbundenen Beines eher schwächer, als beim anderen. Im subcutanen Lymphcavernensystem war eine leicht gallertig gerinnende Lymphe mit vielen minimalen, sich nicht bewegenden Punkten. Das Blut war ohne alle Vibrionen; alle Eingeweide waren mit dunklem leicht gerinnenden Blute gefüllt, alle Muskeln hell, Herzkammern leer und contrahirt, die Vorkammern strotzend mit dunklem Blute gefüllt. Das Herz zuckte nicht mehr bei Reizen. Ausser im Blute auch sonst nirgends Vibrionen. Der zweite Frosch lebte länger und wurde einen Tag später, als der frühere, noch schwach lebend obducirt. Er war stark hydropisch, zeigte venöse Stauungshyperämien im Hautvenensystem, blieb ohne Zuckung bei indirecten Reizversuchen. Das Abdomen stank bei der Eröffnung, und fanden sich in den Abdominalflüssigkeiten, welche pathologisch vermehrt waren, viele Krystalle, die im optischen Querschnitt ein Quadrat darstellten (vielleicht ein Curarinsalz). Im Herzblut waren gleichfalls einige, aber sehr wenige dieser Krystalle Das Blut zeigte im Uebrigen viel Detritus, und während das Herzblut unversehrte Blutkörperchen zeigte, waren dieselben im Blute peripherer Gegenden mehrfach verändert, besonders häufig ohne Kerne und in der Gestalt unregelmässig geformt. Was aber besonders interessirte, war das Auftreten einiger, wenn auch sehr seltener Vibrionen.

Ich machte nun Injectionen von noch geringeren Curarinmengen und er-

zielte dabei ein längeres Leben der gelähmten Thiere, als bei dem vorhergehenden Versuche. Einzelne Frösche erholten sich auch wieder, wenn man sie Wochen lang ruhig sitzen liess und oft Wasser erneute. Dabei zeigten sie bei der mikroskopischen Analyse mehrfach Vibrionen, aber nie so viel, als die cyclaminisirten Thiere. Der Grund mochte darin liegen, dass die curarinisirten das Wasser, in dem sie sassen, nicht so schnell verdarben, als die anderen. Die mit Cyclamin vergifteten hatten, wenn man nur täglich einmal das Wasser erneute, dasselbe dann stets nach 24 Stunden verdorben, es fanden sich Schleimpartien und abgestossene Epithelfetzen darin und viel früher, ehe im Organismus des Thieres Vibrionen auftraten, zeigten sie sich im Wasser, in welchem die Thiere sassen. Wenn man nicht täglich es erneute, stank es schon, je nach der Temperatur, nach 2—3 Tagen und enthielt dann stets Vibrionen. Bei den durch Curarin vergifteten Thieren blieb das Wasser, in dem sie lebten viel länger klar, als selbst solches Wasser, in dem ganz gesunde Frösche sassen. Die Cyclamin-Frösche machten meist schaumiges Wasser, die Curarin-Frösche nie. — Was nun die mit schwefelsaurem Chinin vergifteten Thiere betrifft, so erhielt ich bei diesen noch ungünstigere Resultate, als bei den Curarin-Fröschen, quoad der Vibrionenentwicklung intra vitam. Es gehörten sehr grosse Quantitäten Chinin's dazu, um einigermaassen Lähmungserscheinungen zu bewirken, so grosse Quanta, dass die Menge des antiseptisch wirkenden Stoffes sicher sehr beträchtlich dem Auftreten der Vibrionen in dem durch ihn bewirkten Lähmungszustand und dadurch bedingten Absterben entgegenwirkte. Die Frösche erholten sich meist allmälig und mussten neue Chinininjectionen erhalten. Dennoch fand ich in einem Chininfrosche sowohl Vibrionen, als Bacterien, aber in geringer Anzahl. Meine Ansicht von der Sache ging nunmehr dahin, dass bei Cyclaminvergiftung, welche übrigens niemals von einem späteren Erholen des Thieres gefolgt war, was doch bei geringeren Curarinmengen bisweilen, bei Chininvergiftungen in der Regel vorkam, eine zunächst folgende Wirkung eintritt, welche secretorische und excretorische Vorgänge auslöst. In dem durch die Excrete verunreinigten Wasser sind dann die günstigsten Bedingungen für Vibrionenentwicklung gegeben, selbst wenn täglich das Wasser erneut wird. Aus dieser Brutstätte wandern dann die kleinen Organismen in den Frosch ein, wo sie sich erhalten konnten, wenn ein allmäliges Absterben durch die gelähmten, in ihrem Stoffwechsel beeinträchtigten Partien stattfand. — Wenn diese Hypothese richtig war, musste sich auch bei Curarefröschen ein Auftreten von Vibrionen intra vitam beobachten lassen, wenn nur die sonst bei Curarevergiftung fehlenden Verhältnisse geschaffen wurden, welche das primäre Entstehen der Vibrionen begünstigte. Ich nahm deshalb einige Frösche, umband ihnen beide hinteren Extremitäten derartig, dass keine Blutcirculation mehr stattfinden konnte. Allmälig starben die umbundenen Partien ab und fingen an zu stinken. In ihnen und in dem selbst sehr oft erneuten Wasser fanden sich nun Vibrionen, in den gesunden Theilen der Frösche jedoch nicht, ausser bisweilen im Tractus intestinalis. Auf keinen Fall schienen jedoch die Vibrionen durch die umbundene Schicht hindurch aus ihrer Brutstätte, den absterbenden Extremitäten, in die gesunde Muskelsubstanz oder in die flüssigen Ge-

webstheile derselben überzuwandern. Lähmte ich jedoch alsdann einen derartig präparirten Frosch durch Curarin, so zeigte sich sehr schnell, selbst bei Anwendung geringer Giftmengen ein Auftreten von Vibrionen im Blut und in den übrigen flüssigen Gewebstheilen. Nahm ich statt Curarin alsdann Cyclamin, und zwar derartige Mengen, dass ich auf schnellen Tod des Versuchsthieres (etwa nach 2 3 Tagen) gefasst sein musste, in welchen Fällen ich bei den früheren Versuchen nie Vibrionen bei der mikroskopischen Untersuchung gefunden, so konnte ich in der Mehrzahl der Fälle dieselben nachweisen. Es scheint also, dass die niederen Organismen oder ihre Keime von aussen einwandern oder einzuwandern versuchen, dass aber dies bei gesundem Organismus verwehrt wird, oder sie bei sonst regelmässigem Stoffwechsel des bedrohten Organismus vernichtet werden, bei sehr herabgesetztem Stoffwechsel oder wirklichem, wenn auch Anfangs nur primärem Nekrosiren einzelner Partien aber ein günstiges Entwickelungsterrain finden.

Dass Cyclamin an und für sich für Entstehen von Fäulnissvorgängen oder Vorgängen verwandter Art günstig wirke, muss ich bestreiten. — Wenn ich bei dieser Arbeit auch nur wesentlich Negatives hinsichtlich der Voraussetzungen oder der gewünschten Resultate gefunden, theile ich sie doch mit, da verschiedene Punkte Interessantes bieten. — Was die sonst noch veröffentlichten Arbeiten über Cyclamin betrifft, so nenne ich zuerst die im Jahre 1859 auf Veranlassung des Medicinal-Collegiums zu Neapel von einer Commission ausgeführte Arbeit: Della Ciclamina e del sugo di Ciclamino esperienze tossicologiche, Rapporto di una Commissione della facoltà medica del supremo Magistrate di Salute. — In dieser wird besonders festgestellt, dass Cyclamin für Fische, zu deren Fang es seit Alters in Italien benutzt wird, specifisch giftig sei. Der Grund liegt wohl darin, dass der Saft der Cyclamenknollen, im Wasser verbreitet, mit durch die Kiemen der Fische strömt, dort aber, da er die Schleimhäute sehr reizt, auch schon in kleinsten Quantitäten schadet, die Fische in ihrem Lufthunger zur Oberfläche treibt, wo sie dann gefangen werden. Ausführlicheres bietet die Arbeit von Prof. Schroff (Nr. 21 und 22 der Zeitschrift der K. K. Gesellschaft der Aerzte zu Wien, Jahrgang 1859). Es wird zuerst das Martius'sche Verfahren der Darstellung des zu den Glycosiden gehörigen Körpers, des Cyclamins erwähnt. Im Gegensatz zu de Luca und Bernard (Leçons sur les effets des substances toxiques. Paris 1857 pag. 304) erklärt Schroff, dass Cyclamin durchaus keine Aehnlichkeit in seiner Wirkung mit Curarin habe. Pelican erklärt

(Beiträge zur gerichtlichen Medicin, Toxicologie und Pharmacodynamik, Würzburg 1858) die schwächenden Wirkungen des Cyclamins auf die Bewegungsorgane als untergeordnete Erscheinungen, spricht sich aber nicht direct gegen die Ansicht aus, dass Aehnlichkeit mit Curarewirkung vorhanden sei. Nach meinen Versuchen möchte ich allerdings diese letztere finden, nur tritt bei Cyclamin die Wirkung langsamer und relativ schwächer ein. Was die sonst noch gefundene leichte Irritabilität der Schleimhäute, besonders des Tractus respiratorius betrifft, so kann ich sie nur bestätigen, habe jedoch, da für meine Zwecke nichts darauf ankam, es früher nicht besonders hervorgehoben.

XXVIII.

Beitrag zur Macroglossie.

Von

Dr. Th. Gies,

Ersten Assistenten der chirurgischen Klinik zu Rostock.

(Hierzu Tafel IX. Figur 4, 5, 6.)

Die äusserst vielfache und verschiedene Auffassung der Macroglossa betreffs ihrer Genese und anatomischen Ursprungs einerseits, sowie die auseinander gehenden pathologisch-anatomischen Befunde und Deutungen der eigentlichen Wesenheit derselben bei dem gerade im Ganzen selten zu nennenden Vorkommen dieser Missbildung, und den noch seltener genau in der Literatur verzeichneten Beobachtungen geben mir Veranlassung, einen Fall derart, welchen ich auf der hiesigen chirurgischen Klinik zu beobachten Gelegenheit fand, etwas näher zu erörtern.

Knabe, von gesunden Eltern stammend, welche angeben, dass ihres Wissens nie eine Missbildung in ihrer beider Familie vorgekommen, gleichwie ihre anderen Kinder völlig gesund, ohne die geringste Abnormität seien, kam nach Zeugniss der Eltern mit einer auffallend dicken Zunge zur Welt; dieselbe war an ihrer Spitze dicker, überragte den Kieferrand sowie den Lippensaum und konnte nie völlig in den Mund zurückgebracht werden. Auf doch immer nur unzuverlässige Angaben der Eltern hin betreffs der Grösse der Zunge gleich nach der Geburt, im Vergleiche zu der Grösse derselben bei der Aufnahme in unsere hiesige Klinik approximativ Maasse anzugeben, dürfte wohl völlig ohne Werth sein. Das Kind konnte an der Mutterbrust nicht saugen, sondern musste mittelst Saugflasche Nahrung demselben zugeführt werden, welche es jedoch völlig gut zu schlingen vermochte. Der Speichel lief zu beiden Seiten der Zunge aus den Mundwinkeln ab, Respirationsbeschwerden waren nicht vorhanden, auch während des Schlafes traten Schnarchen oder Stickanfälle als Symptome behinderter Athmung nicht auf, der den Alveolarrand beider Kiefer sowie

den Lippensaum überragende Theil der Zunge zeigte, wenn der Beobachtung und dem Urtheile der Mutter Glauben zu schenken, keine besonderen Veränderungen, so dass die dem Kinde erwachsenden Beschwerden im Ganzen gering zu nennen waren. Da die Zunge jedoch langsam und stetig an Volumen zunahm und den Eltern Besorgnisse aufstiegen, holten sie nach 7 Wochen den Rath eines Arztes ein, welcher eine Hypertrophie der Zunge diagnosticirte und nach eigener Angabe einen 1½ Cm. in der Länge betragenden Keil mit der Basis nach vorn, Spitze nach hinten aus derselben herausschnitt. Nach Aussage der Eltern war der Erfolg des operativen Eingriffes nicht einmal ein guter, das Kind konnte die Zunge nicht in den Mund zurückbringen, die gesetzte Wunde verheilte rasch, sehr bald entstanden aus der Narbe Wucherungen; die Zunge nahm jetzt rapider denn vorher an Volumen zu und fühlten sich die Eltern bewogen, in der hiesigen Klinik Hülfe zu suchen.

Der Knabe, jetzt 28 Wochen, von gesundem kräftigen Aussehen, durch seine Ernährung und Entwicklung hinlänglich eine unbehinderte Nahrungszufuhr beweisend, lässt nirgends an seinem Rumpfe oder Extremitäten die geringste Bildungsanomalie erkennen. Aus dem offen stehenden Munde quillt die blaurothe Zunge als dicker unförmlicher Wulst hervor; das sich sonst gerade bei Kindern scharf und schlank zuspitzende Zungenende ist hier kolbig verdickt, von der medianen Kerbe, dem Septum linguae entsprechend, ist keine Andeutung zu finden. Alle Durchmesser derselben sind bedeutend vermehrt, in Sonderheit aber der Höhendurchmesser, so dass die in der Cavitas oris nicht Raum findende Zunge gewaltsam nach vorn gepresst, in der Mundspalte vorliegend eine Annäherung der beiden Kieferränder und einen Schluss der Lippen nicht zulässt. Die Länge des vorragenden Zungentheils, von dem Alveolarrande des Oberkiefers aus gemessen, beträgt 1½ Cm., die Höhe des Zungenendes in senkrechter Richtung, von dem Zungenrücken nach der an der Unterfläche derselben endenden Insertion des Frenulum linguae gemessen 3 Cm. Die Breite desselben beträgt 4 Cm., so dass der Höhendurchmesser verhältnissmässig der vorwaltend verdickte ist. An dem rechten freien seitlichen Zungenende, aus welchem der Arzt den Keil herausgeschnitten haben soll, sieht man feine papilläre Wucherungen von 1 Mm. Höhe wie hyperplastische Zungenpapillen sich erheben. Der der Luft exponirte Theil sieht trocken aus, die Mucosa desselben hat ihre feuchte, glatte Beschaffenheit eingebüsst, zeigt seichte Schrunden und Einkerbungen. Die Consistenz des vorderen Endes ist sehr hart und prall, von knorpelähnlicher Beschaffenheit. Der Versuch, die Zunge hinter die Kieferbogen zurückzudrängen und den Unterkiefer dem Oberkiefer anzulegen, scheitert vollkommen an der unelastischen nicht comprimirbaren Masse. Der innerhalb der Mundhöhle nach der Zungenwurzel hin befindliche Theil ist völlig normal. Unterhalb der Zunge in dem Sulcus alveolo-lingualis zieht sich quer eine Geschwulst hin, in deren Mitte das vertical darüber hinziehende Frenulum eine Einkerbung bildet, die Geschwulst doppelt erscheinen lässt und als Beweis, dass der Inhalt unter einem gewissen, wenn auch nicht hohen Drucke steht. Die sonst normaler Weise hier gerade wegen des ansehnlichen submucösen Gewebes sehr lockere und schlaffe Schleimhaut findet man dem entsprechend prall gespannt, dünn, fast

durchscheinend, bei Pressen und Schreien des Kindes wölbt sich die ganze Partie noch mehr hervor und gewinnt dabei eine tief dunkelblaue Färbung, wie wenn Venen durch Stauung des Blutes in ihrem Verlaufe anschwellen. Die Geschwulst fühlt sich weich, fluctuirend an; ein mittelst des Fingers auf sie ausgeübter Druck macht momentan sie verschwinden, Nachlassen desselben aber solche wiederkehren und sich vorwulsten. Das Kind konnte an einer Flasche gut saugen, schlingen, ebenso war die Inspiration ungestört; Beobachtung des Kindes während des Schlafes liessen tiefes Schnarchen oder gar Stickanfälle nicht erkennen, eine Deviation der Kiefer war nicht vorhanden, trotzdem wünschten die vor Zunahme des Uebels besorgten Eltern, vielleicht auch aus kosmetischen Gründen, Heilung des Kindes durch operativen Eingriff. Ueber die Zungengeschwulst konnten Zweifel nicht obwalten; gestützt auf die anamnestischen Momente, den ganzen Verlauf des Zungenübels, besonders aber aus dem sich darstellenden Bilde bei der Aufnahme des Kindes konnten wir Diagnose auf Recidiv einer congenitalen Macroglossie oder sogenannter Hypertrophie der Zunge stellen.

Betreffs des sublingualen Tumors kamen wir zu der Ansicht, dass derselbe das Resultat der ausgedehnten, unterhalb der Zunge verlaufenden Speichelgänge, besonders des Whartonschen Ganges sei, also eine eigentliche cystische Ranula.

Herr Prof. König, welcher die Ansicht hatte, dass der Prolaps der Zunge in einem Abhängigkeitsverhältnisse zu der Ranula stehe, dass also die Zunge durch den sublingualen Tumor gehoben, gegen den harten Gaumen und Alveolarrand des Oberkiefers gedrängt, hier fortwährend eine Reizung erfahren und so die Zungenschwellung nur als secundäres Symptom aufzufassen sei, mithin durch Wegräumung des ätiologischen Momentes des sublingualen Tumors auch rückgängig werden müsse, wandte den operativen Angriff zuerst gegen diesen. Es wurde eine Punction mit einem feinen Probetroicar gemacht, derselbe in die hervorragendste prall gespannte Partie der Geschwulst eingestossen, worauf sich aus seiner Canüle nur einige Tropfen dunklen venösen Blutes entleerten. Anderen Tages — die Punction war ohne alle Reaction geblieben — wurde die Mucosa auf der Höhe der Geschwulst durchtrennt, sogleich quollen, eines hemmenden Druckes entledigt, Knäuel geschlängelter, in Windungen liegender, stark ausgedehnten Venen sehr ähnlicher Stränge aus der Wunde hervor. Die Eröffnung eines solchen Stranges mittelst des Messers ergab einige Tropfen klarer heller Flüssigkeit, welche wegen augenblicklicher Beimengung von Blut und Mundspeichel nicht rein aufgefangen einer näheren Untersuchung nicht unterworfen wurde. Die Quantität des sich ergiessenden Blutes war eine geringe, und so wurden vorsichtig mehrere solcher Stränge mit dem jedesmalig gleichen Ergebnisse angeritzt. Ihres Inhaltes entleert fiel die Geschwulst zusammen, verkleinerte sich, worauf mehrere Stücke von Bohnengrösse entfernt wurden. Die Excision schien von momentanem Erfolge für die Zungengeschwulst, die Zunge konnte etwas weiter, wenn auch nicht ganz hinter die Kieferbogen zurückgebracht werden. Makroskopisch stellten sich die ausgeschnittenen Theile gallertig, schleimig dar, unter das Mikroskop gebracht zeigten sie sich aus Zügen feinsten, wellig angeordneten Bindegewebes bestehend mit reichlichen elastischen Fasern, von Epithelien liess

sich nichts auffinden. Da einige Tage Zusehen keinen Effect auf die Zungengeschwulst zu erkennen gab, die gesetzte Wunde unterhalb der Zunge ohne allen Einfluss auf des Kindes Allgemeinbefinden der Verheilung entgegenging, entschloss sich Herr Prof. König zur Entfernung des vorragenden Zungentheils. Von einer Abnahme desselben mittelst Ligatur, der galvanocaustischen Schlinge oder des Ecraseurs wurde, ebenso von der älteren Amputationsmethode, welche kurzweg den vorstehenden Theil der Zunge wegnahm und öfters einen unförmlichen Stumpf hinterliess, der die Functionen behinderte, abgesehen und das einfache Verfahren der Excision eines Keils, wie es zuerst von Louis, Boyer angegeben, von Dieffenbach, Conr. Langenbeck u. A. so vielfach mit günstigem Erfolge ausgeübt worden, auch in unserem Falle in Aussicht genommen. Zu dem Zwecke wurde das Kind chloroformirt, nicht in die horizontale Lage gebracht, sondern von einem Gehülfen auf den Schooss genommen in aufrechter Haltung. der Kopf fixirt, etwas nach vorn übergebogen, um dem Hinablaufen von Blut in die Trachea vorzubeugen. Das Zungenende wurde mittelst einer gefensterten Zange gefasst möglichst weit aus dem Munde hervorgezogen. Die Länge des Keils, d. h. von der Mitte seiner Basis, welche in die Zungenspitze zu liegen kam, bis zu seinem Winkel (Scheitelpunkte) wurde auf 2 Ctm., die Breite seiner Basis auf 3 Ctm. bestimmt. Um einer möglicherweise starken Hämorrhagie aus den Raninae zu begegnen und gleicherzeit eine bessere Handhabe zu erhalten, wurden 1 Ctm. beiderseits vom Septum linguae entfernt, dem Punkte entsprechend, in welchen der Winkel des auszuschneidenden Keils zu liegen kommen sollte, 2 starke Fäden durch die ganze Dicke der Zunge von Oben nach Unten mittelst einer Nadel durchgeführt, so dass die Ranina nach Aussen vor der durchgeführten Fadenschlinge, jedenfalls also in deren Bereich fiel. Die entsprechenden Fadenenden wurden oberhalb der Zunge wie unterhalb von einem Gehülfen erfasst und dazu benutzt, dieselbe aus der Mundhöhle herauszuziehen. Herr Prof. König fixirte sich mittelst der gefensterten Zange noch fester die Zungenspitze und schnitt mit einer kräftigen geraden Scheere den Keil von vorher bestimmter Grösse aus der ganzen Dicke der Zunge heraus. Die Blutung war eine sehr unbedeutende, Compression der beiden seitlichen Lappen mittelst Finger liess dieselbe völlig verschwinden, nur rechterseits war eine Ligatur nöthig. Der Versuch, ob die so verkleinerte Zunge hinreichend Raum in der Mundhöhle fände, zeigte sich vollkommen gelungen und man konnte an die Vereinigung der beiden Zungenlappen gehen. Vorerst wurden die bereits gelegten und als Handhabe benutzten Fäden auf dem Rücken der Zunge als erste Nath zusammengeknüpft, jedoch noch nicht abgeschnitten, um zum Fixiren derselben weiter zu dienen. Die genauere Vereinigung erforderte noch 3 Knopfnäthe, worauf hinsichtlich des eigentlichen Motivs zur Operation, der Verkleinerung der Zunge, um ihr Raum in der Mundhöhle zu gewähren, nichts zu wünschen blieb. Die Zunge ging völlig hinter die Alveolarbogen zurück, das Kindchen konnte die Lippen schliessen und war dann von der Zunge absolut nichts mehr zu sehen; aber auch Gestalt und Form der neuen waren der einer völlig normalen kindlichen entsprechend, an Stelle des kolbigen dicken Wulstes war jetzt ein schlank sich zuspitzendes Zungenende, in dessen Mediane, dem Septum

linguae entsprechend die Nathlinie der vereinigten seitlichen Lappen linear verlief. Unter Ansteigen der Temperatur, welche am fünften Tage eine Höhe von 39,6 erreichte, war doch die intentio per primam zu Stande gekommen, sämmtliche Knopfnäthe sowie die eine Ligatur konnten entfernt werden; isochron mit diesem Fieber war aber eine Schwelluug und Infiltration der Zunge aufgetreten, welche alle früher gehegten Hoffnungen zu nichte zu machen schien, die Zunge hing in Gestalt eines hyperämischen, hart sich anfühlenden Wulstes vor den Lippen, bei Berührung sehr schmerzhaft. Nirgends war eine weiche Stelle, nirgends Fluctuation nachweisbar und damit ein Abscess, in welchem der Grund für das hohe Fieber zu suchen gewesen. Jedenfalls hatten wir es mit einer interstitiellen Glossitis, tiefen Phlegmone zu thun, deren Uebergang in Suppuration oder Zertheilung zu erwarten war. Das letztere kam zu Stande. Unter einem Abfalle des Fiebers am nächstfolgenden Tage, dem sechsten nach der Operation, auf 36,8 nahm die Zunge zusehends an Volumen ab, die Härte verschwand; das Kindchen konnte bei geschlossenen Lippen die Zunge hinter den Alveolarbogen legen und so am 11ten Tage nach der Operation vollends geheilt entlassen werden. Noch einmal sollten der Eltern und unsere Besorgnisse, wenn auch nur für kurze Zeit, wach gerufen werden, schon den folgenden Tag nach der Entlassung kam die Mutter sammt dem Kinde wieder nach der Klinik; das Kindchen zeigte abermals eine ganz acute Anschwellung seiner Zunge zu dem früheren Umfange, der Vereinigungslinie der beiden Lappen entsprechend sass ein dicker, croupöser Belag auf, ebenso auf dem Rücken der Zunge innerhalb der Mundhöhle, dabei zeigte das Thermometer 40,0. Abermals fünf Tage lang die harte Schwellung sammt hohem Fieber, von da an Abfallen der Temperatur und Rückgängigwerden der Infiltration, diesmal allerdings bedeutend langsamer zu Stande kommend, als nach der Operation, jedoch deutlich war das regressive Stadium eingetreten und kann das Kindchen selbst die Lippen beinahe schliessen.

Der excidirte Keil, dessen grösseren Theil ich zum Zwecke der mikroskopischen Untersuchung in Chromsäure, den anderen in concentrirtem Alkohol erhärtete, zeigte schon makroskopisch ein differentes Verhalten. Während auf dem sagittalen Durchschnitt die mehr nach hinten nach der Basis der Zunge gelegenen Theile dunkle Bündel und runde prominirende Partien als Zeichen von Muskelbündeln theils parallel dem Schnitt verlaufend, theils durchschnitten darboten, wird das Gewebe nach der Spitze hin allmälig ärmer an derartigen Streifen und Körnern, es bekommt mehr das Aussehen eines streifig angeordneten Bindegewebes.

Die mikroskopische Untersuchung zeigt in den mehr nach der Zungenwurzel hin gelegenen Theilen ein dem Anschein nach nicht verändertes Gewebe. Feine Schnitte ergaben theils längs-, theils querverlaufende, theils durchschnittene Muskelfaserbündel, welche weder selbst in Beziehung auf Structur und Grössenverhältnisse etwas Abnormes zeigen, noch auch an dem interstitiellen Gewebe dergleichen Abnormitäten erkennen lassen. Je näher nach der Spitze hin, desto mehr ändert sich der Charakter des Gewebes. Am meisten in die Augen fallend ist jetzt das Auftreten von reichlichem Bindegewebe zwischen den Muskeln und deren Bündeln. Man erhält überall den Eindruck, dass der

Muskel auf Kosten des Bindegewebes verdrängt wird, dasselbe schiebt sich überall zwischen die Bündel und Fasern desselben ein. Was nun die Muskelfasern selbst betrifft, so stellen sich allerdings die meisten in normalem Verhalten dar, hier und da finden sich jedoch auch solche, welche die Querstreifung plötzlich verlieren und sich körnig zerfallen zeigen. Von sehr differenter Form ist dagegen das Bindegewebe selbst. Während ein Theil desselben sich mit mehr geradem, nicht welligem Verlaufe darstellt, ohne dass irgendwie reichliche Zellen in demselben zu bemerken wären, zeigen andere Partieen einen welligen Verlauf, in dem Gewebe selbst enthalten sie reichlichere Rundzellen, Lymphkörperchen ähnlich, während an anderen Stellen, besonders da, wo es in mehr alveolärer Form Muskelbündel oder die abnorm vermehrten Fetttröpfchen umspinnt, das wellige Gewebe sehr reichlich von dem Anschein nach spindelförmigen Zellen umgeben ist.

Derartige zellenreiche Gewebsformen finden sich denn auch besonders um die sehr vielfach zwischen dem Gewebe, zwischen den Muskelfasern und den Bindegewebsfibrillen parallel mit beiden auftretenden grösseren und kleineren Spalträumen, welche sich sowohl durch Inhalt von geronnener Lymphe, Lymphschollen, als auch durch das gut erhaltene, deutlich sichtbare Endothel als Lymphspalten characterisiren. Die Zahl und Anordnung derselben ist sehr verschieden, nimmt aber von der unteren Fläche der Zunge nach deren Rücken entschieden zu, so dass die Region zwischen Transversal-Musculatur und Epithel aus Bindegewebe, sehr spärlichen Muskelfasern und vielfach eingestreuten Lymphspalten besteht. Die Gefässe, die ziemlich reichlich vorhanden sind, finden wir in ihren Adventitien verdickt, was wohl dadurch herbeigeführt ist, dass das junge Bindegewebe sich circulär um die Lumina herumgelegt hat. Das interstitielle Fett ist an vielen Stellen erheblich vermehrt.

Reihen wir dem Verlaufe und der miskroskopischen Untersuchung unseres Falles einige Bemerkungen betreffs der Aetiologie der Macroglossa an, so scheidet sich vor Allem die congenitale Macroglossie von der erst durch Reizungszustände secundär, consecutiv entstandenen, der sog. acquirirten Zungenhypertrophie. Nach einer Zusammenstellung von de Leuw in seiner äusserst sorgfältig gearbeiteten Dissertation: „De Macroglossa s. de linguae prolapsu. Berol. 1845“ sind unter den bis dahin beobachteten Fällen die congenitalen überwiegend sowie das weibliche Geschlecht das bevorzugtere, und müssen wir für die congenitale Macroglossie den Entscheid Virchow's, wonach sich dieselbe mehr der eigentlichen Glossitis, der congenitalen Elephantiasis nähert, in Anspruch nehmen. Andral in seinem Précis d'anat. pathol. Tome II. Paris 1829 sagt hierüber: La macroglossie est un vice de conformation. Remarquons qu'il y a une époque de la vie embryonnaire, où la langue a un développement rélatif beaucoup plus considérable,

que celle qu'elle devra garder par la suite: la macroglossie résulte-t-elle de ce que la nutrition de la langue continue? c'est ce qu'on aussi observe pour le lobe gauche du foie. C'est encore ce qui a lieu dans le cas où l'on trouve chez celui-ci un développement insolite du thymus, des capsules surrénales, de certains vaisseaux qui doivent plus ou moins s'atrophier après la naissance.

Betreffs des ätiologischen Moments für die acquirirte Zungenhypertrophie finden wir die verschiedensten Angaben. Abnormitäten der Mundhöhle und des sie constituirenden Skeletes können zu einer Raumbeengung führen, welche die Zunge nach Aussen treibt und sie so allerlei neuen Schädlichkeiten und Circulationsstörungen aussetzt; so in dem Falle von Ammon und Butcher bei Wolfsrachen, sowie vielleicht ein Fall von Harris, wo die Macroglossie mit ungewöhnlicher Kürze der Unterkieferäste und Auseinanderstehen der Schneidezähne verbunden war. Lassus und Crosse beschuldigen einen Kraftmangel der retrahirenden Zungenmuskeln, eine Lähmung des Hyoglossus, so dass diese Art des Zustandekommens des Prolapsus linguae durch das Ueberwiegen der Antagonisten, also vor Allem des Genioglossus zu erklären sei und der Contractur eines paralytischen Pes equinus oder Varus mithin analog.

Pasturel erwähnt (Gaz. des hôp. 1863 p. 428) einen Fall, in welchem ein Kind im Alter von 1 Monat die Angewohnheit gehabt, die Zunge heraushängen zu lassen und nach 4 Jahren dieselbe nicht mehr zurückzubringen im Stande gewesen sei, im Alter von 14 Jahren war dieselbe 4—5 Mal so umfangreich als im Normalzustande, erreichte mit ihrer Spitze beinahe die Basis des Kinnes, die Zähne waren auswärts gekehrt, Speichel floss fortwährend ab und erforderte die Abtragung des überflüssigen Theiles mit dem Ecraseur; diese beiden Momente, die Lähmung des Hyoglossus und damit Ueberwiegen des Genioglossus in seiner Function die Zunge einzuziehen, sowie die Gewohnheit, die Zunge aus dem Munde heraushängen zu lassen, bedingen primär wohl nur ein Vorfallen der Zunge sensu strict., aber in diesem ist eben auch schon das weitere Moment der Hypertrophie gegeben, wenn wir annehmen, dass die Zunge, welche normaler Weise der fortwährenden Befeuchtung durch Speichel bedarf, jetzt dem Contacte der äusseren Luft ausgesetzt ist, wodurch die Mucosa zu-

erst trocken, bald rissig schrundig wird, eine Verdickung ihres Epithels erfährt, die fortwährende Reizung an der dem Unterkiefer aufliegenden Stelle, welche bei Vorhandensein von Zähnen noch rascher und leichter zu Exulcerationen führt, sodann dass in dem herab- und überhängenden Theile doch sicher eine Behinderung der Circulation, besonders des venösen Rückflusses stattfindet, so sind damit hinlänglich ätiologische Momente für ein krankhaftes Wachsthum, eine hypertrophische Schwellung des vorliegenden Zungenstücks gegeben, wie dies ja der Vorfall anderer Organe hinlänglich demonstrirt. Mechanische Beleidigungen der Zunge durch Krämpfe während der Dentition oder epileptiforme Zufälle werden gleichfalls beschuldigt, so in dem von C. O. Weber (Virchow's Archiv 1854, VII., S. 116) näher beschriebenen Falle, in welchem der Patient im Alter von 14 Jahren fünf Wochen hindurch an Krämpfen leidend, nach einem solchen Anfall einen Prolaps mit plötzlicher Vergrösserung seiner Zunge bemerkte; ebenso berichtet Maisonneuve, Des tumeurs de la langue. Paris 1848 p. 32, von einem 45jährigen Manne, der seit seiner Kindheit an epileptischen Anfällen gelitten, während derselben sich öfters in seine Zunge gebissen hatte, etwa 3 Cm. von der Spitze entfernt eine quere narbige Einkerbung zeigte, vor welcher die Zungenspitze bis zur Grösse eines Taubeneies hypertrophirt war. Nach anderweitigen Verletzungen wurden gleichfalls Entstehen von Macroglossa beobachtet, so von Steimbach nach der Operation einer Ranula und von Percy, Sédillot und Möller nach Trennung des Frenulum linguae. C. O. Weber führt noch an (s. Pitha u. Billroth III. 1. 323), dass von Zeit zu Zeit erysipelatöse Entzündungen der Zunge eine Schwellung und Hervortreibung derselben herbeiführten, dem sowohl der unserige als der von v. Langenbeck bei einem 7monatlichen Kinde beobachtete und zur Operation gekommene Fall analog ist; bei diesem traten regelmässig alle 4 Wochen acute Schwellungen der Zunge zuweilen mit Suffocationsgefahr ein (s. Billroth's Beiträge zur pathol. Histologie. 1858 S. 220).

Scultet, Freteau sahen nach mercuriellem Speichelflusse, Unger nach einem heftigen Scharlachfieber, Bierkander, Alibert nach Pocken Macroglossa sich ausbilden. Während wir also die congenitale Macroglossa der congenitalen Elephantiasis

nahe stehend erachten, so erklären wir die consecutive, acquirirte für eine chronisch oder auch acut auftretende interstitielle Gewebsentzündung, hervorgerufen durch die mehrfachen oben angeführten Momente.

Die in der Literatur niedergelegten mikroskopischen Befunde der zur Untersuchung gekommenen Fälle von Macroglossa beschränken sich auf nur fünf oder sechs Fälle von Weber, Virchow, Billroth, Volkmann, Maas und ergeben die mikroskopischen Analysen nicht die gleichen Befunde. Bis zum Jahre 1845, zur Zeit der Abfassung der oben schon erwähnten Dissertation de Leuw's war die pathologisch-anatomische Kenntniss der Macroglossie soweit gediehen, dass das Gewebe der Zunge indurirt und die Venen für gewöhnlich erweitert seien. Die in den folgenden Jahren erschienenen Publicationen über diesen Gegenstand wie van Oye und van Biervliet (Annales de la soc. des scienc. natur. de Bruges), Maisonneuve (Des tumeurs de la langue Paris 1848), sowie Busch (Chir. Beobachtungen 1854) konnte ich leider nicht zur Einsicht bekommen, um daraus die damaligen histologischen Anschauungen zu ersehen, jedoch glaube ich annehmen zu dürfen, dass darin gerade nichts Neues, Bemerkenswerthes verzeichnet ist, da Virchow in seinem Artikel (Arch. VII. 1854, S. 126) derselben gar nicht Erwähnung thut. Die Notiz von Wagner (Verhandlungen der Berliner Gesellschaft für Geburtskunde, Fall von Hypertrophie der Zunge bei einem sechs Wochen alten Knaben), giebt gerade nach dieser Seite keinen weiteren Aufschluss als die Worte: „Die mikroskopische Untersuchung des entfernten Zungenstücks bestätigte die Diagnose der reinen Hypertrophie der Zunge.“ In welchem Sinne der Ausdruck reiner Hypertrophie zu deuten oder zu verwerthen, weiss ich nicht.

Mit C. O. Weber zuerst trat die Sache in ein anderes Stadium und wurde durch seine Arbeit die Macroglossie Gegenstand mehrfacher literarischer Discussionen. Seine mikroskopische Untersuchung des zuerst excidirten Stückes (s. Virchow's Archiv, 1854, S. 126) zeigte, von der Form abweichend, nur einzig die bedeutende Entwickelung des intermuskulären Bindegewebes, mit welchem jedoch die Dicke und Derbheit der Muskeln in gleichem Verhältnisse stand. Die Zunge kam, wie Weber

bemerkt, abgesehen von der Bindegewebsschicht auf ihrer Unterfläche durchaus mit einer nur in jeder Beziehung stark entwickelten normalen Zunge überein. Einen von diesem Befunde völlig abweichenden ergab die Untersuchung des nach 14 Tagen der recidivirenden Macroglossa entnommenen Stückes. Das zwischen das Gewebe des Zungenstumpfes ergossene Exsudat hatte sich zum Theil in Bindegewebe und in quergestreifte Muskelfasern umgebildet, zum Theil war es nur bis zur Bildung von rundlichen Zellen oder Faserzellen gediehen. Ausserdem war eine beträchtliche Gefässentwicklung am Grunde der Zunge, so dass das fibröse Gewebe daselbst wie ein Sieb von feinen Gefässchen durchbohrt war. In dem in frischem Zustande untersuchten Exsudatstoffe erblickte Weber, neben feinen quergestreiften und Bindegewebsfasern, auch deren Entwicklungsstufen. Das Hauptgewicht legte er jedoch auf das nicht seltene Auftreten weniger energisch quergestreifter, zarterer, mit deutlichen, ohne die Anwendung von Essigsäure sichtbaren Kernen, versehener Fasern, welche parallel mit den Bindegewebsbündeln und den ausgebildeten Muskelfasern verliefen. Aus dem ganzen Verhalten derselben sowie besonders den Grössenverhältnissen, welche, mit embryonalen verglichen, völlig denselben übereinstimmten, zog Weber den Schluss, dass er es hier mit einer wirklichen Neubildung von Muskelfasern zu thun habe.

Zum Schlusse seiner Arbeit giebt Weber noch einige Bemerkungen über die Genese der ursprünglichen Hypertrophie der Zunge in seinem Falle, und hält es für nicht unwahrscheinlich, dass mechanische Beleidigungen von Seiten der Zähne während der Krampfanfälle eine Glossitis mit Ergiessung eines plastischen Exsudats hervorgerufen, aus welchem dann sich allmälig die Muskelfasern entwickelt haben, ohne für diese Exsudation den Begriff der Entzündung in Anspruch nehmen zu wollen, während er der recidivirenden Hypertrophie der Zunge eine Exsudation mit entzündlichen Erscheinungen, welche sich auch klinisch documentirten, supponirt. Der Artikel von Weber rief eine Arbeit von Virchow (Archiv VII. 1854, S. 126) hervor, in welcher er 2 Fälle von Macroglossa mikroskopisch analysirt. In dem zuerst von ihm untersuchten, von Textor operirten Falle, s. Verhandlungen der physic.-medicin. Gesellsch. zu Würzburg. Bd. VI.

1855, S. 75) war die Zungensubstanz zu einem cavernösen Maschenwerk degenerirt, dessen Balken theils durch weisse, feste Bindegewebsstränge, theils durch Muskelbündel selbst constituirt waren. In den Maschenräumen fand sich eine ziemlich klare, gelbliche Flüssigkeit, hier und da etwas trübe, an anderen Stellen zu klaren, durchscheinenden Massen geronnen. Nach der Oberfläche zu hatte die Schleimhaut und die darunterliegende längsstreifige Schicht eine derbere Consistenz und weissere Farbe als normal. Betreffs der eigentlichen Entwickelung dieser Degeneration sah sich Virchow durch den Lymphähnlichen Inhalt des cavernösen Gewebes und die Analogie dieser Gewebsbildung mit den cavernösen Blutgeschwülsten auf den Gedanken hingeleitet, dass hier vielleicht eine cavernöse Ectasie der Lymphgefässe vorliege, vermochte aber diese aufgestellte Hypothese allerdings nicht durch einen Zusammenhang mit grösseren Lymphgefässen zu begründen und zu befestigen.

Dasselbe histologische Resultat ergab die mikroskopische Untersuchung des von Caspar v. Siebold operirten Falles, welches seit 63 Jahren in der pathologisch-anatomischen Sammlung zu Würzburg von Virchow bei Gelegenheit des Textor'schen Falles analysirt wurde. Billroth schliesst sich in der Deutung des von Langenbeck operirten, von ihm (Beiträge zur patholog. Histologie, 1858, S. 222) näher mitgetheilten Falles in histologischer Beziehung völlig der Auffassung von Virchow an und sagt, die von Virchow gegebenen Zeichnungen könnten seinen Fall illustriren. Bei Untersuchung der Uebergangsstellen vom gesunden zum degenerirten Gewebe sah Billroth oft lange wurstförmige Zellen-Massen in die Interstitien des Bindegewebes oder Muskelbündel vordringen, eine deutliche Gefässwand um dieselbe vermochte er nicht zu erkennen, betrachtet jedoch diese Interstitien als freie Enden der Lymphgefässe und in Folge dessen die cavernösen Räume mit den Lymphgefässen im Zusammenhang stehend. Billroth stellt als Quelle und ersten Ausgangspunkt der Erkrankung die Bindegewebszellen hin, deren sich theilende und stark vermehrende Kerne entweder eine fest werdende Bindegewebssubstanz produciren, wodurch die Bildung der fibroiden Form der Zungenhypertrophie zu Stande kommt, oder die von den Zellen producirte Intercellularsubstanz ist flüssig, dann

entsteht die cavernöse Form. Combination beider ist gleichfalls möglich.

Der von Lambl (Aus dem Franz-Josef-Kinder-Spital in Prag 1860, S. 184) mitgetheilte und näher analysirte Fall reiht sich dem von C. O. Weber beschriebenen an, indem Lambl hauptsächlich eine Hypertrophie des Bindegewebes zwischen der Musculatur beobachtete, und sagt, dass nicht selten die quergestreifte Muskelfaser selbst neugebildet erschien.

In der Arbeit des Hrn. Dr. H. Maas (v. Langenbeck's Arch. Band XIII., 3. Heft) zeigt sich in den ausgeschnittenen Stücken ein eigenthümliches schwammiges, cavernöses Gewebe. Bei der mikroskopischen Untersuchung sieht man das Maschengewebe gebildet aus verschieden weiten Lumina, die sich durch ihre besonders bei Carminfärbung deutliche Wandung und die vielfach in ihnen liegenden, von Gerinnseln eingeschlossenen rothen Blutkörperchen als Gefässlumina erweisen und aus zwischen diesen liegenden, mehr oder weniger breiten Bindegewebszügen und Muskelfasern. Die Lumina lassen theils dünnwandige Venen, theils stark in ihren Wandungen verdickte Arterien erkennen. Lymphräume gelang es ihm nicht, in den Präparaten nachzuweisen.

Was nun die Beurtheilung unseres Falles anbetrifft, so kann ich nach dem mikroskopischen Befund, der sich ergab, nicht umhin, zu sagen, dass derselbe sich den beiden von Virchow eng anreiht, wonach es sich also auch hier um eine Art partieller Elephantiasis handelt, da die Lymphgefässe wesentlich mitbetheiligt sind, so dass die Veränderung an die cystische Form der congenitalen Elephantiasisgeschwülste sich anschliesst (Virchow's krankhafte Geschwülste, Band III. S. 100).

Schliesslich spreche ich Herrn Prof. Dr. Merkel meinen innigen Dank aus für Herstellung der so äusserst instructiven mikroskopischen Präparate sowie für Zeichnung derselben.

Erklärung der Abbildungen auf Tafel IX.

Figur 4. Lymphspalten, schwache Vergrösserung.

Figur 5. Lymphspalte stark vergrössert. Das Endothel deutlich sichtbar, zum Theil abgelöst. Im Lumen eine geronnene Lymphscholle.

Figur 6. Isolirte Zellen.

XXIX.

Bemerkungen zur Amputationsfrage.

Von

Dr. M. Wahl,

in Essen.

Die Amputationsfrage, welche das höchste Interesse sowohl der älteren, wie besonders der neueren Chirurgie erregt hat und bis jetzt keineswegs zum Abschluss gelangt ist, gipfelt in zwei Cardinalpunkten. Es ist dies der Wundheilungsprocess mit seinen für das Leben des Patienten oft höchst gefährlichen Complicationen und Ausgängen auf der einen Seite, andererseits fesselt unser höchstes Interesse die zum Theil sehr mangelhafte Beschaffenheit des Amputationsstumpfes nach Ablauf des Heilungsprocesses, welche dem Kranken bei dem Bestreben, das verlorene Glied durch Kunsthülfe irgendwie zu ersetzen, oft sehr hinderlich und unbequem wird.

Das Streben nach möglichst vollkommener Erreichung des Amputationszweckes, durch die Entfernung des krankhaften Gliedes das Leben des Kranken zu erhalten, denselben aber gleichzeitig in den Stand zu setzen, durch Zuhülfenahme eines künstlichen Apparates die Function des verlorenen Theiles zum Mindesten annähernd zu ersetzen, hat denn im Laufe der Zeiten mannichfache Methoden von Amputationen hervorgerufen, welche bald nach der einen, bald nach der anderen Seite Effect erzielen sollten. Und fragen wir uns, was sind die Resultate dieser Bestrebungen, so müssen wir uns betrübt antworten: unsere Amputirten sterben zum Theil noch ebenso, wie früher, und bezüglich der angestrebten Vergrösserung der Brauchbarkeit des

Stumpfes spottet in den allermeisten Fällen immer noch die bekannte conische (Zuckerhut-) Form der meisten Amputationsstumpfe unserer Mühen.

Nicht mit Unrecht sagt Billroth (Chirurg. Briefe aus den Feldlazarethen 1870/71): „Es ist einer der grössten Mängel unserer Kunst und Wissenschaft, dass wir die Ausgänge dieser einfachen Operation nicht beherrschen, bei welcher keine zum Leben nothwendigen Organe verletzt werden. Der Tod eines Menschen, dem ich wegen eines zur Zeit rein örtlichen Leidens ein Glied amputiren musste, oder eines kräftigen Menschen, an dem ich diese Operation wegen einer Verletzung bald nach derselben ausführen musste, hat mich immer im höchsten Grade deprimirt, ich habe ein solches Ereigniss immer mehr denn jeden anderen unglücklichen Ausgang nach einer Operation als eine Art Vorwurf empfunden, ja ich habe die innere Ueberzeugung, dass in dieser Richtung noch ungeheure Fortschritte möglich sind."

Man hat das Ziel auf verschiedenen Wegen zu erreichen gesucht. Man erfand Methoden, welche den Wundheilungsprocess vereinfachen sollten, man suchte dies in den mannichfachsten Modificationen der Verbände zu erreichen, wobei es selbstverständlich nicht zu umgehen war, dass man hin und wieder auch einmal in Extreme gerieth. (Ich erinnere bloss an die Occlusivverbände und an die von Bartscher, Teale und Burow empfohlene Methode, den Stumpf ganz frei, ohne jeglichen Verband liegen zu lassen.)

Von der Voraussetzung ausgehend, dass die durch purulente Infectionen bedingten deletären Ausgänge viel leichter bei Schnittwunden als bei Wunden, welche durch Cauterisation, Ligatur und Brüche erzeugt werden, entstehen, abgesehen von dem Vortheil, den der Wegfall der Blutung bei den letzteren oft bringt, empfahl Middeldorpf die Galvanocaustik (1854) zu Amputationszwecken, Manoury und Salmon versuchten Amputationen durch Cauterien zu vollziehen, (Gaz. hebd. 51, Med. Chirurg. Monatshefte II. 5, 1857) und Maisonneuve erfand die Méthode diaclastique durch Bruch und Ligatur-Ecrasement zu operiren (Gaz. méd. 19, Med. Chirurg. Monatshefte II. 9, 1858). Ueber einen Fall, den Demme (d. V.) nach einer ähnlichen Weise operirte, theilt mir ein früherer Assistent Demme's, Herr

Dr. Clemens in Dortmund, Folgendes mit: „Der Fall betraf eine sehr jugendliche weibliche Kranke, welche durch starke Eiterung sehr heruntergekommen war. Demme machte einen Cirkelschnitt durch die Haut des Oberschenkels und legte eine dicke Seidenschnur auf die Muskulatur. Dieselbe lief in einen silbernen Schnürer zusammen und wurde allmälig angezogen. Am 5. Tage war die Schnur, ohne dass eine Blutung entstanden, auf dem Knochen angelangt. Es wurde gar Nichts unterbunden. Der Knochen wurde am 5. Tage durchsägt. Das Mädchen genas vollständig."

Keine dieser Methoden hat Eingang in die Praxis gefunden, nur die Galvanocaustik wird neuerdings von v. Bruns eingehender gewürdigt.

Bezüglich der Stumpfbedeckung und Erzielung eines brauchbaren Stumpfes führe ich an, wie man den Knochenstumpf mit einem dicken Muskelpolster bedeckte und so neben der Erreichung einer besseren Stumpfform, die bei der späteren Anwendung eines prothetischen Apparats oft so lästigen Drucksymptome zu beseitigen glaubte. Zahlreiche Methoden entstanden nach dieser Richtung hin, ein- und mehrzeitige Cirkelschnitte, Trichterschnitte, Lappen- und Ovalärmethoden (C. J. M. Langenbeck) und Schrägschnitte (Blasius). Indess der vergängliche Werth eines dicken Muskelpolsters als Stumpfbedeckung trat bald klar zu Tage. Alle chirurgischen Beobachtungen constatiren das Atrophiren dieser Polster nach Monaten oder wenigen Jahren.

Man machte Cirkelschnitte mit Hautmanchettenbildung, man schnitt flache Lappen von mehr oder weniger grosser Ausdehnung, — gleichviel, die Verdünnung der die Knochenfläche bedeckenden Haut war nicht zu vermeiden.

Man versuchte, je nach der anatomischen Beschaffenheit der Theile, osteoplastische Methoden. Szymanowski wendete die Osteoplastik beim Ellenbogengelenk, Gritti beim Knie-, und Pirogoff beim Fussgelenke an. Nur die letztere Methode erzielte effectvolle Resultate.

Eine Methode, welche nun zugleich beide Gesichtspuncte, den Wundheilungsprocess und die Stumpfverbesserung in's Auge fasst, ist die sogenannte subperiostale Methode. Dieselbe zieht

die Plastik des Periostes in das Bereich ihrer Technik. Man könnte sie daher im Gegensatz zu der osteoplastischen auch wohl die periostoplastische Methode nennen. Gestützt auf die Bedeutsamkeit des Periostes bei der Knochenregeneration transplantirte man zuerst nach dem Beispiele Ph. v. Walther's die Knochenhaut auf die Sägefläche des Knochens. Die gefahrdrohende Osteomyelitis mit nachfolgender pyämischer Infection soll durch die leichte Verklebung des Periostes mit der Medullarsubstanz vermieden werden, ausserdem zeigen uns die Erfahrungen von v. Langenbeck, dass das transplantirte Periost im festen Zusammenhange mit seinen zugehörigen Weichtheilen am besten die allmälige Verkleinerung der Knochenfläche und die Verdünnung der Haut verhindert. Die so ominösen Vereiterungen der vorderen Lappen in Folge der Perforation nekrotischer Knochenstücke von der Sägefläche des amputirten Knochens, welche zumeist die Brauchbarkeit des Stumpfes in Frage stellen, werden nach dieser Methode nicht beobachtet. Auch geht aus den Erfahrungen von Lehmann hervor (Deutsche Klinik I. 1859), dass bei Amputationen mit Periostlappen, also bei subperiostalen Amputationen, sich vom Periostlappen aus eine Knochenmasse bildet, die dem Knochenende die Gestalt einer Halbkugel verleiht. Man ist auf diese Weise in der Lage, einen zum Aufstützen und Gehen brauchbaren Stumpf zu erhalten, da jene lästigen Drucksymptome wegfallen, wie man sie nach den anderen Methoden sieht, wo bloss Weichtheile den Stumpf bedecken. Schliesslich hat man bei dieser Methode eine kürzere Heilungsdauer beobachtet. Es sind das wichtige Gründe genug, um die Methode einer genaueren Prüfung zu empfehlen. Dieselben sind um so bedeutungsvoller, weil sie physiologische Begründung haben.

Die Technik dieser periostoplastischen Methode anlangend, so hat man Cirkel- und Lappenmethoden analog den Muskel- und Hautlappen in Anwendung gezogen. Bei der circulären Methode, welche namentlich am Humerus und Femur ausschliesslich leicht ausgeführt werden kann, wird in der Schnittlinie des Muskelschnittes das Periost durch einen Cirkelschnitt vom Knochen getrennt und durch ein Elevatorium den sich zurückziehenden Muskeln nachgeschoben.

Die von Neudörfer (Kriegschirurgie, Anhang S. 242) und von Lehmann (a. a. O.) empfohlenen Methoden, welche die Bildung von vorderen und hinteren, mit den Weichtheilen zusammenhängenden Periostlappen empfehlen und die Operation analog der Technik der subperiostalen Resectionen ausführen, sind etwas complicirter Natur. B. v. Langenbeck empfiehlt (Berlin. klin. Wochensch. 13. 1870.) nachdem schon vorher Feoktistow in St. Petersburg auf eine derartige Methode aufmerksam gemacht (Masmann's Uebersetzung, Klin. Wochenschr. II. 2. 3. 1865), die uns von England überkommene vordere Lappenmethode, welche dort schon über 12 Jahre in Gebrauch ist und auch in Deutschland bereits warme Vertreter in Esmarch, Billroth, v. Bruns und Wagner gefunden, mit der periostoplastischen Methode zu verbinden und giebt speciell für die Oberschenkelamputation, den Prototyp der Amputationen, folgendes Verfahren an: „Man bildet einen vorderen breiten Lappen, dessen Basis am Oberschenkel etwas mehr als den Halbmesser desselben umfasst. Er muss sich genau und ohne Zerrung mit der Haut des hinteren Schnittes vereinigen lassen und so gross sein, dass er nach seiner Vereinigung durch Suturen wie eine Gardine vor der Wunde hängt. Nach Bildung des Hautlappens werden die Strecker vom Knochen abgeschnitten und das Periost, nachdem Seitenschnitte gemacht, vom Knochen abgestreift. Der hintere Schnitt geht bis auf den Knochen und ist schräg nach abwärts zu führen, weil dadurch sich die Muskeln senkrecht stellen. Bei der Durchsägung des Knochens muss das Periost möglichst geschont werden. Unterbindung wie bei andern Methoden. Die Vereinigung durch Nähte muss den vordern herabhängenden Hautlappen so mit dem hintern Wundrande vereinigen, dass sich die Hauträndер überall berühren, aber der Abfluss des Secretes nicht gehemmt wird.“ (Graevell's Notizen Bd. XXIII. 626.)

Die Technik am Unterschenkel erleidet vielleicht insofern eine Modification, als man hier nur den Periostlappen der vordern Tibiafläche abzuheben braucht. Man kann auf der einen Seite den Schnitt gleich bis auf den Knochen führen und lässt so das Periost in Verbindung mit dem Hautlappen, von dem bloss die seitlich ansitzenden Muskelpartieen abgeschnitten zu werden brau-

chen. An der Fibula genügt es, das Periost nach einem um dieselbe geführten circulären Schnitte zurückzuschieben.

v. Langenbeck führt 8 Operationsfälle an, von denen bloss 2 ungünstig verlaufen sind. Die Erfahrungen des letzten Feldzuges in dieser Beziehung sind noch nicht bekannt. Ich sah diese Operation von v. Langenbeck einmal in Gorze am linken Unterschenkel ausführen, nachdem zu gleicher Zeit bei demselben Patienten eine sehr complicirte Fussgelenkresection am rechten Beine ausgeführt worden. Der Fall endete lethal. Ich habe während des letzten Feldzuges diese Methode in 3 Fällen angewendet, einmal am Ober- und zweimal am Unterschenkel, indess auch immer mit lethalem Ausgange.

Der erste Fall betraf einen penetrirenden Schuss des Kniegelenks mit Schussfractur des Oberschenkels. (Scholz, 11. Inf.-Reg, verwundet am 16. August bei Vionville.) Die Eingangsöffnung befand sich auf der linken Seite der linken Patella, Ausgang am inneren Condylus des Oberschenkels. Die Patella und Condylus internus waren zerschmettert. Der Fall war nicht zu der wohl indicirten Primäramputation gekommen und ging unserem Feld-Lazarethe in Gorze ohne jeglichen Verband auf einem jener oft abenteuerlichen Evacuationstransporte, wie sie so häufig bei Tage und während der Nacht uns betrafen, am 15. September zu. Das Kniegelenk war stark geschwollen und zeigte sich eine jauchige Eiterung in demselben. Am 20sten machte ich die Secundäramputation an dem sehr herabgekommenen Kranken nach der periostoplastischen Methode. Der Convexbogen des oberen Lappenschnittes reichte bis zu den Condylen des Femur, ich präparirte den Hautlappen nach oben hin ab, durchschnitt die Sehne des Quadriceps dicht über der Ausbuchtung der Synovialkapsel und löste, nachdem ich die beiden, in der Schnittlinie der Hautschnitte durch das Periost geführten Schnitte durch einen vordern Querschnitt mit einander verbunden, mit einem Elevatorium die Knochenhaut ab. Hierauf wurde der untere circuläre Schnitt etwas schräg nach unten und aussen geführt und der Knochen durchsägt. Der Periostlappen bedeckte den durchsägten Knochen, und der Hautlappen hing gardinenförmig über die Wunde hinweg. Die Vereinigung geschah durch einige Nähte, zwischen denen das Wundsecret austreten konnte. Am 26ten erfolgte der Tod an Pyaemie. (Thrombophlebitis, in der Vena cruralis fand sich ein altes zerfallendes Gerinnsel.) Eine Anklebung des vorderen Lappens mit der Sägefläche der Femurdiaphyse war eingetreten, übrigens hatte sich der Hautlappen etwas retrahirt, und war keine erste Vereinigung mit einzelnen Stellen des hinteren unteren Wundrandes zu Stande gekommen.

Der zweite Fall betraf einen bei Gorze am 16. August verwundeten Franzosen (Duprais, 66. franz. Inf.-Reg.). Derselbe hatte eine hochgradige Trümmerfractur des rechten Unterschenkels durch einen Langbleischuss davongetragen. Secundäre Amputation am 25. September. Ich begann die seitlichen Lappenschnitte unterhalb des Capituli fibulae und drang an der Tibiaseite gleich

durch das Periost bis auf den Knochen vor. Nach Abpräparirung des Lappens von der äusseren Fibulaseite hob ich das in Verbindung mit dem Hautlappen gebliebene Periost der vorderen Tibiafläche mit dem Elevatorium in der Länge des gebildeten Hautlappens ab und durchsetzte die Wadenmuskulatur mit einem etwas schräg nach abwärts gerichteten Schnitte, durchschnitt circulär das Periost der Fibula und schob es nach der Musculatur zurück. Durchsägung der Knochen bei sorgfältig zurückgeschlagenen Lappen mit Schonung des Periostes und Vereinigung der Wunde durch einige Nähte. Der Kranke starb am 5. October an Pyaemie (Thrombophlebitis). Am unteren Theile des Lappens zeigte sich ein gangränöser Rand, es war kein Zusammenhang mit der Tibiafläche zu bemerken, starke jauchige Secretion auf der ganzen Wundfläche.

Ich erwähne noch den letzten Fall. Schmieder, 1. Bad. Gren.-Reg., hatte bei der Belagerung von Strassburg durch Ueberfahren eine complicirte Unterschenkelfractur rechterseits am 9. September erlitten. Ich sah den Kranken am 26. October. Derselbe war sehr abgemagert und hatte permanentes hohes Fieber. Am rechten Unterschenkel, der ganz bedeutend geschwollen und missfarbig war, befanden sich mehrere Wundöffnungen mit dick-callösen, theilweise gangränösen Rändern und übelriechender, jauchiger Secretion. Man gelangte durch die eine derselben auf die fracturirte Tibia und konnte die Längsfractur bis über den Malleolus externus verfolgen, so dass aller Wahrscheinlichkeit eine Betheiligung des Fussgelenkes anzunehmen war. (Dieselbe wurde auch durch die spätere Untersuchung des amputirten Fusses constatirt.) Angesichts der durch die hochgradige Knochenverletzung bedingten Verjauchung der Weichtheile, der beginnenden Gangrän und des mehr zunehmenden Kräfteverfalles des Kranken musste eine Amputation als causa vitalis gelten. Dieselbe wurde am selbigen Tage nach der angegebenen Methode ausgeführt. Der Tod trat 5 Tage nach derselben ein in Folge eingetretener septicopyämischer Erscheinungen, welche ihren Grund in einer Osteomyelitis hatten, die sich in der Tibia entwickelt hatte. Es hatte nirgends eine Verklebung des Lappens stattgefunden, derselbe war sehr retrahirt und bis zur Hälfte gangränös.

Im Allgemeinen ist der ungünstige Erfolg in diesen 3 Fällen gerade nicht besonders geeignet, die periostoplastische Amputationsmethode zu empfehlen. Der lethale Ausgang indess dürfte seinen Grund weniger in der Operationsmethode, als vielmehr in den überaus ungünstigen Verhältnissen seinen Grund haben, welche sich über alle secundären Amputationen in der Kriegschirurgie ausdehnen, und welche das Mortalitätsverhältniss derselben so eclatant beeinflussen, mag die Operation nach was immer für eine Methode ausgeführt sein. Im ersten Falle war die Thrombophlebitis wohl älteren Datums, und auch in den beiden letzteren Fällen konnte die Spätamputation keine Hülfe mehr schaffen. Im Allgemeinen darf daher ein unter solchen Umständen ungünstig abgelaufener Fall nicht einen Grund abgeben, von der

betreffenden Methode abzustehen Im Gegentheil halte ich es für Pflicht, zur wahren Würdigung eines Verfahrens auch der weniger glücklichen Ausgänge zu gedenken, welche hier und da mit unterlaufen, deren Aufnahme in die Statistik aber vorerst den richtigen Werth einer Methode kennen zu lernen geeignet ist.

Was nun die einzelnen Momente anlangt, welche man als Vortheile dieser Methode hervorhebt, so möchte ich zuerst des vermeintlichen Wegfalles des Osteomyelitis gedenken. Ein derartiger Process hatte sich in einem der von mir erwähnten Fälle entwickelt. Vielleicht konnte der Keim der Osteomyelitis schon im Körper liegen, was bei der eigenthümlichen Beschaffenheit der Verletzung und dem sonstigen Habitus des Kranken nicht unmöglich war. Abgesehen davon, glaube ich übrigens doch annehmen zu müssen, dass die Vorlagerung eines Periostlappens vor die geöffnete Markhöhle des durchsägten Knochens keinesweges ein unfehlbares Schutzmittel gegen das Auftreten jenes den lethalen Ausgang befördernden Processes sei.

Betrachtet man die Sache vom histologischen Standpuncte aus, so kann eine Verklebung des Periostlappens mit der durchsägten Knochen- und Markfläche durch erste Vereinigung nur durch plastische Lymphe erfolgen, und bei der Vereinigung durch den Eiterungsprocess durch Granulationsgewebe. Die productive und reparative Thätigkeit der Haut und Muskelpartieen ist in dieser Hinsicht wohl nicht sehr verschieden von der des Periostes, dem man allerdings die Fähigkeit zuschreibt, mit der durchsägten Knochenfläche und dem Knochenmarke eine Verklebung einzugehen. Die eigentlichen Verschiedenheiten treten erst mit der organischen Umbildung der exsudirten Massen zu Tage, wo dann vom Periost aus eine Knochenneubildung stattfindet, ein Process, der übrigens erst in eine spätere Periode fällt. Wenn man nun auch annehmen will, dass ein plastischer Verschluss der Markhöhle durch das Periost, in Folge der physiologisch wie histologisch grösseren Verwandtschaft derselben zu dem Knochensystem, leichter und rascher und vielleicht auch vollständiger als durch Weichtheile zu Stande käme, so hat derselbe doch nur den Effect eine von den Weichtheilen ausgehende Entzündung in ihrem Fortschreiten auf die Markhöhle hin zu hemmen, sowie das Uebergreifen äusserer schädlicher Einflüsse, den Einfluss der Luft, das

Eindringen von Pilzen, oder die Einwirkung chemischer Zersetzungsprocesse etc. von aussen her abzuhalten. Für derartige consecutive Formen von Osteomyelitis möchte ich zugeben, dass sie durch den plastischen Verschluss eines Periostlappens verhindert werden können. Der letztere findet indess auch nicht unter allen Umständen statt; in einer Reihe von Fällen tritt gar keine Vereinigung per primam ein, und da, wo die Anheilung durch den Granulationsprocess erfolgt, wird die Gefahr der Osteomyelitis in dem Grade nicht beseitigt, als die Markhöhle noch offen ist. Wenn man ferner das mit der Durchsägung des Knochens gegebene Trauma als Ursache der Osteomyelitis für eine andere Reihe von Fällen zugeben muss, dann ist nicht einzusehen, weshalb das Eintreten dieses gefürchteten Processes durch den periostalen Lappenverschluss der Markhöhle hintenangehalten werden soll. Für derartige Fälle, wo also die aetiologischen Momente der Osteomyelitis jenseits des Periostlappens, im Knochen und in der Markhöhle selbst liegen, zu denen ich beiläufig den oben erwähnten Fall zähle, lässt sich daher die Möglichkeit der Osteomyelitis nicht ausschliessen, wenn man in derselben auch nicht das drohende Gespenst sieht, welches, wie Einige wollen, über allen unseren Amputationen schwebt. Die Gefahr der Osteomyelitis wird daher nur unter Umständen, also bei Fällen von erster Vereinigung des Periostlappens mit der Knochensägefläche, direct verhindert, und kann man in Berücksichtigung dessen immerhin von einer gewissen Verminderung der Gefahr der Osteomyelitis sprechen.

Anders verhält es sich mit den Nekrosen am Knochenstumpfe, welche man bisher bei dieser Methode nicht beobachtet hat. Die anatomischen Verhältnisse sind hier besser geordnet, um den Schluss zu ziehen, dass dieselben bei genanntem Verfahren wenigstens in der bei anderen Methoden beobachteten Weise nicht vorkommen. Der Grund zu diesen Stumpfnekrosen ist bekanntlich verschieden gedeutet worden. Zunächst ist wohl eine Reihe entzündlicher Processe, theils ostaler, theils periostaler Form in ätiologischer Weise als wichtig zu betrachten. Man hat dabei verschiedene Momente hervorgehoben. Pirogoff und Neudörfer

betonen die mechanischen Momente der Erschütterung beim Durchsägen des Knochens. Neudörfer empfiehlt deshalb die Anwendung von Stich- und Laubsägen, welche weniger Fläche bieten und so die Erschütterungsmomente vermindern. Eine der gewöhnlichsten Ursachen ist die Entblössung des Knochens vom Periost über der durchsägten Stelle, welche oft Folge entzündlicher Vorgänge, oft auf eine mechanische Veranlassung im Amputationsacte selbst zurückzuführen ist. Auf diese Weise werden langwierige Eiterungsprocesse eingeleitet, welche erst mit der Demarkirung eines Sequesters und dessen Entfernnng ihren Abschluss finden. Dabei wird selbstverständlich die Haut des Stumpfes theils durch Decubitus, theils durch Theilnahme am Eiterungsprocesse in Mitleidenschaft gezogen, was die Stumpfform unter Umständen sehr beeinträchtigt.

Man hat diese Sequestur in verschiedenen Grössen beobachtet, von den kleinen minimalen Corticalsubstanznekrosen bis zu den grossen ringförmigen, oft mehrzölligen Sequestern. Stromeyer beobachtete einen 7 Zoll langen internen Sequester, dessen Lösung in Folge einer Myelitis erfolgte. Ich kann dreier Fälle aus dem letzten Feldzuge erwähnen, wo nekrotische, ringförmige Sequester von enormer Grösse extrahirt wurden, 2 mal aus dem Femur- und 1 mal aus dem Tibiastumpfe. Jene hatten eine Länge von 3 und $3\frac{1}{2}$ Zoll, der Sequester aus der Tibia war $2\frac{3}{4}$ Zoll lang. Sie glichen ganz den Formen, wie sie Neudörfer in seiner Kriegschirurgie (Anhang 252) abbildet. In den beiden Fällen von Oberschenkel-Amputation bildete sich nach der Extraction ein eigenthümlicher Zustand der Wundfläche, Detritus der Granulationen, blasses Aussehen, bei hoher Pulsfrequenz und Temperatursteigerung, Appetitlosigkeit etc. aus, Erscheinungen, welche auf das Auftreten eines Wunddiphtherie hindeuteten, oder an die von Stromeyer betonte Myelitis septica erinnerten, welche derselbe als die Ursache interner nekrotischer Sequester angiebt. Die Erscheinungen gingen bald zurück. Die anatomische Beschaffenheit der gelösten Sequester sprach für ihren peripheren Ursprung, es waren ringförmige, von der Aussenseite des Femur abgelöste Stücke. Den einen Fall erwähne ich noch genauer wegen seiner Complication mit einer Blutung.

Reval, franz. 87. Inf.-Reg., wurde am 13. September in Strassburg verwun-

det. Ein Granatsprengstück zerschmetterte das rechte Knie, und wurde in der 3ten Woche nach der Verletzung die secundäre Amputation in der Mitte des Oberschenkels ausgeführt (Cirkelschnitt). Ich sah den Kranken zuerst Anfangs November. Das Allgemeinbefinden war leidlich, grosse Schwäche, matte Granulationsbildung am Stumpfe. Anfangs Januar entwickelte sich auf der Vorderseite des Stumpfes, ziemlich in der Mitte, ein Abscess, nach dessen Eröffnung reichliche Eitermassen ausflossen. In der Tiefe fühlte man den vom Periost entblössten Knochen. Am 28. Januar wird ein 3 Zoll langer, ringförmiger Sequester aus der noch nicht geschlossenen Amputationswunde extrahirt, dessen Spitzen bis zu der Abscesshöhle hinaufragten. Am andern Tage bereits zeigte sich ein deutlicher Zerfall der Granulationen, die ganze Wundfläche bot ein schlechtes Aussehen dar; dabei hohes Fieber und Appetitlosigkeit. An demselben Abende (29.) trat eine profuse Blutung aus der Amputationswunde und der Abscessöffnung auf, welche mich zur sofortigen Unterbindung der Arter. cruralis dicht unter dem Poupartschen Bande nöthigte. Die Blutung kehrte nicht wieder, und der sehr herabgekommene Kranke erholte sich langsam. Es trat aber eine so hochgradige Retraction der Weichtheile am Stumpfe ein, dass die Reamputation des $1\frac{1}{2}$ Zoll über das Niveau der vordern Stumpffläche hervorragenden Femur nöthig erschien. Als Grund dieser enormen Weichtheilezurückziehung nach der Extraction des Sequesters möchte ich annehmen, dass das Periost in einer gewissen Ausdehnung vollständig vom Knochen abgelöst war und nun dem allmäligen Zuge der Weichtheile nach oben nachgab, wodurch selbstverständlich der entblösste Knochen immer mehr hervortreten musste. Die Reamputation des übergranulirten Knochenstumpfes ist später vorgenommen worden und aus späteren Mittheilungen über das Strassburger Lazareth entnehme ich, dass Reval vollständig genesen ist.

Die Erscheinungen schliessen die Möglichkeit einer septischen Myelitis allerdings nicht aus, aber die periphere Beschaffenheit des extrahirten Sequesters, sowie das spätere Auftreten zahlreicher Osteophytenbildungen in der Umgebung der verheilten Abscessöffnung lassen periostale entzündliche Processe als den Ursprung der Abscessbildung und der späteren Sequesterlösung als unzweifelhaft erscheinen.

Billroth hält das Auftreten jener septischen Myelitis auch für äusserst selten; er sagt bezüglich der Sequester des Amputationsstumpfes (Kriegschir. Briefe 294): „Nekrose der Sägefläche mit ein Bischen Corticalsubstanz ist das Gewöhnliche, selbst wenn Heilung per primam erfolgt, doch ausgedehnte Nekrose mit Sequestern, wie man sie in Museen und Büchern als Schaustücke sieht, ist nach meinen Erfahrungen recht selten; es setzt immer eine ausgedehnte traumatische, jauchige oder eitrige Osteomyelitis voraus, die überlebt wird, einen Fall, den ich leider noch nicht erlebte.“

Fragen wir uns nun, wie sich diese Verhältnisse bei der subperiostalen oder periostoplastischen Methode gestalten, so lässt sich zunächst betonen, dass in den bisher bekannten Fällen eine Beobachtung von Abstossung grösserer und vor Allem ringförmiger Sequester nicht gemacht wurde, und müssen eigentliche weitere casuistische Mittheilungen abgewartet werden, ehe man einen definitiven Schluss ziehen kann. Zunächst lässt sich aber constatiren, dass das Periost in der Breite des gebildeten Lappens oberhalb der Sägefläche in seinem Contact mit dem Knochen nicht unterbrochen wird. Auf diese Weise fällt eine der Hauptveranlassungen zur Nekrose, die Entblössung des Knochens vom Periost, hinweg. Andererseits werden periostale entzündliche Processe mehr an der unteren Grenze des Periostlappens, da, wo die Knochenhaut durchschnitten ist, zum Austrag kommen. Auf diese Weise ist das Terrain für die Nekrosen bloss auf die untere Hälfte des Knochens beschränkt, da, wo die Schnittlinie des Periostes mit der des Knochens zusammenfällt. Die Möglichkeit des Vorkommens von Nekrosen in dieser Gegend kann, meiner Ansicht nach, nicht in Abrede gestellt werden, da alle die günstigen Bedingungen fehlen, welche das Auftreten der nekrotischen Processe im Areal des oberen Lappens verhindern. Indess wird eine etwa stattfindende Nekrose sich gewiss nur auf ganz minimale Partieen erstrecken, und es kann höchstens nur zur Abstossung kleiner Splitter kommen, welche ziemlich irrelevanter Natur ist und nicht so eminent, wie die gefürchteten ringförmigen Nekrotisirungen, den Stumpf gefährdet. Ich glaube daher, dass man das Vorkommen jener grossen ringförmigen, den Stumpf gefährdenden Nekrosen, soweit sie eben Folge periostaler Processe sind, bei dieser Methode ausschliessen kann, wohingegen die Möglichkeit kleiner splitterförmiger Abstossungen an der der Basis des Periostlappens diametral entgegengesetzten Seite der Knochen-Peripherie eingeräumt werden muss.

Bei der circulären Methode möchten durchweg die Vortheile gelten, welche bei der oberen Periostlappenbildung markirt wurden, und möchte sich in theoretischer Beziehung der Vortheil der Bildung einer sogenannten Periostmanchette nicht negiren lassen, während allerdings praktische Belege uns noch fehlen.

Soweit über die Stumpfnekrosen, insofern sie aus periostalen Entzündungsvorgängen resultiren.

Was die aus ossalen Entzündungsprocessen entstandenen anlangt, so ist es, wenn, wie Pirogoff und Neudörfer wollen, traumatische Entzündungen, in Folge der beim Durchsägen gesetzten Knochenerschütterung, als Ursache der Stumpfnekrosen theilweise angenommen werden müssen, nicht einzusehen, wie derartige Processe durch das Anheilen eines Periostlappens an die Knochensägefläche verhindert werden sollen. Es stehen uns in dieser Beziehung eben noch zu wenige Erfahrungen zu Gebote, um einen definitiven Abschluss in unser Urtheil zu bringen.

Als ein weiterer Vortheil dieser Methode lässt sich ferner hervorheben, dass mit dem Anheilen des in Verbindung mit den Weichtheilen gebliebenen Periostes an die Sägefläche des Knochens und dem hieraus resultirenden Wegfall der ringförmigen Nekrotisirungen am Knochenstumpfe für eine gewisse Reihe von Fällen ein wesentliches Hinderniss für die Zurückziehung der Weichtheile gegeben ist. Wir wissen, dass durch die oft eminente Retraction der Weichtheile während des Heilungsprocesses die Form des Stumpfes sehr beeinträchtigt wird. Die Anheilung des mit den Weichtheilen in Zusammenhang gebliebenen Periostes verhindert dieses Zurückweichen zum Theil. Der oben mitgetheilte Fall beweist, wie enorm die Lösung des Periostes vom Knochen die Retraction begünstigt; wenn nun die Anheilung des in seiner Integrität mit den darüber liegenden Weichtheilen wenig oder nicht gestörten Periostlappens an die Sägefläche des Knochens stattfindet, so ist es begreiflich, dass hierdurch ein bedeutender Halt gegeben ist, und ein Zurückweichen der betreffenden Weichtheile weniger häufig sich ereignen muss. Es ist daher sichere Aussicht vorhanden, dass die Form der conischen Amputationsstümpfe bei der periostoplastischen Methode geringer werden wird. Ausserdem hebt v. Langenbeck hervor, dass durch die Verwachsung des Periostlappens mit der Sägefläche des Knochens die Verkleinerung der Knochenfläche überhaupt und die Verdünnung der Haut verhindert werden, für das gute Gelingen einer befriedigenden Stumpfform sehr wesentliche Momente. v. Langenbeck betont daher, dass diese Methode die besten Stümpfe liefere.

Lehmann hat die Neubildung von Knochenmassen auf der Sägefläche in halbkugliger Gestalt beobachtet, was schon Neudörfer a. a. O. vermuthete. Dieser halbkuglige Ansatz bietet einen directen Stützpunct für den Stumpf bei der Anwendung eines künstlichen Gliedes, ein bedeutender Vortheil, der sehr zu Gunsten dieser Methode sprechen dürfte.

Die periostoplastische Methode gestattet ferner, was Neudörfer und v. Langenbeck besonders markiren, dass man an jeder Stelle der Extremitäten, ausser bei Gangrän der Haut, operiren kann. Bei Lappenschnitten ist man oft genöthigt, infiltrirte Weichtheile zur Bedeckung des Knochenstumpfes nehmen zu müssen und bei Cirkel- und Ovalairschnitten muss man immer höher amputiren als eigentlich nöthig ist. Die Gefahr der Amputation für das Leben des Patienten wächst aber mit jeder Linie, um die dieselbe höher nach dem Körper gemacht wird. Durch die periostoplastische Methode wird das Terrain der Operation zu Gunsten des Kranken mehr peripher gelegt, abgesehen davon, dass eine grössere Stumpflänge erzielt wird. Es ist daher begreiflich, dass diese Methode deshalb unter Umständen weniger gefahrbringend als andere ist, zumal da man bei derselben das Operationsfeld innerhalb der Condylen verlegen und so die Eröffnung der Markhöhle in einer gewissen Reihe von Fällen vermeiden kann, was der sicherste Schutz gegen Osteomyelitis ist. — Mit dieser geringeren Gefährlichkeit wird noch eine kürzere Heilungsdauer von genannten Autoren bei dieser Amputationsweise als vortheilhaft angegeben. Jedenfalls sind aber zur definitiven Regelung dieser Frage erst noch weitere Beobachtungen abzuwarten.

Im Allgemeinen hat dieses Amputationsverfahren noch wenige Anhänger aufzuweisen. In Frankreich schien dasselbe ganz unbekannt zu sein. Von den vielen Amputirten in Strassburg bekam ich den Rest, zum Theil als Reconvalescenten, in Behandlung. Es war fast immer der gewöhnliche Cirkelschnitt mit Hautmanchettenbildung angewendet worden. Ich sah bloss einige Stümpfe, wo man Lappenbildung vorgenommen hatte. Auch in den übrigen Lazarethen um Metz herum, in Pont-à-Mousson, Gorze, Nancy, sowie in den Reserve-Lazarethen in Carlsruhe,

Heidelberg, Homburg, Cöln habe ich verhältnissmässig wenig von dieser Methode gehört, besondere Fälle aber nirgends gesehen.

Wenn man sich im Allgemeinen bezüglich des Effectes und der Zukunft dieser periostoplastischen Amputationsweise auch nicht den illusorischen Hoffnungen Neudörfer's, die er auf Grund eines schon im Jahre 1860 nach dieser Methode operirten Falles ausspricht, hingeben darf, so haben doch die angeführten Vortheile dieses Verfahrens eine nicht abzuleugnende physiologische Begründung, und deshalb dürfte die Empfehlung derselben zur weiteren Prüfung, trotz einiger unglücklichen Fälle, gerechtfertigt sein. v. Langenbeck glaubt, dass eine Zeit kommen werde, wo Niemand ohne Periostlappenbildung mehr amputiren werde (a. a. O.).

Eine, bezüglich ihrer neuerdings durch Heine modificirten Technik, mit der periostoplastischen verwandte Methode ist die transcondyläre Amputation des Oberschenkels.

Zuerst schlug Malgaigne vor, den Oberschenkel nach Bildung eines oberen und unteren grösseren, die Wadenmuskulatur theilweise mit umfassenden Lappens über den Condylen zu amputiren. Später haben Syme, Fergusson u. A. diese Methode mehr cultivirt, Butcher führte einen mit der Knorpelfläche der Condylen fast parallelen bogenförmigen Sägeschnitt ein. Auch Szymanowski und v. Bruns, Letzterer durch Empfehlung eines vorderen grossen Lappens, suchten sie mehr zur Geltung zu bringen. In Deutschland fand indess dieses Verfahren wenig Anklang.

In Folge der entschiedenen Misserfolge, welche die zunächst von dem Gesichtspunkte der Stumpfverbesserung ausgehende osteoplastische Methode von Gritti durch die meist seitliche Verschiebung der Patella erlitt, sowie in Berücksichtigung der ebenfalls keinesweges ermunternden Resultate der durch eine lange Heilungsdauer und einen sehr oft gefährlichen Eiterungsprocess sich auszeichnenden, von Billroth neuerdings wieder empfohlenen Exarticulation im Kniegelenk, wendete zuerst Heine der in Deutschland wenig gebräuchlichen transcondylären Amputationsmethode seine Aufmerksamkeit wieder zu (v. Langenbeck's Archiv, Schussverletzungen VII. — Deutsche

Klinik. 1867. Nr. 41, 43. — Wiener med. Wochenschrift 1872. Nr. 21, 22. Mittheilung eines Falles von transcondyl. Amput. d. Obersch. aus der Heine'schen Klinik von Schlemmer.)

Er empfiehlt die Verlegung der Sägefläche in die Condylen des Femur und zur Bedeckung des Knochenstumpfes die Bildung eines grossen vorderen Hautlappens, welcher zugleich den patellaren Periostüberzug enthält und durch seine Vereinigung mit einem hinteren kleineren Lappen eine an der Hinterfläche des Stumpfes befindliche Narbe bilden soll. Später hat Luecke sich der Sache angenommen und 3 hierhergehörige Fälle veröffentlicht (v. Langenbeck's Arch. XI. 1). Luecke hebt die Vorzüge der transcondylären Amputationsmethode besonders hervor. Die Verlegung der Sägefläche in die Epiphyse des Femur vermindert die Gefahr der Osteomyelitis durch Vermeidung der Eröffnung der Markhöhle, im Gegensatz zu der Oberschenkelamputation im unteren Drittel. Die Anheilung des vorderen Lappens an eine glatte und einfache Knochenfläche, aus der schon nach einigen Stunden die Granulationen zu sprossen begannen, erfolgt unter günstigeren Bedingungen als bei der Exarticulation im Kniegelenk. Ausserdem wird durch die Bildung eines vorderen grösseren und hinteren kleineren Lappens die Narbe nach hinten verlegt, ein Umstand, der bei der späteren Anwendung eines künstlichen Gliedes seine so lästigen Drucksymptome beseitigt. Luecke führt drei glücklich abgelaufene Fälle an, mit einer durchschnittlichen Heilungsdauer von $84\frac{2}{3}$ Tagen. Socin erwähnt in seinen „Kriegschirurgischen Erfahrungen" ebenfalls dreier Fälle aus den Lazarethen in Carlsruhe, von denen zwei lethal endeten.

Angesichts des grossen Interesses, welches diese wohl noch wenig geübte Methode erregt, glaube ich es unternehmen zu dürfen, im Folgenden einige hierher gehörige von mir operirte und beobachtete Fälle der Oeffentlichkeit zu übergeben. Ich habe 4 mal Gelegenheit gehabt, die transcondyläre Methode der Amputation des Oberschenkels zu üben, zweimal bei Schussverletzungen im letzten Kriege und zweimal in der Civilpraxis, wegen Caries des Caput tibiae mit Tumor albus, und wegen eines grossen vom Capitul. fibulae ausgehenden Enchondroms. Daneben führe ich noch einen Fall an, den ich im Strassburger Kriegslazareth auf-

nahm und der glücklich verlaufen ist. Der Fall von Tumor albus endete lethal, ebenso einer aus der Kriegspraxis.

Toberstein, 38jähriger Schneider, leidet seit zwei Jahren, bis wohin er stets gesund war, an einer schmerzhaften Anschwellung des rechten Kniees und Unterschenkels, welche ohne eine nachweisbare Ursache entstanden, aber in stetem Wachsen begriffen war. Ich wurde im Februar 1869 von dem behandelnden Arzte consultirt und fand den Kranken sehr abgemagert, mit Appetitlosigkeit, hoher Temperatur und frequentem Pulse. Es hatte in der letzten Zeit eine bedeutende Zunahme der Erscheinungen, unter Hinzutritt von Fieber, stattgefunden. Das in rechtwinklige Flexion gestellte Knie war bei der geringsten Berührung sehr schmerzhaft, es war eine bedeutende Schwellung zu constatiren, dieselbe war hart und prall anzufühlen und zeigte nach unten undeutliche Fluctuation. An der Innenseite des Unterschenkels, dem Caput tibiae entsprechend, war der Schmerz am intensivsten, hier zeigte sich teigige Schwellung und Röthung der Haut, indess ohne Fluctuation. An dieser Stelle hatte sich angeblich gleich zu Anfang des Leidens Schmerz und Anschwellung gezeigt. Die fest und prall anzufühlende Anschwellung erstreckte sich über den grössten Theil des Unterschenkels, im untern Drittel war derselbe ödematös geschwollen. Es liess sich unter diesen Umständen das Vorhandensein eines tiefen entzündlichen, vielleicht cariösen Processes am oberen Theile der Tibia, eventuell mit Osteomyelitis, sicher annehmen, dabei eine secundäre Betheiligung des Kniegelenkes mit Gewissheit vermuthen. Die feste und harte Geschwulst der Weichtheile am Knie und Unterschenkel hielt ich für consecutive Tumor albus-artige Bildungen. An den Lungen liess sich keine Infiltration nachweisen, ebenso wenig war der Urin eiweisshaltig, was auf die von Frerichs betonte Complication des Tumor albus mit Bright'scher Nierendegeneration hätte schliessen lassen. Ich hielt die Indication zur Amputation für gerechtfertigt und nahm dieselbe am 16. Februar nach der transcondylären Methode vor. — Die Extremität wurde, um dem Kranken, der ohnehin schon sehr anämisch war, möglichst viel Blut zu erhalten, fest umwickelt. Nach der von Heine und Luecke angegebenen Weise begann ich mit der Bildung eines grossen vordern Lappens, hierauf die etwas mühevolle Ablösung des präpatellaren Periostüberzuges mit dem Elevatorium, Durchschneidung der Quadricepssehne über der Patella, Exarticulation und Bildung eines hinteren etwas kleineren Hautlappens. Die Blutung war sehr minimal, vier Gefässe wurden unterbunden, und hierauf die Exstirpation der unter die Quadricepssehne heraufragenden synovialen Ausbuchtung vorgenommen und die Condylen mit einer starken Langenbeck'schen Stichsäge in einem leichten Convexbogen abgesägt. Die Wunde wurde durch einige Nähte geschlossen, der vordere Lappen schloss gut an die glatte Sägefläche, und die Wundnaht kam nach hinten zu liegen.

Die Untersuchung der amputirten Extremität ergab cariöse Zerstörung innerhalb des Tibiakopfes, Nekrose und Sequestration einzelner kleiner dunkler Knochenstücke. Das Mark des Knochens war hyperaemisch, an einzelnen Stellen kleine Eiterherde, also ausgeprägte Osteomyelitis, welche bis in die Mitte des Tibiaschaftes herabragte. Das Periost zeigte an der innern Seite eine Ver-

dickung und Bildung einer neuen Lage von Knochensubstanz. Das Kniegelenk war hochgradig entzündet, mit schmutzig gefärbter seröser Flüssigkeit bedeckt, fungöse Massen durchwucherten die Synovialmembran, dazwischen waren sulzige Exsudatmassen eingestreut. Die Bindegewebsneubildungen der Tumor albus-Geschwulst waren sehr hochgradig und durchsetzten die Musculatur des Unterschenkels als schwielige Streifen und kleine Knoten. Die Infiltration erstreckte sich bis in's Fett- und Unterhautzellgewebe, welches theilweise, sowie die nach unten hin sich erstreckende Haut ödematös infiltrirt war. Zwischen den Bindegewebssträngen waren in der Nähe des internen cariösen Prozesses einzelne kleine Eiterherde zu constatiren. Die Entartung hatte zumeist die Gastrocnemii ergriffen, dieselben waren intensiv gelb und weisslich gefärbt, gleichzeitig hatte eine extensive fettige Degeneration stattgefunden, und von der eigentlichen Muskelsubstanz war verhältnissmässig wenig noch zu sehen.

Eine Heilung per primam trat nicht ein. Die Granulationsbildung ging langsam, unter steter profuser Eiterung, vor sich. Ich sah den Kranken zu wiederholten Malen wieder am 5., 11., 21. und 27. Tage nach der Operation. Das Allgemeinbefinden war schlecht, hohe Fiebercurven (bis 39,5 und 40,0 und 130 Pulse), Appetitlosigkeit und heftige Eiterung hielten an und vermehrten die grosse Schwäche; der vordere Lappen adhärirte an der Knochenfläche des Femur, in der sehr klaffenden Wunde befanden sich blasse Granulationen. Verband mit Vinum camphor., innerlich Chinin und Roborantia schufen keine anhaltende Besserung. Nach den später mir gewordenen Mittheilungen des behandelnden Arztes haben sich nachher noch Lungenerscheinungen eingestellt, Husten, Auswurf, constantes hohes Fieber mit Spitzendämpfung auf der rechten Lunge, und unter den Erscheinungen des Collapsus ist in der 7ten Woche nach der Operation der Tod erfolgt (Tuberculose). Die Obduction ist unterblieben.

Dehle, 25 Jahre alt, kam im Juni 1870 in meine Behandlung. Derselbe ist stets gesund gewesen und erlitt angeblich vor einem Jahre durch einen Sturz bei seiner Beschäftigung als Landmann eine sehr heftige Quetschung des linken Unterschenkels dicht unter dem Kniegelenk. Es hatte sich an der Aussenseite eine Anschwellung gebildet, welche unter heftigen lancinirenden Schmerzen immer mehr wuchs, so dass sie zuletzt die Grösse eines Kindeskopfes erreichte. Dabei hatte sich in der letzten Zeit Fieber eingestellt und der Kranke war bedeutend abgemagert. Ich fand bei der Untersuchung dicht unter dem linken Kniegelenke eine Kindskopfgrosse Geschwulst an der Aussenseite des Unterschenkels. Dieselbe begann dicht unter dem Kniegelenke und erstreckte sich bis über die Mitte des Wadenbeins, gleichmässig nach vorn und hinten sich ausbreitend. Sie war nicht verschiebbar und schien mit dem an der unteren Grenze durchzufühlenden Wadenbeine verwachsen zu sein. Die mit zahlreichen Venensträngen durchsetzte Haut lag über der Geschwulst faltig erhaben. Man fühlte lappige, kantenartige Erhabenheiten, dazwischen crepitirende Massen und wiederum weiche und fluctuirende Stellen in dem Tumor. Heftiger Druck erzeugte intensiven Schmerz, der Kranke war sehr herabgekommen und klagte über Mangel an Appetit, dabei war Fieber zugegen. Sonst konnte ich nichts Krankhaftes entdecken, namentlich waren die Lungen gesund. Patient willigte in die ihm

vorgeschlagene Amputation seines Beines, welche ich am 27. Juni in folgender Weise vornahm. Vom Condylus externus führte ich einen bogenförmigen Schnitt nach unten über den Anfang der Geschwulst nach dem Condylus internus hin. Unterhalb der Patella drang ich in das Gelenk und nahm die Exarticulation in der gewöhnlichen Weise vor, mit Bildung eines hintern Lappens, dessen Spitze über die Poplitealgegend nach der Wade hin reichte; die spritzenden Gefässe (3) wurden unterbunden. Hierauf löste ich die Patella, nachdem sie mit einer Muzeux'schen Zange fixirt und seitliche Schnitte durch das Periost angebracht waren mittelst des Respatoriums von ihrem periostalen Ueberzug und schlug den den präpatellaren Periostlappen enthaltenden Hautlappen nach oben, um die unter der Quadricepssehne sich nach oben erstreckende synoviale Ausbuchtung des Kniegelenks zu exstirpiren. Es war eine beträchtliche Contraction des oberen Lappens eingetreten, so dass ich einen Augenblick schwankte, ob ich die Kniegelenkstasche herauspräpariren sollte, da voraussichtlich die Retraction dadurch noch vermehrt werden konnte und die Ausführung des ganzen Operationsplanes auf diese Weise in Frage kam. Eingedenk indessen, dass das Zurücklassen desselben doch höchst bedenkliche Eiterungen im Gefolge haben könne, that ich es. Die Gelenktasche ragte ungewöhnlich hoch nach oben. Nach deren Entfernung war die Lappenretraction eine sehr hochgradige geworden, so dass ich die Sägefläche nur mit Mühe diesseits der Grenze zwischen Dia- und Epiphyse, mit Einbüssung des gewöhnlichen Convexbogens parallel dem Knorpelüberzuge der Condylen, anbringen konnte. Die Markhöhle war nicht eröffnet, und mit der Resectionszange rundete ich die Enden des Knochenstumpfes so ziemlich ab. Glücklicherweise war der hintere Lappen etwas grösser ausgefallen, als wohl eigentlich im idealen Sinne der Operationsmethode liegt. Dadurch gelang es, eine gute Vereinigung der Lappen und so eine Bedeckung des Knochenstumpfes herbeizuführen. Es wurden zur Fixirung der Lappen einige Nähte angelegt. Der obere Lappen lag fest auf, so dass mir die Möglichkeit einer Gangränescirung vor Augen schwebte. Indess die Haut kann so schon eine ziemliche Zerrung vertragen und so hoffte ich auch auf einen befriedigenden Ausgang. Die Wundfläche lag etwas nach unten und hinten, indessen nicht ganz an der hintern Fläche des Knochenstumpfes.

Die Untersuchung des abgesetzten Gliedes zeigte ein Enchondrom mit Cystenbildung und partiellem nekrotischen Zerfalle. Das Capitulum fibulae war als Ausgangspunkt zu betrachten, periostale Elemente waren nicht mehr zu erkennen, dasselbe hatte seine Contouren eingebüsst. Die Geschwulst umgriff die Fibula bis zur Mitte ihrer Länge. Es hatten sich necrotische Sequester gebildet, dazwischen cavernenartige, grosse maschige Räume mit Blutcoagulis, welche die ganze Geschwulst durchsetzten, dazwischen war eine trabekuläre Anordnung von Bindegewebssträngen zu erkennen. Dieselben waren theilweise mit Knorpelelementen gemischt, an einzelnen Stellen stiess das Messer auf festen Widerstand verknöcherter Massen. Nach innen war das Ligamentum interosseum mit entartet, die Tibia aber intact. Nach aussen war die Geschwulst auf Kosten der Muskulatur und des Zellgewebes weiter gegangen. Alles war entartet. Die Structur der Gastrocnemii und Soleus liess sich bloss nach oben hin noch etwas

erkennen, die Muskelsubstanz war durchweg von der Neubildung durchsetzt und in ein Conglomerat von Cystenartigen Räumen mit Blutcoagulis, welche theilweise einen septischen Charakter angenommen, und salzigen gallertartigen (Colloid)-Massen angefüllt, welche unter einander durch ein mit Knorpel- und Knochen-Elementen durchwachsenes Bindegewebsstroma getrennt waren. Die mikroskopische Untersuchung ergab lange spindelförmige Bindegewebszellen mit Einlagerung unregelmässiger zelliger Formen, daneben characteristische Knorpelzellen und Knochenelemente, sowie Blutkörperchen und Detritusmassen in grossen Massen.

Die Heilung erfolgte in normaler Weise, mit einer Fiebercurve, welche bloss in den ersten 6 Tagen die abendliche Höhe von 39,8 mit 120 Pulsen erreichte, dann aber stetig abnahm. Die Ligaturen lösten sich in der 3. Woche sämmtlich. Die Wunde war zum grössten Theile durch erste Vereinigung geheilt, nur in der Mitte war eine daumenbreite, bis 2 Zoll lange Granulationsfläche, der Lappen hatte sich nicht weiter zurückgezogen und war fest mit der Sägefläche verwachsen. Die Narbe lag etwas nach hinten. Am 14. August wurde der Kranke mit vollständig vernarbter Wunde entlassen. Die Heilungsdauer betrug 48 Tage. Der Stumpf hatte eine gute Form. Ich habe den Kranken später nicht wieder gesehen, doch aus einer brieflichen Mittheilung erfahren, dass er sehr gut mit seinem Stelzfusse geht."

Die anderen Fälle sind aus meiner Kriegspraxis von 1870/71.

Philips, pr. 16. Inf.-Reg., wurde bei Vionville am 16. August durch das linke Knie geschossen und in einem dortigen Lazarethe aufgenommen. Man muss wohl zu Anfang die Wunde nicht so recht gewürdigt haben, denn der Verwundete kam bei einem Evacuationstransporte ohne jeglichen Verband in Gorze an. Das Chassepotprojectil war auf der untern und äussern Seite der linken Patella eingetreten, hatte die Patella fracturirt und war an der Innenseite des Unterschenkels dicht an der Insertionsstelle des Musc. semitendinosus wieder ausgetreten. Das Knie war bedeutend geschwollen und sehr schmerzhaft Ruhigstellung und Carbolverband. In Folge der Reaction des Transportes trat eine Steigerung der Symptome mit hohem Fieber ein, missfarbiger Eiter floss aus der Wundcanal-Ausgangsöffnung, durch die man Knochenfragmente, dem Caput tibiae entstammend, fühlen konnte. Die Eiterung wurde profuser, am 7. September stellte sich eine Blutung aus der Ausgangsöffnung ein. Das constante hohe Fieber gab eine ungünstige Prognose. Da unter diesen Umständen von weiteren conservativen Versuchen jedenfalls Nichts mehr zu erwarten war, so nahm ich am 8. September die Amputation nach der transcondylären Methode vor. Die Eingangsöffnung fiel mit ihrer unteren Grenze in die Schnittlinie des vorderen Lappens, was die Integrität desselben etwas störte, indess nicht zu vermeiden war. Die Erhaltung des Periostes war in diesem Falle wegen der Zertrümmerung der Patella nicht gut durchzuführen. Sonst verlief die Operation ohne Zwischenfälle. Exarticulation, Unterbindung, bogenförmiger Sägeschnitt und Abrundung des Knochens mit der Resectionszange, Exstirpation der Bursa praepatellaris und der Kniegelenkskapsel und Anlegung der Nähte in gewöhnlicher Weise. Der obere Lappen lag gut an und hatte nur eine kleine Continuitätstrennung an der Stelle

der Eingangsöffnung des Schusscanales. — Die Obduction des Unterschenkels ergab eine Zerschmetterung der Patella und des Caput tibiae mit jauchiger Kniegelenkentzündung. — Der Heilungsprozess ging in normaler Weise vor sich, die Nähte wurden bald herausgenommen. Patient litt einige Tage an heftiger Diarrhoe, was bei der in Gorze zu jener Zeit herrschenden Ruhrepidemie, welche auch unter den Verwundeten, namentlich unter den Oberschenkelfracturirten, viele Opfer forderte, nicht ohne Bedenken war. Es blieb jedoch bei einer catarrhalischen Darmaffection und P. erholte sich rasch wieder. Der obere Lappen hatte sich etwas retrahirt, es war indess eine totale Verwachsung mit der Knochensägefläche eingetreten. Es sprossten üppige Granulationen aus der 2 Finger breiten Wunde, welche auf der linken Seite etwas breiter war, weil hier die Abstossung der gangränösen Ränder der Eingangsöffnung des Schusscanals einen kleinen Defect erzeugt hatte. Der Kranke wurde am 8. October mit einem jener vortrefflich eingerichteten Süddeutschen Sanitätszüge, wie sie damals unsere Lazarethe evacuirten, nach Süddeutschland evacuirt. Ueber das weitere Schicksal desselben habe ich Nichts weiter gehört.

Krahl, 72. pr. Inf.-Reg., wurde am 16. August bei Gorze verwundet. Ausser einem Streifschuss an der linken Thoraxseite und einem kurzen Haarseilschuss auf der Mitte des Biceps am linken Oberarm hatte er einen Fleischschuss der rechten Wade erhalten. Die Kugel war unterhalb der Kniekehle zwischen den Köpfen der Gastrocnemii eingetreten, hatte die Wade der Länge nach durchbohrt und war an der äussern Seite der Achillessehne, ohngefähr handbreit oberhalb des Malleolus externus wieder ausgetreten. Die Wunden wurden mit dem gewöhnlichen Carbolverbande behandelt und Patient befand sich leidlich wohl. Am 10. Tage nach der Verwundung trat die erste Blutung (Signalblutung nach Neudörfer und Luecke) auf. Tamponnade und Einwicklung der Extremität. Wiederholung der Blutung am Abend desselben Tages. Tamponnade mit in Liquor ferri sesquichlor. getränkter Charpie. Einwickelung. Am andern Tage trat in den Nachmittagsstunden eine so heftige Blutung auf, dass ich den Wundcanal spalten musste. Ein in der Tiefe spritzendes Gefäss, Arter. tibialis postica, wurde unterbunden. Hierauf stand die Blutung, um nach 3 Tagen mit höchster Intensität wiederzukehren. Eine Unterbindung in loco war nicht möglich. Die Arterie war sehr brüchig, und der Ligaturfaden war ausgerissen. Ich entschloss mich zur sofortigen Amputation, welche, nachdem die Extremität mit einer Gummibinde fest umwickelt war, nach der transcondylären Methode vorgenommen wurde. Da eine rasche Ausführung nöthig war, so unterliess ich die Ablösung des Patellarperiostlappens. Die Operation verlief ohne Störung. Die Blutung war äusserst gering. Es wurden 5 Ligaturen angelegt. Der vordere Lappen legte sich glatt auf die Condylensägefläche auf, ich fixirte ihn mit einigen Nähten. Die vereinigten Wundränder kamen nach hinten zu liegen. Der Kranke war sehr anämisch und herabgekommen. Wein und Roborantia. Am folgenden Tage trat wiederum eine sehr heftige Nachblutung aus dem Stumpfe ein, welche die Unterbindung der Cruralis in der Mitte des Oberschenkels erforderte. Das Allgemeinbefinden war sehr schlecht. Die Ränder des vorderen und hinteren Lappens zeigten gangränöse Stellen, welche am obern Lap-

pen sich mit rapider Schnelligkeit vergrösserten. Der Kranke delirirte und hatte einen kleinen jagenden Puls, und so erfolgte unter septicämischen Erscheinungen am 3. Tage nach der Operation der Tod.

Ich erwähne noch eines Falles aus dem Strassburger Militair-Hospital, welcher während meiner Thätigkeit daselbst aufgenommen wurde.

Albrecht, preuss. Garde-Artill., wurde am 28. August bei Strassburg durch ein Granatsprengstück verwundet. Angeblich hatte das Granatstück eine Zerschmetterung des linken Unterschenkels und der Kniescheibe hervorgerufen. Patient wurde an demselben Tage operirt (von wem, weiss er nicht anzugeben), und in Schiltigheim verpflegt. Im October wurde er nach dem Militair-Hospital in Strassburg übergeführt. Ich sah den Kranken zuerst Anfangs November. Derselbe war sehr herabgekommen, der kolbige Stumpf bot eine handgrosse, mit blassen schlaffen Granulationen bedeckte Wundfläche dar, welche einen deutlichen convexen Bogen bildete. Der Knochen lag nirgends frei, man konnte ihn aber in der mit Granulationen bedeckten convexen Hervorragung deutlich hindurchfühlen. Der Stumpf war nur unbedeutend kürzer als der Femur der rechten Seite, 3—4 Cm., ein Umstand, der mit der convexen Beschaffenheit des vorderen Endes für eine in den Condylen ausgeführte Amputation sprechen musste. Der vordere Lappen war gangränös geworden und existirte nicht mehr. Jedenfalls war derselbe von Hause aus nicht intact, und hatte dieser Umstand wohl die Gangrän befördert. Der hintere Lappen war etwas retrahirt und bildete einen etwas hervorragenden Wulst. Die Granulationsfläche war schlaff und blass und zeigte lange Zeit keinerlei Neigung zur Vernarbung. Der Kranke wurde gut ernährt. Es schien das von Einfluss zu sein, der Granulationsprozess wurde lebhafter und von den Hauträndern aus zeigten sich einzelne epidermoidale Anbildungen. Ein Versuch von Hauttransplantation kleiner aus dem linken Unterschenkel entnommener Stückchen misslang, wohl deshalb, weil das den Stumpf bedeckende Granulationspolster zu flach war und die bei dem Verbande nöthige Compression die zur Heilung nöthige Circulation in den transplantirten Stückchen verhinderte. Es zeigte sich später ein Fortschreiten der Vernarbung vom Rande der Haut aus. Ich verliess den Kranken im März 1871 bei bestem Wohlbefinden.

Nachdem Heine und Luecke diese Methode ausführlich beleuchtet und ihre Vortheile hervorgehoben, lässt sich wohl kaum noch etwas Wesentliches darüber sagen.

Ich möchte noch auf einige Verschiedenheiten bezüglich der Technik hinweisen. Man kann mit und ohne Erhaltung des Periostes der Patella operiren. Das erstere Verfahren ist von Heine zuerst angewendet und empfohlen worden. Die Ablösung des praepatellaren Periostlappens ist ohne Zweifel wegen der oft schwierigen Fixirung der Patella selbst geübten Händen zum mindesten mühevoll und dabei zeitraubend, ein Umstand, der

bei der ohnedies längeren Dauer der Operation oft berücksichtigt werden muss. Die Erhaltung des Periostlappens der Patella ist daher nicht immer durchzuführen, namentlich in der kriegschirurgischen Praxis bei Zerschmetterungen der Patella, wo das Periost oft in Fetzen zerrissen ist. Die an und für sich nicht zu unterschätzende Erhaltung des Periostes erzielt übrigens bei dieser Methode nicht den Effect, wie sonst bei den Amputationen in der Diaphyse, da bei der Verlegung der Sägefläche in die Epiphyse die Markhöhle nicht eröffnet wird und die bei den Diaphysen-Amputationen beobachtete halbkugelige Neubildung von Knochenmasse bei der meist kolbigen Beschaffenheit der Condylensägefläche als Stützpunkt für das künstliche Glied weniger in Betracht kommt. Uebrigens ist die Erhaltung des Periostes keineswegs zu unterschätzen und schon deshalb empfehlenswerth, weil durch die Verwachsung desselben mit der Knochenfläche der Lappen einen grösseren Halt bekommt, und jedenfalls weniger leicht eine Retraction zu befürchten ist und weil dadurch die allmälige Verdünnung der Haut und die Verkleinerung der Knochenfläche am effectvollsten paralysirt wird.

Leichter ist die Ablösung der Knochenhaut auszuführen, wenn man, nicht wie Heine vorschlägt, gleich nach Führung der Hautschnitte das Periost von der Patella abhebt und den Lappen nach oben hin abpräparirt, sondern, wie ich in einem Falle that, unterhalb der Patella die Gelenkhöhle eröffnet und die Exstirpation der ersteren nach Vollendung der Exarticulation vornimmt. Man kann die Patella dann besser mit einer Hakenzange fixiren und nach Anbringung umgrenzender Schnitte sie leichter mit dem Respatorium vom Periost trennen, welches im Zusammenhange mit den Weichtheilen zurückbleibt.

Die Entfernung der Patella ist bei den bisher bekannten Fällen stets vorgenommen worden und ist, meiner Ansicht nach, als unerlässlich zu betrachten. Bei der Exarticulation im Kniegelenk wird die Erhaltung der Patella zum Theil noch festgehalten. Man hoffte dadurch dem Stumpfe eine grössere Beweglichkeit zu geben, weil mit der Patella auch die Insertionen der Streckmuskeln erhalten bleiben. Das häufige seitliche Anheilen der Patella auf einem Condylus indessen, wie es auch so oft den Effect der Gritti'schen Amputation stört, macht diesen Vortheil

auf Kosten der Brauchbarkeit des Stumpfes oft illusorisch. Ausserdem wird die Gelenkfläche der Patella mit der Sägefläche der Condylen schwerlich eine gute Vereinigung bilden, man müsste denn zur Absägung derselben schreiten, also eventuell die Gritti'sche Operation ausführen; in deren Verwerfung aber sind so ziemlich alle Chirurgen einig.

Die Exstirpation des praepatellaren Schleimbeutels fällt mit der Entfernung der Patella zusammen, wenn man von der Erhaltung des Periostes absieht. Uebrigens glaube ich, dass auf die Entfernung des Schleimbeutels weniger Gewicht zu legen ist als auf die Hinwegnahme der synovialen Ausbuchtung des Kniegelenkes nach oben, unter die Quadricepssehne hin. Luecke empfiehlt die Exstirpation der Kniegelenkstasche für alle Fälle im Gegensatz zu Heine, welcher weniger Werth darauf legt, obgleich in einem von ihm veröffentlichten, ebenso in zwei Luecke'schen Fällen, in Folge der Zurücklassung derselben, sich weitgreifende Eiterungsprozesse entwickelten. Heine, wie es scheint, gestützt auf die Erfahrungen von Szymanowski bezüglich der Verwachsung der Synovialmembran mit der Quadricepssehne findet in der Exstirpation der Gelenktasche kaum ausreichende Garantie gegen das Auftreten suppurativer Processe an ihrer Stelle und meint, „dass in der zurückbleibenden Tasche nicht immer eine Eiterung sich entwickeln müsse, ausserdem könne man dieselbe dann immer rechtzeitig durch Incisionen bekämpfen.“ Jedenfalls ist die Exstirpation genannter Membran nicht von besonderem Nachtheil für den Operirten selbst begleitet und wohl vortheilhafter, als wenn man später bei umsichgreifender Suppuration zu tiefen Incisionen seine Zuflucht nehmen muss. Durch derartige Eiterungsprocesse wird dann sehr oft eine Retraction des Lappens eingeleitet und begünstigt, welche die Brauchbarkeit des Stumpfes sehr in Frage stellen kann. Ich habe in allen Fällen die Exstirpation der Kniegelenkstasche vorgenommen und glaube, gestützt auf die nicht zu leugnende Thatsache, dass zurückgelassene Kapselreste oft einen Herd für profuse, das Leben des Patienten vielfach gefährdende Eiterungen bilden, der Empfehlung Luecke's bezüglich der Exstirpation der Gelenktasche beipflichten zu müssen. — In dem einen der oben erwähnten Fälle schien die Exstirpation der Re-

traction des vorderen Lappens etwas Vorschub zu leisten, so dass ich einen Augenblick die Ausführung der Methode in Frage gestellt glaubte. Es gelang indess, den Operationsplan aufrecht zu erhalten, der vordere Lappen erlitt eine kleine Zerrung, und um dieselbe durch die grössere Peripherie des Convexsägeschnittes in den Condylen nicht noch zu vergrössern, liess ich denselben hinweg und verlegte die Sägefläche in das Grenzterrain zwischen Epi- und Diaphyse, ohne die Markhöhle zu treffen, und rundete die Enden des Knochens mit der Knochenzange möglichst ab. Jedenfalls hatte die ungewöhnliche Dehnung der Haut durch das Neoplasma hier Schuld daran. Auf diese Weise kann es sich daher wohl ereignen, dass die Bedeckung des Stumpfes eine mangelhafte wird, wenn man nicht zufällig einen grösseren Wadenlappen gebildet hat, wodurch die Vereinigung des Lappenrandes mehr nach der Mitte des Stumpfes kommt. Es ist das immerhin noch besser, als wenn man im höchsten Grade der Retraction des Lappens aus der beabsichtigten transcondylären Methode durch Eröffnung der Markhöhle beim Durchsägen des Knochens eine Amputation im unteren Drittel der Femurdiaphyse zu machen genöthigt ist. Es ist das eine Eventualität, die wohl selten, jedenfalls aber nicht unmöglich ist. Socin spricht in seinen „Kriegschirurgischen Erfahrungen“ die Ansicht aus, dass durch die Retraction der Lappen die Stumpfbedeckung etwas mangelhaft ausfallen und dass auf diese Weise der Uebernarbungsprocess des Knochenstumpfes ein äusserst langwieriger werden könne. Derartige expansive Retractionen sind bisher bei dieser Methode noch nicht beobachtet worden. In den von mir beschriebenen Fällen war während des Heilungsprocesses bloss ein stärkeres Voneinanderklaffen der Wundränder die Folge der Zurückziehung der Haut, wodurch indess der Granulationsprocess nicht compromittirt wurde. Eine erste Vereinigung in der ganzen Lappenbreite sah ich nie, es war stets ein mehr oder weniger breiter Granulationssaum zwischen dem oberen und unteren Lappen eingeschoben. Die Narbe kam aber immer nach hinten zu liegen. Bloss in dem letzten Falle, den ich in Strassburg übernahm, liess sich eine Ausnahme constatiren. Hier liess sich ein Defect des oberen Lappens constatiren. Neben der Retraction des Lap-

pens kommt hier aber jedenfalls eine stattgehabte Gangrän mit zur Sprache.

Die Gangrän des Lappens tritt in der Regel als Saumgangrän des Lappens auf. Luecke glaubt derselben bezüglich der Lagerung der künftigen Narbe an der Hinterseite des Stumpfes besondere Bedeutung beilegen zu müssen. Dieselbe hat einen rein localen Charakter und fällt nach Heine in ätiologischer Beziehung mit dem Operationsmodus zusammen. Heine erklärt dieselbe dadurch, „dass die von der Arteria tibialis antica stammende Arteria recurrens nahe am Ursprung durchschnitten und darum die Randpartieen des Lappens trotz Herstellung eines Collateralkreislaufes ungenügend mit Blut versorgt werden.“ — Grössere Bedeutung hat die Gangrän, wenn sie, wie in dem zuletzt von mir beschriebenen Falle zu vermuthen, durch Veränderungen des Lappens, wie Zerreissung nach Verletzungen, hervorgerufen wird, oder wenn, wie in einem oben erwähnten Falle von periostoplastischer Amputation, eine septische Disposition als Grund vorliegt. In derartigen Fällen wird allerdings die beabsichtigte gute Form des Stumpfes nicht erreicht werden.

Die Nachtheile, welche etwaige Retraction und Gangrän des Lappens haben können und welche beiläufig auch bei allen anderen Methoden beobachtet werden, sind, den entschiedenen Vortheilen, welche diese transcondyläre Methode hat, entgegengehalten, zu minimal, als dass sie einen Grund gegen die Ausführung des genannten Verfahrens abgeben könnten.

Neben den von Heine und Luecke schon hinlänglich erörterten Vorzügen der besseren Stumpfform, des Wegfalles der Gefahr der Osteomyelitis, woraus wiederum eine weniger grosse Gefährlichkeit und eine kürzere Heilungsdauer resultiren, möchte ich noch ganz besonders zur Betonung des Vorzuges der weniger grossen Gefährlichkeit hervorheben, dass die transcondyläre Amputationsmethode des Oberschenkels unter allen Schnittamputationen in dieser Gegend die am wenigsten blutige ist. Es liegt das in der Technik, weil sofort nach der Bildung des unteren Lappens die spritzende Hauptarterie durch einen Assistenten comprimirt und überhaupt nach der Exarticulation zur alsbaldigen Unterbindung der Gefässe geschritten wird. Beobachtet man noch dabei die Vorsichtsmass-

regel, die zu amputirende Extremität fest einzuwickeln (ein Verfahren, welches neuerdings namentlich von Esmarch sehr empfohlen wird), um das Blut aus der Peripherie nach dem Körper hinaufzudrängen und dasselbe so dem Haushalt des Körpers zu erhalten, so ist, wie ich in den von mir operirten Fällen gesehen habe, der Blutverlust meistens höchst unbedeutend Bei anämischen und durch lange Eiterungen sehr erschöpften Patienten ist das von höchster Wichtigkeit, da hier ein starker Blutverlust, wie ihn die Cirkel- und Lappenmethoden im unteren Theil des Femur unvermeidlich mit sich bringen, sehr oft den Keim zu einem lethalen Ausgange bildet. Der geringere Blutverlust ist daher ebenfalls ein Grund, diese Methode als weniger gefährlich hinzustellen.

Die Statistik dieser Methode anlangend, so sind eigentlich noch zu wenige Beobachtungen bekannt, um ein annähernd gültiges Urtheil über den Procentsatz der Mortalität zu fällen. Dazu kommt, dass immer eine gewisse Homogenität in den Verhältnissen erforderlich ist, um richtig zu urtheilen, d. h. man soll eigentlich nicht die Operationsstatistik des Krieges und des Friedens zusammenwerfen. Luecke hat bei 3 Friedensfällen keinen, Heine bei 2 einen Todten. Socin führt in seinen Kriegschirurgischen Erfahrungen 3 Fälle mit zwei Todesfällen an. Mit Ausnahme des einen Falles, wo das lethale Ende durch den Hinzutritt von Tuberculose, einer bei Tumor albus nicht seltenen Complication, herbeigeführt wurde, kommen bei mir sämmtliche Todesfälle, 2, auf Rechnung der Kriegspraxis; und der Krieg ist eigentlich nicht geeignet, durchschnittlich gültige Anhaltepunkte für die Prüfung einer Operationsmethode zu geben.

Sowie uns die complicirten Fracturen im Frieden die allein richtige Richtschnur für die Behandlung der Schussfracturen im Kriege zu geben vermögen, ebenso muss auch die Friedenspraxis uns die Grundsätze nennen, nach denen man im Kriege eine Operationsmethode wählt. Eine Methode aber, welche im Kriege oft schlechte Resultate giebt, hat oft das Gegentheil im Frieden aufzuweisen. Ich erinnere bloss an die Schicksale der im letzten Kriege so häufig gemachten Knieresectionen, deren Resultate im Frieden andere zu sein pflegen. Man rechnet eben im Kriege mit Factoren, welche im Frieden zumeist fehlen. Abgesehen von örtlichen ungünstigen Verhältnissen haben wir mit dem

Missgeschick und Unheil zu kämpfen, welches Transportwesen, Verpflegung, häufiger Wechsel des ärztlichen Personals etc. im Gefolge haben. Es haben natürlich unter diesen Umständen alle Amputationsmethoden zu leiden, was das so grosse Mortalitätsverhältniss der Amputationen im Kriege überhaupt ergiebt.

Meine geringen Erfahrungen im letzten Kriege stimmen in dieser Beziehung mit den bisher mir bekannt gewordenen statistischen Angaben völlig überein.

In Gorze behandelte ich vom 20. August bis 8. October 1870 205 Verwundete, davon starben 47 = 22,9 pCt. Es wurden davon

amputirt 24	mit 11 Todesfällen		45,8 pCt.
primär 13	- 3	-	23,0 -
secundär 11	- 8	-	72,7 -
Es betrafen	evacuirt*)		gestorben
Exarticulatio humeri 2			
primär 2	2		—
Amputatio humeri 3			
primär 3	3		—
Amputatio femoris 6			
primär 1	1		—
secundär 5	1		4
Amputatio cruris 13			
primär 7	4		3
(incl. 2 Doppelamputationen, von denen die eine beide Unterschenkel, die andere Unterschenkel und Oberarm betraf, letztere endete lethal.)			
secundär 6	2		4

In Strassburg wurden im Militairhospital von Anfang November bis Mitte März 1101 chirurgische Kranke behandelt. Es starben 23 (2,0 pCt.). Auf 583 Kranke mit gewöhnlichen äusseren Verletzungen und Erkrankungen kamen 6 (1,0 pCt.), auf 518 Verwundete 17 Todesfälle (3,2 pCt.). 268 französische Verwundete rührten aus der Zeit der Belagerung her, unter ihnen befanden sich (ausser 11 Exarticulationen und Amputationen an den Fingern und Zehen) 24 Amputirte. Es betrafen: Exarticulatio humeri 3 (primär), Amputatio humeri 6 (primär 3, intermediär 1, secundär 2), Amputatio

*) Ob bei den Evacuirten noch Todesfälle vorgekommen sind, habe ich nicht erfahren.

antibrachii 3 (primär 2, secundär 1), Amputatio femoris 6 (primär 4, secundär 2, in einem Falle musste ich die Femoralis später unterbinden), Amputatio cruris 6 (primär 4, secundär 2). — Später kamen noch 6 Amputirte aus anderen Lazarethen hinzu: Amputatio femoris 2 (primär), Amputatio cruris 3 (primär), Amputatio nach Chopart 1 (primär). Von diesen 30 Amputirten ist keiner gestorben. In den unten aufgestellten Listen sind dieselben nicht mit aufgeführt, da sie zum Theil als Reconvalescenten von auswärts zugingen. Ausserdem waren die übernommenen französischen Amputirten als der Rest der während der Belagerungszeit in Straasburg von den französischen Aerzten Amputirten zu betrachten. Die Zahl derselben wird ohngefähr auf 300 angegeben (wohl andere Operationen, Unterbindungen, Trepanationen mit inbegriffen), wie auch Pirogoff in seinem Berichte in Folge der Mittheilungen französischer Aerzte erwähnt. Ueber die Anzahl der geheilt Entlassenen, sowie über die Menge der Gestorbenen, habe ich mir, trotz mannichfacher Bemühungen, keine genaue Uebersicht verschaffen können. Die hinterlassenen Todtenlisten enthielten zwar an 100 Aufzeichnungen von Todesfällen nach Amputationen und Resectionen (letztere in auffallend geringer Zahl), aber sie waren so ungenau, dass man keinen klaren Ueberblick gewinnen konnte. Uebrigens scheint die Sterblichkeit doch eine bedeutende gewesen zu sein, was bei der eigenthümlichen Art der Verletzungen, welche in Folge der Belagerung zumeist schwere Granatwunden waren, und bei der überwiegend grossen Anzahl von Oberschenkelamputationen jedenfalls begreiflich ist.

An später zugehenden Verwundeten habe ich noch

amputirt	4	mit	2	Todesfällen	50,0	pCt.,
intermediär	1	-	1	-	100,0	-
secundär	3	-	1	-	33,3	-

Es betrafen:

Exarticulatio humeri 1	geheilt	gestorben
secundär 1	1	—
Amputatio antibrach. 1		
secundär 1	1	—
Amputatio femoris 1		
intermediär 1	—	1
Amputatio cruris 1		
secundär 1	—	1

Diese Zahlen stellen sich nun zu den anderen, aus bisher

veröffentlichten Berichten mir bis jetzt bekannt gewordenen Amputationen in folgender Weise:

Exarticulatio humeri.

	Primär			Intermediär			Secundär		
	Anzahl	Todesfälle	pCt.	Anzahl	Todesfälle	pCt.	Anzahl	Todesfälle	pCt.
Billroth	—	—	—	—	—	—	2	—	—
Luecke	—	—	—	—	—	—	3	2	—
Fischer, Professor.	—	—	—	—	—	—	1	1	—
Fischer, G.	3	2	—	—	—	—	3	2	—
Kirchner	2	2	—	—	—	—	1	—	—
Rupprecht	1	—	—	—	—	—	1	—	—
Wahl	2	—	—	—	—	—	1	—	—
Summa	8	4	50,0	—	—	—	12	5	41,6

Amputatio humeri.

	Primär			Intermediär			Secundär		
	Anzahl	Todesfälle	pCt.	Anzahl	Todesfälle	pCt.	Anzahl	Todesfälle	pCt.
Billroth	—	—	—	—	—	—	1	1	—
Luecke	—	—	—	—	—	—	3	3	—
Fischer, Professor.	1	—	—	2	2	—	5	2	—
Fischer, G.	5	3	—	—	—	—	5	1	—
Kirchner	9	5	—	2	1	—	—	—	—
Socin	—	—	—	—	—	—	1	1	—
Rupprecht	4	2	—	—	—	—	2	1	—
Wahl	3	—	—	—	—	—	—	—	—
Summa	22	10	45,4	4	3	75,0	17	9	52,9

Amputatio antibrachii.

	Primär			Intermediär			Secundär		
	Anzahl	Todesfälle	pCt.	Anzahl	Todesfälle	pCt.	Anzahl	Todesfälle	pCt.
Fischer, Professor.	2	—	—	—	—	—	—	—	—
Fischer, G.*)	3	3	—	—	—	—	—	—	—
Kirchner	—	—	—	—	—	—	1	1	—
Rupprecht	1	—	—	—	—	—	—	—	—
Wahl	—	—	—	—	—	—	—	—	—
	6	3	50,0	—	—	—	2	1	50

*) incl. 1 Doppelamputation beider Vorderarme und 1 Unterschenkel.

Amputatio femoris.

	Primär			Intermediär			Secundär		
	Anzahl	Tod.-fälle	pCt.	Anzahl	Tod.-fälle	pCt.	Anzahl	Tod.-fälle	pCt.
Billroth	2	1	—	—	—	—	7	5	—
Luecke	—	—	—	—	—	—	8	5	—
Fischer, Professor.	3	1	—	1	—	—	13	10	—
Fischer, G.*) . .	25	19	—	—	—	—	20	14	—
Kirchner. . . .	15	13	—	—	—	—	6	6	—
Socin	—	—	—	—	—	—	6	4	—
Rupprecht . . .	7	5	—	—	—	—	3	3	—
Wahl	1	—	—	1	1	—	5	4	—
Summa	53	39	73,5	2	1	50,0	68	51	75,0

Amputatio cruris.

	Primär			Intermediär			Secundär		
	Anzahl	Tod.-fälle	pCt.	Anzahl	Tod.-fälle	pCt.	Anzahl	Tod.-fälle	pCt.
Billroth	3	1	—	—	—	—	7	3	—
Luecke	—	—	—	—	—	—	2	—	—
Fischer, Professor.	2	—	—	—	—	—	6	3	—
Fischer, G. . . .	7	—	—	—	—	—	12	5	—
Kirchner	7	1	—	—	—	—	3	2	—
Socin	—	—	—	—	—	—	4	4	—
Rupprecht . . .	5	2	—	—	—	—	—	—	—
Wahl**)	7	3	—	—	—	—	7	5	—
Summa	31	7	22,5	—	—	—	41	22	53,6

Nach den hier angeführten Tabellen stellen sich daher die Procentsätze für die Mortalität bei einem Theile der Amputationen während des letzten Krieges wie folgt:

	Primär			Intermediär			Secundär			in Summa		
	Anzahl	Todesfälle	pCt.	Anzahl	Todesfälle	pCt.	Anzahl	Todesfälle	pCt.	Anzahl	Todesfälle	pCt.
Exarticulatio humeri	8	4	50,0	—	—	—	12	5	41,6	20	9	45,0
Amputatio humeri .	22	10	45,4	4	3	75,0	17	9	52,9	43	22	51,1
Amputatio antibrachii	6	3	50,0	—	—	—	2	1	50,0	8	4	50,0
Amputatio femoris .	53	39	73,5	2	1	50,0	68	51	75,0	123	91	73,9
Amputatio cruris .	31	7	22,5	—	—	—	41	22	53,6	72	29	40,2
in Summa	120	63	52,5	6	4	66,6	140	88	62,8	266	155	58,0

*) incl. 1 Doppelamputation.

**) incl. 2 Doppelamputationen, einmal beider Unterschenkel, einmal Oberarm und Unterschenkel, betreffend letzteren Fall lethal.

Vergleicht man hiermit nun die Resultate der Resectionen, wie ich sie aus der mir zugänglichen Literatur zusammenstellen konnte, so möchte ich noch Folgendes bemerken:

Von meinen 205 Verwundeten in Gorze wurden

resecirt	9	mit	4	Todesfällen	44,4 pCt.
primär	1	-	1	-	100,0 -
intermediär	1	-	1	-	100,0 -
secundär	7	-	2	-	28,5 -

Es betrafen:

		evacuirt	gestorben
Resectio humeri	1		
intermediär	1	—	1
secundär	2	2	—
Resectio cubiti part.	4		
primär	1	—	1
secundär	3	2	1
Resectio capitis femor.	1		
primär	1	—	1
Resectio artic. ped.	1		
secundär		1	—

In Strassburg übernahm ich von den Franzosen, ausser einem Falle von Hüftgelenkresection, wegen Caries lange vor Beginn des Krieges schon ausgeführt, der später an Albuminurie zu Grunde ging, 3 Resecirte (secundär), Resectio humeri 2 (secundär, in einem Falle musste ich später die Exarticulatio humeri machen), Resectio cubiti part. 1 (secundär). — Später kamen aus auswärtigen Lazarethen noch hinzu 2 Resecirte (primär), Resectio articul. genu 1 (primär). (In diesem von Beck operirten Falle war eine Verheilung unter seitlicher Winkelstellung und Verdrehung des Unterschenkels eingetreten. Später musste die Amputation des Oberschenkels gemacht werden. Das Präparat, welches sich im Kriegsmuseum in Berlin befindet, wurde mit einer Analyse des Falles auf dem Chirurgen-Congresse in Berlin von Loeffler demonstrirt s. Berlin. klin. Wochenschrift). Resectio calcanei 1 (primär). Es starb keiner von diesen 5 Resecirten.

Später habe ich noch

resecirt	8	mit	0	Todesfällen
primär				
Resectio maxillae super. part.	1			geheilt
secundär				1
Resectio humeri	1			1
secundär				
Resectio cubiti part.	3			3
secundär				

Resectio in continuo Ulnae secundär	1	1
Tibiae secundär	1	1

(in diesem Falle wurde später noch die Brachialis unterbunden.)

Resectio ossis ilei part. secundär.	1	—

Ich lasse die Zusammenstellung mit anderen statistischen Tabellen folgen:

Resectio humeri.

	Primär			Intermediär			Secundär		
	Anzahl	Tod.-fälle	pCt.	Anzahl	Tod.-fälle	pCt.	Anzahl	Tod.-fälle	pCt.
Billroth	—	—	—	—	—	—	8	2	—
Luecke	—	—	—	—	—	—	4	1	—
Fischer, Professor.	1	—	—	2	2	—	11	4	—
Fischer, G.	6	4	—	—	—	—	4	—	—
Kirchner	4	2	—	—	—	—	5	1	—
Mc Cormac	2	1	—	—	—	—	3	1	—
Socin	—	—	—	—	—	—	7	3	—
Rupprecht	1	—	—	—	—	—	—	—	—
Wahl	—	—	—	1	1	—	3	—	—
Frank	—	—	—	—	—	—	2	—	—
Schüller	—	—	—	—	—	—	1	—	—
Heyfelder	—	—	—	—	—	—	1	1	—
Summa	14	7	50,0	3	3	100,0	49	13	26,5

Resectio cubiti.

	Primär			Intermediär			Secundär		
	Anzahl	Tod.-fälle	pCt.	Anzahl	Tod.-fälle	pCt.	Anzahl	Tod.-fälle	pCt.
Billroth	1	—	—	—	—	—	1	—	—
Luecke	—	—	—	—	—	—	11	4	—
Fischer, Professor.	—	—	—	—	—	—	17	3	—
Fischer, G.	5	2	—	—	—	—	4	2	—
Kirchner	5	2	—	—	—	—	4	3	—
Mc Cormac	4	1	—	—	—	—	7	5	—
Socin	—	—	—	—	—	—	9	2	—
Rupprecht	1	—	—	—	—	—	1	—	—
Wahl	1	1	—	—	—	—	6	1	—
Schüller	—	—	—	—	—	—	3	1	—
Heyfelder	—	—	—	—	—	—	3	—	—
Vaslin.	3	—	—	—	—	—	—	—	—
Summa	20	6	30,0	—	—	—	66	21	31,8

Resectio capitis femoris.

	Primär			Intermediär			Secundär		
	Anzahl	Tod.-fälle	pCt.	Anzahl	Tod.-fälle	pCt.	Anzahl	Tod.-fälle	pCt.
Billroth	—	—	—	—	—	—	3	3	—
Fischer, Professor.	—	—	—	—	-	—	1	1	—
Fischer, G. . . .	—	—	—	—	—	—	1	1	—
Kirchner. . . .	—	-	—	—	—	—	1	1	—
Huepeden . . .	—	—	—	—	—	—	1	—	—
Wahl	—	—	—	—	—	—	1	1	—
Summa	—	—	—	—	—	—	8	7	87,5

Resectio articul. genu.

	Primär			Intermediär			Secundär		
	Anzahl	Tod.-fälle	pCt.	Anzahl	Tod.-fälle	pCt.	Anzahl	Tod.-fälle	pCt.
Billroth	—	—	—	—	—	—	1	1	—
Socin	—	—	—	—	—	—	4	4	—
	—	—	—	—	—	—	5	5	100,0

Resectio articul. pedis.

	Primär			Intermediär			Secundär		
	Anzahl	Tod-fälle	pCt.	Anzahl	Tod.-fälle	pCt.	Anzahl	Tod.-fälle	pCt.
Billroth	—	—	—	—	—	—	1	—	—
Fischer, Professor.	—	—	—	—	—	—	5	3	—
Fischer, G. . . .	—	—	—	—	—	—	2	2	—
Kirchner. . . .	—	—	—	—	—	—	3	2	—
Socin	—	—	—	—	—	—	6	1	—
Wahl	—	—	—	—	—	—	1	—	—
Summa	—	—	—	—	—	—	18	8	44,4

Für die einzelnen Resectionen ergeben sich daher bezüglich der Mortalität folgende Zahlen:

	Primär			Intermediär			Secundär			in Summa		
	Anzahl	Todesfälle	pCt.	Anzahl	Todesfälle	pCt.	Anzahl	Todesfälle	pCt.	Anzahl	Todesfälle	pCt.
Resectio humeri . .	14	7	50,0	3	3	100,0	49	13	26,5	66	23	34,8
Resectio cubiti . .	20	6	30,0	—	—	—	66	21	31,8	86	27	31,3
Resectio capit. femoris	—	—	—	—	—	—	8	7	87,5	8	7	87,5
Resectio artic. genu .	—	—	—	—	—	—	5	5	100,0	5	5	100,0
Resectio artic. pedis .	—	—	—	—	—	—	18	8	44,4	18	8	44,4
Summa	34	13	38,2	3	3	100,0	146	54	36,9	183	70	38,2

Eine Vergleichung der Mortalitätsprocente zwischen Amputationen und Resectionen ergiebt

Amputationen:		Resectionen:
58,0 pCt.		38,2 pCt
52,5 -	Primär	38,2 -
66,6 -	Intermediär	100,0 -
62,8 -	Secundär	36,9 -

Hieraus lässt sich constatiren, dass die Amputationen unter weit ungünstigeren Heilungsverhältnissen als die Resectionen stehen. Der Grund zu dieser grösseren Mortalität möchte wohl in erster Linie in anatomischen Verhältnissen liegen. Meiner Ansicht nach sind die Verhältnisse der Knochen dabei weniger massgebend. Dieselben müssten doch eigentlich bei den Resectionen ungünstiger sein, da es sich hier oft um grössere Sägeflächen, oft sogar in verschiedenen Knochen, handelt. Ausserdem eröffnen die Sägeschnitte bei den Resectionen sehr oft auch die Markhöhle des Knochens auf gleiche Weise wie bei den Amputationen, und doch hat man dort bekanntlich weniger einen lethalen Ausgang in Folge der Osteomyelitis zu befürchten. Ich glaube daher, dass der wesentliche Grund der grösseren Mortalität bei den Amputationen in der Verletzung der Weichtheile durch den Operationsmodus, abgesehen von äusserlichen Eventualitäten, zu suchen ist. Volkmann hat, in richtiger Würdigung des Einflusses der Weichtheilverletzungen, auf die Mortalität auf dem ersten Chirurgen-Congresse in Berlin den Nachweis zu liefern gesucht; dass die complicirten Fracturen in der Friedenspraxis ein ungünstigeres Mortalitätsverhältniss als die Schussfracturen im Kriege liefern, weil hier die Verletzung der Weichtheile durchgehends nicht so umfangreich als dort ist. Aus diesem Grunde ist auch die Sterblichkeit bei den Granatverletzungen grösser, als bei den durch Gewehrprojectile hervorgerufenen Schusswunden. In Folge der Bedeutung der Weichtheilverletzungen ist auch das Terrain der Amputationen ein viel gefährlicheres, je näher es von der Peripherie des Körpers nach dem Rumpfe hin verlegt wird. Nach dem Rumpfe zu nehmen die Weichtheile an Volumen zu, das Kaliber der Arterien wird grösser, je näher dieselben nach dem Centrum gelegen sind. Es ist daher begreiflich, dass mit der Zunahme der Grösse dieser beiden Factoren auch die Gefahr der Amputationen um so grösser

wird, je weiter das Operationsfeld von der Peripherie entfernt zu liegen kommt.

Ausserdem ist aber eine Amputationswunde jedenfalls deshalb noch von grösserer Bedeutung, als die bei einer Resection gesetzte Verletzung, weil bei denselben die Oeconomie des ganzen Körpers eine bedeutende Störung erleidet, was hier nicht der Fall ist. Die Ernährung in einem Arme ist mechanisch und physiologisch nicht wesentlich unterbrochen oder gestört, nachdem an derselben Extremität eine Resection im Schulter- oder Ellenbogengelenk ausgeführt worden ist. Dieselbe fällt aber mit der Amputation der Extremität hinweg, während andererseits die jene Ernährung bedingenden, im Körper gelegenen Momente keine Veränderung erleiden. Im Körperhaushalte wird dadurch gewissermassen ein Missverhältniss geschaffen und die plötzliche Ausser-Actionstellung der Circulation und Nutrition eines Gliedes muss daher einen gewissen Rückschlag auf den ganzen Organismus, zunächst wohl auf die Druckverhältnisse im Circulationsapparate ausüben. In wie weit dies geschieht, kann ich nicht bestimmen, ich erwähne nur, dass in Folge von Embolien grösserer Gefässe häufig ein plötzlicher Tod eintritt; ebenso ergeben die Unterbindungen grosser Arterien zumeist schlechte Resultate. Es ist nach dieser Richtung hin vielleicht durch das physiologische Experiment einiger Aufschluss zu erwarten.

Das im Allgemeinen so hohe Mortalitätsverhältniss, also die Gefährlichkeit der Amputationen, hat den Grund zur Entstehung der conservativen Chirurgie gegeben. Operiren und Conserviren, das sind die beiden grossen Gegensätze, in denen sich die Chirurgie, speciell die Kriegschirurgie, seit den beiden letzten Decennien, mit Schwankungen bald nach der einen, bald nach der anderen Seite hin, bewegt. v. Langenbeck sagt, „dass durch das Streben, zu conserviren, die Amputationsfrage in der letzten Zeit entschieden vernachlässigt sei". — Wir können wohl erst nach und nach auf den richtigen Weg gelangen. Ich erinnere hier z. B. bloss an die Entwickelung der Ansichten über Gelenkkrankheiten, der Indicationen der Resectionen bei Gelenkschüssen. Man sah auf Grund der Erfahrungen von Langenbeck, Stromeyer und Esmarch im ersten dänischen Kriege 1848–1851, im Feldzuge von 1864 und theilweise wohl

auch noch 1866, eine Gelenkkapselverletzung für eine wohlgeordnete Indication zur Resection an. In Langensalza sah ich 1866 wegen einer einfachen Hiebwunde durch die Tricepssehne über dem Olecranon mit Eröffnung des Gelenkes, ohne jegliche Knochenverletzung, die totale Resection des Ellenbogengelenkes ausführen. Stromeyer hat schon damals den Stab über die Berechtigung dieser Resectionsindication gebrochen. Aber wohl erst der letzte Feldzug hat uns in dieser Richtung die Bedeutung der conservativen Chirurgie gezeigt. Zahlreiche gelungene Heilresultate bei Schussfracturen der grossen Gelenke, mit Ausnahme des Hüftgelenkes, auf conservativem Wege erlangt, bilden ein wichtiges Material, das Gebiet der Operationen einzuschränken. Es ist offenbar eine der grössten Schwierigkeiten, hierin immer das Richtige zu treffen, und daher findet vielleicht auch der Vorwurf Berechtigung, den man von competenter Seite erhoben hat: dass während des letzten Feldzuges secundär zu viel resecirt und amputirt, und primär zu wenig amputirt worden sei.

Es ist daher zu berücksichtigen, dass über die Ausdehnung der Berechtigung der conservativen zur operativen Chirurgie immer noch ein gewisses Dunkel herrscht, welches nur mit der Zeit sich allmälig lichtet. In Folge dessen ist theilweise immer noch eine gewisse Unklarheit in den Begriffen und Auffassungen vorhanden. Jedenfalls liegt es aber nicht in der beliebigen Wahl des Arztes bei gewissen Fällen bald zu operiren, bald zu conserviren, ich glaube, dass die Fälle für die eine oder andere Behandlung bestimmt bezeichnet sind, die Schwierigkeit liegt eben in der Erkenntniss derselben, in dem Mangel an Präcision unserer bisherigen Indicationen. Lösen können wir das Problem nur auf dem Wege der genauesten anatomischen Diagnose, der sorgfältigsten und exactesten klinischen Würdigung des einzelnen Falles, sowie durch eine genaue und wahre statistische Zusammenstellung der einzelnen Erfahrungen, wozu mitzuwirken ein Jeder bestrebt sein muss.

Die genauen Grenzen für die einzelnen Regionen des menschlichen Körpers zu bestimmen, innerhalb deren operative und conservative Chirurgie sich zu bewegen haben, das wird eine der grössten aber auch lohnendsten Aufgaben der Chirurgie der Zukunft sein.

XXX.

Beiträge zur experimentellen Chirurgie.

Von

Wilhelm Koch und **Wilhelm Filehne.**

1. Einiges über sogenannte keilförmige und spiralige Fracturen.

Von

Wilhelm Koch.

(Hierzu Tafel X.)

Ich habe in diesem Archiv mehrere nach Schuss entstandene Oberschenkelfracturen beschrieben und abgebildet (Bd. XIII S. 479 ff. und Tafel XI. Fig. 1—3), die, ohne dass an ihnen bis auf die Eintrittsstelle der Kugel irgend welche Splitterung nachzuweisen wäre, Bruchflächen tragen, welche nach der Längsrichtung des Knochens eine sehr beträchtliche Ausdehnung besitzen und eigenthümliche, zum Theil an eine Schraubenlinie erinnernde Begrenzungslinien zeigen.

Eine kurze Notiz Demme's*), dass wenige ähnliche Fälle von ihm gesehen und von französischen Autoren mit besonderen Namen beschrieben worden seien, bewog mich zur Durchsicht der einschlägigen Literatur. Weiterhin bestimmen mich schon im August 1870 niedergeschriebene, auf die Entstehungsweise dieser Brüche ein eigenes Licht werfende, aber erst nach dem Druck der angeführten Arbeit mir wieder zu Händen gekommenen Notizen, so wie endlich auf Vorschlag von Herrn Filehne unternommene Versuche, solche Fracturen künstlich hervorzurufen, noch

*) Militair-chirurgische Studien. 2. Aufl. I S. 92 und II. S. 359.

einmal einem Gegenstande ein Paar Worte zu widmen, der in der ersten Mittheilung zu kurz und incorrect behandelt worden war.

Giebt man zunächst einmal zu, dass bei langen Knochen der Name von Schief- oder Schrägbrüchen im Allgemeinen denjenigen zu lassen ist, welche nicht viel von einem Winkel von 45 Grad abweichen, so kann das Bedürfniss geltend gemacht werden, durch neue Benennungen das auszuzeichnen, dessen Schiefheit eine ausgesprochenere ist, und es sind meines Wissens Malgaigne*) und Gerdy**), die ersten gewesen, welche für solche prononcirten, offenbar den Uebergang zu den Längsspaltungen des Knochens vermittelnde Schrägbrüche den Namen der klarinettenmundstückähnlichen (f. en bec de flûte) und der zugespitzten (f. en pointe) eingeführt haben. Malgaigne***) erzählt nach Champaignac die Geschichte eines am 12. Tage eines Schenkelbruchs gestorbenen Greises, bei dem die Section eine Fractur ergab, welche von der Mitte des Knochens und aussen nach innen bis unter den kleinen Trochanter in Ausdehnung von ungefähr 13 Cm. hinaufstieg; er führt ferner ein analoges Präparat seiner Sammlung an, bei welchem eine Fractur von innen nach aussen in beinahe gleich grosser Ausdehnung in die Höhe geht und hält für das merkwürdigste Beispiel ein Präparat von Cloquet†): den Oberschenkel eines Dachdeckers, welcher von der Höhe eines Hauses herabgefallen war; die zwischen beiden Condylen beginnende Fractur reichte nach innen bis zur Höhe des kleinen Trochanters in einer Ausdehnung von 30 Cm. hinauf.

Malgaigne betrachtet diese Fracturspecies als selten und glaubt bemerken zu müssen, dass sie nur am Femur angetroffen werde, widerlegt aber letztere Behauptung selber an den Stellen seines Buches, in denen er von den Fracturen der Tibia††) spricht, wobei er ausdrücklich erwähnt, dass fractures en bec de flûte auch hier vorkommen.

*) Malgaigne, Traité des fractures et des luxations. T. I. p. 67.

**) Gerdy, Chirurgie pratique. 3ème monographie. Maladies des organes du mouvement.

***) Malgaigne l. c.

†) Cloquet, Pathologie chirurgicale. Plan et méthode, qu'il faut suivre dans l'enseignement de cette science. Thèse de concours. Paris 1831. Nach Gurlt's Handbuch der Lehre von den Knochenbrüchen. I. S. 53.

††) Malgaigne l. c. p. 784.

Die wenige Jahre später von Gosselin*) publicirten Beobachtungen und im Schoosse der Société de chirurgie hervorgerufenen Discussionen haben es bewiesen, dass die uns hier beschäftigende Art jedenfalls ebenso häufig an der Tibia wie am Femur zu beobachten ist.

Gosselin beschreibt 1855 vier der unteren Hälfte der Tibia angehörige Fracturen, welche weder quer noch schief sind, sondern sehr schräge, nach unten sich verjüngende Bruchflächen tragen und deren Innen- (Markraum-) Seite ziemlich genau der Zeichnung eines nach oben offenen V entspricht. Zwei dieser Brüche sind dem Musée Dupuytren entnommen; zwei weitere beobachtete Gosselin bereits 1847, und ganz analoge Formen werden bei der durch mehrere Sitzungen sich hinziehenden Discussion von Chassaignac**) und Larrey***) mitgetheilt. Dahingestellt muss es bleiben, ob zwei von Houel†) als der Collection Jobert zugehörig angeführte Präparate die gleichen sind, welche Gosselin dem Musée Dupuytren entlehnt hat. Erwähne ich noch ein weiteres, dem unteren Femurende angehöriges und ebenfalls von Gosselin demonstrirtes Präparat, bei dem das sehr scharfe Vförmige obere Schenkelfragment die Condylen der Tibia von einander sprengte und Ankylose des Kniegelenks hervorrief, so glaube ich einen grossen Theil dessen angeführt zu haben, was bis 1855 casuistisch von solchen Fracturen unter besonderem Namen mitgetheilt worden ist.

Das Eigenthümliche derselben liesse sich nach den bisher angeführten Autoren, namentlich Gosselin, ohngefähr in Folgendem kurz zusammenfassen:

1. Es ist zweckmässig, als eine besondere Unterabtheilung der Schrägfractur jene Formen zu bezeichnen, deren Bruchflächen nach der Längsrichtung des Knochens eine beträchtliche Ausdehnung besitzen und sie Vförmige††), klarinettenmundstückähnliche

*) Lancette française. Gazette des hôpitaux civils et militaires 1855. p. 218, 552, 564, 596, und Mémoires de la Société de Chirurgie de Paris. Tome V. Paris 1863. Sitzung vom 5. December.

**) Gazette des hôpitaux 1855. p. 552.

***) Ibid.

†) Ibid.

††) Nach Gosselin, Gaz. des hôp. 1855. p. 218.

oder spiralige*) zu nennen, je nachdem die Bruchlinien die an gedeuteten Formverhältnisse oder statt der geraden eine mehr spiralige Linie zeigen, sie endlich keilförmige**), wegen der eigenthümlichen, gleich näher zu erwähnenden Einwirkung des oberen Fragments auf das untere zu bezeichnen..

Ich überlasse Jedem die Entscheidung, ob solchen Namen eine grosse Bedeutung beizumessen ist; jedenfalls wird man aber mit mir fordern, dass sie nur für die extremsten Fälle zu reserviren seien und ich muss bekennen, dass in der Société die Discussionen nach dieser Richtung etwas lax geführt worden zu sein scheinen, in der Weise, dass man allmälig die Steilheit und die Formverhältnisse der Bruchflächen ganz ausser Acht liess und den Schwerpunkt mehr auf die eigenthümliche Wirkungsweise des oberen Fragments verlegte. Es leuchtet aber ein, dass auf diese Weise vielleicht ein recht grosser Bruchtheil aller Fracturen der langen Knochen schliesslich als Vförmig u. s. w. angesprochen werden kann. Ehe man aber solche Willkürlichkeiten althergebrachten und doch auch berechtigten Bezeichnungen gegenüber zulässt, scheint es gerathener, Ausdrücke aufzugeben, die doch zunächst nur eine schnelle Verständigung ermöglichen und andeuten sollen, dass nicht Alles, was schräg gebrochen ist, gleiche Entstehungsweise und prognostische Wichtigkeit hat.***).

2. Wichtiger sind schon die Einwirkungen des oberen Fragments, die sich, besonders sofern es sich um die Tibia handelt, dahin äussern, dass dasselbe in das untere eindringt, in mehr oder weniger grosser Ausdehnung das Knochenmark zerquetscht, die compacte Substanz theils zertrümmert, theils mit Fissuren durchsetzt und bei passender Localisation so sehr leicht die benachbarten Gelenke entweder direct oder indirect eröffnet, Verhältnisse, wie sie für andere Stellen des Skelets schon längst bekannt sind und in neuester Zeit auch an den Malleolen in Bezug

*) Fracture spiroide nach Broca und Gerdy, Gazette hebdomadaire 1859. p. 564.

**) Fract. en coin nach Larrey, Gaz. des hôpitaux 1855. p. 552.

***) Der Ausdruck „spiralig“ ist wenigstens vom Standpunkt unserer Sprachweise aus vollkommen zu verwerfen. Denn die Spirale ist eine in regelmässiger Weise sich erweiternde Kreislinie, die in einer Ebene liegt. Die am Cylindermantel schief sich aufwindende Linie heisst bei uns Schraubenlinie.

auf den Talus und an dem Condyl. externus humeri in Bezug auf das Capitulum radii von Herrn Dr. Lesser beobachtet und beschrieben wurden.*)

Unter solchen Umständen kann

3. die Prognose solcher Brüche nur eine schlechtere als die der gewöhnlichen Schrägbrüche sein. Acute Septicaemie und später sich entwickelnde Pyaemie sind die Regel, trotzdem die meisten dieser Fracturen subcutane sind; von einer reparativen Thätigkeit des Periostes oder des Marks ist nur an einem Präparate etwas zu constatiren; der einzig geheilte Fall von Larrey lässt Zweifel an der Diagnose aufkommen. Ob aber deswegen die Forderung Gosselin's, wenigstens bei solchen Verletzungen, die mit einer Hautwunde complicirt sind, sofort zu amputiren, berechtigt ist, möchte doch erst durch weitere Beobachtungsreihen sicher zu stellen sein.

Um nicht allzusehr mit casuistischen Mittheilungen zu ermüden, habe ich bisher nur das citirt, was mir nöthig schien, Genese und Bedeutung der angeführten Benennungen verstehen zu lassen. Weiteres, freilich nicht sehr zahlreiches und eigen benamstes, aber sicher hierher gehöriges Material sehr schräger Brüche ist in den Lehrbüchern dieses und jenes sehr beschäftigten Chirurgen**), vor allem aber in dem vortrefflichstem aller Fracturwerke***) zu finden; es hier weiter vorzuführen kann ich um so eher unterlassen, als es sich ja um Jedem zugängliche Quellen handelt.

Hervorheben möchte ich aber doch, dass das wenige bisher Mitgetheilte auf Friedensfracturen sich bezieht. Noch ungleich seltener scheinen analoge Verhältnisse bei Schussverletzungen beobachtet worden zu sein, und es sind mir, wenn ich von meinen Präparaten und zwei unsicheren Beschreibungen Ludwig's und Reichel's†) absehe, nur drei hierher gehörige Fälle bekannt, von denen aber nur einer genauer auseinandergesetzt worden ist. Es

*) Zur Mechanik der Gelenkfracturen, Deutsche Zeitschrift für Chirurgie. I. Bd. 2. und 3. Heft. S. 291.

**) Z. B. Fergusson's Practical surgery. 4 ed. p. 378.

***) Gurlt, Handbuch der Lehre von den Knochenbrüchen. I S. 49—59. S. 300, 312, 754.

†) Nach Gurlt l. c. S. 53.

ist dies die von Broca*) publicirte Mittheilung über ein kaum fünfzehnjähriges Mädchen, welches gelegentlich des Orsini'schen Attentats auf Napoleon von einem Stück einer Handgranate getroffen wurde, das aussen und oberhalb von der Patella eindrang und auf keine Weise gefunden werden konnte. Man nahm eine Fractur des mittleren Drittels an, fand aber bei der Section zunächst oberhalb und aussen von den Condylen ein in die Markhöhle führendes, unregelmässig gezacktes Loch, in dessen Grunde sich das Granatstück fest eingekeilt hatte; die Continuität des Schaftes zeigte sich nirgends unterbrochen, doch die dem Eingang gegenüber liegende Wand so stark contundirt, dass sie necrotisch und bereits von einem Demarcationsgraben umgeben war. Die eigentliche Fractur ist als indirecte aufzufassen, beginnt bereits 4 Cm. unterhalb des kleinen Trochanters und ist so beschaffen, dass die eine Bruchlinie auf 7 Cm. vertical hinabsteigt, während die andere von den beiden Enden derselben ausgeht und den Schenkel schraubenlinienförmig umkreist. Es resultiren daraus zwei an der einen Kante ganz ebenso characteristisch gewundene, spitz auslaufende Bruchstücke, wie sie in Bd. XIII. Taf. XI. Fig. 2. dieses Archivs abgebildet sind. Die Demme'schen Fälle**) sind zu kurz geschildert, als dass man aus ihnen Weiteres entnehmen könnte; der eine vielleicht gar keiner besonderen Erwähnung werth, da seine Bruchflächen nur 5 Cm. an Höhe haben.

Meinen Präparaten dürfte eigenthümlich sein die grosse Ausdehnung der Bruchflächen, die einmal über ein Viertel, zweimal fast die Hälfte der Diaphysenlänge beträgt, Dimensionen, wie sie nur in dem einen Cloquet'schen Präparate und weiterhin in einigen bei Gurlt (l. c.) gegebenen Zeichnungen sich finden, die aber sämmtlich auf Friedens-Fracturen sich beziehen. Weiterhin möchte ich das Fehlen jeder Splitterung Denjenigen gegenüber urgiren, welche einfache Brüche nach Schuss für „enorm selten" halten. Die Necrose der Bruchkanten, welche sich an den Präparaten Derjenigen findet, welche etwas länger lebten, zeigt, in

*) Gazette hebdomadaire 1859. p. 564 sv. Referat in Schmidt's Jahrbüchern 1860 Bd. 108. S. 230.

**) Demme l. c. II. S. 359.

welcher Ausdehnung das Periost vom Knochen losgelöst wurde; die weite Eröffnung der Markhöhle musste für schnelle Resorptionsvorgänge die allergünstigsten Bedingungen setzen. Nimmt man dazu, dass die spitzen Fracturenden die Weichtheile aufs Aeusserste insultirten, dass erwiesenermassen die Spitze des oberen Fragments zweimal das Kniegelenk eröffnete, einmal die Vena femoralis und einmal einen von ihr abgehenden Hauptast vollständig durchriss, so ist es nur zu natürlich, dass der Verlauf auch dieser Fälle nur eine weitere Bestätigung der von Gosselin entworfenen Beschreibung gegeben hat. Alle drei Patienten boten schon nach den ersten 24 Stunden die intensivsten septicämischen Erscheinungen und bekamen so schnell sich ausdehnende Jauchungen, dass ich wenigstens denselben erfolgreich entgegen zu treten ausser Stande war. So kann denn auch ich nur von einer einzigen Heilung berichten, die noch dazu eine subcutane bei einem Manne unseres 44. Inf.-Reg. beobachtete Fractur betrifft.*)

Am Interessantesten scheint mir aber die Frage nach der Entstehung solcher Brüche, über die man mir Einiges hinzuzufügen noch gestatten möge.

In dem einen Präparate**) ist der Bruch offenbar durch directe Gewalt entstanden, so zwar, dass die in der Richtung von unten nach oben fliegende Kugel in die Vorderfläche einschlug, das Mark in schräger Richtung unter starker Zermalmung desselben durchfuhr und an der hinteren Wand liegen blieb, die sie vielleicht noch brechen, aber nicht mehr durchbohren konnte. Sie wirkte also wie ein Meissel, welchen man von einer seichten Furche der Vorderfläche aus (die geschaffen wurde, um das Ausgleiten des Instrumentes und Absplitterung zu vermeiden) schräg durch die Knochensubstanz hindurchtreibt.

Ganz ähnliche Verhältnisse liegen offenbar vor, wenn irgend ein passend geformter, namentlich scharfkantiger und nach einer Richtung des Raumes ausgedehnter Körper, z. B. die Kante einer Eisenplatte auf die Diaphyse in grosser Ausdehnung und im Sinne der Längsachse einwirkt. Ein solcher quetscht offenbar die Längssäulensysteme des Knochens von einander und schafft Absplitte-

*) Dieses Archiv. Bd. XIII. S. 482.

**) Ibid. Tafel XI. Fig. 1.

rung langer Fragmente, Längs- oder Schrägbrüche von der Gestalt, die er selber an den Stellen zeigt, welche mit dem Knochen zuerst in Berührung kamen. Nur in diesem Sinne dürften Bouisson's Angaben*) aufzufassen sein, dass man lange am Boden liegende Knochen in der angegebenen Weise brechen könne, wenn man mit einem grossen hölzernen Hammer einen heftigen Schlag auf sie führe.

Jedenfalls ist die Entstehungsweise in den drei anderen meiner Fälle eine durchaus andere gewesen.

Der geheilte 44er stand ruhig auf weichem Ackerland, das Gewehr im Arm, als ein Streifschuss den linken Oberschenkel vorn und oben traf; er weiss genau, dass er auf's rechte Knie stürzte und gleichzeitig eine Rotationsbewegung nach links ausführen musste. Der Effect war eine offenbar sehr schräge Fractur im oberen Drittel des rechten Schenkels. Ganz das Nämliche habe ich beim Kranken Beermann aufgeschrieben; auch er fiel auf's Knie und schwenkte dabei nach rechts herum.

Mit gütiger Unterstützung von Herrn Filehne habe ich auch diesen Mechanismus nachzuahmen versucht und zunächst in der Weise gearbeitet, dass ich ganz frische Röhrenknochen in der Nähe der einen Epiphyse horizontal in einen Schraubstock spannte, vertical zur Längsachse und in der Nachbarschaft der anderen Epiphyse eine Zange fest anlegte und an derselben drehen liess, während ein schwerer Schmiedehammer genau im Sinne der Längsachse des Knochens auf die der Zange benachbarte Epiphyse wirkte. Weiterhin versuchte ich diese beiden Kraftrichtungen zu zerlegen, indem ich an in derselben Weise eingespannten Knochen einfach drehen und in der anderen Versuchsweise auf die Epiphysen genau in der Richtung der Längsachse des Schaftes schlagen liess.

Die zuletzt angegebenen Versuche sind bereits von den Franzosen ausgeführt worden und es hat namentlich Lafargue**) die Angabe gemacht, durch Schläge, welche genau im Sinne der Längsachse auf die Diaphyse der Tibia einwirkten, theils die Tuberositäten der Tibia durch eine nach der Innenfläche des Knochens verlaufende Schrägfractur abgetrennt, theils Längsbrüche

*) l'Union médicale 1850. p. 457 sv.

**) Ibid. 1851. p. 46.

hervorgerufen zu haben, die von der Gelenkfläche ausgingen, mehr oder weniger weit in die Diaphyse der Tibia sich hineinerstreckten und en bec de flûte an der äusseren oder inneren Seite desselben endigten.

Dies ist unzweifelhaft wahr, aber nur dann wahr, wenn die Gewalt gleichzeitig eine Keilwirkung, d. h. also das Bestreben entfaltet, in die Knochensubstanz einzudringen und die Lamellensysteme derselben nach den Seiten auseinander zu treiben. Arbeitet man mit Ausschluss dieser Complication, also so, dass die Längsachse des Knochens einfach in sich zusammengepresst wird, so kann es aus leicht erklärlichen Gründen wohl einmal vorkommen, dass dieser und jener Längssplitter von der Peripherie genommen wird, im Durchschnitt aber entstehen, und zwar meist an den schwächsten und gebogensten Stellen des Schaftes, gezähnte oder höchstens sehr wenig schiefe Brüche ganz derselben Art, wie wenn man den Knochen vertical zur Längsachse an circumscripter Stelle mit schnellem, kräftigem Schlag trifft.

Fracturen allein durch Rotation experimentell hervorzubringen ist meines Wissens nicht versucht worden. Die folgenden, durch Abbildungen weiter illustrirten Beschreibungen zeigen, dass man auf diese Weise ausserordentlich steile Bruchstücke hervorbringen kann, welche sehr häufig eine mehr gradlinige und eine zweite mehr oder weniger einer Schraubenlinie ähnliche Begrenzung haben. Diese Schraubenlinie pflegt im Anfangstheil, seltener in der Mitte des Bruches am flachsten zu verlaufen (so dass also an diesen Stellen, um mich des terminus technicus zu bedienen, die Höhe des Schraubenganges am geringsten ausfällt), dann immer steiler sich zu gestalten und zuletzt in einer geraden resp. ganz schwach S förmig gebogenen und der Längsachse des Schaftes mehr oder weniger parallelen Fissur zu enden; die gerade zweite Bruchlinie trägt an ihren Spitzen ebenfalls häufig ganz schwache Biegungen. Dass in dem einen Falle der Knochen splittert, in dem andern aber nicht, scheint mir vor Allem in den Sprödigkeitsverhältnissen der Substanz begründet zu sein. Jugendliche, überhaupt weiche Knochen, welche eine dünne Corticalis und einen grossen Markraum besitzen, sind für das Experiment wenig geeignet und brechen meist direct an der Stelle, an welcher die Gewalt angreift.

Ein sehr massiger und spröder, frisch der Leiche eines Selbstmörders entnommener rechter Oberschenkel mit sehr ausgebildeter Corticalis wird oberhalb der Condylen fest in einem Schraubstock befestigt, während in die Trochanteren eine starke Gaszange so greift, dass ihre Arme rechtwinkelig zur Achse der Schenkeldiaphyse stehen, vom grossen Trochanter abgewendet sind und die noch vorhanden gedachte Körpermittellinie nach links überschreiten würden. Diese Arme werden möglichst nahe dem kleinen Trochanter gefasst und nach links*) herum so im Kreise gedreht, dass Rotations- und Schenkelachse möglichst eine Gerade bilden. Das Resultat ist die in Fig. 1. abgebildete, über 20 Cm. ausgedehnte Splitterfractur. Sie hebt spitz oberhalb des kleinen Trochanters in der Hinterseite des Collum femoris an und zeigt zunächst eine Schraubenlinie aa, welche, immer steiler sich gestaltend, von oben hinten und innen nach unten über die Hinter-, dann Aussen- und Vorderseite herabsteigt, darauf abermals die Innenfläche umkreist, um (etwas unregelmässig geformt) an der Hinter-Aussenseite als verticale Fissur zu enden. Die zweite mit dem Anfang und dem unteren Drittel der Schraubenlinie sich verbindende Bruchkante b b wäre nahezu eine vertical gestellte, an der Innenseite des Schenkels auf 12 Cm. herabsteigende, wenn sie nicht etwas oberhalb ihrer Mitte bei c sich winkelig knickte, auf 1 Cm. nach hinten aussen verliefe, um dann sofort wieder vertical herabzugehen. Von der unteren Hälfte der Schraubenlinie, da, wo diese die Vorderfläche des Schenkels durchsetzt, sind 2 Längsfissuren (d und e) ausgegangen, die, da sie beide in das Ende der Schraubenlinie zurückkehren, das untere Fragment wieder in 3 verschieden grosse Segmente theilen, welche in der Abbildung zusammengehalten und durch die Linien d und e in Bezug auf ihre Lage und ihr Aussehen genugsam gekennzeichnet sind. (Das untere an der Hinter- und Aussenfläche befindliche Drittel der Schraubenlinie konnte auf der Figur nicht sichtbar gemacht werden. Es reicht etwas über die Linie e hinaus bis zum Punkte f.)

Mässig starker aber spröder Oberschenkel. Befestigung in derselben Weise, wie im vorhergehenden Experiment, nur noch etwas weiter oberhalb der Condylen; die Gaszange fasst 4 Cm. unter Troch. minor an und wird nach rechts herum rotirt. Den Bruch zeigt Fig. 2. Er ist ganz ähnlich dem von Broca (l. c.) abgebildeten Präparate. Die eine nahezu vertical gestellte Bruchlinie a a ist 7,5 Cm. hoch, die genau schraubenförmig gebildete gegenüberstehende b b läuft nach unten in die mehr geradlinige Fissur d aus. Eine zweite unerhebliche Fissur des unteren Fragments ist bei c angedeutet. Zu bemerken ist übri-

*) Ich denke mir die die Rotation ausführende Person in diesen wie in den folgenden Experimenten in solcher Stellung, dass eine von den Condylen des Versuchsknochens durch die Trochanteren, resp. von den Malleolen durch die Tuberositäten der Tibia verlängerte Gerade zuerst die Bauch-, dann die Rückenfläche dieser Person treffen würde. Eine solche dreht nach rechts, wenn ihr rechter Arm etwa vom Processus xiphoideus gegen Spina anterior superior ossis ilei dextra, gegen die Vorderfläche des rechten oberen Schenkeldrittels u. s. w. sich bewegt.

gens, dass die Abbildung die wirklich mathematisch genaue Schraubenlinie des Originals nicht ganz vollkommen wiedergiebt.

Kräftiger aber weicher rechter Oberschenkel. Befestigung an den Condylen. Die Rotation geschieht 6 Cm. unterhalb des kleinen Trochanters und in der Richtung von links nach rechts. Sie setzt die sehr steile 15,5 Cm. ausgedehnte, in Fig. 3. abgebildete Fractur, an welcher jede Splitterung fehlt. Die eine Bruchkante a a in beiden Fragmenten unregelmässig gewunden, die andere b b mehr geradlinig. Im unteren Femurfragment zwei Längsfissuren, deren eine c an der Innenseite gelegene sich gegen den Condyl. int. hin V förmig theilt.

Starke rechtsseitige Tibia wird an den Malleolen eingeklemmt, mit der Zange unterhalb der Tuberositäten gefasst und nach rechts herum rotirt. Fig. 4 zeigt den auf diese Weise entstandenen, von Splitterung freien Bruch, welcher ebenfalls eine exquisite schraubenförmige und eine zweite mehr gerade an ihren Enden schwach S förmig abgebogene Linie trägt Erstere ist in der Mitte des Bruches am flachsten und nimmt von dort an nach unten und oben eine immer steilere Formation an.

Ich begnüge mich, von etwa 30 ähnlichen Experimenten diese vier hier besonders anzuführen, da die Resultate auch in den anderen Versuchen genau die gleichen waren. Besitzt der Knochen die angegebene Beschaffenheit, so liegt die Ausdehnung des Bruchs zwischen den in den Beispielen angegebenen Grenzen, während die Configuration der Bruchkanten die oft genug angegebene ist. Fragt man mich, warum denn die Brüche oberhalb der Malleolen, die ja bekannter Weise oft so entstehen, dass der Fuss fixirt und der übrige Schenkel sammt dem Rumpf um denselben rotirt wird, nicht auch so ausgesprochen schraubenförmige oder wenigstens schräge Begrenzungslinien zeigen, so habe ich darauf nur die Antwort, dass hier wohl meist zugleich Ab- und Adduction zur Wirksamkeit gelangen wird, eine Kraft also, die den Knochen winkelig zu brechen sich bestrebt. Meine Experimente haben mich gelehrt, dass die Schrägheit eine um so ausgesprochenere ist, je mehr Rotations- und Knochenachse eine gerade Linie bilden, je mehr also die winkelig einsetzenden Kräfte eliminirt werden.

Die Combination von Rotation und vertical gerichtetem Schlag pflegt ebenfalls sehr schräge Fracturen zu geben, nur scheinen hier, namentlich wenn die letzgenannte Kraft vorwiegt, mehr unregelmässige Begrenzungslinien zu Stande zu kommen. Auffällig war es mir übrigens hier, wie bei den Rotationsversuchen, dass wenn man einmal die Zangendrehachse beispielsweise nach innen

vom Knochen zu legen sich bemühte, die mehr geradlinige Bruchkante der Drehachse der Zange näher sich befand, während die schraubenförmige Linie an der ihr entgegengesetzten Peripherie des Knochens sich bildete, dass ferner diese Linie eine rechtsgewundene war, wenn die Zangendrehung nach rechts ging, dass sie links gewunden erschien, wenn in der entgegengesetzten Richtung (nach links) rotirt wurde.

Fig. 5, eine Rindstibia, ist aus 10, theils gesplitterten, theils einfachen Fracturen ausgewählt, welche auf diese Weise entstanden.

Ich liess den Talus im Schraubstock fixiren und die Zange etwa in der Mitte der Diaphysenlänge anlegen. Die Rotation geschah in der Richtung einer von a. nach b. sich bewegenden Kreislinie. Auf die obere Epiphyse wirkte gleichzeitig ein sehr schwerer eiserner Hammer in der Richtung c d.

Die weitere Frage, welche von beiden Kräften, ob die Rotation oder die der Längsachse gleichgerichtete, nach dem Princip des Keils wirkende Gewalt im gegebenen Falle die massgebende gewesen ist, scheint mir nach dem Voraufgegangenen nicht schwer zu beantworten. Stürzt der Mann aus der Höhe auf die Füsse — ich erwähne absichtlich dieses Moment, weil es in der Casuistik öfter sich angemerkt findet — so ist nichts leichter, als dass beispielsweise die Condylen des Femur auf die Tuberositäten der Tibia aufsetzen, diese von einander treiben und weiterhin eine Spaltung des Knochens in der Richtung veranlassen, welcher die weniger resistente ist. So entsteht der Längsriss in der Diaphyse, der klarinettenmundstückähnlich enden kann, sobald beim Zusammenbrechen des Rumpfes neue Kräfte winkelig auf das halbgetrennte Fragment einwirken Das Gleiche gilt natürlich auch von den Tuberositäten der Tibia in Bezug auf die Femurcondylen u. s. w. Diesem Mechanismus wäre also eigenthümlich, dass der Bruch von der Gelenklinie anhebt und — wie mich alle meine Experimente lehren — kaum je solche Begrenzung zeigt, die an eine Schraubenlinie erinnert.

Durchsetzt der Bruch bei intacter Epiphyse die Diaphyse, erfüllt er die Forderung der mehr oder weniger ausgesprochenen Steilheit, zeigt er ferner die charakteristischen, genugsam hervorgehobenen Begrenzungslinien, so verdankt er allein der Rotation seine Entstehung. Ich zaudere keinen Augenblick, Bilder, wie sie in Bd. XIII Taf. XI Fig. 2 gegeben sind, mag Splitterung vorhanden sein oder nicht, allein so zu erklären und den gleich-

zeitig constatirten Fall auf das Knie als etwas ganz Nebensächliches zu halten.

Ganz kurz bemerke ich schliesslich noch, dass man sehr schräge Fracturen und Längsspaltungen auch hervorrufen kann, wenn man die Diaphyse an einer ganz circumscripten Stelle seitlich, oder in der Richtung von vorn nach hinten u. s. w. zusammenpresst. Fig. 6 zeigt einen rechten Oberschenkel, der bei a in einem Schraubstock von vorn nach hinten eingedrückt und in der Form theils des Längs- theils des Schrägbruches aufgesplittert wurde. Der Verlauf der Bruchlinien ist aus der Figur ohne Schwierigkeit zu entnehmen.

Mechanische Begründung einiger in obiger Abhandlung vorkommender Bruchformen.

Von

Dr. phil. Biermann.

In Folge einer Anfrage des Verfassers der vorstehenden Abhandlung, in wie weit sich die sog. spiraligen Brüche des Oberschenkels durch Torsion erklären lassen, stellte ich mir die Aufgabe: „In welcher Form zerreisst ein hohler Cylinder, der ausschliesslich durch Torsion um seine Achse angegriffen wird?“ Schon die ersten Betrachtungen ergaben auffällige Uebereinstimmung mit den beobachteten Thatsachen, und ich gebe im Folgenden die Resultate der mathematischen Untersuchung, so weit dieselben bis jetzt vorliegen. Zum besseren Verständniss erlaube ich mir einiges aus der Festigkeitstheorie voranzuschicken.

Wenn man einen prismatischen Stab an einem Ende befestigt und am anderen Ende einem Zug oder Druck in seiner Längsrichtung aussetzt, so erleidet er eine Verlängerung resp. Verkürzung, deren Verhältniss zur ursprünglichen Länge des Stabes der angreifenden Kraft direct, und dem Querschnitt des Stabes umgekehrt proportional ist. Z. B. ein senkrecht aufgehängter Stab von Schmiedeeisen von 1 Qmm. Querschnitt wird durch Belastung mit 1 Kgr. um $\frac{1}{20000}$ seiner Länge ausgedehnt. Sobald diese Belastung aufhört, kehren die Moleküle in ihre ursprüngliche Lage zurück. Dieses (Elasticitäts-) Gesetz gilt jedoch nur innerhalb gewisser Grenzen. Wenn in obigem Beispiel die Belastung 15 Kgr. über-

steigt, so treten bleibende Veränderungen auf, die Elasticitätsgrenze ist überschritten. Bei noch grösserer Belastung (40 Kgr.) tritt endlich ein Zerreissen des Stabes ein. So lange der Stab der äusseren Kraft widersteht, bestehen zwischen seinen Molekülen anziehende oder abstossende Kraft, Zug- resp. Druckspannungen, deren Gesammtwirkung mit der äusseren Kraft im Gleichgewicht ist. Wenn ein Körper nicht nur einfachem Zug oder Druck ausgesetzt ist, so entstehen gleichzeitig Zug- und Druckspannungen, deren Ermittelung eine Hauptaufgabe der Festigkeitstheorie ist. Die beiden Hauptzusammensetzungen der Zug- und Druckspannungen findet man im Biegungs- und Scheerungswiderstande.

Wenn man einen prismatischen Stab an einem Ende horizontal befestigt und das andere Ende belastet, so krümmt er sich, die oberen Fasern werden verlängert, die unteren verkürzt, und es entstehen oben Zug-, unten Druckspannungen, welche so lange zunehmen, bis sie im Stande sind, das weitere Sinken des freien Endes zu verhindern.

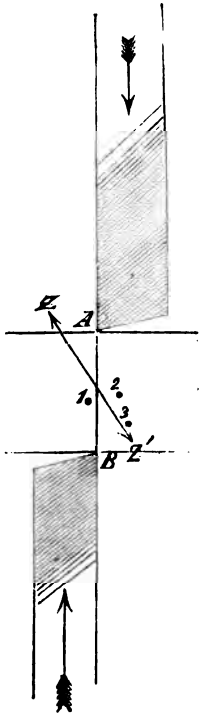

Die Grenze der beiden Arten von Fasern bildet eine Schicht von solchen, welche weder verlängert noch verkürzt werden (neutrale Faser). Um die Spannungen zu ermitteln, denkt man sich den betrachteten Körper in geeigneter Weise durchschnitten und untersucht, welche Zug- resp. Druckkräfte nöthig sind, um die durch das Zerschneiden aufgehobenen Spannungen zu ersetzen. In diesem Falle schneidet man den Stab quer durch und nimmt an, dass in jedem einzelnen Schnitte die Spannung einer Faser proportional sei ihrer Entfernung von der neutralen Faser.

Die zweite Art des Widerstandes, die übrigens auch einen Theil des Biegungswiderstandes bildet, ist der Widerstand gegen Scheerung. Er tritt ein, wenn die äusseren Kräfte bestrebt sind, die zu beiden Seiten eines Schnittes liegenden Theile an einander gleiten zu lassen. Angenommen, ein Eisenstab werde unter die Scheere ge-

bracht. Die Arme derselben bestreben sich, den Stab zu zertrennen dadurch, dass der rechts des Schnittes AB liegende Theil an dem anderen hinunter gleitet Um die dadurch im Stabe erzeugten Spannungen zu finden betrachtet man die Punkte 1,.2, 3. Indem 1 steigt, 2 und 3 fallen, wird die Entfernung 1—2 verkürzt, 1—3 verlängert. Es entsteht also in der Richtung 1—2 eine Druckspannung, in der Richtung 1—3 ein Zug. Die Gesammtwirkung aller dieser Spannungen hält der Kraft der Schwere so lange Gleichgewicht, als die Spannung in keiner Faser die Festigkeitsgrenze überschreitet. Sobald dies an einer Stelle geschieht, so zerreisst die Faser und die übrigen sind dann meist nicht im Stande, der scheerenden Kraft zu widerstehen, sondern werden ebenfalls getrennt. Die Richtung ZZ', in welcher die Zugspannung am stärksten ist, ist um 45° gegen die Ebene des Schnittes AB geneigt, eine bekannte Thatsache, deren mathematische Erläuterung uns hier zu weit führen würde.

Ein besonderer Fall des Scheerungswiderstandes ist der Widerstand gegen Torsion. Wenn das Ende A eines Cylinders (den wir uns der Einfachheit wegen hohl denken, wie es beim Oberschenkel auch der Fall ist) so befestigt ist, dass re sich nicht um seine Achse dreheu kann, und in B eine rechtsdrehende Kraft (Kräftepaar) angreift, so denken wir uns denselben an einer beliebigen Stelle C quer durchschnitten. Die torquirende Kraft bestrebt sich, den Theil BC im Schnitte C auf AC gleiten zu lassen, wirkt also scheerend. Die Richtung der stärksten Zugspannung ZZ' ist wieder um 45° gegen den Schnitt C geneigt. Ebenso die des Druckes DD'. Wenn die torquirende Kraft zu stark wird, so wird, vorausgesetzt dass das Material nach allen Richtungen gleich widerstandsfähig sei, unter den mit ZZ' parallelen Fasern die schwächste quer durchreissen. Die Richtung des Risses ist senkrecht zu ZZ', also parallel zu DD', und würde, in gleicher Weise fortgesetzt, eine Schraubenlinie geben.

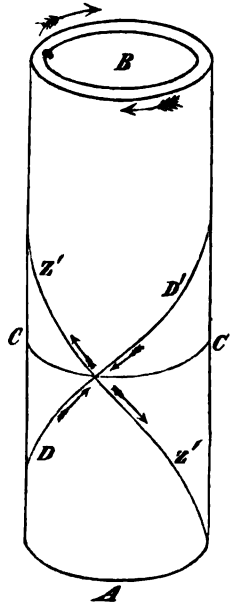

Sobald der erste Riss entstanden ist, ändert sich nicht nur die Intensität, mit welcher die Fasern gespannt sind, sondern auch die Richtung der stärksten Spannung wird an vielen Stellen eine andere. Die Untersuchung hierüber ist noch nicht vollständig durchgeführt, doch ist es mir gelungen, wenigstens einige Resultate im voraus annähernd festzustellen. Es zeigte sich, dass die Spannung unmittelbar jenseits der Endpunkte des Risses am stärksten wird. Zur leichteren Ermittelung nehmen wir zunächst an, der Riss AB habe sich auf etwa eine Vierteldrehung um den Cylinder ausgedehnt. Dann schneidet man den Cylinder durch eine Ebene, welche durch die Endpunkte des Risses geht, z. B. diejenige Ebene, welche den Radius AO des Cylinders enthält. Dann zerlegt man das Kräftepaar, welches den Cylinder torquirt, in zwei andere, deren eines K' dem Schnitte parallel ist und scheerend auf denselben wirkt. Das andere K ist senkrecht zum Schnitte und nimmt denselben auf Biegung in Anspruch. Wenn kein Riss vorhanden wäre, so würde CB die neutralen Fasern enthalten; da aber auf der Strecke AB kein Widerstand vorhanden ist, so finden wir die neutrale Schicht (welche durch den Schwerpunkt des Schnittes geht) in C'D'. Da nun einmal der vorher von der Strecke AB geleistete Widerstand durch den übrigen Theil des Schnittes mitgetragen werden muss, und andererseits bei A die Spannung wächst durch das Abrücken der neutralen Schicht, so erkennt man, dass die Faserspannung bei A ganz bedeutend gesteigert wird, und jetzt noch mehr als vorher die Festigkeitsgrenze übersteigt. Die Richtung der Maximalspannung bildet in diesem Falle mit dem Querschnitt des Cylinders nur noch einen Winkel von etwa 30°; man erkennt also, dass die Richtung dss Risses bei seiner Fortsetzung sich der Richtung der Cylinder-Achse nähert, die Schraubenlinie wird all-

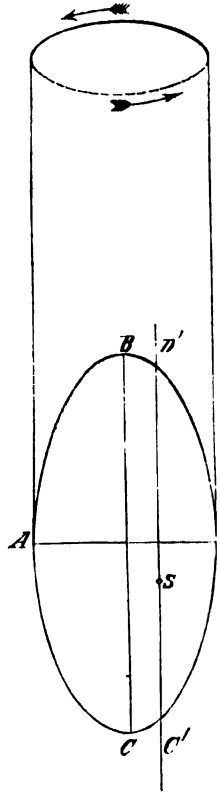

mälig steiler. Dasselbe gilt natürlich auch bei dem Punkte B, man muss nur den Schnitt entsprechend anders legen.

Wenn endlich die Schraubenlinie des Bruches eine halbe Drehung auf dem Cylinder beschreibt, dann wird der Antheil K' des Kräftepaars nur noch ziemlich klein sein, und der Antheil K, wird den noch vorhandenen Biegungswiderstand durch einen ziemlich ebenen Bruch CB überwinden.

Der Cylinder wird also auf einer Seite einen schraubenförmigen Bruch, auf der Rückseite einen fast ebenen Bruch zeigen.

So weit gehen vorläufig die Ermittelungen der rein theoretischen Untersuchung, welche sich, wie gesagt, auf einen homogenen hohlen Cylinder bezieht. Dass die in der Praxis vorkommenden Fälle bedeutende Abweichungen vom obigen Schema zeigen, liegt theilweise darin, dass ausser der Torsion häufig noch andere Kräfte angreifen. Eine geringere Widerstandsfähigkeit des Materials in der Querrichtung als in der Längsrichtung, wie sie sich beim Knochen findet, würde an obigen Resultaten nur das ändern, dass die Schraubenlinie gleich zu Anfang steiler ansetzt.

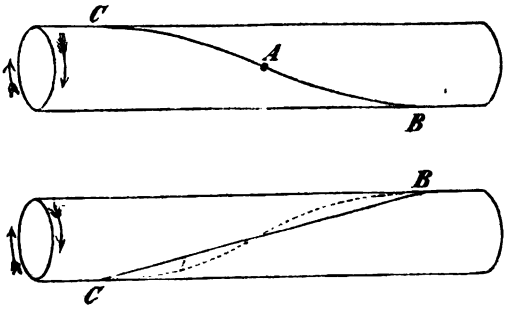

Ein weiteres Eingehen auf die Resultate und ihre Begründung erfordert einigen Aufwand mathematischer Rechnungen und gehört wohl nicht in vorliegende Zeitschrift. Der Verf. behält sich vor, die vollständige Entwickelung dieser Resultate an einer geeigneten Stelle zu veröffentlichen, sobald die Untersuchung beendet sein wird. Sollten sich noch weitere Thatsachen ergeben, die für den Chirurgen von Interesse sein könnten, so würde ich dieselben hier seiner Zeit mitzutheilen mir erlauben.

2. Ueber die Veränderungen, welche gewisse mechanische und chemische Reize im Lungenparenchym hervorbringen.

Von

Wilhelm Koch.

Versuche, das Lungengewebe mit der Acupuncturnadel zu veröden.

Ein kräftiger schwarzer Pudel, dessen Temperaturen an sechs voraufgehenden Tagen zwischen 38,8 — 39,6° Celsius liegen und dessen Respirationsfrequenzen 20—24 in der Minute betragen, wird am 16. Juli 1872 auf einen festen Tisch in der Rückenlage ausgespannt. Der rechte Finger sucht einen der oberen rechtsseitigen Intercostalräume möglichst tief einzudrücken und zu verbreitern, worauf eine gewöhnliche Carlsbader Nadel neben demselben vorbei durch sämmtliche Thoraxbedeckungen zweimal in die Substanz des rechten oberen Lungenlappens eingestossen wird. Das Thier reagirt auf diesen Eingriff absolut gar nicht, seine Abendtemperatur beträgt 39,2, seine Respirationsfrequenz — wie meist in den folgenden Tagen bis zum Tode — zwischen 20 und 24. — Ganz in der gleichen Weise wird verfahren am:

Datum		Temper.	Acupuncturen (jedesmal nach d. Morgenmessung vorgenommen).
17. Juli	M.	38,8	zwei im rechten
	A.	39,3	oberen Lungen-
			lappen.
18. Juli	M.	39,0	
	A.	39,1	
19. Juli	M.	39,5	zwei ebendort
	A.	39,0	
20. Juli	M.	39,2	zwei ebendort
	A.	39,2	
21. Juli	M.	39,2	fünf ebendort
	M.	39,2	
22. Juli	M.	38,8	fünf ebendort
	A.	39,0	
23. Juli	M.	39,1	fünf ebendort
	A.	38,9	mehrere Husten-
			stösse
24. Juli	M.	39,3	
	A.	39,2	
25. Juli	M.	39,4	fünf ebendort
	A.	39,1	
26. Juli	M.	39,0	drei ebendort
	A.	39,8	hustet mehrmals
27. Juli	M.	38,9	zwei ebendort
	A.	39,2	
28. Juli	M.	39,4	zwei ebendort
	A.	39,3	
29. Juli	M.	39,0	zwei ebendort
	A.	39,2	
30. Juli	M.	38,6	
	A.	39,0	
31. Juli	M.	39,1	zwei ebendort
	A.	39,2	
1. August	M.	39,0	
	A.	39,1	
2. August	M.	39,3	vier ebendort
	A.	30,0	hustet zweimal
3. August	M.	38,6	vier ebendort
	A.	38,9	
4. August	M.	38,7	zwei ebendort
	A.	39,2	
5. August	M.	39,2	
	A.	38,9	
6. August	M.	39,6	fünf ebendort
	A.	39,4	
7. August	M.	39,0	fünf ebendort
	A.	39,3	
8. August	M.	38,8	zwei ebendort
	A.	38,6	
9. August	M.	38,9	
	A.	39,2	
10. August	M.	39,2	eine ebendort
	A.	39,0.	

Am 11. August wird das Thier getödtet. — Die Section ergiebt, dass zwischen Parietal- und Visceralblatt des rechten oberen Lungenlappens etwa 12 bis 15 fadenförmige, aus dehnbarem Bindegewebe bestehende Adhäsionen existiren.

Der obere Lungenlappen an vier Stellen, welche seiner Mitte entsprechen und an seiner Convexität liegen, vollkommen verödet und in bläulich durchschimmerndes Bindegewebe verwandelt. An dasselbe grenzt offenbar ganz normales Lungengewebe. Bläst man die Lunge auf, so ist besagter Lappen, statt wie normal convex, hauptsächlich in seiner Mitte an den bezeichneten Stellen concav gegen das Mediastinum eingebuchtet, an seiner Oberfläche leicht höckerig und in unregelmässige Felder getheilt, deren Umgrenzungen um so mehr nach der Tiefe zu liegen kommen, je mehr man das Parenchym aufzublähen sich bemüht. Einzelne punctförmige, sehr prononcirte Einziehungen in diesen Umgrenzungslinien entsprechen den Stellen, welche die Acupuncturnadel wiederholt traf. Nirgend kann irgend etwas aufgefunden werden, was auf voraufgegangene Eiterungsprocesse sich beziehen liesse. Ebenso nirgends eine Andeutung sogenannter Verkäsungen. Einzelne Stiche haben unter Bildung ähnlicher, nur schwächerer Veränderungen auch die obere Grenze des mittleren rechten Lappens getroffen.

Die nämlichen Versuche habe ich seit August 1869 an Kaninchen und Hunden wohl über zwanzig Mal wiederholt und immer absolut dieselben Resultate erhalten.

Nur einmal notirte ich ein ganz circumscriptes zwei Tage anhaltendes Hautemphysem und bei 4—5 Thieren zuweilen kurze oberflächliche Hustenstösse.

Im Uebrigen ertragen Hunde und Kaninchen diese Acupuncturen, ohne dass es zu Temperatursteigerungen, Respirationsstörungen oder Symptomen käme, welche auf irgend welche nennenswerthe Reaction der gesammten Lungenhälfte oder gar des Organismus hinweisen. Es bleibt namentlich auch Fresslust und Körpergewicht durchaus normal.

Der Effect der Stichelungen ist ohne Ausnahme Verwandelungen derjenigen Stellen des Lungengewebes, welche von der Nadel durchdrungen wurden, in zartes, dehnbares Bindegewebe. Diese Umwandelung geschieht ohne irgend welche Eiterung und so, dass nur die nächste Nachbarschaft des Stichkanals sich entzündet und direct zu Bindegewebe sich verändert.

Um namhafte Abschnitte auf solche Weise zu veröden, müssen diese Acupuncturen durch mehrere Monate gemacht werden.

Versuche über die Einwirkungen von Jodlösungen auf das Lungengewebe.

Ich arbeitete mit folgenden Concentrationen:

1. Jod 1.
   Jodkali 1.
   Destillirtes Wasser 120.

2. Jod 1.
   Jodkali 1.
   Destillirtes Wasser 90.

3. Jod 1.
Jodkali 1.
Destillirtes Wasser 20.

Versuchsobjecte waren über 80 Hunde und Kaninchen. Da die Resultate an allen*) Thieren nahezu gleich ausfielen, kann ich mich begnügen, einige wenige Beispiele anzuführen.

Versuche mit Jod 1, Jodkali 1 und destillirtem Wasser 120.

Junger, weiss und braun gefleckter, mehr als mittelgrosser, nicht sehr kräftiger Hund wird, nachdem seine Temperaturen vom 10. bis 16. Januar 18[illegible] genau bestimmt sind (siehe die folgende Tabelle), so in halber Rückenlage fixirt, dass seine rechte Seite der Unterlage fest anliegt und die linke Thoraxhälfte dem Gesicht und der Hand vollkommen zugänglich ist. Eine gewöhnliche, mit ohngefähr 6 Tropfen obiger Lösung angefüllte Pravaz'sche Spritze wird mit dem fest in der Axillarlinie des oberen Thoraxabschnittes aufgesetzten rechten Finger vorbei durch sämmtliche Thoraxbedeckungen und den dritten Intercostalraum hindurch in den oberen linken Lungenlappen eingestossen und zur Hälfte entleert, darauf dieselbe Procedur etwas unterhalb und hinter der ersten Einstichsstelle noch einmal wiederholt. Das Thier zuckt bei der Perforation der Haut leise, erträgt aber die Injectionen ohne eine Schmerzensäusserung oder einen Hustenstoss von sich zu geben und frisst sofort nach der Operation ihm angebotenes Fleisch. Die folgende Tabelle zeigt, dass in derselben Weise und wesentlich mit demselben Erfolge noch bis zum 24. Februar vorgegangen wurde. Die Morgenmessung geschah jedesmal vor der Injection.

Datum		Temp.	Injectionen	Datum		Temp.	Injectionen
10. Januar	A.	39,8		16. Januar	M.	39,8	
11. Januar	M.	39,0			A.	39,6	
	A.	39,7		17. Januar	M.	39,2	zwei in die linke
12. Januar	M.	40,5			A.	39,2	ob. Thoraxhälfte.
	A.	40,8		18. Januar	M.	39,0	
13. Januar	M.	40,3			A.	39,2	
	A.	40,2		19. Januar	M.	39,1	eine ebendort
14. Januar	M.	39,5			A.	39,3	von 6 Tropfen,
	A.	39,7					2—3 Acupunct.
15. Januar	M.	40,0					darnach einige
	A.	39,6					Hustenstösse.

*) Ich empfehle, die Versuchsthiere möglichst gross zu nehmen. Bei kleineren geräth man zu leicht in's Herz und in die grossen Thoraxvenen. Ausserdem ist es bei denselben zu schwierig, die Intercostalräume mit der Spritzenspitze zu passiren, ohne Rippen und deren Periost zu insultiren; die Folge davon pflegen Schmerzensäusserungen und Bewegungen zu sein, welche eine genaue Localisation der Injection sehr erschweren. Schliesslich mangelt bei so kleinen Dimensionen auch der Raum, in die Lungen zu gelangen, da es misslich ist, immer dieselben Stellen der Thoraxwand zu durchstossen.

Datum		Temp.	Injectionen
20. Januar	M.	39,2	
	A.	37,3	
21. Januar	M.	38,8	
	A.	—	
22. Januar	M.	39,5	
	A.	38,7	
23. Januar	M.	38,5	
	A.	38,9	
24. Januar	M.	38,6	zwei Injectionen
	A.	39,3	von c. 6 Tropfen, links oben zwei Acupuncturen.
25. Januar	M.	38,8	
	A.	39,1	
26. Januar	M.	38,9	
	A.	—	
27. Januar	M.	39,0	zwei Inject. von
	A.	38,6	zus. etwa 6 Tr. links oben (vielleicht mit der starken Solution 1 : 20), 3—4 Acupuncturen.
28. Januar	M.	38,5	
	A.	39,0	
29. Januar	M.	39,0	
	A.	39,0	
30. Januar	M.	38,7	zwei Inject. links
	A.	39,2	von zus. 6 Trpf., 2 Acupuncturen.
31. Januar	M.	38,7	
	A.	39,3	
1. Februar	M.	38,7	
	A.	39,3	
2. Februar	M.	39,3	drei Inject. links
	A.	39,8	(6 Tropf.); zwei Acupuncturen, kurzer Hustenst.
3. Februar	M.	39,2	
	A.	39,3	
4. Februar	M.	39,0	zwei Inject. links
	A.	39,2	(6 Tropfen).
5. Februar	M.	38,6	
	A.	39,1	
6. Februar	M.	39,2	
	A.	39,0	
7. Februar	M.	39,1	zwei Inject. links
	A.	39,2	(8 Tropfen).
8. Februar	M.	39,1	
	A.	39,5	
9. Februar	M.	38,9	
	A.	39,4	
10. Februar	M.	39,4	zwei Inject. ibid.
	A.	39,5	
11. Februar	M.	39,3	
	A.	39,3	
12. Februar	M.	39,2	zwei Injectionen
	A.	39,0	ebendort von zus. ca. 6 Tropf.
13. Februar	M.	39,3	
	A.	39,8	
14. Februar	M.	39,2	zwei Inject. wie
	A.	39,8	am 12. Februar.
15. Februar	M.	39,0	
	A.	38,9	
16. Februar	M.	39,3	
	A.	39,5	
17. Februar	M.	39,3	6 Tropfen an
	A.	39,6	3 Stellen links oben injicirt.
18. Februar	M.	39,5	2—3 Tropf. der
	A.	40,0	starken Solution (1 : 20) rechts ob. u. unten injicirt; darnach ca. 10 Hustenstösse, sonst vollkommene Euphorie.
19. Februar	M.	39,3	
	A.	39,1	
20. Februar	M.	39,0	10 Tropfen der
	A.	39,0	schwächeren Solution an 2 Stellen links oben injicirt.
21. Februar	M.	39,0	
	A.	39,3	
22. Februar	M.	39,1	
	A.	39,3	
23. Februar	M.	39,2	
	A.	39,1	
24. Februar	M.	39,0.	

Abends wird das Thier durch Verbluten getödtet.

Section. Das untere Drittel des linken oberen Lungenlappens normal. Das mittlere Drittel auf $\frac{1}{4}-\frac{1}{5}$ seines natürlichen Volumens geschrumpft und in zartes Bindegewebe umgewandelt. Es zeigt lufthaltiges Gewebe nur noch in dünner Schicht und auf etwa 2 Quadratcentimeter da, wo es den Stämmen der Bronchien benachbart ist, also wesentlich an seiner Innenseite, weniger an der Hinter- und Vorderseite. Die Aussenseite dagegen nahezu reines Bindegewebe.

Circumferenz besagten Abschnittes bei forcirtem Lufteintreiben etwa gleich 4 Cm., normaliter und im Vergleich mit der rechten Seite würde dieselbe 12 bis 15 Cm. auszumachen haben.

Das obere Drittel von unregelmässig herzförmiger Gestalt, an seiner Oberfläche von Furchen und tief eingezogenen Punkten durchsetzt, die um so mehr hervortreten, je mehr man das Parenchym aufbläst; es hat mindestens die Hälfte seines früheren Umfanges verloren, im Uebrigen aber die Eigenschaft behalten, vor der eindringenden Luft prompt sich auszudehnen. Oberes, besonderes aber mittleres Drittel mit der Pleurakuppel, dem Mediastinum und der Pleura parietalis, wo diese die erste und zweite Rippe deckt, fest verwachsen. Die grossen über die erste Rippe verlaufenden Gefässe ebenfalls in diese Verwachsung hineingezogen. Einzelne Einstiche haben offenbar das Lumen derselben eröffnet und zu Blutungen Veranlassung gegeben, die theils in's Mediastinum, theils unter die Lungenpleura sich ergossen, jetzt aber zum grössten Theil resorbirt sind. Keine eingekapselten eiternden oder nekrotischen Herde an diesen Stellen.

Zwei bindegewebige, fast erbsengrosse Narben in der Nähe der Kuppel des linken unteren Lappens.

Die concentrirte Lösung ging in die Spitze des oberen und in den hinteren Rand des rechten unteren Lappens nahe seiner Oberfläche und gab Veranlassung zur Bildung unregelmässig geformter, bald mehr rundlicher, bald mehr cylinderförmiger Knoten, die von der Nachbarschaft durch braune Färbung und härtere Consistenz sich auszeichnen, des Weiteren zwar luftleer aber doch vollkommen lebensfähig sich erweisen und augenblicklich von nahezu zur Norm zurückgebildetem, lufthaltigem Lungengewebe umgeben sind. Nekrose oder Eiterung auch an diesen Stellen nicht nachzuweisen.

Versuche mit Jod 1, Jodkali 1 und destillirtem Wasser 90.

Schwarzer kräftiger, über mittelgrosser Hund. Die Einspritzungen geschehen ganz in derselben Weise, wie im vorigen Fall und besonders in die rechte Lunge hinein.

Datum		Temp.	Injectionen.
7. März	M.	39,4	von drei Tropfen
	A.	39,4	rechts oben.
8. März	M.	39,7	
	A.	39,5	
9. März	M.	39,5	Inject. von 6 Tro-
	A.	39,3	pfen in 2 Portio-
			nen rechts oben
			und in der Mitte.
10. März	M.	39,7	
	A.	39,8	
11. März	M.	39,7	gleiche Injection
	A.	39,7	wie am 9. März.
12. März	M.	39,4	
	A.	39,2	
13. März	M.	39,5	dito.
	A.	39,3	
14. März	M.	39,2	
	A	39,7	
15 März	M.	40,0	Aus Versehen In-
	A.	40,2	ject. von 6 Tropfen
			an 2 Stellen links.
16. März	M.	40,2	
	A.	40,0	
17. März	M.	40,3	Inject. von 6 Tro-
	A.	39,7	pfen an 2 Stellen
			rechts oben.
18. März	M.	39,9	
	A.	39,8	
19. März	M.	40,0	dito.
	A.	39,9	
20. März	M.	39,7	
	A.	39,4	

Datum		Temp.	Injectionen.
21. März	M.	38,9	dito an 3 Stellen.
	A.	39,0	
22. März	M.	39,3	an drei Stellen
	A.	38,8	rechts oben (6 bis 8 Tropfen).
23. März	M.	38,9	
	A.	39,2	
24. März	M.	39,2	das Gleiche wie
	A.	39,2	am 22. März.
25. März	M.	38,9	
	A.	39,2	
26. März	M.	39,1	
	A.	(nicht gem.)	
27. März	M.	39,4	Injection an zwei
	A.	39,0	Stellen rechts ob., mehr. Acupunct.
28. März	M.	39,2	
	A.	39,2	
29. März	M.	39,2	
	A.	39,3	
30. März	M.	39,1	Inj. von 3 Tropfen
	A.	39,1	d. Solution (1:20) in die Mitte und Spitze der linken Lunge.
31. März	M.	39,0.	Mittags Tod in der Chloroformnarkose.

Section. Hauptsächlich rechter oberer Lungenlappen getroffen. Bei stark aufgeblasener Lunge ist er an seiner Oberfläche, besonders hinten und aussen concav und durch narbige Einziehungen, welche ihm das Ansehen einer Schrumpfniere verleihen, in unregelmässige Felder getheilt. Von der Mitte seines unteren Randes aus geht ein fester Narbenzug bis zu ½ seiner Höhe vertical nach oben. Dieser Zug durchsetzt die ganze Dicke der Substanz, die übrigen bindegewebig umgewandelten Stellen dringen mehr oder weniger tief in das Parenchym ein, ohne die ganze Dicke desselben einzunehmen. Die Zahl der Einstichspunkte an dem Präparat nicht zu ermitteln; zwischen Pleura pulmonalis und costalis mehrere fadenförmige Adhäsionen. Am oberen Rande des mittleren Lappens eine Stelle bindegewebig; den unteren Lappen haben oben vorne mit gleichem Resultate zwei Injectionen getroffen.

Linker oberer Lappen an verschiedenen Punkten, welche ebenfalls zu Bindegewebe geschrumpft sind, perforirt. An seiner äussersten Spitze auch eine Stelle auf welche die concentrirte Jodsolution eingewirkt hat. Der Entzündungshof um dieselbe etwa 6 Mm. in jeder Richtung.

Linker unterer Lappen. An der Spitze eine narbig eingezogene Stelle. Ein über 1 Cm. in jedem Durchmesser haltender, tief in die Substanz sich hineinerstreckender Knoten sitzt nahe der Mitte des unteren Randes. Er fühlt sich hart an, ist im Centrum dunkel verfärbt, das Lungengewebe um ihn herum vollkommen normal.

An Pleura costalis nur einzelne Durchstichspunkte zu erkennen, von denen Verbindungszüge zur Pleura pulmonalis hinüberziehen.

Nirgends in den Pleuraräumen, in den Lungen und in den Mediastinis eine Spur von Eiterung oder Gangrän. Nur Narbe an der Vena cava superior, welche offenbar von einer Stichverletzung herrührt.

Versuche mit Jod 1, Jodkali 1 und destillirtem Wasser 20.

habe ich nur in geringer Zahl unternommen. Fünfzehn an 15 Hunden gemachte Injectionen haben mir Folgendes ergeben.

Bereits 4—8 Stunden nach geschehener Einspritzung ist der von der Jodmasse erfüllte, je nach der Tropfenzahl mehr oder minder ausgedehnte und

dunkel rothbraun gefärbte Stichcanal von einem blutrothen, also bedeutend helleren Entzündungshof umgeben. Dieser verbreitert sich zwar mehrere Tage hindurch stetig, gewinnt aber keine solche Ausdehnung, dass ein ganzer Lappen in Mitleidenschaft gezogen würde. Dabei bleibt das Parenchym bis auf den Stichcanal und dessen allernächste Umgebung lufthaltig. Zwischen dem 3. und 7. Tage beginnen Zeichen der Rückbildung sich einzustellen, zunächst an der Peripherie der Entzündungszone, zuletzt im Stichcanal und dessen nächster Umgebung. Dieser wandelt sich in Bindegewebe um, während die Randzone wieder functionsfähig wird.

Gangrän oder Eiterung an den mit Jod imprägnirten Stellen ist mir nicht zur Beobachtung gekommen. Temperatursteigerungen notirte ich bei zwei Thieren; sie betrugen nicht mehr als einen halben Grad und waren also kaum in Rechnung zu stellende. Unmittelbar nach der Einspritzung pflegen Hustenstösse viel häufiger vorzukommen, als bei Anwendung der weniger starken Solutionen. Das ist aber auch die einzige Unannehmlichkeit gewesen, welche ich bemerkt habe.

Sehe ich zunächst von diesen Paar Experimenten ab, bei denen sehr concentrirte Lösungen in Anwendung kamen, so haben die übrigen dieselben constanten Resultate gegeben (und auf die Constanz der Resultate lege ich das grösste Gewicht) wie die Acupunctur; — Resultate, die sich dahin summiren lassen, dass Einspritzungen verschieden starker Jodlösungen in die Lunge mit grosser Sicherheit beliebige Strecken dieses Organes in Bindegewebe umzuwandeln vermögen.

Wird die Flüssigkeit, wie bei den Beispielen genauer angegeben wurde, d. h. also tropfenweise und in Intervallen von 24 zu 36 Stunden injicirt, hütet man sich, allzu schwere Nebenverletzungen wie Herzwunden, Eröffnung der Vena cava u. s. w. hervorzubringen, so ist die Reaction eine durchaus nicht nennenswerthe. Schmerzen entstehen meist nur dann, wenn irgend ein Nerv der Thoraxwandungen angestochen wird; die Perforation der Pleurablätter scheint gut und leicht ertragen zu werden, das Lungengewebe zeigt sich in dem Augenblicke, in welchem die Flüssigkeitssäule eingetrieben wird, vollkommen unempfindlich. Hustenstösse scheinen nur dann aufzutreten, wenn grössere Bronchien angestochen und mit der Lösung erfüllt werden. — Dass die Reaction, welche die bindegewebige Schrumpfung einleitet, immer eine ganz locale, auf die Nachbarschaft der getroffenen Stelle beschränkte bleibt, lehrt ein Blick auf die Temperaturtabellen, sowie der ganze Habitus des Versuchsthiers. Vor Allem

aber haben Controllversuche, bei denen die Thiere 6, 12, 24 u. s. w. Stunden nach geschehener Injection getödtet wurden, mit grosser Regelmässigkeit gezeigt, dass, je nach dem Concentrationsgrade des Medicaments, die entzündliche Reaction allerdings mehr oder weniger ausgedehnt war, aber nie in der Weise diffus auftrat, dass beispielsweise ein ganzer Lungenlappen in Entzündung versetzt wurde.

Selbst bei Anwendung der concentrirtesten Jodlösungen konnte ich keine Entzündungshöfe hervorrufen, die weiter als 1 Centim. um die Stichcanäle sich ausdehnten; die schwächeren Lösungen, in der vorhin beschriebenen Weise angewendet, versetzen in etwas stärkerer Weise wie die Acupunctur nur die allernächste Nachbarschaft der verwundeten Stelle in Entzündung, die weitere Umgebung in eine nichts bedeutende Hyperämie. Die Umbildung zu Bindegewebe erfolgt hier, wie bei der Acupunctur, schnell und regelmässig ohne jede Eiterung.

Ob die gleichen Verhältnisse bei Einführung auch der stärksten Lösungen jedesmal sich einstellen werden, kann ich heute noch nicht entscheiden. Zu Anfang wagte ich solche starken Injectionen niemals, augenblicklich ist es mir wegen fast vollständigen Fehlens des Materials unmöglich, so zahlreiche Versuche anzustellen, wie sie nöthig sind, um solche Fragen mit positiver Gewissheit zu beantworten. Uebrigens wird die practische Anwendbarkeit, die ich dieser Methode wünschen möchte, in keiner Weise geschädigt werden, auch wenn weitere Experimente in dieser Richtung negativ ausfallen sollten.

Es braucht wohl kaum angedeutet zu werden, wie vielfältig die angegebenen Versuche der Modification fähig sind. Man möchte mit Zahl und Quantität der anzuwendenden Injectionen noch vielfältig zum Besseren variiren können und es unterliegt mir keinem Zweifel, dass es gelingen wird, andere Substanzen aufzufinden, die dem Jod zum mindesten gleichwerthig sich erweisen werden. In dieser Richtung erwähne ich nur, dass die Acupunctur in Verbindung mit momentaner Anwendung der Galvanocaustik sich mir nicht unnützlich erwiesen hat und dass es mir jetzt überhaupt als unnöthige Vorsicht erscheint, mit so schwachen Lösungen zu arbeiten, wie ich sie anwendete. — Meine augenblicklichen Verhältnisse und die Schwierigkeit hier in Berlin brauchbares Ver-

suchsmaterial in genügender Menge aufzutreiben und zu placiren, würden solche Ausführungen zu sehr zeitraubenden gestalten und da ich es für wichtiger halte, Weniges aber seit Jahren Geprüftes statt vieler Details vorzubringen, begnüge ich mich mit diesen wenigen Andeutungen, wie man regelmässig und in ganz ungefährlicher Weise ein Organ in eine Elementarsubstanz umzumodeln im Stande ist, dessen Erkrankungen auch beim Thier häufig auf so geringfügige Veranlassung eintreten und die Tendenz zu langsamer aber sicherer Destruction als gewöhnliches Characteristicum tragen.

Nöthig scheint mir indess die Bemerkung, dass diese Verfahrungsweisen vielleicht einen Weg eröffnen helfen, auf dem man gewisse chronische Erkrankungen auch der menschlichen Lunge auf erfolgreichere Weise als bisher bekämpfen könnte.

Es liegt mir nichts ferner, als das Bestreben, die am Thier erhaltenen Resultate ohne Weiteres auch auf die Menschen übertragen zu wollen, doch kann mich auch augenblicklich nichts zu der Annahme zwingen, dass die menschliche Lunge gegen solche Eingriffe empfindsamer und widerstandsloser sich erweisen wird als die der höheren Säugethiere.

Durch die letzten Feldzüge ist es den weitesten Kreisen bekannt geworden, wie oft Schusscanäle im Lungengewebe ohne nennenswerthe Reaction per primam intentionem heilen und in festes Bindegewebe sich umwandeln, wie dieses Resultat auch denn noch gar nicht selten eintritt, wenn ein acut entstandenes jauchiges Exsudat den Thoraxraum erfüllt, die collabirte Lunge und somit auch die Mündungen des mit leicht zerfallbarer Substanz ausgefüllten Schusscanals umspült.

Aus der Geschichte des Lungenvorfalls kann man weitere Belege entnehmen, wie wenig empfindlich und zu diffuser Entzündung geneigt die ausserhalb als auch hinter der Vorfalls- und Einklemmungspforte gelegenen Lungentheile sich zeigen. — Die weitere Frage, wie das chronisch entzündete und zur Verkäsung sich anschickende Gewebe auf solche mechanischen und chemischen Eingriffe reagiren wird, kann ich vorläufig natürlich gar nicht beantworten. Erlaubt man mir ein Analogon anzuführen, so möchte ich hervorheben, dass wohl jedem erfahrenen Feldarzte Fälle vorgekommen sein werden, in denen Schusscanäle, welche

derartig erkranktes Gewebe durchsetzten, ebenfalls prima intentione sich schlossen. Ich wenigstens sah mehrere Beispiele auch hiervon.

Hauptsächlich die weitere Prüfung gerade dieser Frage am Menschen möchte die Entscheidung geben, ob mein Verfahren zu einem therapeutischen für eine Reihe chronischer, noch nicht zu weit vorgeschrittener Krankheiten des Lungenparemchyms sich wird gestalten lassen.

Ich schliesse diese wenigen Angaben mit dem Wunsche, man möge mich vor Allem auf dem Wege des Experiments controlliren und nicht theoretische Einwände vorbringen, die sich zu Massen auffinden lassen, aber um so hinfälliger werden, je mehr der Versuch zeigt, was man einem Organ zumuthen kann, das sich besonderer Bevorzugung von Seiten des Chirurgen bisher nicht hat rühmen können.

XXXI.

Ueber ein mit nachfolgender subperiostaler Resection des Knochenstumpfes combinirtes Amputationsverfahren.

Von

Dr. Carl v. Mosengeil,

in Bonn.

Bei meiner Thätigkeit während des letzten Krieges habe ich ein Amputationsverfahren bisweilen angewandt, das ich der guten Resultate wegen mittheile. Es ist eine Methode, zu der ich durch ähnliche, schon von Anderen angegebene geleitet wurde und worüber ich mir früher schon eine Theorie gebildet. Diese werde ich später auseinandersetzen. — Ehe ich dazu kommen konnte, experimentell das Brauchbare meiner Ansicht zu erproben, mussten sich Fälle bieten, bei welchen ich mir sagen konnte, dass jeder Versuch gerechtfertigt sei, von dem man für den Patienten günstigere Verhältnisse erwarten konnte. Eine solche Gelegenheit kam, als ich eines Abends in ein Lazareth gerufen wurde, wo 2 Unterschenkelamputationen vorgenommen werden mussten. Es waren beides intermediäre Amputationen und bei dem einen Patienten sowohl örtlich wie im Allgemeinbefinden relativ günstige Verhältnisse vorhanden, bei dem zweiten jedoch in beiden Hinsichten viel übelere; Patient fieberte stark und das Sensorium war etwas benommen. Oertlich zeigte sich eine stinkende, zerfetzte Schusswunde im unteren Drittheil des Unterschenkels, die beiden Knochen waren hochgradig zersplittert; eine entzündliche Infiltration der Weichtheile ging weit herauf am Schenkel, bis über das Knie, die Inguinaldrüsen waren geschwollen. Da die Rigidität

der infiltrirten Partie an der Stelle, wo ich die Amputation machen wollte (— sie lag ein Geringes unter der Mitte des Unterschenkels; denn hätte man in gesunden Theilen operiren wollen, so hätte man bis über das Knie gehen müssen und hätte doch noch Lymphgefässe in den Stumpf bekommen, die schon infectiöse Stoffe enthielten —) so gross war, dass der College, welcher das Bein oben hielt, die Weichtheile kaum mehr verschieben konnte, fasste ich den Entschluss, wenn sich nicht leicht hinlängliche Bedeckung des Knochenstumpfes schaffen liesse, mein Vorhaben auszuführen, nämlich subperiostal eine zweite obere Durchsägung des Knochens vorzunehmen. Ich bildete durch einen Schnitt von aussen, was sich bei vorliegender Beschaffenheit der Theile leicht thun liess, einen grösseren unteren und kleineren dorsalen Lappen und durchsägte die Knochen. — Bei normaler Biegsamkeit der Weichtheile hätten die Knochenstümpfe eine völlig hinreichende Decke finden müssen; die Infiltration und Rigidität war aber so stark, dass eine Vereinigung nur mit grosser Noth möglich gewesen wäre, die Suturen mit Gewissheit sehr schnell durchschnitten hätten, die Lappen auseinandergewichen wären, nachdem die Knochen erst noch einen Theil von innen her in Druckgangrän versetzt, und schliesslich wäre, falls der Patient so lange gelebt, ein conischer Stumpf entstanden, aus dem die Knochen hervorgeragt hätten. Oberflächliche Nekrose derselben und vorübergehende Osteomyelitis wären verhältnissmässig günstige Ereignisse gewesen. Dies Alles bestärkte mich in meiner Absicht. Ich präparirte das Periost um die Knochen rings herum so weit hinauf ab, dass ich mit Gewissheit annehmen konnte, nach Resection der entblössten Knochenpartie eine sich leicht schliessende Decke von Weichtheilen zu haben. Das subperiostale Ablösen dieses Cylinders von Weichtheilen war mühsam und geschah mit einem Elevatorium, wie es v. Langenbeck zu seinen subperiostalen Resectionen benutzt; auch beobachtete ich dabei die von v. Langenbeck gegebene Regel, das Periost nicht schabend und drückend zu entfernen, sondern, nachdem die Spitze des Elevatoriums zwischen Periost und Knochen geschoben, durch Aufheben des Elevatoriengriffes es hebelnd abzureissen. Sind keine Sehnenansätze an den Knochen vorhanden, so gelingt es ganz gut, Alles rein abzupräpariren, an den Stellen, wo sich Insertionen

befinden, muss man mit einem Messer sorgfältig auf die Knochen schneidend die Loslösung bewirken. Will man einen Periostcylinder*) abpräpariren, welcher die Schnittfläche des Knochens völlig deckt, so würde es genügen, ihn in der Länge des halben Durchmessers des Knochens abzuschälen, falls keine Schrumpfung einträte; diese ist aber so bedeutend, dass man viel weiter gehen muss. Im vorliegenden Falle hatte ich etwa 5 Ctm. weit abgelöst. Technisch schwierig ist es, dass man überall bis zum selben Niveau ablöst, und dass man nicht an einzelnen Stellen, besonders da, wo das Periost sich leicht löst, es zu hoch hinauf vom Knochen trennt. Indem man das Elevatorium nur bis zu einer gewissen Länge zwischen Daumen und Zeigefinger der rechten Hand hervorsehen lässt, hat man ein gewisses Maass für richtige Beurtheilung. Wird ja an einer Stelle einmal etwas zu weit gegangen, so scheint das Periost, wenn es nur abgerissen, nicht durch Druck noch insultirt ist, wieder auf der entblössten Knochenfläche anzuheilen. Auch bei den sonst üblichen Amputationsmethoden wird bisweilen, so sorgfältig man es auch zu meiden sucht, das Periost vom Knochen abgelöst und zieht sich nach oben, es kann also hier nicht einmal wieder anwachsen, und doch beobachtet man oft gute Heilung der Operationswunde dabei, ohne Complication durch oberflächliche Knochennekrose oder andere Erkrankung des Knochenstumpfes. — Bei den subperiostalen Resectionen der Gelenke kommt dieselbe technische Schwierigkeit zur Frage, doch hat hier die exacte Ausführung weniger zu sagen, da doch eine Höhle bleibt, die wohl fast stets nur durch allmälige Granulationsbildung zuwächst, Heilung per primam intentionem zu den zufälligen, seltenen Vorkommnissen gehört, während bei der subperiostalen Resection des Knochenstumpfes nach einer Amputation eine directe Verheilung der Knochenschnittfläche mit der darauf gelegten inneren Periostfläche angestrebt werden muss. Sicher wird auch hier öfter nur ein Verwachsen durch Granulationen stattfinden; vielleicht, da sowohl innere Periostlamelle wie Knochenschnittfläche einen osteogenen Charakter ha-

*) Ich lege aber Gewicht darauf, dass kein reiner Periostcylinder abgelöst werde, sondern die ganze Hülle der deckenden Weichtheile, so dass das Periost nur die Intima dieses Hohlcylinders vorstellt.

ben, durch verknöchernde. — Da die Schrumpfung der Periosthülle nicht nur in der Längsaxe, sondern auch in circulärer Richtung erfolgt, ist das Decken des Knochenschnittes viel glatter möglich, als man erwarten sollte. Während übrigens das Loslösen der Knochenhülle noch ziemlich leicht ist, stellen sich, nachdem dies geschehen, Schwierigkeiten bei der Durchsägung ein. Im vorliegenden Falle, wie in einzelnen später ausgeführten Fällen musste ich das Periost seitlich einschneiden, um die Durchsägung bewirken zu können. Danach muss man durch Haken die elastischen Weichtheile vor Insulten durch die Säge schützen. Natürlich wird man, wenn man an Gliedern mit zwei Knochen operirt, nachdem der eine regulär entblösst ist, den anderen wenigstens theilweise abschälen, um beim Durchsägen des ersten bequemer die Weichtheile verschieben und zurückhalten zu können. Danach wird der zweite Knochen auch bis zu gehöriger Höhe ganz frei präparirt und gleichfalls durchsägt. Stets wird man gut thun, das Durchsägen einzeln vorzunehmen. Ich habe meist mit grösseren Sägen operirt, doch fand ich einmal, als ich es probirte, dass die kleinen Langenbeck'schen Stichsägen ganz vortreffliche Dienste thun. Ich sägte damit den Knochen, indem ich immer nur mit wenigen Zähnen sägte, d. h. ganz kleine Excursionen machte, ringsum ein, ehe ich ihn völlig durchschnitt und konnte so die Weichtheile vor Verletzungen schützen, als mir — ich hatte gerade wenig Assistenz — mit einer grossen Säge möglich gewesen wäre. Was das Resultat betraf, so war es, trotzdem der erste Fall unter ganz besonders üblen prognostischen Verhältnissen vorkam, ein sehr zufriedenstellendes. Beide erwähnten Amputationen mussten durchaus vorgenommen werden, es war aber schon die für Operationen günstigste Zeit nach der Verletzung verflossen und bei dem Patienten, bei welchem ich das modificirte Amputationsverfahren anwandte, ein derartiges Fieber und Verhältnisse, dass man an septicämischen Zustand denken musste. Trotzdem ging es mit der Besserung des Allgemeinbefindens und der Heilung der Operationswunde bei ihm schneller vorwärts, als bei seinem, gewissermaassen als Controlcameraden zu betrachtenden Leidensgefährten. — Ich wandte nach der Heilung des Patienten das Verfahren wiederum bei einem sehr ungünstigen Falle an und habe im Ganzen fünf Amputationen

als ich seinen Operationscurs besuchte, bei der Amputatio femoris die Schüler das Ollier'sche Verfahren üben, nachdem der Oberschenkelknochen etwa 1½ Zoll unter der Stelle durchsägt worden, wo er definitiv durchschnitten werden soll, einen die halbe Peripherie des Knochens, und zwar die oberen bedeckenden Periostlappen abzulösen. Danach wurde der seines Periostes halb beraubte Knochencylinder an der Basis des Lappens, nachdem das die untere Hälfte noch deckende Periost durch einen halbcirkelförmigen, bis auf den Knochen reichenden Schnitt getrennt war, noch einmal durchsägt. Der abgelöste Periostlappen wurde danach mit seiner inneren Seite auf die Knochenschnittfläche herabgeklappt. — Ich selbst habe an Lebenden keine solche Operation ausführen gesehen, aber damals in Berlin gehört, dass nach dieser Methode Operirte gut geheilt seien. Von anderer Seite wurde das Verfahren nicht gelobt, doch weiss ich nicht, ob betreffenden Ortes das Periost nach der v. Langenbeck'schen Angabe abgelöst oder durch Druck und Schaben abgekratzt und dabei verletzt wurde. Aus der Form der Elevatorien, welche ich sah, möchte ich Letzteres schliessen. — Ausserdem hat Feoktistow einen Periostcylinder abpräparirt und den Knochen danach zum zweiten Male durchsägt. Die Mittheilungen, welche er hierüber macht, sind mir leider weder im Original noch im Referat zugänglich gewesen und beschränkt sich das, was ich erfahren konnte, nur auf Mittheilungen, die mir Herr Professor Gurlt machte, als ich ihm einzelne der oben erwähnten Amputationsfälle zeigte. Das Hauptmoment lege ich gegenüber diesem und dem Ollier-Langenbeck'schen Verfahren darauf, dass ich nicht einen nur aus Periost, sondern einen aus den ganzen Weichtheilen bestehenden Lappen bilde, dessen innere Schicht das Periost ist. Es wird dann demselben eine viel günstigere Situation für seine Ernährung gegeben. Für den Patienten scheint mir ein günstiger Umstand darin zu liegen, dass die Resorptionsbasis für schädliche, pyrogene und phlogogene Stoffe verkleinert wird. Auf jeden Fall wächst caeteris paribus die Gefahr, welche eine Verwundung bringt mit deren Grösse, und dürfte die grösste Gefahr hauptsächlich dadurch zu erklären sein, dass bei einer grösseren Wundfläche mehr von den doch stets vorhandenen, sich zersetzenden infectiösen Stoffen resorbirt werden kann. Eine viel intensivere

Resorption findet in den das Periost umgebenden Weichtheilen, als durch dessen innere feste Schicht statt, wie man beim Vergleich subperiostal und nicht subperiostal ausgeführter Gelenkresectionen beobachten kann. Während bei ersteren oft ein Heilen ohne, oder fast ohne alles Fieber beobachtet wird, ist dieses bei letzteren meist vorhanden und im Durchschnitt relativ intensiver. Die lockere histologische Beschaffenheit der bindegewebigen, die Anfänge und feinen Cavernen der Lymphgefässe bergenden Partieen, gegenüber der festgefügten der inneren Periostschicht, erklären dies. Schneidet man nun normal, d. h. rechtwinklig zum Verlauf der centripetalen Gefässe, Lymph- und Venenbahnen, so wird man zwar dieselbe Zahl von Canälen durchschneiden, aber deren Endigung in der Schnittfläche im möglichst geringen, bei jeder schrägen Schnittfläche in grösserem Durchschnitt eröffnen. Bei meiner Methode kann man dem Schnitt durch Haut und Weichtheile eine viel kleinere Oberfläche geben, als sonst nöthig ist, da nach Resection eines betreffenden Knochenstückes sich leicht eine Vereinigung der Weichtheile wird bewirken lassen. Etwas Zusammendrücken derselben dürfte sogar günstig wirken, da eine Compression centripetaler Bahnen der Resorption in gewissem Grade mechanisch entgegenwirken muss. Ausser der Verringerung der Resorptionsbasis wird zugleich die Menge der sich zersetzenden Bestandtheile, also der durch Resorption schädlich wirkenden Stoffe, bei Verkleinerung des Querschnittes vermindert. Ein Theil der infectiösen Stoffe wird ja wohl entschieden aus der Luft und Umgebung der Wunde genommen werden können, bei sonst salubren Verhältnissen aber gewiss die Hauptmasse aus den absterbenden Partieen der Wundoberfläche. Selbst bei dem schönsten Verlauf wird dies theilweise eintreten und, so lange noch nicht Granulationsbildung stattgefunden, reichlich Gelegenheit zu autochthoner Infection gegeben sein. Bei diesem Raisonnement sehe ich daher in meinem Verfahren deshalb einen Hauptvortheil, da es gestattet die Operation mit relativ kleineren Wundflächen auszuführen. Ein weiterer Vortheil ist darin zu suchen, dass die Stumpfbildung möglichst günstig erfolgt. Durch Erhaltung des Periostes über der Kante der knöchernen Schnittfläche sind die Weichtheile mehr vor dem Druck geschützt, und durch das Auflagern der inneren osteogenen Pe-

riostschicht auf die gleichfalls osteogene Knochenschnittfläche ist ein Moment gegeben für schöne Rundung des Knochenendes, dessen Configuration so oft Veranlassung zu späteren Beschwerden giebt. Auch ist es denkbar, dass durch die Ueberkleidung der Sägefläche des Knochens mit Periost einer entstehenden Ostitis oder Osteomyelitis entgegengewirkt wird. Es werden die Einflüsse, welche eine vor dem Knochen sich ansammelnde Blutmenge oder eventuell darüber laufende Ligaturfäden etc. haben könnten, beseitigt. —

Indem ich schliesse, wiederhole ich, dass ich durchaus kein zu grosses Gewicht auf die mitgetheilten Erfahrungen legen will, auch soll meine Theorie nicht als durchaus genügend und erschöpfend gelten.

XXXII.

Mittheilungen aus der chirurgischen Casuistik

und

kleinere Mittheilungen.

1. Unterbindungen grösserer Gefässstämme bei Nachblutungen nach Schusswunden im Kriege 1870—71.

Von

Dr. Max Müller,

in Cöln.

Ich theile in Folgendem die von mir im letztvergangenen Kriege bei Nachblutungen ausgeführten Unterbindungen grösserer Arterien-Stämme mit, weil ich es für recht halte, dass keiner das persönlich von ihm Erlebte in dieser schwierigsten Frage der Kriegs-Chirurgie zurückhalte, sondern dass alle ihre Bausteine zur statistischen Beurtheilung des bei Nachblutungen einzuschlagenden Verfahrens zusammentragen. Diese Unterbindungen sind, bis auf eine, in den Vereins-Lazarethen des Cölner Central-Comité's von mir gemacht, von denen ich eines, das auch sonst von mir geleitete „Marien-Hospital", dirigirte, in dem anderen, dem „Zelt-Lazarethe", als consultirender Chirurg fungirte. Es sind im Ganzen 9 Unterbindungen an 7 Verwundeten, 1 der Axillaris, 1 der Cubitalis, 3 der Cruralis unter dem Lig. Poupart., 2 der Cruralis in der Mitte des Oberschenkels, 1 der Tibialis postica in der Dicke der Wade. Acht von diesen Unterbindungen fanden in der Continuität, fern von der Verletzung statt, und zwar wurde dreimal einfach unterbunden, fünfmal doppelt unterbunden mit Durchschneidung der Arterie zwischen beiden Ligaturen. Einmal wurde an der verletzten Stelle selbst über und unter der Arterien-Wunde unterbunden, aber erst secundär, als die ferne Unterbindung fünf Wochen später von abermaliger Blutung gefolgt war. Die Unterbindungen in der Continuität führten nur einmal zu einer Nachblutung aus der Operationswunde, und zwar wahrscheinlich durch Abstreifung der Ligatur vom durchschnittenen unteren Arterien-Ende; wenigstens bewirkte eine zweite Unterbindung 1 — $^{3}/_{4}$ Zoll tiefer dauernde Heilung. Bei 7 Verwundeten mit

Nachblutungen stillte die Continuitäts-Unterbindung viermal die Blutung dauernd bis zur völligen Heilung, einmal dauernd bis zu dem am 5ten Tage eintretenden Tode. Gangrän der Extremität folgte zweimal; der eine Kranke wurde durch Amputation gerettet, der zweite erlag, und ist dies der einzige Todesfall. Nachblutung aus der Schusswunde nach der Unterbindung wurde zweimal beobachtet; einmal mit Gangrän combinirt (Amputation — Heilung, das zweitemal aus einem schon sehr geschrumpften Aneurysma (directe Unterbindung darüber und darunter — Heilung). Im Ganzen kann ich mit dem erzielten Resultate zufrieden sein. Zur Erreichung desselben trugen vor Allem die vortreffliche Verpflegung in den Vereins-Lazarethen, verbunden mit der minutiösesten Reinlichkeit bei: dann die fortgesetzte Darreichung von Chinin in grösseren Dosen. Die freigebige Ausstattung der Vereins-Lazarethe gestattete es, Allen nicht ganz leicht Verwundeten Chinin von Anbeginn an zu verordnen, unter dessen Einwirkung dieselben dann schon bei Constatirung einer schwereren Complication standen. War eine solche Complication, die den Ausbruch einer Pyaemia multiplex nahelegte, wie eine Gefässverletzung, constatirt, so wurde die schon vorher gereichte Chinin-Dose von 0,5 bis 0,8 sofort auf 1,0 bis 1,5 täglich gesteigert, und damit bis zur Beseitigung aller Gefahr, wenn auch viele Wochen lang, fortgefahren. Für ein Moment von grosser Wichtigkeit halte ich es, dass, wo ich es hindern konnte, solche vorläufige Blutstillungs-Mittel nicht zur Anwendung kamen vor Fassung des Beschlusses zur Operation, welche den Zustand der Wunde verschlechtern und die Chancen der späteren Unterbindung durch Setzung von Circulations-Störungen auch in den Venen herabsetzen mussten. Ich rechne dazu die Tamponnade der Wunde sowohl mit trockner Charpie und Schwämmen als mit in Liquor ferri sesquichlor. getränkten oder Tannin-Lösung getränkten Tampons, und vor allen Dingen die Anwendung des Tourniquets. Die beiden einzigen Fälle, bei welchen Gangrän der Extremität eintrat, waren solche, wo ohne mein Zuthun längere Zeit vom Tourniquet war Gebrauch gemacht worden oder von ebenso wie dieses einschnürenden Verbänden, und wo überdies der Entschluss zur Operation etwas spät gefasst worden. Dass ich mich in allen Fällen zunächst für die entfernte Unterbindung entschied, hat seinen Grund in dem persönlichen Eindrucke, den ich von den neueren kriegschirurgischen Veröffentlichungen empfangen hatte. Dieselben empfehlen zwar in grosser Majorität die doppelte Unterbindung am Orte der Verletzung selbst, und ist dieselbe ja das rationellste Verfahren zur definitiven Blutstillung. Indess sind die nach diesem Prinzip erzielten Erfolge so häufig durch Eintreten der Pyaemia multiplex vereitelt und so wenig einladend in der Zahl der wirklich Geheilten, dass es naheliegt, den Grund hierzu in der grossen Beleidigung der Wunde während des Reactions-Stadiums und namentlich auch in der Beleidigung der der Arterie dicht anliegenden und bei einer Arterien-Verletzung so häufig mit gequetschten oder gezerrten Venen zu suchen. Es war also bei Beginn des Krieges mein Vorsatz, soweit sich mir Gelegenheit bieten würde, mich bei Nachblutungen, wenn dies möglich wäre, der von den älteren Autoren bevorzugten entfernten Unterbindung, welche mir in der Neuzeit von manchen Berichterstattern zu sehr vernachlässigt schien, zuzuwenden.

Was die Wahl des Ortes der fernen Unterbindung betrifft, so ging mein Bestreben dahin, Stellen des Gefässstromes zu vermeiden, wo viele Seitenäste abgehen, um die Bildung des Thrombus an der Unterbindungsstelle nicht zu gefährden. Ausserdem verlegte ich die Unterbindungsstelle womöglich nicht gar zu weit von der verletzten Stelle nach oben, mit Berücksichtigung natürlich, dass bei dem leisesten Zweifel über das verletzte Gefäss über dem Abgange jedes möglicherweise die Quelle der Blutung darstellenden Gefässes unterbunden wurde. Die von mir operirten Fälle sind die folgenden:

Bernh. Themann, 22 Jahr alt, Einjähriger im 13. Inf.-Reg., am 14. August 1870 verwundet, hatte eine Schussfractur beider Vorderarmknochen des linken Arms zwischen oberem und mittlerem Drittel. Eingang an der Radial-, Ausgang an der Ulnar-Seite. Beide Knochen waren ungefähr in gleicher Höhe mit Bildung mehrerer zum Theil grösserer Splitter fracturirt. Am 22. August heftige arterielle Nachblutung; wahrscheinlich aus der Radialis, indess konnte auch die Interossea die Quelle sein. Unmittelbar darauf unterband ich die Arteria cubitalis doppelt und durchschnitt sie zwischen beiden Ligaturen. Einige Tage später löste sich ein grosser, sehr spitzer, zackiger Splitter des Radius, die ganze Dicke des Knochens betheiligend, und wurde extrahirt. Die Ligaturfäden gingen erst 31 Tage nach der Operation ab. Eine Infection der Wunden mit Hospitalbrand in ulceröser Form ging sehr leicht vorüber, unter täglich sechsmaligem Verband mit Carbol-Oel (1 : 6). Die Consolidation der Ulna erfolgte in der gewöhnlichen Zeit. Als nach vier Monaten die Fractur-Stelle des Radius noch immer leicht beweglich war, trotz fortgesetzter Immobilisirung in festen Verbänden und Schienen-Verbänden, machte ich am 28. December die Operation der Pseudarthrose mittelst Einlegen von Elfenbeinstiften in beide Knochen-Enden des Radius. Patient wurde Ende Januar 1871 im Verbande entlassen, und schreibt im September 1872, dass sich sieben Monate später ein kleiner Sequester an der Operations-Stelle abgestossen habe, und dass die knöcherne Consolidation des Radius eingetreten sei, bei normaler Beugung und Streckung, aber sehr beschränkten Pro- und Supination.

Ernst Schröter, vom 3. Jäger-Bat., erhielt am 16. August 1870 eine Schussfractur des rechten Oberarms zwischen mittlerem und unterem Drittel. Verband auf einer rechtwinklig gebogenen Guttaperchaschiene. Wiederholte kleine Blutungen erfolgten in längeren Zwischenräumen (der Tag der ersten Blutung ist nicht notirt) aus der auf der Rückseite des Oberarms gelegenen Eintritts-Oeffnung, standen aber stets von selbst. Die Austritts-Oeffnung an der Volarseite des Vorderarmes blutete niemals. Am 7. September sehr heftige arterielle Blutung wieder aus dem Einschuss. Ich unterband sofort die Arteria axillaris und zwar einfach; offene Lagerung des Arms auf der Guttaperchaschiene. Am 4. October Erysipel des Arms, 11. October Abgang des Ligatur-Fadens. Nach spontaner Entleerung eines kleinen Splitter trat feste Consolidirung der Fractur ein, welche 3 Monate nach der Verletzung beendigt war. Die lange ruhige Lagerung hatte die Beweglichkeit in Schulter- und Ellbogen-Gelenk auf die Hälfte des Normalen reducirt, in dieser Excursion wurden aber alle Bewegungen bei der Entlassung des Kranken Ende Januar 1871 mit voller Kraft ausgeführt.

Eine spätere briefliche Mittheilung des Verwundeten, deren Glaubwürdigkeit ich in Hinblick auf die Pensions-Wünsche des Verwundeten bezweifle, deutet auf einen nachträglichen atrophischen Zustand der Muskulatur des Arms.

Jean Quifile, 24 J. alt, vom 2. französ. Linien-Regiment, hatte am 6. August 1870 einen Fleischschuss durch den rechten Oberschenkel erhalten, und zwar im oberen Drittel. Einschuss etwas nach aussen von den grossen Gefässen, Handbreit unter dem Ligament. Poupart., Ausschuss am Tuber ischii. Patient wurde ganz blutarm von öfter wiederholten Blutungen am 17ten aufgenommen, und als die Blutung am 18. August aus dem Einschuss wiederkehrte, unterband ich sofort die Arteria cruralis dicht unter dem Ligament. Poupart. doppelt und durchschnitt sie zwischen beiden Ligaturen. In der Nacht vom 22. auf den 23. August profuse Blutung aus der Ligatur-Wunde. Ich vermuthete eine Abstreifung der Ligatur vom unteren Ende, welches kürzer am Schnitt-Ende von der Ligatur gefasst war. Deshalb legte ich am 23ten die Cruralis etwa einen oder 1½ Zoll tiefer nochmals bloss und zwar so, dass die neue Unterbindungswunde mit der ersten Unterbindungswunde nicht communicirte, und unterband sie nochmals einfach. Die Blutung kehrte nicht wieder. Am 3. October gingen die Fäden ab, am 8. November waren die Operationswunden, 8 Tage später die Schusswunden fest geschlossen. Volle Brauchbarkeit der Extremität.

Paul Gieling, 24 J. alt, vom 4. Garde-Gren.-Regiment, am 18. August 1870 bei St. Privat verwundet, drei Tage später in Cöln angekommen, befand sich bis zu seiner ersten Blutung am 25. August in Privatpflege. Fleischschuss mit Ansplitterung der Crista tibiae. Einschuss genau in der Mitte des Unterschenkels an der Crista tibiae, Ausschuss in gleicher Höhe in der Mitte der hinteren Wadenfläche, Fingerbreit nach Innen von der Fibula. Am 25. August Abends ohne Chloroform vergeblicher Versuch, bei dem sehr ungeberdigen Kranken das blutende Gefäss in der Wunde aufzusuchen; Compressiv-Verband. Die Blutung steht bis zum folgenden Nachmittag, wo beim Verbandwechsel in meiner Abwesenheit eine neue heftige Blutung erfolgt; neuer Compressiv-Verband, durch den in der Nacht ziemlich viel Blut durchsickert. Morgens den 27. August beim Verbandwechsel abermals heftige arterielle Blutung. Die grösste Blutmenge hatte sich stets aus der Ausschussöffnung an der Wade ergossen. Ich schritt nun, da Patient wachsbleich war und der möglichst sicheren Hülfe dringend benöthigt, zur Ligatur der Arteria cruralis in der Mitte des Oberschenkels, welche ich doppelt unterband und zwischen den Ligaturen durchschnitt; ein dann noch blutender Seiten-Ast wurde für sich unterbunden. Sechs Tage nach der Operation wurden sämmtliche Wunden von Hospitalbrand ergriffen, der, nach vergeblichem Gebrauch des Ol. Terebinth. zum Verbande, einer energischen Anwendung des Ferrum candens wich. Am 10. October Abgang der Fäden, am 27. December 1870 geheilt entlassen. Im December 1871 untersuchte ich den Verwundeten wieder. Derselbe geht Stunden lang, kann auch sehr gut Treppen steigen; nur das Laufen macht ihm einige Schwierigkeit. Das Gefühl am kranken Fuss ist eine Spur undeutlicher, als am gesunden, auch wird der Fuss der verletzten Extremität leichter kalt und durch Kälte-Einwirkung leichter gefühllos. An der Ligatur-Stelle ist kein Blasegeräusch wahrnehmbar. Die Tibialis postica

klopft beiderseits gleich stark; der Puls der Tibialis antica ist an der kranken Seite nicht zu fühlen. Es ist also wohl die Blutung aus der Tibialis antica erfolgt.

Otto Normann, 24 J. alt, Lieutenant im 77. Infant.-Regiment, erhielt am 14. August 1870 einen Fleischschuss durch den linken Unterschenkel, und befand sich in Cöln in Privatpflege, als 12 Tage nach der Verwundung die erste Blutung auftrat. Patient wurde mit einem Compressiv-Verbande aufgenommen, unmittelbar nach der ersten Blutung. Der Verband blieb drei Tage liegen, ohne dass sich die Blutung wiederholte; bei seiner Abnahme fand sich ein Faustgrosses, stark pulsirendes Aneurysma mit deutlichen Blasegeräuschen in der Dicke der Wade. Einschuss genau zwischen oberem und mittlerem Drittel des Unterschenkels dicht hinter der Tibia, Ausschuss 1½ Zoll tiefer unmittelbar vor der Fibula, und scheint die Kugel zwischen beiden Knochen hindurchgegangen zu sein. Ich liess nun zunächst die Digital-Compression der Cruralis an drei aufeinander folgenden Tagen von Morgens früh bis zum späten Abend ausführen. Nach einigen Ruhetagen für den Verwundeten schritt ich zur spitzwinkligen Flexion der Extremität, welche ununterbrochen fünf Tage lang durchgeführt wurde. Beide Verfahren blieben ohne Einfluss auf eine Verkleinerung oder Erhärtung des aneurysmatischen Sacks. Ich liess nun eine täglich erneute regelmässige Einwicklung der Extremität vornehmen mit Druck durch Leinwand-Compressen auf das Aneurysma und längs des Gefäss-Stammes. Dabei wurden die Wunden immer unreiner, die Eiterung immer schlechter und stärker und am 17. September 1870 erfolgte eine heftige arterielle Blutung. Ich unterband sofort die Arteria cruralis in der Mitte des Oberschenkels doppelt und durchschnitt sie zwischen beiden Ligaturen. Die Blutung stand. Sehr bald nach der Operation besserte sich das Aussehen der Wunden; nach Ausstossung der massenhaften Coagula aus der Wade nahm auch die Eiterung, die inzwischen ganz rein geworden, immer mehr ab, und in der zweiten Hälfte des October waren die Wunden bis auf kleine, anscheinend nur oberflächlich eiternde Stellen fast ganz geschlossen. Der in hohem Grade abgemagerte Kranke war bisher nur durch die grösste Sorgfalt, Lagerung auf einem Gummi-Luftbett, vor Durchliegen bewahrt worden; lange andauernde Schlaflosigkeit, neuralgische Schmerzen in der Extremität, und die beständige Angst vor neuen Blutungen hatte den Kranken ausserordentlich nervös gemacht. Da erfolgte am 23. October 1870 ohne irgend nachweisbare Ursache (die hohe Lagerung war auch jetzt noch immer beibehalten worden) eine starke arterielle Blutung aus der Eingangs-Oeffnung. Ich war augenblicklich zur Stelle und dilatirte die Wunde des Einschusses nach oben und nach unten bis zu einer Länge von 5 Zoll, nachdem ich in ihrer Tiefe mit dem Finger ein Kirschgrosses, ziemlich hartes, aber stark pulsirendes Aneurysma gefühlt hatte. Die Präparation desselben war ausserordentlich mühsam. Den Boden der Operations-Wunde bildete ein harter, narbig veränderter Strang, der die Arterie enthielt; einer kleinen Seiten-Oeffnung der Arterie sass das Kirschgrosse, von Gerinnungsschichten theilweise ausgefüllte, von einer dünnen Bindegewebshaut, die an einer Stelle durchlöchert war, umschlossene Aneurysma ziemlich locker auf. Eine starke Vene lief an dem Aneurysma

vorbei, parallel der Arterie, aber nicht in den narbigen Strang eingeschlossen, der die Arterie enthielt. An ein Isoliren der Arterie war nicht zu denken. Ich umstach daher dieselbe oberhalb und unterhalb der Seitenöffnung, und fasste die eine sichtbare begleitende Vene, die bei der Präparation verletzt worden war, mit in beide Ligaturen. Um der Möglichkeit zu begegnen, dass zwischen beiden Ligaturen ein Seiten-Ast abgehen konnte, umstach ich neben der Seiten-Oeffnung der Arterie ein Stück des narbigen Stranges in der Längs-Richtung, so dass ein solcher Seiten-Ast von dieser Umstechung mitgefasst sein musste. Die Reinigung der grossen, ganz offen bleibenden Wunde erfolgte nur sehr langsam unter einem Verbande mit Carbol-Oel. Eine letzte, glücklicherweise nur venöse Blutung sollte die Standhaftigkeit des Patienten am 8. November 1870 noch einmal auf die Probe stellen. Eine sorgfältige, übrigens wegen allerwärts an dem inzwischen schrecklich abgemagerten Bein auftretenden Decubitus sehr mühsam auszuführende Einwicklung von Fuss und Unterschenkel sicherte vor Wiederkehr der venösen Blutung. Erst Ende Januar 1871 war die Vernarbung beendigt. Als uns der Kranke Ende Februar verliess, war am unteren Ende der Narbe von der Cruralis-Unterbindung ein leichtes blasendes Geräusch zu hören, aber ohne die geringste Spur eines abnormen Pulsirens. Ich erkläre mir dies so, dass durch collateralen Zufluss der Blutstrom hier aus einem engeren Gefäss in das weite Rohr der Cruralis übertrat und so das Geräusch erzeugte. Herr Lieutenant Normann ist am 1. November 1871 wieder in das Regiment eingetreten, hat nach einer Bade-Cur in Teplitz im Herbst 1872 ein vierwöchentliches Manöver mitgemacht, und berichtet mir Ende September 1872 Folgendes: Beim Gehen und Tanzen ist er gar nicht behindert, laufen kann er weniger gut, das Reiten geht ganz gut, das Heben der Fussspitze verursacht keine Schwierigkeit. Die 2. — 5. Zehe kann er nach oben biegen, aber nicht plantar flectiren, die grosse Zehe ist willkürlich ganz bewegungslos. Der Unterschenkel ist vom Einschuss bis zum inneren Knöchel taub, die Zehen sind an der Plantar-Seite so wie die ganze Planta taub.

Herm. Heinr. Nierhaus, 25 J. alt, vom 5. Westphäl. Infant.-Regiment Nr. 53, erhielt am 1. September 1870 bei Noisseville einen Fleischschuss durch den linken Unterschenkel, hoch oben. Einschuss am inneren hinteren Rande der Tibia, Ausschuss zwischen Tibia und Fibula hoch oben. Patient wurde 5 Tage nach der Verwundung in's Zelt-Lazareth zu Cöln aufgenommen, schon mit Brand der äussersten Zehenspitzen, welcher Brand aber nicht fortschritt. Nach 7 oder 8 Blutungen, zu deren Stillung leider vom Tourniquet öfter Gebrauch gemacht worden war, unterband ich am 11. October 1870 die Arteria cruralis in der Mitte des Oberschenkels doppelt und durchschnitt sie zwischen beiden Ligaturen. Fünf Tage nach der Operation wieder Blutung aus der Schusswunde; dieselbe war drainirt worden, um die zur Zeit der Operation bestehende bedeutende Schwellung der Wade zu vermindern. Gleichzeitig entwickelte sich Brand des Fusses, und schritt der Brand ganz langsam bis zur Mitte der Wade hinauf. Am 18. October 1870 machte ich darauf die Amputation des Oberschenkels zwischen dem mittleren und unteren Drittel mittelst des doppelten Cirkelschnitts mit zwei Seitenschnitten der Haut. Interessant war dabei die Narkose, welche

so todtenartig vollkommen war, wie ich sie sonst nie gesehen, und zwar durch Chloralhydrat in Verbindung mit Morphiuminjection. Bei der Unterbindung war nur eine unvollkommene Narkose des ungewöhnlich unträtabeln und unbändigen Kranken durch Chloroform erzielt worden. Die Heilung erfolgte nur sehr langsam, da Patient inzwischen sehr heruntergekommen war. Im April 1872 sah ich den Verwundeten wieder. Eine Fünfgroschenstück grosse Granulationsfläche ist noch offen und entspricht der Knochensägefläche, welche zwar nicht prominirt, auch nicht nekrotisch ist, aber unbedeckt von dem sie einschliessenden übrigens guten Hautpolster liegt. Patient geht auf seinem künstlichen Bein vortrefflich und erfreut sich der besten Gesundheit.

August Wegeler, der vielbeweinte liebenswürdige Sohn eines Collegen, war bei Gravelotte als Einjähriger im 4. Garde-Gren.-Regiment verwundet worden. Ausser einem Fleischschuss des rechten Vorderarms hatte eine Kugel die Musculatur des linken Oberschenkels stark über der Mitte durchbohrt. Genaue Notiz über Lage des Ein- und Ausschusses fehlt. Einige Tage nach seiner Ankunft im Vaterhause in Coblenz erfolgte die erste heftige arterielle Blutung, welche mittelst des Tourniquets gestillt wurde. Die zweite und dritte ebenfalls sehr heftige Blutung stand auf Application des Tourniquets und Anwendung sehr stark einschnürender Druckverbände des ganzen Beins. Nach der dritten Blutung hinzugezogen, fand ich den Kranken von wachsbleichem Aussehen, die ganze Extremität bis zur Leiste hochgradig ödematös geschwollen. Bei der ausserordentlichen Blutleere des Verwundeten musste die Encheirese eine solche sein, die keinen neuen Blutverlust mit sich brachte. Ich unterband daher am 1. September 1870 die Arteria cruralis dicht unter dem Ligam. Poupart. einfach, und liess erst nach Beendigung der Operation den einschnürenden Verband von der Extremität und der Wunde beseitigen. Die Blutung stand und kehrte auch bis zum Tode des Kranken nicht wieder. Der Tod erfolgte unter fortwährenden Delirien in Folge aufsteigender Gangrän der Extremität am 5. September 1870.

Ich lasse hier die Beschreibung eines Varix aneurysmaticus folgen, welchen ich längere Zeit an einem Kriegsverwundeten zu beobachten Gelegenheit hatte, wegen der Seltenheit seines Sitzes und seiner Entstehung durch Schussverletzung.

Mathias Frenken, 22 Jahre alt, vom 40. Inf.-Regmt., wurde am 6. August 1870 bei Spicheren am linken Oberarme verwundet. Die Wunde hatte auf dem Schlachtfelde stark geblutet. In Saarbrücken in Privatpflege erfolgten bis 17. August 1870 drei starke Nachblutungen; dann in seine Heimath entlassen hatte Patient noch drei Nachblutungen. Sechs Wochen nach der Verwundung waren die Wunden fest vernarbt. Ich sah den Kranken zuerst Anfang Februar 1871 und beobachtete ihn während mehrerer Monate im Vereinslazareth Marien-Hospital. Der Einschuss befand sich an der vorderen inneren Seite des Oberarms, ¾ Zoll unterhalb des unteren Randes des Pectoralis major, beim Anliegen des Arms an der Brustwand ½ Zoll von der Brustwand entfernt. Der Ausschuss war 3½ Zoll vom Einschusse entfernt, lag in der Mitte der hinteren Seite des Arms und 1¼ Zoll tiefer als der Einschuss. Die Kugel hatte den Arm bei horizontal erhobener Lage getroffen und war hinter dem Knochen hergegangen.

Der verletzte Arm ist genau so dick wie der andere. Am Oberarm sieht man viele ausgedehnte Hautvenen, die alle sichtbar und fühlbar pulsiren; besonders deutlich drei übereinander gelegene Hautvenen an der Rückseite des Ellenbogens. Mit dem Stethoskop hört man lautes Blasegeräusch und die aufgelegte Hand fühlt ein schwirrendes Erzittern sehr deutlich in der Breite von vier Fingerspitzen von der Schusslinie abwärts; schwächer fortgeleitet fühlt man die Vibrationen bis zum unteren Drittel des Oberarms. Der Radialpuls fehlt vollständig. In der Mitte der Schusslinie findet der zufühlende Finger eine Stelle an der Brachialarterie, kenntlich durch einen in der Tiefe fühlbaren, ein Paar Linien breiten narbigen Rand, unterhalb deren der Druck mit der Fingerspitze genügt, das Blut in seine normale Bahn zurückzuleiten. Hat der Finger diese Stelle richtig getroffen und ist der Druck nicht so stark, um die Arterie ganz zu comprimiren, was nach einiger Uebung leicht gelingt, so erscheint momentan der Puls in der Radialis wieder, um beim Nachlassen des Drucks sofort wieder zu verschwinden. Die Communicationsöffnung zwischen Arterie und Vene ist also nicht grösser, als dass die Breite einer Fingerspitze dieselbe schliessen kann. An der betreffenden Stelle ist keine Spur einer Härte, die durch Gerinnungsschichten gebildet sein könnte, keine Spur eines Sackes, der zwischen Arterie und Vene befindlich, vorhanden. Arterie und Vene sind Wand an Wand verwachsen, mit dazwischen befindlicher Communicationsöffnung. Die Arterie fühlt sich ziemlich klein und weich, etwas atrophisch an; die Vene fühlt man zu einem Fingerdicken Wulst ausgedehnt, von der Oeffnung vier Finger breit nach abwärts und auch noch etwas nach oben zu. Erscheint der Radialpuls durch Verschluss des Loches in der Arterie, so hören gleichzeitig die Hautvenen auf zu pulsiren, werden aber noch stärker ausgedehnt, da der Druck immer zum Theil die Brachialvenen mittrifft. Die Hautfarbe der Extremität ist normal, ihre Temperatur ebenfalls. Patient hat normales Gefühl, zuweilen subjectives Kältegefühl, empfindet keinen Schmerz, auch nicht beim angestrengten Gebrauch des Arms. Nachdem er gearbeitet, empfindet er Nachts Formicationsgefühl in den Fingern. Die einzige Klage des Kranken ist Schwäche des Arms und Müdigkeitsgefühl. Leichte Arbeit kann er angeblich eine Viertelstunde anhaltend verrichten, schwere Arbeit noch keine Minute lang. Natürlich sind die Angaben über Arbeitsfähigkeit, wie bei allen Invaliden, mit einiger Rücksicht auf die Pensionsverhältnisse zu beurtheilen. Wie vorgehend beschrieben, fand ich den Zustand im Februar 1871. Inzwischen habe ich den Kranken, ausser der ersten Zeit mehrmonatlicher dauernder Beobachtung, in längeren Zwischenräumen wiedergesehen, zuletzt im März 1872. Eine Verschlimmerung war in keiner Weise zu constatiren; eher möchte ich in sofern eine Besserung annehmen, als es im Anfang nicht so leicht gelang, wie zuletzt, durch Fingerdruck auf die Oeffnung den Radialpuls wieder herzustellen. Vielleicht könnte also die Communicationsöffnung etwas enger geworden sein, obgleich auch in späterer Zeit nie etwas aufzufinden war, was auf Gerinnungsschichten hingewiesen hätte. Die Behandlung bestand in Tage lang fortgesetzter Digitalcompression des Arterienstammes, sowohl für sich allein als combinirt mit Digitalverschluss der abnormen Oeffnung des Arterienrohrs. Später liess ich ein Compressorium anfertigen, dessen

Anlage allerdings recht schwierig genau auszuführen war, das aber Wochen lang häufig am Tage immer und immer wieder möglichst sorgfältig angelegt wurde. Die einzige Wirkung dieser Heilversuche bestand nur darin, vorübergehend die ausgedehnten Venen noch stärker auszudehnen, und namentlich den einen ausgedehnten Venenstamm zu einem noch viel dickeren Wulste anzuschwellen, von welcher Anschwellung die Venen immer erst nach längeren Tagen zu ihrer früheren Dicke zurückkehrten. Die Ruhe des Arms schien eher ungünstig einzuwirken, während der Gebrauch der Muskeln wenigstens die Venenschwellung zu vermindern schien. Der Druck eines elastischen Aermels wurde nicht vertragen. Die von mir proponirte Operation wies Patient mit aller Entschiedenheit zurück, vielleicht zu seinem Heile.

Zum Vergleich mit dem Falle eines traumatischen Aneurysmas bei dem Verwundeten Otto Normann füge ich den Fall eines Aneurysma der Poplitea durch Schrotschuss hier bei, den ich in der Civilpraxis erlebte. Bei dem ersten stillte die entfernte Unterbindung des Arterienstammes die Blutung für fünf Wochen. Währenddem schrumpfte der Faustgrosse Sack zu Kirschgrösse, und führte bei Wiederkehr der Blutung nach fast beendigter Eiterung nunmehr die doppelte Unterbindung in loco zur Heilung. Ob die sofortige Unterbindung an der verletzten Stelle bei bestehender profuser und unreiner Eiterung in den stark geschwollenen Weichtheilen ohne Beleidigung der Venen und ohne Pyaemia multiplex verlaufen wäre, ist wenigstens zweifelhaft. In dem folgenden Falle erfolgte nach Unterbindung des Arterienstammes, trotz Vereiterung des grossen Aneurysma-Sackes und langsamer Ausstossung aller Gerinnungsschichten, keine Nachblutung und wurde die Heilung perfect.

Elisab. Strünker, 11 J. alt, aus Passruth bei Dünnwald, erhielt Ende April 1868 durch einen unglücklichen Zufall einen Schuss durch ein mit Schrot geladenes Pistol, und drangen mehrere Schrotkörner in die Kniekehle ein. Nach einem vierwöchentlichen Krankenlager wurden 14 Tage lang Gehversuche gemacht; und nun erst als Ursache des schmerzhaften und sehr erschwerten Auftretens eine starke, deutlich fluctuirende Geschwulst in der Kniekehle entdeckt. Der behandelnde Arzt hielt die pralle Geschwulst für einen Abscess, und stach mit einer schmalen Lanzette ein; nur wenig Blut folgte. Ein Paar Tage später öffnete derselbe die verklebte kleine Wunde von neuem mit einer Sonde, worauf ein hellrother, starker Blutstrahl hoch aufspritzte. Sofortige Compression der Stelle mit folgender Einwicklung der Extremität stillte die Blutung. Am 7. Juni 1868 sah ich die kleine Kranke zum ersten Mal. Die Kranke hat erhöhte Temperatur, beschleunigten Puls, ihr krankes Bein liegt auf der Seite, im rechten Winkel gebeugt. Die ganze Kniekehle ist von einer Faustgrossen Geschwulst eingenommen, sehr gespannt, nur undeutlich in der Tiefe fluctuirend, pulsirt schwach und zeigt deutliches Blasegeräusch, dem Pulse isochron, aber kein schwirrendes Erzittern. Der Unterschenkel ist leicht ödematös. Sehr heftige Schmerzen in der Geschwulst und im ganzen Bein; hierdurch veranlasst seit vielen Tagen absolute Schlaflosigkeit. Die Haut über der Kniekehle ist nicht geröthet, die kleine Stichwunde scheint fest verklebt. Auf meinen Rath

wurde ein Versuch mit der Digital-Compression der Cruralis auf dem horizontalen Schambein-Ast gemacht, jedoch vergeblich. Als darauf die dem Einstich entsprechende Hautstelle sich fünf Groschen-Stück gross ulcerirte und aus dieser Stelle eine zwar bald gestillte Blutung erfolgte, schritt ich am 18. Juni 1868 zur Operation. Ich unterband die Arteria cruralis in der Mitte des Oberschenkels einfach; dicht unterhalb der Ligatur ging ein feiner Seitenast ab. Die Coagula im Aneurysmasacke gingen in Eiterung über, und sonderte die Kniekehlen-Wunde lange Zeit grosse Mengen blutig gefärbten Eiters ab. Nach Ausstossung aller Gerinnsel wurde die Eiterung rein, doch blieb das Allgemeinbefinden bis Anfang Juli durch anhaltende Diarrhöen gestört, und dauerte es sehr lange, bis die grosse Höhle in der Kniekehle sich mit Granulationen ausfüllte. Eine Nachblutung trat weder aus der Operations-Wunde noch aus dem vereiterten Aneurysmasacke auf. Zur Beseitigung der inzwischen entstandenen Contracturstellung des Knies durch Zug von Gewichten konnte erst spät geschritten werden.

---

2. Fall von Wiederbelebung durch den Inductionsstrom nach der Tracheotomie.

Von

Dr. Max Müller,

in Cöln.

Marie Schulz, 3½ Jahre alt, seit 24 Stunden die Zeichen der Kehlkopf-Stenose in Folge croupöser Ausschwitzung darbietend, wurde mir am 23. September 1872 zur Operation überbracht. Da das Kind ganz bewusstlos, wachsbleich und cyanotisch, nur noch schwach und unregelmässig athmete, schritt ich ohne Vorbereitung des Wickelns sofort zur Tracheotomie. Nach Oeffnen der Trachea erfolgte kein Hustenstoss; weder das Eingehen mit Pincetten noch das Auskehren der Trachea mit einem Schwämmchen (die Trachea enthielt noch ganz fest ihr anhaftende Häute) löste einen Hustenstoss aus. Es folgten in immer längeren, unregelmässigen Zwischenräumen noch über ein Dutzend schwache Athemzüge; dann hörte man das langsame Durchtreten von Luftbläschen durch Bronchialschleim, wie es im Augenblicke des Todes die Elasticität der Brustwandungen zu bewirken pflegt. In diesem Augenblicke benutzte ich einen zufällig für einen anderen Kranken im Operationssaale bereit gesetzten Inductionsapparat, indem ich einen Pol an einer Seite des Halses den andern ebenfalls mit nassem Schwamme versehenen in die Gegend des Zwerchfells aufsetzte. Im Moment des Aufsetzens beider Pole wurde der bisher regungslos auf dem Rücken liegende Körper des Kindes halb auf die Seite geworfen; gleichzeitig öffnete das Kind seine Augen, warf mit gewaltigem Hustenstosse eine grössere Menge Schleim aus, und blieb von diesem Augenblicke an

bei regelmässigem Athemholen bei vollem Bewusstsein, bis es nach dem Genuss einer Tasse Milch ruhig einschlief. Der Verlauf war ein ungewöhnlich glatter und konnte die Röhre nach 29 Tagen entfernt werden. Ich hatte bei früheren Fällen ähnlicher Art ein Paar Mal durch Lufteinblasen durch die Röhre mittelst eines Blasebalgs und rhythmisches Comprimiren des Bauchs und der Brustwandungen nach längeren Bemühungen die Freude, das Leben zurückkehren zu sehen. So schnellen und dauernden Erfolg hatte ich bisher nicht erlebt, und würde wohl auch das Aspiriren des Tracheal- und Bronchialschleims keinen annähernd prompten Erfolg gehabt haben. Wo also die Möglichkeit vorhanden ist, wie in Hospitälern, dürfte es sich künftig empfehlen, bei der Ausführung von Tracheotomien im Stadium vorgeschrittener Intoxication an die Bereitstellung eines Inductionsapparats zu denken. Bei dieser Gelegenheit will ich darauf aufmerksam machen, dass die neuerdings von H. Bose (v. Langenbeck's Archiv Bd. XIV. Heft 1. 1872) beschriebene Methode der Tracheotomia superior genau dieselbe ist, welche ich schon 1870 in v. Langenbeck's Archiv Bd. XII. Heft 2. S. 440 und 441 veröffentlicht habe. Da meine hierauf bezüglichen Angaben auch von späteren Autoren über Tracheotomie, wie C. Hueter (v. Pitha und Billroth's Handbuch 1872) und Lotzbeck (Luftröhrenschnitt bei Schusswunden 1873) keine Berücksichtigung gefunden haben, so muss ich wohl daraus schliessen, dass meine Beschreibung das Punctum saliens der Methode, nämlich — Eröffnung der die Thyreoidea und den Ringknorpel überziehenden Fascie am unteren Rande des Ringkorpels und Verziehen der Thyreoidea nach unten sammt dieser Fascie durch stumpfes Vergrössern der gemachten Oeffnung — entweder zu kurz oder unverständlich gewesen ist. Ich habe die Operation genau in der von mir beschriebenen Art nunmehr in einigen sechszig Fällen ausgeführt, an Kindern und an Erwachsenen. Ich habe dabei nie eine Umstechung oder Ligatur nothwendig gehabt, habe nie eine Nachblutung erlebt, und habe daher auch keine Veranlassung gehabt, irgend welche Aenderung in dem Verfahren eintreten zu lassen.

3. Ueber specifische Energie des Temperaturorganes, Wahrnehmungen während eines Fiebers bei Wundinfection.

Von

Dr. C. v. Mosengeil,

in Bonn.

Bei Infection einer kleinen Risswunde der Haut durch das Secret einer stinkenden diphtheritisch aussehenden Wunde eines Patienten, der durch Schultergelenk und Schulterblatt geschossen mit hohem Fieber aus dem Felde kam, machte ich an mir folgende Beobachtungen. Ein und einen halben Tag nach der Infection begann das Fieber, nachdem ich mich schon am Abend vorher unwohl gefühlt hatte, in der Nacht mit einem dreistündigen Frost. Dabei ging der Puls enorm schnell, und muss auch die Temperatur eine sehr hohe gewesen sein, da am folgenden Abend bei 96 Pulsen noch 40° C. vorhanden waren.

Fig. 1.

Fig. 2.

Fig. 1. *Taf. III.*

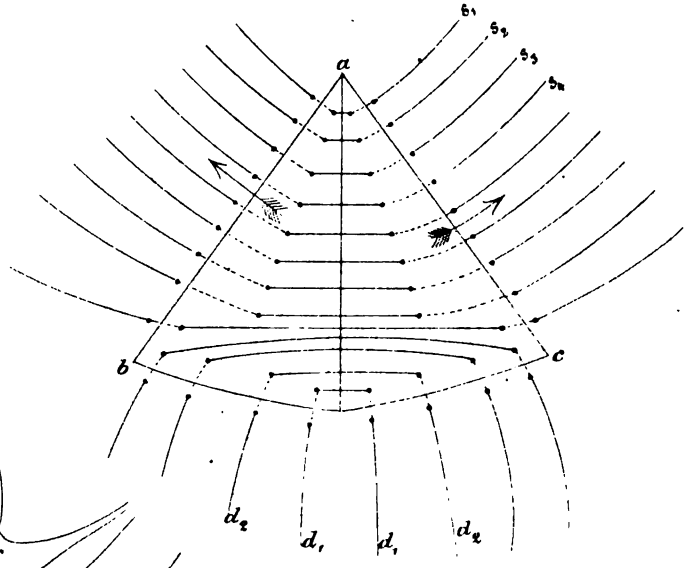



Fig. 5.

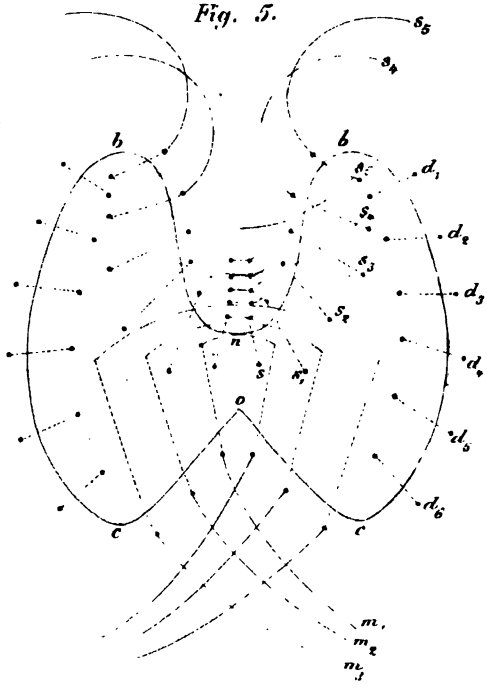

Fig. 1.



Fig. 7.

Fig. 5.

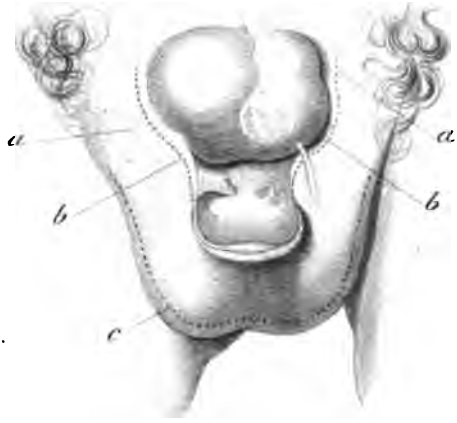

Fig. 6.

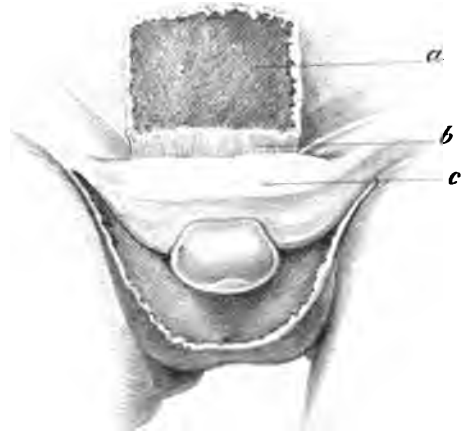

Alb. Schütze Lith. Inst. Berlin.

Fig. 14, A.



Fig. 14. B.

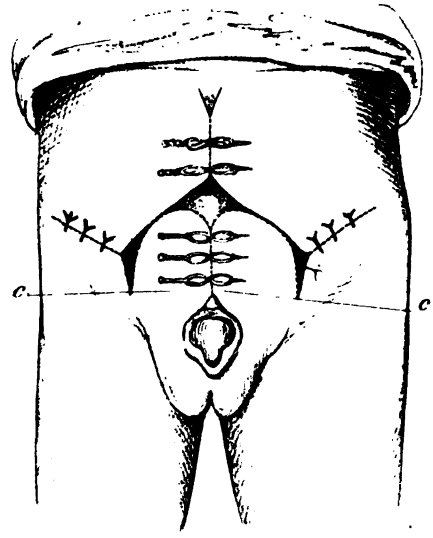

Fig. 15, A.

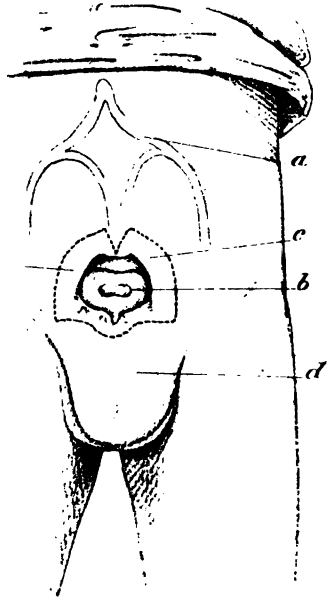

Fig. 15, B.

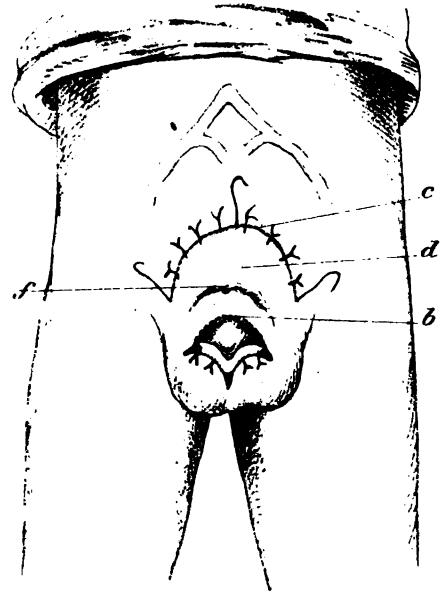

Alb. Schütze Lith. Inst. Berlin

Fig. 14, A.

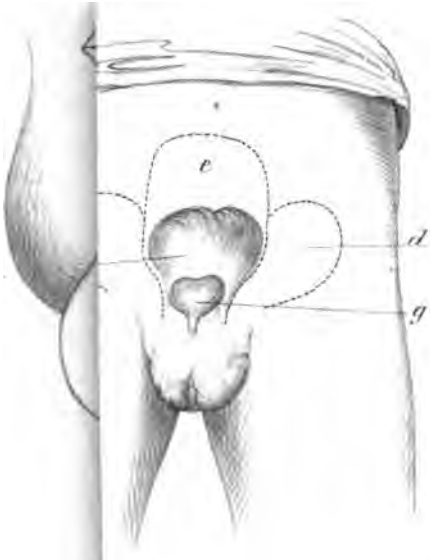

Fig. 14. B.

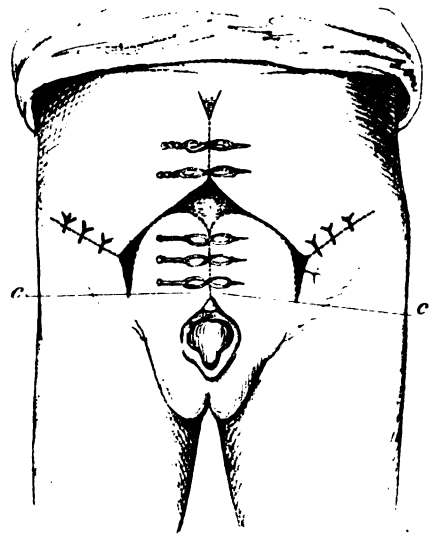

Fig. 15, A.

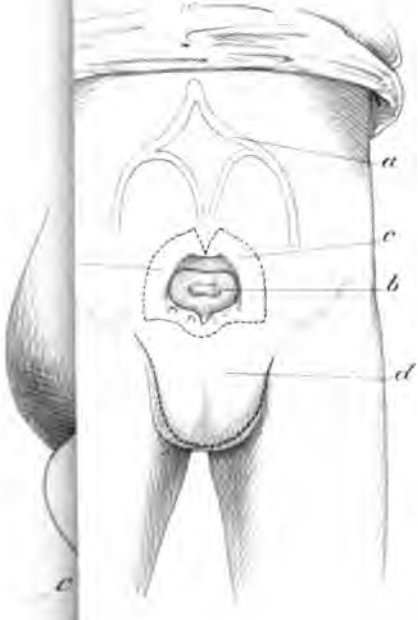

Fig. 15, B.

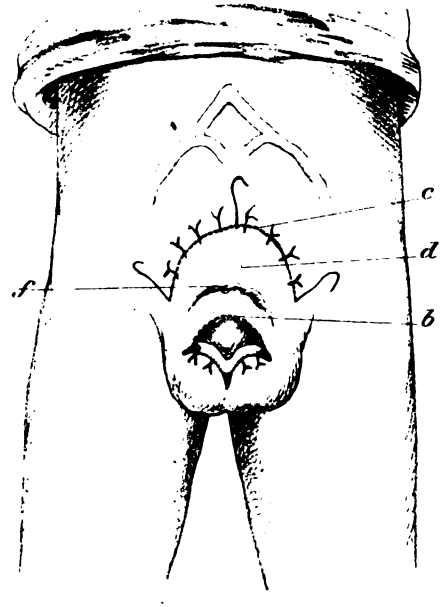

v. L. ... Schütze Lith. Inst. Berlin



a

Fig

b

d

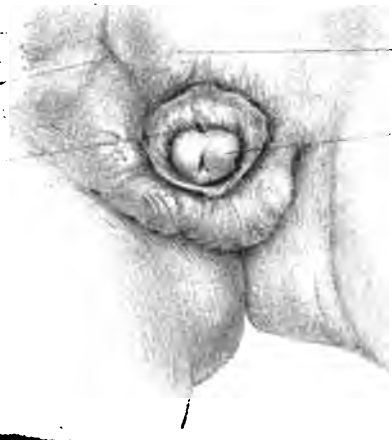

a



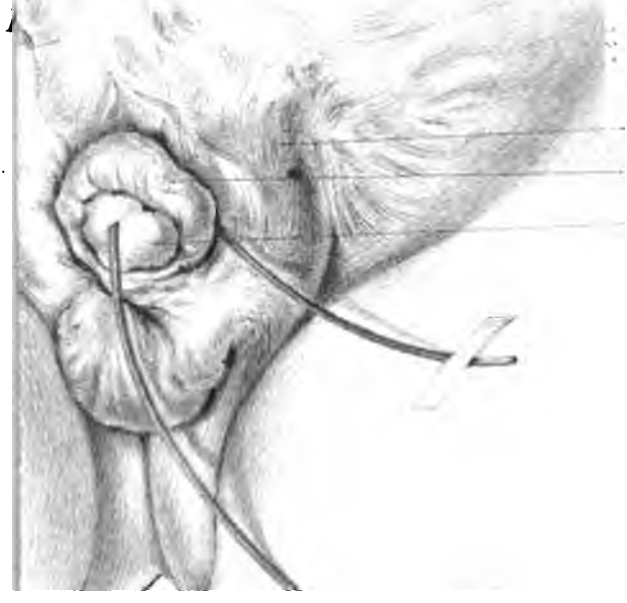

c

e

f

Fig. 1. Taf. III.

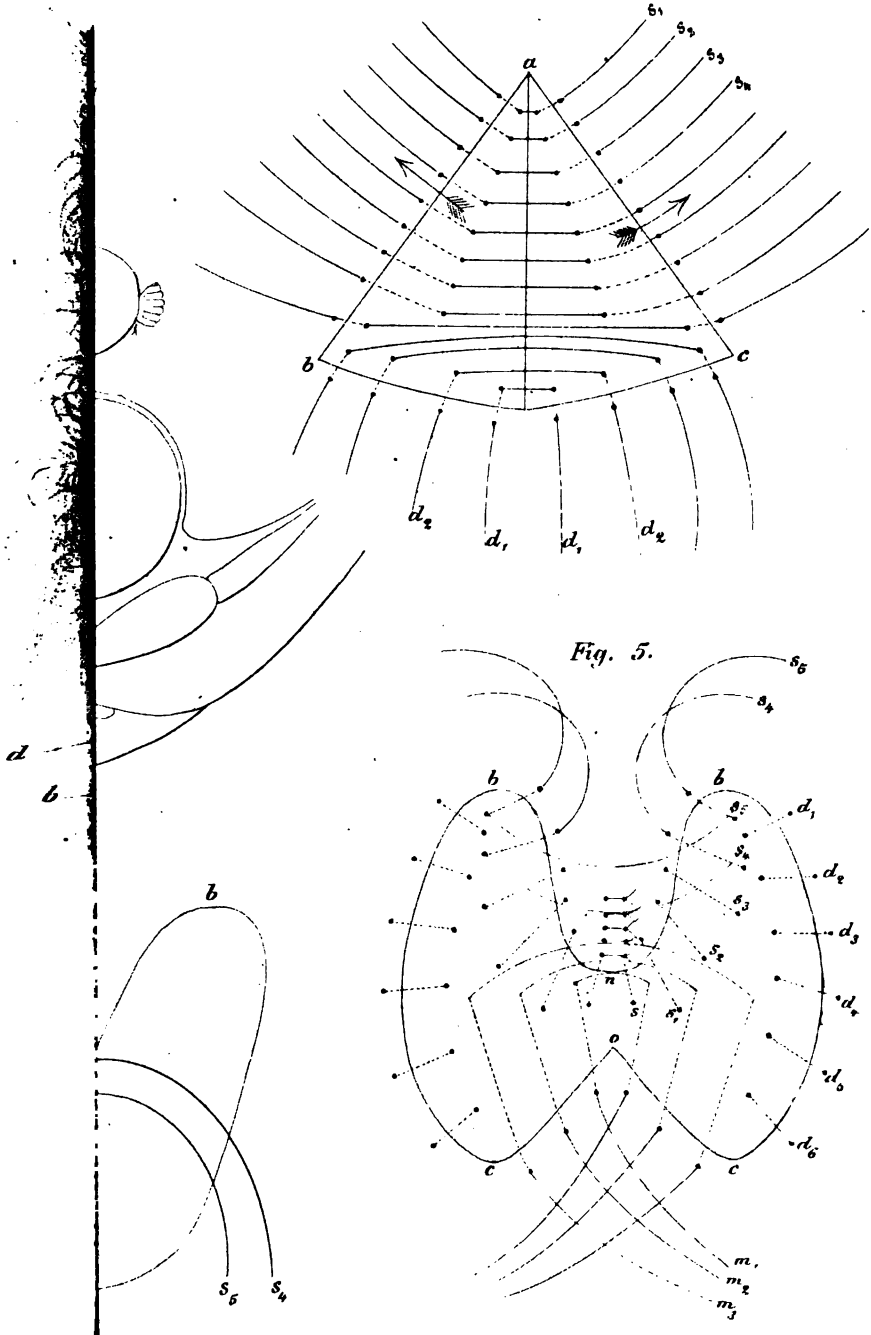

Fig. 5.

Alb. Schütze Lith. Inst. Berlin

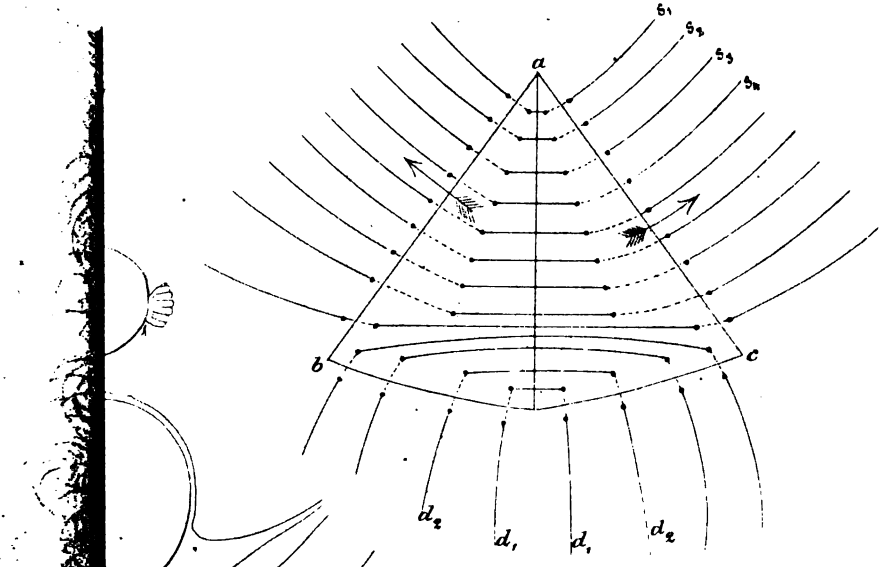



Fig. 5.

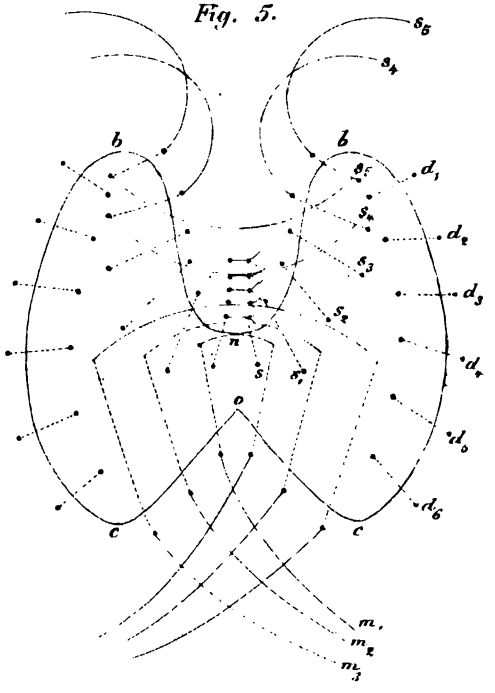

Fig. 1.

Fig. 7.

Fig. 14, A.

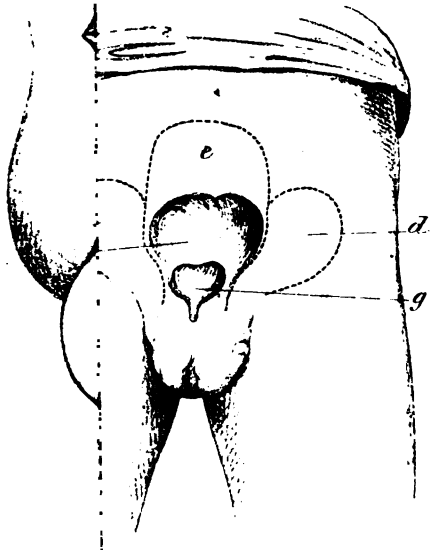

Fig. 14. B.

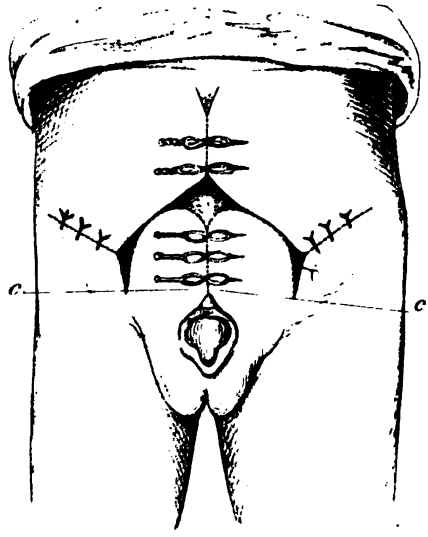

Fig. 15, A.

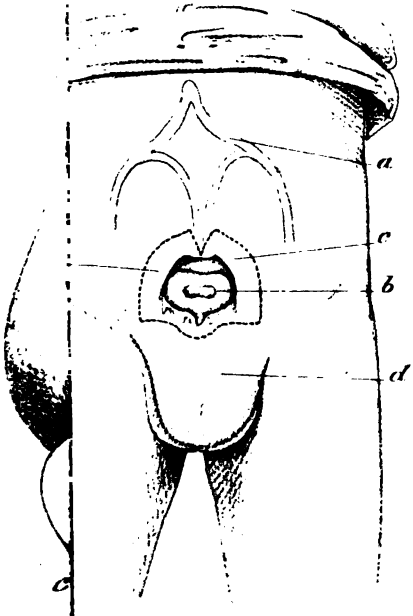

Fig. 15, B.

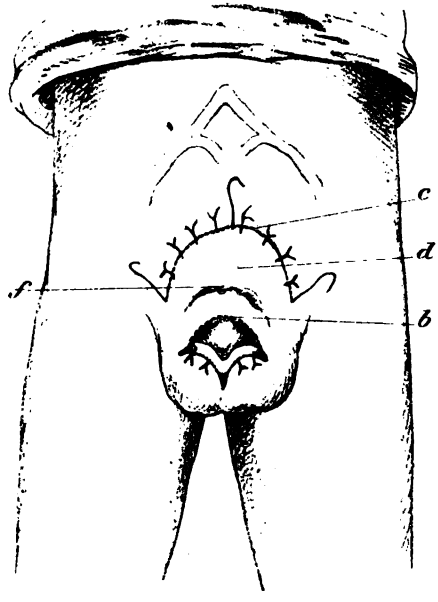

Alb. Schultze Lith. Inst. Berlin

a
b
d
a
c
e
f

Fig. 7.

g. 4.



Fig. 3.

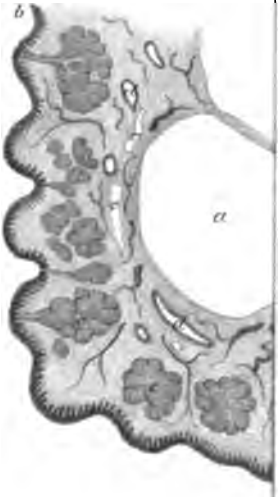

Fig. 6.

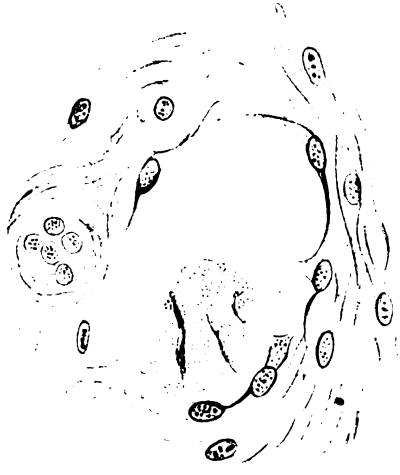

v. Langenbeck's Arch. [illegible]

Fig. 6.

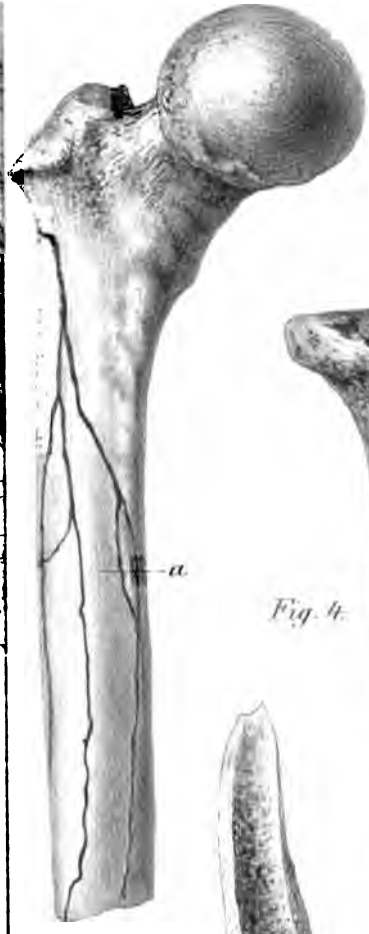

Fig. 1.

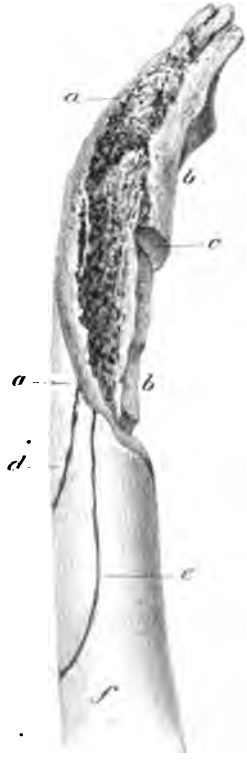

Fig. 4.

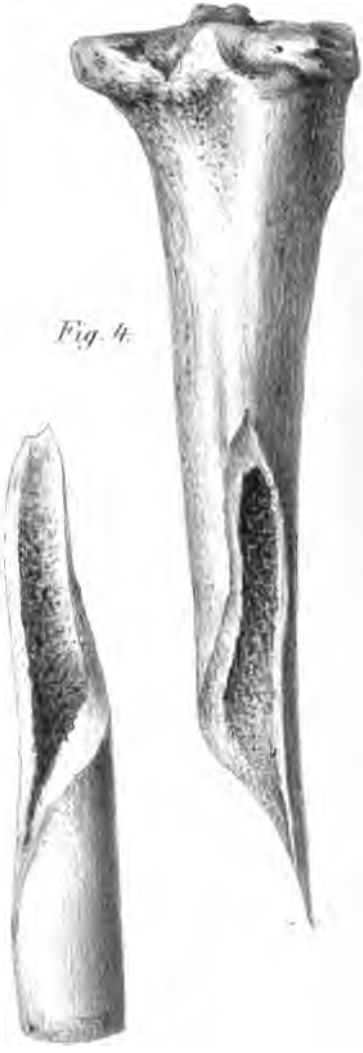

FOR REFERENCE

NOT TO BE TAKEN FROM THE ROOM

BRO DART CAT. NO. 23 012 PRINTED IN U.S.A.